This is a digital copy of a book that was preserved for generations on library shelves before it was carefully scanned by Google as part of a project to make the world's books discoverable online.

It has survived long enough for the copyright to expire and the book to enter the public domain. A public domain book is one that was never subject to copyright or whose legal copyright term has expired. Whether a book is in the public domain may vary country to country. Public domain books are our gateways to the past, representing a wealth of history, culture and knowledge that's often difficult to discover.

Marks, notations and other marginalia present in the original volume will appear in this file - a reminder of this book's long journey from the publisher to a library and finally to you.

Usage guidelines

Google is proud to partner with libraries to digitize public domain materials and make them widely accessible. Public domain books belong to the public and we are merely their custodians. Nevertheless, this work is expensive, so in order to keep providing this resource, we have taken steps to prevent abuse by commercial parties, including placing technical restrictions on automated querying.

We also ask that you:

+ *Make non-commercial use of the files* We designed Google Book Search for use by individuals, and we request that you use these files for personal, non-commercial purposes.

+ *Refrain from automated querying* Do not send automated queries of any sort to Google's system: If you are conducting research on machine translation, optical character recognition or other areas where access to a large amount of text is helpful, please contact us. We encourage the use of public domain materials for these purposes and may be able to help.

+ *Maintain attribution* The Google "watermark" you see on each file is essential for informing people about this project and helping them find additional materials through Google Book Search. Please do not remove it.

+ *Keep it legal* Whatever your use, remember that you are responsible for ensuring that what you are doing is legal. Do not assume that just because we believe a book is in the public domain for users in the United States, that the work is also in the public domain for users in other countries. Whether a book is still in copyright varies from country to country, and we can't offer guidance on whether any specific use of any specific book is allowed. Please do not assume that a book's appearance in Google Book Search means it can be used in any manner anywhere in the world. Copyright infringement liability can be quite severe.

About Google Book Search

Google's mission is to organize the world's information and to make it universally accessible and useful. Google Book Search helps readers discover the world's books while helping authors and publishers reach new audiences. You can search through the full text of this book on the web at `http://books.google.com/`

UC-NRLF
B 3 732 628

UNIVERSITY OF CALIFORNIA
MEDICAL CENTER LIBRARY
SAN FRANCISCO



University of California
LIBRARY
Medical Department
2729

DEUTSCHE ZEITSCHRIFT
FÜR
CHIRURGIE.

HERAUSGEGEBEN

VON

PROF. ALBERT IN WIEN, PROF. BARDENHEUER IN KÖLN, PROF. v. BERGMANN IN BERLIN, PROF. BRAUN IN GÖTTINGEN, PROF. v. EISELSBERG IN KÖNIGSBERG, DR. G. FISCHER IN HANNOVER, PROF. GUSSENBAUER IN WIEN, PROF. HEINEKE IN ERLANGEN, PROF. HELFERICH IN GREIFSWALD, PROF. KOCHER IN BERN, PROF. KÖNIG IN BERLIN, PROF. KRÖNLEIN IN ZÜRICH, PROF. KÜSTER IN MARBURG, DR. C. LAUENSTEIN IN HAMBURG, PROF. MADELUNG IN STRASSBURG I. E., PROF. RIEDEL IN JENA, PROF. E. ROSE IN BERLIN, PROF. RYDYGIER IN LEMBERG, PROF. SCHEDE IN BONN, PROF. SCHÖNBORN IN WÜRZBURG, PROF. A. SOCIN IN BASEL, PROF. SONNENBURG IN BERLIN, PROF. TRENDELENBURG IN LEIPZIG.

REDIGIRT

VON

PROF. DR. E. ROSE IN BERLIN UND PROF. DR. H. HELFERICH IN GREIFSWALD.

Achtundvierzigster Band.

Mit 42 Abbildungen im Text und 7 Tafeln.

LEIPZIG,
VERLAG VON F. C. W. VOGEL.
1898.

Inhalt des achtundvierzigsten Bandes.

Erstes Heft

ausgegeben am 30. April 1898.

Seite

I. Aus dem pathologischen Institut (Geh. Marchand) und der chirurgischen Klinik (Geh. Küster) in Marburg.
Ueber die Anheilung getrockneter und feucht aufbewahrter Hautläppchen. Von Dr. Enderlen, Secundärarzt der Klinik und Privatdocent. (Mit Tafel I) 1

II. Aus dem chirurgischen Lazareth zu Danzig (Oberarzt Prof. Barth).
Ueber Hydrencephalocelen und über die Frage ihrer operativen Behandlung. Von Dr. Paul Möller. (Mit Tafel II, III und 1 Abbildung im Text) 23

III. Aus der chirurgischen Universitätsklinik der Charité zu Berlin (Geheimrath König).
Ueber Knochenechinokokken des Beckens. Von Dr. Doebbelin, Stabsarzt und Assistent der Klinik 38

IV. Zur Nierenexstirpation. Von Dr. Egbert Braatz, Privatdocent der Chirurgie zu Königsberg i. P. (Mit 2 Abbildungen) . . . 56

V. Kleinere Mittheilungen.
1. Invagination des Quercolon nach Pylorusresection und Magenduodenalvereinigung mittelst Murphy-Knopf. Beobachtet von Dr. Meinhard Schmidt, Amtsphysikus in Cuxhaven. (Mit 5 Abbildungen) 83
2. Aus der Werkstatt der chirurgischen Klinik zu Greifswald.
Ein Krankenwagen, welcher mittels der Arme in Bewegung zu setzen und zu steuern ist, für Personen, deren Beine gelähmt sind. Mitgetheilt von Prof. Dr. Helferich. (Mit 1 Abbildung im Text) 89
3. Aus der chirurg. Klinik des Herrn Prof. C. Nicoladoni in Graz.
Beitrag zur Kenntniss der Nierenschüsse. Von Dr. Erwin Payr, Assistent der Klinik. (Mit 1 Abbildung im Text und Tafel IV) 92

VI. Besprechungen und Anzeigen.
1. Der chronische Gelenkrheumatismus und seine Behandlung. Referate und Vorträge auf dem 15. Congress für innere Medicin (Helferich) 104
2. W. Körte, Die chirurgischen Krankheiten und die Verletzung des Pankreas (Helferich) 109

2829

Seite

3. Beiträge zur wissenschaftlichen Medicin. Festschrift, bearbeitet von Aerzten des Herzogthums Braunschweig, herausgegeben von Dr. R. Beneke (Helferich) 110
4. Güterbock, Die chirurgischen Krankheiten der Harnorgane (Helferich) 110
5. G. Freitag, Vorträge über die Nierenkrankheiten (Helferich) 111
6. C. Toldt, Carl von Langer's Lehrbuch der systematischen und topographischen Anatomie (Helferich) 111
7. Ludwig Bruns, Die Geschwülste des Nervensystems (Helferich) 111

Anzeigen litterarischer Neuigkeiten (Helferich) 112

Zweites und Drittes (Doppel-) Heft

ausgegeben am 31. Mai 1898.

VII. Aus der Kgl. chirurgischen Universitätsklinik zu Göttingen. Zur Kenntniss der Halscysten und -fisteln. Von Dr. G. Sultan, Privatdocent und Assistenzarzt der Klinik. (Mit 1 Abbildung im Text und Tafel V. VI) 113

VIII. Ein Beitrag zur Lehre von den Echinokokkengeschwülsten der Abdominalhöhle. Von Dr. Most, Assistenzarzt am St. Josef-Krankenhause in Breslau 156

IX. Ueber Axendrehung der Tube. Von Docent Dr. Arthur of Forselles in Helsingfors. (Mit Tafel VII) 198

X. Ueber Resection des Penis wegen eines Endothelioma intravasculare. Von Prof. Hildebrand 209

XI. Ueber die Erfolge der operativen Behandlung der traumatischen Jackson'schen Epilepsie. Von Prof. Dr. Heinrich Braun in Göttingen. (Mit 1 Abbildung) 223

XII. Kleinere Mittheilungen.

1. Aus der I. chirurgischen Universitätsklinik Hofrath Albert's in Wien.
Zur Technik der Neurectomie des zweiten Trigeminusastes. Von Dr. Friedrich v. Friedländer, Assistent der Klinik . . . 307

2. Aus der chirurgischen Klinik in Greifswald.
Ein Fall von operativer Vagusverletzung. Von Prof. Dr. Tilmann, Oberarzt der Klinik 313

XIII. Besprechungen.

1. Ein römisches Militärhospital (Prof. Dr. Edm. Rose) . . . 316
2. E. Gurlt's Geschichte der Chirurgie (Edm. Rose) 317
3. K. Brunner, Erfahrungen und Studien über Wundinfection und Wundbehandlung (Helferich) 320

Viertes Heft

ausgegeben am 30. Juni 1898.

Seite

XIV. Zur Methodik und Technik der orthopädisch-ambulatorischen Behandlung. Von Dr. J. Riedinger in Würzburg. (Mit 10 Abbildungen) 321

XV. Aus der chirurgischen Universitätsklinik in Königsberg.
Ueber osteoplastische Unterschenkelamputationen und deren Technik. Von Dr. Storp, früher Secundärarzt der Klinik. (Mit 7 Abbildungen) 356

XVI. Aus der chirurgischen Klinik der Universität Greifswald (Prof. Helferich).
Das Vorkommen von multiplen Muskelechinokokken, nebst Bemerkungen über die Verbreitung der letzteren im Organismus. Von Dr. M. Gerulanos, Privatdocenten und Assistenten. (Mit 1 Abbildung) 372

XVII. Aus der chirurgischen Abtheilung des Luisenhospitales zu Aachen.
Zur pathologischen Anatomie und Therapie der habituellen Schultergelenksluxationen. Von Dr. C. Francke (Aachen), chirurgischer Assistenzarzt. (Mit 1 Abbildung) 399

XVIII. Kleinere Mittheilungen.
1. Aus der chirurgischen Klinik in Greifswald (Prof. Helferich).
Zur Casuistik der Pneumokokken-Osteomyelitis. Von Dr. Blecher, Assistenzarzt 1. Classe, commandirt zur Klinik . 413
2. Aus dem Luisen-Hospital zu Aachen (Chirurgische Abtheilung).
Zur Aufklärung der Fälle von Tetanus nach Bauchoperationen. Von Dr. med. E. Koch, Assistenzarzt 417

XIX Besprechungen.
1. Bottini, Die Chirurgie des Halses (Helferich) 426
2. E. W. Dahlgren, Stockholm. Sveriges Hufvudstad. Skildrad med Anledning af Allmänna Konst-och Industrintställingen 1897 (Ed. Rose) 426
3. Transactions of the American Orthopedic Association (Dr. Ulrich Rose) 429
4. Dr. Carl Thiem, Handbuch der Unfallerkrankungen (Helferich) 433
5. Hermann Rieder, Atlas der klinischen Mikroskopie des Harns (Helferich) 434
6. Dr. Andres F. Llober, Onze années de pratique chirurgicale (Helferich) 435
7 Dr. Eduard Asmus, Das Sideroskop und seine Anwendung (Helferich) 435

Anzeigen litterarischer Neuigkeiten 436

Fünftes und Sechstes (Doppel-) Heft
ausgegeben am 31. Juli 1898.

Seite

XX. Aus der chirurgischen Universitätsklinik zu Marburg (Geh. Küster). Ueber die Verletzung des Ductus thoracicus am Halse und ihre Heilungsmöglichkeit. Von Dr. W. Wendel, Assistenzarzt der Klinik. (Mit 1 Abbildung im Text) 437

XXI. Mittheilungen aus dem Dorpater Stadtkrankenhaus und aus der Privatpraxis herausgegeben von Dr. W. Zoege v. Manteuffel. V. Ein Endotheliom und ein Carcinom des Magens. Von Dr. med. Wold. Fick, ehem. Assistenten des Stadthospitals in Dorpat, jetzt Ordinator am Alexanderhospital für Männer in Petersburg. (Mit 5 Abbildungen) 457

XXII. Aus der chirurgischen Klinik des Hofrathes Prof. Albert in Wien. Ein Beitrag zur Gastroenterostomie. Von Dr. Heinrich Peham, Operateur an der Klinik 484

XXIII. Radicaloperation der Hernien. Von S. Lebensohn. (Mit 2 Abbildungen) 538

XXIV. Aus der königl. chirurgischen Universitäts-Klinik (Prof. v. Eiselsberg) zu Königsberg i. Pr.
Ueber traumatischen Lufteintritt ins Kniegelenk. Von Dr. W. Prutz, I. Assistenzarzt 591

XXV. Aus dem Seemannskrankenhause zu Hamburg (Oberarzt Dr. C. Lauenstein).
Excisio stricturae urethrae. Von Dr. Max Lübbe, früherer Volontärarzt 600

XXVI. Kleinere Mittheilungen.
1. Aus der chirurg. Universitätsklinik des Herrn Geheimrath Trendelenburg zu Leipzig.
Ueber einen eigenartigen Fall von acuter Osteomyelitis. Von Dr. med. Arthur Birch-Hirschfeld. (Mit 3 Abbildungen) 611
2. Aus der chirurgischen Abtheilung des städtischen Krankenhauses zu Stralsund.
Ueber den Verschluss von Schädeldefecten durch Periost-Knochenlappen von der Tibia. Von Dr. Fritz Berndt, leitender Arzt der chirurgischen Abtheilung 620

XXVII. Besprechungen.
1. Dr. C. L. Schleich, Schmerzlose Operationen, örtliche Betäubung mit indifferenten Flüssigkeiten u. s. w. (Dr. Buchbinder, Leipzig) 624
2. Marcel Baudouin, Les opérations nouvelles sur les voies biliaires. II. Edition (Dr. Buchbinder, Leipzig) 625

I.

Aus dem pathologischen Institut (Geh. Marchand) und der chirurgischen Klinik (Geh. Küster) in Marburg.

Ueber die Anheilung getrockneter und feucht aufbewahrter Hautläppchen.

Von

Dr. Enderlen,

Secundärarzt der Klinik und Privatdocent.

(Mit Tafel I.)

An dem altbekannten Verfahren von Thiersch sind im dem Laufe der Zeit manche Aenderungen versucht, manche auch empfohlen worden. Es liegt kein Grund vor, auf alle Vorschläge hier einzugehen.

Sie bezogen sich theils auf das Schneiden der Läppchen, auf die Dicke und Grösse derselben, dann auch auf die Behandlung des Mutterbodens. Von einigen Autoren ist z. B. angegeben worden, dass es durchaus nicht nöthig sei, die Granulationen vor der Hautüberpflanzung abzutragen, dass gute Granulationen vollkommen genügend seien, um ein Anheilen zu gestatten. [1])

Einschneidender als diese Abänderungen, deren Werth noch sehr discutirbar erscheint, ist das Verfahren von Wentscher, welcher nicht die frisch geschnittenen, sondern die feucht oder trocken aufbewahrten Hautstücke zur Pfropfung verwendet.

Einige Zeit verstrich ja wohl bei manchen Operateuren zwischen Excision und Auflegen.

Eversbusch [2]) z. B. brachte seine „abpräparirten Epidermisschöllchen nachdem, sie 6—7 Stunden in 0,6 proc. Kochsalzlösung ge-

1) Schnitzler und Ewald, Centralbl. f. Chirurgie. 1894. Nr. 7. — Auerbach, Gottkowitz und Schultheis, Berl. klin. Wochenschrift. 1895. Nr. 4 und 5. — A. Köhler, Deutsche Zeitschr. f. Chirurgie. Bd. XLVII. Heft 1. 1897.

2) Eversbusch, Ueber die Verwendung von Epidermistransplantationen bei den plastischen Operationen an den Lidern und an der Conjunctiva. Münchener med. Wochenschrift. 1897. Nr. 1.

legen hatten, ebenso gut zur Anheilung, wie die unmittelbar nach ihrer Ablösung auf ihren neuen Standpunkt gebrachten Partikelchen".

Wentscher[1]) führte in einer Anzahl von Fällen die Pfropfung nach Thiersch in 2 Zeiten aus. Am 1. Tage wurde der Defect angefrischt und die Läppchen ausgeschnitten. Die letzteren wurden aber nicht gleich zur Deckung verwandt, sondern in sterilisirter physiologischer Kochsalzlösung aufgehoben und erst am nächsten Tage oder noch später auf den Defect gelegt.

Wentscher kommt zu dem Schlusse, dass die nach Thierschscher Methode gewonnenen Hautläppchen in ihren plastischen Eigenschaften auch dann nicht beeinträchtigt werden, wenn sie 24—48 Stunden lang in steriler physiologischer Kochsalzlösung conservirt wurden.

Aus meiner Assistentenzeit bei Prof. Angerer kann ich mich erinnern, dass mehrmals Hautläppchen in der Klinik gewonnen wurden, welche erst zur Deckung auf fremdem Boden in Verwendung kamen, nachdem sie einige Stunden in steriler Kochsalzlösung (0,7 proc.) gelegen hatten. Dieselben heilten ebenfalls gut an, obwohl der neue Mutterboden nicht immer ein günstiger zu nennen war.

„In der pathologischen Section der vorjährigen Naturforscher-Versammlung[2]) in Braunschweig trat Wentscher nun mit der überraschenden und einiges Aufsehen erregenden Angabe hervor, dass es ihm nicht selten gelungen sei, einen vollkommenen Erfolg bei der Ueberpflanzung von Hautlappen nach erheblich längerer, bis zu 3 Wochen dauernder Conservirung in feuchtem oder vollständig trockenem Zustand zu erzielen. Die durchaus sachlichen Mittheilungen wurden durch Demonstration von zahlreichen, tadellosen mikroskopischen Präparaten unterstützt, welche nach dem Urtheil von Augenzeugen durchaus den Eindruck erweckten, dass die Neubildung der Epidermis von den aufgepflanzten Hautläppchen ausgegangen war. Die naheliegenden, in der Discussion von mehreren Seiten gemachten Hinweise, dass eine Ueberhäutung von der Nachbarschaft oder von etwaigen in der Tiefe stehen gebliebenen Epithelresten ausgegangen sein können, glaubte Wentscher durch Hinweis auf die von ihm befolgte Methode mit Sicherheit entkräften zu können.

Gegenüber diesen unseren gewöhnlichen Vorstellungen von der Lebens- und Proliferationsfähigkeit abgetrennter, getrockneter Theile noch dazu widersprechende Angaben musste ein definitives Urtheil bis nach gründlicher Nachprüfung der Versuche Wentscher's aufgeschoben werden."

1) Wentscher, Die Verwendung conservirter Hautlappen bei der Transplantation nach Thiersch. Berliner klin. Wochenschr. 1894. Nr. 43.

2) Gütige Mittheilung von Herrn Geheimrath Marchand.

Fig. 1.

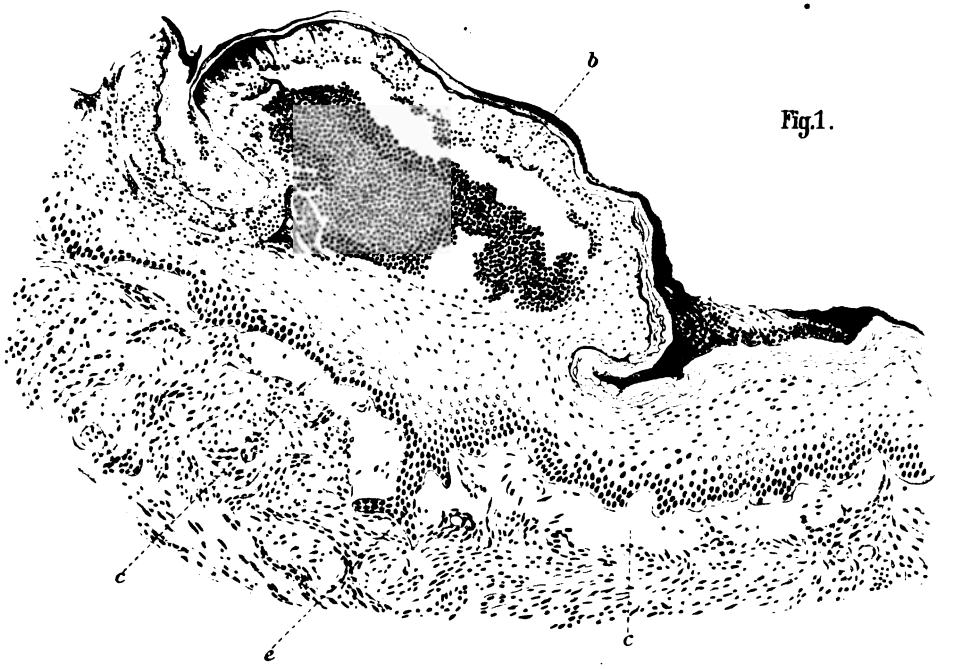

Fig. 2.

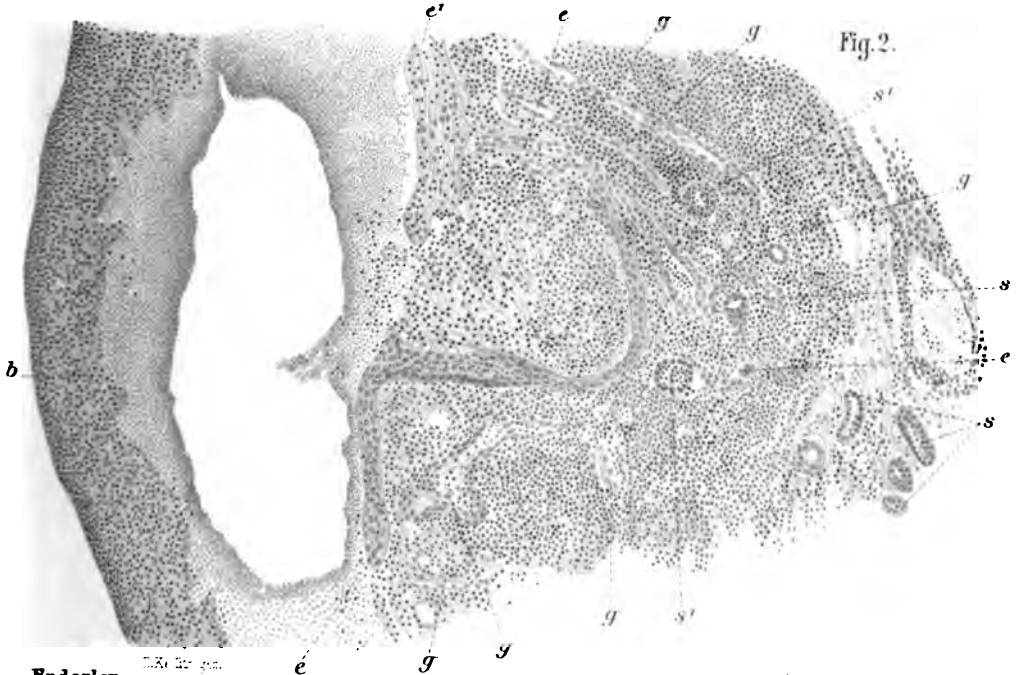

Verlag von F. C. W. Vogel in Leipzig.

Die ausführliche Mittheilung der Untersuchungen steht noch aus, ebenso fehlt der Sitzungsbericht bis heute. Bei dem hohen Interesse, welches diese Frage besitzt, erschien eine möglichst baldige Prüfung durch eigene Versuche in hohem Grade wünschenswerth. Es liegt bis jetzt ein kurzes Autorreferat[1]) vor, welches ich nahezu ad verbum anführe.

Wentscher hat seit seiner ersten Veröffentlichung (l. c.) über die Verwendbarkeit conservirter Hautlappen bei der zweizeitigen Ausführung der Thiersch'schen Transplantationen „principiell" und zwar „mit sehr gutem Erfolge" nach dieser Modification operirt. Behufs histologischer Untersuchung der verpflanzten Stücke wurden die Läppchen verschieden lange entweder in steriler physiologischer Kochsalzlösung oder trocken auf sterilem Gazepolster aufgehoben und dann (die pergamentartig eingetrockneten Stücke nach vorheriger Aufweichung in Kochsalzlösung) auf grössere Defecte verpflanzt, welche gewöhnlich einen Tag vorher durch tiefe Excision gut granulirender Geschwürsflächen (meist alte Ulcera cruris) hergestellt worden waren. Die Stückchen zur Untersuchung wurden aus dem Centrum der Lappen entnommen.

Von 59 Versuchen fielen 30 positiv im biologischen Sinne aus; darunter wurde 18 mal auch der klinische Zweck erreicht. Das älteste mit Erfolg transplantirte Läppchen war 22 Tage alt. In diesem Falle fanden sich schon am 4. Tage nach der Pfropfung in den wieder belebten Epithelstrecken Mitosen, nach weiteren 3 Tagen war das Läppchen fest angeheilt und enthielt in den basalen Reteschichten zahlreiche, oft dicht beisammen liegende Kerntheilungsfiguren.

In Läppchen, welche 28 und 34 Tage eingetrocknet waren, trat eine Wiederbelebung von Epidermiselementen nicht ein. (Versuche mit der eingetrockneten Wand von Vesicatorblasen und mit Haarwurzeln von verschiedenem Alter waren ergebnisslos.) Sehr tolerant erwies sich die Haut gegen Kälte. Von einem 14 Stunden lang bei einer Mindesttemperatur von 5° C. hart gefrorenen und danach vorsichtig aufgethauten Läppchen heilte der weitaus grösste Theil in idealer Weise an. Schon nach 4 Tagen fanden sich Mitosen in stark wucherndem Epithel, und 8 Tage später wimmelten einzelne Theile desselben geradezu davon.

Höhere Wärmegrade werden anscheinend nicht so gut vertragen, doch war eine viertelstündige Erwärmung auf 50° C. in einem Falle nicht im Stande, die vitalen Eigenschaften der Epidermiszellen wesentlich zu beeinträchtigen.

Gegen chemische Einwirkungen sind die Läppchen sehr empfindlich. Versuche mit antiseptischen Lösungen verschiedener Art fielen bis auf einen negativ aus.

---

1) Wentscher, Wie lange und unter welchen Umständen bleibt die Lebensfähigkeit der menschlichen Epidermiszellen ausserhalb des Organismus erhalten. Centralbl. f. Chirurgie. 1898. Nr. 1.

Sicherlich hat Wentscher Recht, wenn er angiebt, dass nicht in jedem Falle sofort nach der Operation die Pfropfung vorgenommen werden kann. Wird die Deckung um einen oder 2 Tage verschoben, so erfordert dieser Act bei einigermaassen ausgedehnten Defecten wiederum die Narkose, welche für den Patienten durchaus nicht gleichgiltig ist. Ausserdem wäre es ein grosser Vortheil, wenn man sich von geeigneten Amputationsfällen (mit gesunder Haut) Läppchen zum Vorrath schneiden könnte und diese dann im gegebenen Falle verwendete.

Die klinischen Resultate von Wentscher sind nun allerdings nicht als glänzende zu bezeichnen und muntern nicht zur Nachahmung auf.[1]) In histologischer und biologischer Hinsicht sind die Ergebnisse aber von grösstem Interesse.

Das Erhaltenbleiben gewisser Lebenserscheinungen, z. B. der Flimmerbewegung der Flimmerzellen, nach der Abtrennung vom Körper ist schon längere Zeit bekannt. Einzelne Autoren konnten die Fortdauer des Flimmerns bis zum 17. und 18. Tage beobachten.[2]) Die Möglichkeit des Wachsthums und der Proliferationsfähigkeit war aber damit nicht bewiesen.

Lusk (citirt bei Grawitz Deutsche med. Wochenschrift 1897 Nr. 3) allerdings stellte die Behauptung auf, dass die 3 Wochen trocken aufbewahrte Oberhaut einer Verbrennungsblase angeheilt sei und Mitosen producirt habe. Diese Behauptung dürfte wohl allenthalben gerechten Zweifeln begegnen, und ich glaube, dass eine weitere Discussion darüber vollkommen überflüssig ist.

Bisher war immer die Absicht gewesen, die Läppchen möglichst rasch und ohne Schädigung zu verpflanzen, darauf haben bis auf Wentscher alle Autoren hingewiesen. Das eine war ja sicher, eine gewisse Resistenz musste das Epithel besitzen, denn für die ersten Stunden nach der Pfropfung sind die Ernährungsbedingungen sicher nicht als günstige zu bezeichnen. Darauf wies auch die histologische Untersuchung der verpflanzten Läppchen hin, die ergab, dass ein grosser Theil des Epithels zu Grunde geht und in Blasenform abgehoben wird; die Regeneration geht, wie von allen Seiten hervorgehoben wird, von der basalen Epithelschicht aus. Das Bindegewebe der Pfropfung, darüber sind sich ebenfalls die Untersucher einig, geht zum weitaus grössten Theile zu Grunde und wird durch

1) In 59 Versuchen wurde 18 mal der klinische Zweck erreicht.

2) Eine Angabe der Litteratur findet sich bei Busse: Ueber das Fortleben losgetrennter Gewebstheile. Virchow's Archiv. Bd. CXLIX. Heft 1.

neues, vom Mutterboden aufstrebendes Granulationsgewebe ersetzt. Ueber letzteres hat sich Wentscher in einem Referate nicht geäussert.

Im Hinblick auf die überraschenden Resultate von Wentscher folgte ich sehr gern der Aufforderung von Herrn Geheimrath Marchand, die Versuche nachzuprüfen.

Herrn Geheimrath Küster spreche ich für die gütige Ueberlassung des Materials meinen ergebensten Dank aus.

In der technischen Ausführung ging ich wie Wentscher vor. Die Läppchen werden entweder in steriler Kochsalzlösung oder trocken auf Mull in keimfreien Schalen oder Kolben aufbewahrt. In der letzteren (mit Watteverschluss) ging die Trocknung rascher vor sich, als in den Schalen, welche mit einem Glasdeckel versehen waren[1]). Die Ränder der Läppchen rollten sich meist etwas ein, und zwar nach der wunden Fläche hin. Vor dem Auflegen kamen die Stückchen in sterile physiologische Kochsalzlösung, in welcher die ganz trockenen Lamellen bald schmiegsam wurden. Die Seite der Läppchen, welche auf die Wundfläche gelegt werden muss, ist sehr leicht zu erkennen. Nur nebenbei möchte ich bemerken, dass stets der Defect angefrischt wurde, wenn es sich um eine granulirende Wunde handelte, und dass in jedem Falle die Blutstillung möglichst exact durch Compression besorgt wurde. Der Mutterboden war also in jedem Falle geeignet und der Anheilung günstig[2]).

Ich gehe nun zu der Schilderung der einzelnen Versuche über. Es wird sich dabei nicht vermeiden lassen, jedesmal auf die Provenienz, das Aussehen des Läppchens und auf den Mutterboden kurz einzugehen.

I. 26. Januar 1898. Hautlappen aus dem Oberschenkel eines 33jährigen Mannes. 24 Stunden auf Mull aufbewahrt. Die Ränder, welche wohl immer am dünnsten gerathen, etwas trockener als das übrige Stück, das sich von einem frischen kaum unterscheidet. Es wurde ein etwa zweimarkstückgrosser Lappen aus dem Hautstücke entnommen und ein ebenso grosser ganz frischer Defect auf der Stirn bei einer 70jährigen Frau gedeckt; es war ein Carcinom entfernt worden, in der oberen Hälfte lag der Knochen in der Grösse eines Fünfzigpfennigstückes frei vor.

Nach 6 Tagen lag das Pfropfstück dem Untergrunde allenthalben gut an, auch dort, wo die Tabula externa den Mutterboden bildete. Die Färbung war etwa rosarot; es bestand reichliche Blasenbildung. Im weiteren Verlaufe drangen am Rande noch einzelne Granulationen durch, welche von dem Läppchen aus epithelisirt wurden. Vom unteren Rande wurde ein Stück zur mikroskopischen Untersuchung herausgeschnitten (1. Februar 1898). Der hierdurch entstandene Defect war am 14. Februar 1898 noch nicht vollkommen von Epithel überdeckt. An dem Theile, welcher direct dem Knochen auflag, stiessen sich um diese Zeit noch einzelne oberflächlich gelegene Partien ab.

---

1) Schalen und Kolben standen im Operationssaale, waren also weder abnorm hohen noch sehr niedrigen Temperaturen ausgesetzt.

2) Wurde durch Kontrollversuche bestätigt.

Mikroskopisch sieht man bei schwacher Vergrösserung die ganze Oberfläche von Blasen eingenommen. Die Decke der Blasen wird von der Hornschicht und einem Theil des Rete Malpighi gebildet, der Grund ist ein mehr oder minder breiter Epithelsaum. Der Blaseninhalt besteht aus Fibrin, rothen und weissen Blutkörperchen. Die einzelnen Blasen sind durch schmale Scheidewände von einander getrennt; die letzteren bestehen aus Epithel, oder man sieht nur einen blassen, homogenen Streifen, welcher sich mit Hämatoxylin nur wenig tingirt hat.

Von dem Epithelsaum an der Basis der Blasen gehen mehr oder minder breite Streifen und Zapfen durch die mit übertragene Cutis in die Exsudatschicht zwischen Pfropfung und Mutterboden und auch in den letzteren hinein.

An dem Cutisgewebe des Läppchens bemerkt man, dass eine ausgedehnte Degeneration in ihm stattgefunden hat, an dem Untergrunde rege Zellneubildung.

Die Kerne der abgehobenen Schicht sind homogen, ohne differenzirbares Chromatingerüst, viele sind bis auf kleine Reste geschrumpft, und es sind helle, blasse Lücken an ihre Stelle getreten.

In dem basalen Epithelsaum, in den vorgeschobenen Zapfen und Strängen sind gut erhaltene Epithelzellen zu constatiren, von welchen viele Kerntheilungsfiguren aufweisen. Riffelung ist ebenfalls sehr deutlich zu erkennen. In dem Exsudat zwischen Pfropfung und Mutterboden findet man einzelne verhältnissmässig grosse Epithelinseln.

In der übertragenen Cutis hat eine ausgedehnte Degeneration stattgefunden (Schrumpfung der Bindegewebskerne, der Kerne der Gefässwandungen und derjenigen der Gefässendothelien). Vom Mutterboden dringen junge Gefässe und Granulationsgewebe in die Cutis ein. Einzelne Gefässe sind bis in die Papillen vorgedrungen.

Wenn man die histologischen Bilder, welche das eben beschriebene Läppchen und ein frisch nach der Excision aufgelegtes (nach 6 Tagen) ergeben, vergleicht, so fällt der Vergleich sehr zu Ungunsten des ersteren aus. Die Epithelwucherung ist ungefähr so weit vorgeschritten, wie wir sie bei dem Verfahren nach Thiersch am 2. oder 3. Tag zu sehen pflegen. Ausserdem ist auch die Gefässversorgung und die Bildung von Granulationsgewebe im Rückstand. Bei den frisch aufgelegten Läppchen zieht am 6. bis 7. Tage ein gut ausgebildeter Epithelsaum über den einstigen Defect, die Cutis ist reichlich mit Gefässen versehen. Kern und mitosenreiches Granulationsgewebe sind in ihr nachzuweisen. Man gewinnt entschieden den Eindruck, dass der Einheilungsprocess abgeschlossen ist, dass sich nur mehr Veränderungen in dem Granulationsgewebe (Abnahme der Zellen und Gefässe, Fibrillenbildung u. s. w.) einstellen werden. Aus den oben geschilderten Präparaten ist aber ersichtlich, dass dieses Stadium noch lange nicht erreicht ist.

II. 6. November 1897. In diesem Versuche kamen drei verschiedene Läppchen in Anwendung.

Es handelte sich um die Deckung eines etwa handgrossen granulirenden Defectes, welcher nach Amputatio mammae carcinomatosae bei

einer Frau von 55 Jahren entstanden war. Die Operation hatte Anfang October stattgefunden. [1]) Vor der Pfropfung wurden alle Granulationen sorgfältig mit dem Messer entfernt, ebenso die Hauträndер mit dem von ihnen ausgegangenen Epithelsaum abgetragen, um eine ganz frische und im klinischen Sinne aseptische Wundfläche zu schaffen. Nach vollkommener Blutstillung wurden die Läppchen aufgelegt.

1. Streifen nach der bewährten Methode von Thiersch, welche dem Oberschenkel der Patientin entnommen waren. Diese erhielten bei der Lagerung den ungünstigsten Platz (nahe der Axilla, wo am ehesten Störung der Heilung durch Pyocyaneusinfection zu erwarten war).

2. Ein dünnes Läppchen aus dem Oberschenkel eines 45jährigen Mannes entnommen. Aus Versehen des assistirenden Collegen war dasselbe zuerst in Kochsalzlösung (circa $^1/_2$ Minute) gekommen und dann erst in einer sterilen Petrischale aufbewahrt worden. Nach viertägigem Liegen wurde es aufgelegt, es zeigte weder am Rande, noch sonst irgendwo Vertrocknungserscheinungen, sondern glich vollkommen einem frisch exstirpirten Läppchen. Es wurde weit ab vom Wundrande postirt, um Täuschungen sicher ausschliessen zu können.

3. Kamen Lappen in Anwendung, die dem Oberschenkel eines 72 jährigen Mannes entnommen waren und 10 Tage in einer Petrischale verweilt hatten. Sie hatten eine bräunliche Farbe angenommen, waren vollkommen trocken (pergamentartig, wie Wentscher schreibt). Kurze Zeit nach dem Uebergiessen mit Kochsalzlösung wurden sie geschmeidig, verloren die braune Färbung und bekamen dasselbe Aussehen wie feucht aufgehobene Stücke. Die Wundfläche war deutlich erkennbar. 2 Läppchen wurden weit vom Wundrande aufgepflanzt, an Stellen, wo die geringste Secretion zu erwarten war. Es dürfte wohl am zweckmässigsten sein, gleich hier über das makroskopische Verhalten der 3 Arten von Läppchen zu berichten.

Nach 5 Tagen waren die frisch geschnittenen und aufgelegten Streifen vollkommen fest angeheilt; sie hatten einen schön rosarothen Farbenton angenommen, waren also auch schon gut vascularisirt. Ausserdem sah man, dass von ihren Rändern aus Epithelneubildung stattgefunden hatte.

Von den 10 Tage lang getrockneten Stücken war das eine vollkommen verschwunden, das andere nur leicht angeklebt, etwas verschieblich; es hatte einen gelblich grauen Farbenton angenommen.

Das 4 Tage lang aufgehobene, beim Auflegen feuchte Stück haftete fest an und war rosaroth. Es fehlte aber der Epithelsaum, welcher, wie schon erwähnt, an den frischen Stücken sehr deutlich zu sehen war. Stellenweise bemerkte man auch, dass das Läppchen von Granulationen durchwachsen wurde, indem feinste rothe Wärzchen auf seiner Oberfläche auftauchten.

Erst nach 9 Tagen zeigte das letzterwähnte Stück einen ganz schmalen Epithelsaum, welcher weit hinten dem der frischen Streifen an Ausdehnung zurückblieb. Auch im weiteren Verlaufe war die Vergrösserung, respective die Verbreiterung des Epithelsaumes sehr gering.

An der Stelle, wo die 10 Tage lang trocken aufbewahrte Haut lag,

---

1) Andere an demselben Defecte früher vorgenommenen Versuche folgen später.

sah man nur einen schleierartigen Ueberzug, welchen Granulationswärzchen vielfach durchbrachen.

Von dem 4 Tage lang aufgehobenen, noch feuchten Streifen wurde ein Stückchen in Sublimat fixirt und geschnitten, um ein Bild von dem Aussehen der Zellen zu bekommen, welche nun anheilen und proliferiren sollten.

Mikroskopischer Befund. Bei starker Vergrösserung bemerkt man eine schmale Schicht Eleïdinkörner haltender Zellen.

In der Stachelzellenschicht ist die Riffelung kaum noch zu erkennen, die Zellgrenzen sind etwas verwaschen. Vacuolen kann man nicht feststellen, nur zwischen Kern und Protoplasmasaum findet sich da und dort ein heller, meist halbmondförmiger, nicht tingirter Hof. Die Mehrzahl der Kerne ist etwas verwaschen tingirt und in diesem Falle eine Differenzirung von Kernkörperchen und Chromatinfäden sehr schwierig, oft auch unmöglich. In einigen Kernen, welche etwas blasseren Farbenton besitzen, gelingt die Scheidung ohne weiteres. Die Kerne der basalen Zellschicht sind fast durchwegs dunkel und diffus gefärbt.

Die Faserbündel der Cutis zeigen schmale, farblose Lücken, welche wohl durch Schrumpfung bei der Einbettung bedingt sind.

Die Bindegewebskerne sind bis auf wenige diffus gefärbt, ebenso die Capillarendothelien der Papillen. Nur nebenbei möchte ich anführen, dass sich weder im Epithel, noch im Bindegewebe Mitosen vorfinden. Als Nebenbefund seien verästelte Pigmentzellen in der basalen Epithelschicht erwähnt.

Nach dem mikroskopischen Befunde hatte ich wenig Vertrauen auf das Anheilen des Läppchens. Die Epithelzellen sahen durchaus nicht darnach aus, als ob von ihnen eine Neubildung junger Zellen ausgehen könnte. Das Bindegewebe war andererseits nach den bisherigen Untersuchungen für ein Gelingen und das Anheilen der Pfropfung ohne Belang. Die mikroskopische Untersuchung eines der Pfropfung nach 5 Tagen entnommenen Hautstückchens ergab einen überraschenden Befund. Es hat, um die Hauptsache gleich vorweg zu nehmen streckenweise eine ausgedehnte Epithelneubildung stattgefunden.

An anderen Stellen sieht man (schwache Vergrösserung) nur noch spärliche Cutisreste, die von Granulationsgewebe wie angenagt aussehen. Schliesslich wird die Oberfläche noch nur von Granulationsgewebe gebildet, welches einen schmalen Streifen von Exsudat trägt; die letztgenannten Partien entsprechen offenbar den durchgewucherten Granulationswärzchen, welche makroskopisch constatirt wurden.

Zwischen dem Untergrunde der drei erwähnten Partien ergeben sich wesentliche Unterschiede.

Dort, wo das Läppchen vollkommen fehlt, liegen zwischen dem Granulationsgewebe reichliche Leukocyten; lange, spindelförmige Zellen streben grösstentheils senkrecht zur Oberfläche.

Wo noch Cutisreste sind, da ist die Leukocytenzahl entschieden geringer, um unter dem neugebildeten Epithellager nahezu vollkommen zu schwinden.

Bei starker Vergrösserung ergiebt es sich, dass über den Cutisresten noch Spuren der Hornschicht bestehen und ausserdem noch einige Zellen mit Eleïdinkörnern. Das Cutisgewebe erscheint nahezu homogen, es ent-

hält einige wenige geschrumpfte Kerne und in den Spalten Leukocyten; in den obersten Schichten sind die Leukocyten dann und wann reichlicher.

Diejenigen Zellen, welche vollkommen lebensfähig aussehen und die Capillaren stammen von dem Mutterboden. Man kann in einem Präparate die neugebildete Capillare sehr gut bis zu einem Gefässe in dem Untergrunde verfolgen und die Abgangsstelle erkennen. Nach alten Capillaren suchte ich in dem Pfropfungstücke vergebens.

Wir kommen nun zu derjenigen Partie an welcher Epithelneubildung stattfand.

An manchen Stellen besteht hier Blasenbildung, indem die Hornschicht abgehoben ist. Den Inhalt der Blasen bilden Leukocyten mit gelappten Kernen. Die Blasenbildung kommt bekanntermaassen auch bei dem Normalverfahren nach Thiersch vor, worauf schon Garré, Jungengel und Andere hinwiesen.

Unter den abgehobenen Stellen folgt dann ein mehr oder minder breites Epithellager, welches da und dort Fortsätze in die Tiefe schickt. Die Riffelung der Zellen ist sehr deutlich ausgesprochen; zwischen den Stachelzellen sind spärlich Leukocysten eingestreut.

Die basale Schicht zeigt allenthalben schlanke Zellen mit grossen Kernen; die Kernkörperchen sind deutlich erkennbar, ebenso das Chromatingerüst. Besonders möchte ich aber die zahlreichen Mitosen der basalen Schicht und der Fortsätze hervorheben. Ich konnte in manchen Gesichtsfeldern drei karyokinetische Figuren zählen.

Weiter wäre zu erwähnen, dass das Epithel manchmal Fortsätze durch die mit übertragene Cutis aussendet, welche sich nach Durchbohrung derselben pilzförmig ausbreiten. Andere Male geschieht die Ausdehnung in rundlicher Form, mit Abplattung der centralen Zellen, so dass Krebsnestern ähnliche Bildungen zu Stande kommen. Wenn die Epidermis allein zur Ueberpflanzung kam, so schliesst sich an dieselbe ein Gefäss und zellreiches Granulationsgewebe an, in welchem sich reichlich Mitosen vorfinden. Wie schon erwähnt, sind hier Leukocyten spärlich vertreten. Die Cutis, welche mit übertragen wurde, erscheint mit Ausnahme der gleich zu erwähnenden Zellen homogen und ist äusserst blass gefärbt; sie birgt von früher nur vereinzelte geschrumpfte Kerne. In die Papillen ziehen vom Mutterboden aus ziemlich gerade verlaufende junge Capillaren; ausserdem ragen lange, spindelförmige Granulationszellen in die unteren Partien der Cutis hinein; einzelne der letztangeführten tragen Pigment. In dem leukocytenarmen Mutterboden finden sich reichlich Mitosen vor, die Zellenzüge sind parallel zur Oberfläche angeordnet und nur von den aufstrebenden Capillaren unterbrochen.

Am 9. Tage nach der Pfropfung excidirte Stückchen zeigen oberhalb des Epithels noch Reste der früher erwähnten Blasen. Das Epithellager ist ziemlich breit, besitzt ausserdem schmälere und breitere Fortsätze, einzelne der letzteren sind sehr lang und ragen tief in die Cutis hinein. In den obersten Zellreihen sind reichliche Eleïdinkörner.

In der Riffelzellenschicht lagern verhältnissmässig wenige Leukocyten, und dort, wo das Läppchen endet, und Granulationsgewebe die Oberfläche des Defectes bildet, sind reichlicher Leukocyten in das Pfropfstück eingewandert.

In der basalen Schicht sind Mitosen nachzuweisen, doch lange nicht in so reichlicher Auswahl wie am 5. Tage. Die verpflanzte Cutis zeigt nur mehr vereinzelte Kernreste (von früher herrührend!), dagegen haben sich die Capillaren vermehrt, und die eindringenden Granulationszellen sind reichlicher geworden.

Die schlanken, langen Granulationszellen des Mutterbodens verlaufen parallel zur Oberfläche; neben ihnen sind da und dort neuentstandene zarte Fibrillen zu erkennen.

Eine weitere Verfolgung der Anheilung auf mikroskopischem Wege erschien überflüssig, es konnten nur mehr die weiteren Veränderungen in dem Granulationsgewebe eintreten, wie ich sie anderenorts [1]) schon schilderte. Die Hauptsache war festgestellt, dass das Epithel theilweise proliferationsfähig blieb, und dass von ihm eine rege Zellneubildung ausging. Ich gehe nunmehr zu der Beschreibung derjenigen Läppchen über, welche sofort nach der Entnahme in sterile Kochsalzlösung gelegt wurden und darin bis zu ihrer Verwendung verweilten.

III. 29. October 1897. Die Haut wurde am 27. October 1897 aus dem Oberschenkel eines 72jährigen Mannes entnommen (cf. II). Beim Auflegen konnte keine besonders erwähnenswerthe Veränderung wahrgenommen werden. Das Object der Deckung war der schon einmal erwähnte Defect nach Mamaamputaation bei einer 55jährigen Frau. Selbstverständlich wurden vor dem Anpflanzen die Granulationen sorgfältig entfernt; das Läppchen kam so zu liegen, dass Täuschungen mit Sicherheit auszuschliessen waren. Unter den letzteren verstehe ich ein Vorschieben des Wundrandepithels unter das Läppchen und eine Epithelwucherung vom Mutterboden her. Die eben genannte war hier unmöglich, weil der ganze Pectoralis major abgetragen war; drüsige Organe konnten sich also in der Tiefe nicht vorfinden.

Am folgenden Tage (30. October) schien das Hautstückchen fest anzukleben, es war blutig imbibirt.

Nach 4 Tagen war dem Läppchen entsprechend ein schleierartiger Ueberzug auf der ehemaligen Wundfläche. Die ganze Stelle wurde exstirpirt und wie alle vorher genannten und kommenden Gewebsstücke in Sublimat fixirt.

Mit der mikroskopischen Beschreibung kann ich mich kurz fassen: Epithel, respective Epithelneudildung ist in keinem der durchmusterten Schnitte zu sehen. Von der übertragenen Cutis dagegen finden sich reichlichere Reste; die letzteren sind nach Anwendung der van Gieson'schen Färbung sehr deutlich zu erkennen. Die massigen, plumpen, breiten Balken, welche intensiver mit Fuchsin gefärbt sind, heben sich scharf von dem zarten, blasser tingirten Granulationsgewebe ab. Die Cutisreste werden nach aussen, respective nach oben von einem dichten Exsudat, welches aus Blut und Fibrin besteht, überlagert. Nach der

1) Deutsche Zeitschrift f. Chirurgie. Bd. XLVI. Heft 3.

Tiefe zu schliesst sich Granulationsgewebe an sie an. In letzterem fallen die zahlreichen langgestreckten, senkrecht zur Oberfläche verlaufenden Capillaren auf. Bei starker Vorgrösserung erkennt man in der Cutis noch einzelne Reste von Bindegewebskernen, in einzelnen Bindegewebsspalten liegen Leukocyten mit gelappten Kernen. Weiter kann man das Eindringen von Granulationszellen und von jungen Capillaren beobachten. Die Ränder des Cutisrestes bekommen dadurch ein unregelmässiges, buchtiges Aussehen.

Es kann wohl keinem Zweifel unterliegen, dass diese Reste allmählich von Granulationsgewebe durchsetzt und ersetzt worden wären, dass also das **ganze Läppchen als verloren angesehen werden muss.**

IV. 2. December 1897. Das Hautstück war aus dem Oberschenkel der 55jährigen Patientin bei welchem die Pfropfung vorgenommen wurde; es lag 9 Tage in Kochsalzlösung und 2 Tage in einer sterilen Schale. Vortrocknungserscheinungen fehlten vollkommen. Den Mutterboden bildete der schon zweimal benutzte Defect am Thorax nach Mamaamputation. Es soll hier ausdrücklich hervorgehoben werden, dass nach den misslungenen Insitionsversuchen mit conservirten Hautstückchen die Pfropfung mit frischen Streifen nach Thiersch ohne jede Störung nach Wunsch gelang.

Am folgenden Tage schien das Läppchen gut angeklebt zu sein, es besass eine rosarothe Farbe.

Nach 4 Tagen war an der Stelle, wo das Läppchen gelegen hatte, nur mehr ein schleierartiger Ueberzug zu sehen.

Bei der Ausführung des Versuches wurde ein kleines Hautstückchen zur mikroskopischen Untersuchung eingelegt; nur dieses wurde geschnitten, auf die Stelle der Pfropfung aber Verzicht geleistet.

Mikroskopischer Befund: Die Epithelschicht ist sehr niedrig, die Zellen sind gut kenntlich; die Kerne weisen Schrumpfung auf und haben eine diffuse Färbung angenommen. Der helle Hof, welcher die Kerne des 4 Tage feucht aufgehobenen Läppchens umgab, ist auch hier zu constatiren. Die Kerne der Cutis weisen ebenfalls Schrumpfung und diffuse Färbung auf.

V. 10. Januar 1898. Das Hautstück wurde dem Unterschenkel eines 38jährigen Mannes entnommen, bevor (wegen Kniegelenktuberculose) die Amputation im Oberschenkel gemacht wurde. Nur nebenbei sei bemerkt, dass die Entnahmestelle zwei Handbreit vom tuberculösen Herde entfernt war und normale Verhältnisse bot. Der Lappen wurde auf Mull in einem sterilen Kolben aufbewahrt und war nach 4 Tagen vollkommen trocken, von brauner Farbe. (10. Januar 1898.) Ein kleines Stückchen wurde an diesem Tage abgeschnitten und aufgeweicht. Schon nach einigen Minuten war es vollkommen geschmeidig. Das Läppchen kam auf einen angefrischten Defect (3 Cm. lang, 2 Cm. breit), welcher 14 Tage vorher bei einer Lappenverschiebung in der Nähe der rechten Spina anterior superior entstanden war. Die Patientin zählte 12 Jahre.

Nach 3 Tagen war die Pfropfung der Unterlage fest adhärent,

nicht verschieblich, sah schön rosaroth aus, so dass ich mir einen vollkommenen Erfolg versprach.

Das ganze Hautstück wurde exstirpirt und geschnitten.

Mikroskopischer Befund: Das Läppchen ist mit der Unterlage verklebt, da und dort finden sich spärliche Exsudatmassen zwischen Pfropfung und Mutterboden.

Der übertragenen Cutis liegen an manchen Stellen Riesenzellen an, welche als Fremdkörperriesenzellen aufzufassen sind. Weiter constatirt man, dass an der Basis des Läppchens Capillaren eindringen, welche dem Mutterboden entstammen. Ausser den Gefässen bemerkt man einige Granulationszellen, über deren Herkunft aus dem Untergrund kein Zweifel herrschen kann.

Das Cutisgewebe führt ausser den erwähnten Blutbahnen und den Granulationszellen nur degenerirte Kerne und Capillaren.

In den Epithelzellen endlich sind die Kerne an manchen Stellen noch zu erkennen, sie sind aber geschrumpft und ohne differenzirbares Chromatingerüst. Von einer Epithelneubildung ist nirgends eine Spur zu entdecken, wenigstens im Bereiche des aufgepflanzten Läppchens.

Ganz am Rande des excidirten Stückes findet sich Epithel, dieses stammt aber von der normalen Haut der Umgebung.

VI. 11. Januar 1898. Den halben Rest der Haut vom vorhergehenden Versuche verwendete ich nach fünftägigem Aufheben zur Deckung einer einmarkstückgrossen, gut granulirenden Wundfläche (NB. nach Anfrischung!) auf dem Fussrücken eines 20jährigen Mannes. Vor etwa einem Jahre hatte eine Verbrennung mit glühendem Eisen stattgefunden.

Bei dem Verbandwechsel, welcher nach 2 Tagen erfolgte, war auf der Wundfläche nur mehr an einzelnen Stellen ein dünner Schleier zu bemerken.

Mikroskopisch entdeckte man ganz vereinzelte Cutisreste, von Epithelzellen war nichts mehr aufzufinden.

VII. 11. Januar 1898. Das letzte Stück der Haut vom Versuch V brachte ich (5 Tage lang trocken aufbewahrt) in 2 Theilen unter den erforderlichen Cautelen auf den angefrischten Vorderarmdefect eines Mannes von 33 Jahren. (Schnittwunde mit Eröffnung des Handgelenkes, vor 3 Wochen, gute Granulationen, Defect etwa thalergross. [1])

Nach 2 Tagen zeigten die Läppchen ein sehr gutes Aussehen, waren rosaroth gefärbt und auf der Unterlage kaum verschieblich. Derselbe Befund war zu erheben, als ich das eine am vierten Tage nach der Pfropfung vollkommen exstirpirte.

Mikroskopischer Befund: An der Basis des Läppchens (Cutis) zum Theil aber auch direct unter der Hornschicht findet man Riesenzellen. An dem Epithel, welches manchmal in seiner ganzen Schicht abgehoben ist, vermisst man Regenerationsvorgänge vollkommen, man findet nur überall weitgehendste Degeneration. In der Cutis sieht man ausser der Degeneration das Eindringen von jungen Capillaren und von

1) Nach Abschluss des Versuches wurde ein frischer Lappen aufgesetzt, welcher ohne Störung anheilte.

Granulationsgewebe. Manchmal geschieht das letztere in so reichem Maasse, dass die Grenze der Pfropfung gegen den Mutterboden etwas undeutlich wird.

Das zweite Läppchen wurde am 5. Tage nach der Insition exstirpirt. Es zeigte im mikroskopischen Bilde keine Veränderungen gegenüber demjenigen, welches 4 Tage auf der Wundfläche gelegen hatte.

Allerdings fand sich an dem einen Ende des Schnittes Epithel, welches zungenförmig über Granulationsgewebe zog. Dieses stammt aber von der umgebenden Haut. Man könnte den Einwand machen, dass dieses Epithel von dem aufgesetzten Läppchen herrühre. Dagegen spricht aber die Lage. Das wuchernde Epithel findet sich dort, wo die Pfropfung nicht liegt; weiter ist in dem ganzen Epithel des Stückchens auch nicht die Spur von Proliferationserscheinungen zu erkennen. Schliesslich liegen die Epithelzellen direct dem Granulationsgewebe auf; von übertragener Cutis ist nichts nachzuweisen.

VIII. 31. Januar 1898. Die Haut stammte von dem Oberschenkel eines 33jährigen Mannes (ein 24 Stunden altes Stück war angeheilt, vgl. Versuch Nr. I). 5 Tage nach der Entnahme war sie vollkommen trocken, pergamentartig, braun gefärbt. In steriler Kochsalzlösung wurde sie rasch wieder geschmeidig, auch nahm sie die normale Farbe an. Bei einem jungen Manne von 21 Jahren exstirpirte ich am Unterschenkel die Haut in Viereckform (2 Cm breit, 3 Cm lang), um eine ganz frische einwandsfreie Wundfläche zu bekommen. Die eine Hälfte deckte ich mit dem conservirten Läppchen, die andere mit einem Theile der exstirpirten Haut (also mit einem Lappen nach Krause, aus der Haut des Patienten). Der ungestielte Lappen diente zur Controle, ob die Wundfläche zur Pfropfung überhaupt geeignet sei.

Nach Ablauf von dreimal 24 Stunden hafteten beide Pfropfungen fest auf der Unterfläche. Das conservirte Läppchen war von blaurother Farbe ohne Blasenbildung. Letztere fehlte auch auf dem Lappen nach Krause. Ich exstirpirte nun beide Hautstücke mit der umgebenden Haut und deckte den dabei entstehenden Defect mit zwei frischen Streifen nach Thiersch (dem Unterschenkel des Patienten entnommen).

Nach wiederum 3 Tagen wurde eines davon mit dem Untergrunde exstirpirt und untersucht. Das Resultat der mikroskopischen Betrachtung (des Läppchens nach Thiersch) war, dass eine reichliche Epithelneubildung (zahlreiche Mitosen!) stattgefunden hatte. In der Cutis fanden sich die an anderer Stelle ausführlicher erörterten Veränderungen. Um mich kurz auszudrücken, war die Anheilung nach Wunsch erfolgt.

In dem Lappen nach Krause bemerkte man eine ausgedehnte Degeneration, aber nebenbei Vermehrung des basalen Epitheles an vielen Stellen; manchmal gingen Epithelfortsätze (mit Mitosen) ziemlich tief in die Cutis hinein. Die weitere Anheilung wäre demnach auch hier prompt erfolgt. Das trocken aufbewahrte Läppchen ist von dem Mutterboden durch eine mehr oder minder breite Exsudatschicht getrennt.

In der gleichmässig tingirten Cutis liegen einzelne Kernreste, in der ganzen Epithelschicht sind die Kerne ebenfalls degenerirt, an einzelnen

Stellen gut, an anderen kaum noch zu erkennen; von einer Regeneration der Epithelzellen fehlt jede Spur.

Ich halte mich demnach zu der Annahme berechtigt, dass das ganze Läppchen zu Grunde gegangen ist.

IX. 1. Februar 1898. Haut von dem 33jährigen Manne (vgl. I. VIII) (6 Tage trocken aufbewahrt) auf einen Fünfzigpfennigstück grossen Defect des Vorderarmes (16jähriges Mädchen) gelegt. 14 Tage vorher war die Stelle cauterisirt worden; die Wundfläche besass gute Granulationen, welche vor der Pfropfung abgetragen wurden.

Das Läppchen hing 4 Tage darauf beim Verbandwechsel an dem sterilen Mull, mit welchem es bedeckt war. Die Wundfläche wurde vom Rande her in circa 8 Tagen vollkommen epithelisirt.

X. 6. November 1897. Hautlappen aus dem Oberschenkel eines 72jährigen Mannes; sie waren ziemlich langsam eingetrocknet; am 6. Tage z. B. konnte man in den centralen Partien noch nicht vollkommen trockene Stellen nachweisen.

Die Läppchen kamen nach der üblichen Vorbehandlung 1. auf den Defect nach Mamaamputation bei der 55jährigen Frau. Ueber das makroskopische Verhalten ist im Versuch II schon berichtet worden. (Ein Läppchen war nicht aufzufinden, das andere war nur leicht angeklebt, gelblich grau verfärbt.)

Nochmals sei hervorgehoben, dass die aufgehobenen Läppchen den günstigsten Platz auf dem Defecte erhalten hatten.

Mikroskopisch fand sich, dass trotz der günstigen Ernährungsbedingungen das ganze Epithel zu Grunde gegangen war.

Zu oberst kam die maschenförmig angeordnete Hornschicht, dann noch einige geschrumpfte, diffus gefärbte Epithelkerne, welche durchaus nicht den Anschein erweckten, dass von ihnen aus noch Zellneubildung ausgehen könnte. (Während der 5 Tage war genügend Gelegenheit gewesen.)

In der Cutis bemerkte man Schrumpfung der Bindegewebskerne und Degeneration der Capillaren. Das Eindringen von jungem Granulationsgewebe und von Capillaren war hier auf das Deutlichste zu verfolgen. An einer Stelle war ein ziemlich breiter Granulationsstreifen quer durch die Cutis bis direct unter das degenerirte Epithel vorgedrungen. Einmal sah ich auch das Einwachsen einer jungen Capillare in eine alte Capillare des Pfropfstückes, was auch bei den frisch verwendeten Läppchen vorkommen kann.

Auch nach 9 Tagen lieferte das dem Defecte aufgepflanzte (10 Tage lang trocken aufgehobene) Hautstückchen kein anderes Ergebniss, als totalen Untergang des Epithels und der Cutis. Präparate, welche aus dem Stückchen nach 13tägigem Verweilen auf dem Thoraxdefecte entnommen wurden, lieferten ebenfalls nur das Bild der Degeneration. Als neuer Befund kamen Riesenzellen hinzu (Fremdkörperriesenzellen), welche den spärlichen Resten des aufgelegten Läppchens anlagen.

2. Als weiteres Object zur Deckung diente eine Zweimarkstück grosse granulirende Wundfläche des Unterschenkels bei einem 8jährigen Jungen.[1])

1) 4 Wochen vorher Eröffnung eines Knochenabsceses der Tibia.

Nach 3 Tagen haftete das Läppchen der angefrischten Wundfläche gut an, war von rosarother Farbe.

Mikroskopischer Befund. Oben auf dem Läppchen sieht man noch Spuren der Hornschicht in Form mehrfach gewundener Lamellen; darunter folgt eine mässig ausgedehnte Exudatschicht und dann erst die Cutis. In der letzteren finden wir starke Schrumpfung der Bindegewebs- und Endothelkerne. Nahe dem Uebergange zum Mutterboden, welcher durch einen schmalen Exsudatstreifen gekennzeichnet wird, sind einzelne gut erhaltene Kerne, welche zweifelsohne dem Untergrunde entstammen. Ausserdem sieht man, wie Gefässsprossen von dem Mutterboden aus in das Exsudat hinein ziehen. Bis zu der Cutis sind die letzteren noch nicht vorgedrungen.

3. Wurde ein ganz frischer Oberschenkeldefect bei demselben Jungen gedeckt, als von ihm ein kleiner Lappen nach Krause entnommen worden war.

Nach 3 Tagen war das Läppchen nur ganz wenig mit der Unterlage, welche aus Fettgewebe bestand verklebt.[1])

Der mikroskopische Befund war nach dreitägigem Liegen auf der frischen Wunde folgender:

Zwischen Pfropfung und Untergrund liegt ein schmaler Exsudatstreifen, welcher aus Blut und Fibrin besteht und in einige Spalten des Fettgewebes Fortsätze schickt. In den obersten Fettschichten ist entschieden eine Vermehrung der Zellen eingetreten. Zu einem Einwachsen von Capillaren in das Exsudat oder gar in das Pfropfstück ist es noch nicht gekommen. Der Lappen ist nur mittelst des Exsudates mit dem Fettgewebe verklebt.

Die Cutisfasern sind auseinander gewichen und sehen da und dort bröckelig aus. Man sieht zwischen ihnen noch einzelne tiefblau gefärbte Kerntrümmer und Leukocyten, deren Kerne ebenfalls geschädigt sind.

Capillaren kann man nachweisen, ihre Endothelkerne sind aber ebenfalls schwer geschädigt, ebenso der Inhalt der Blutbahnen.

Das verpflanzte Epithel imponirt nur mehr als schmaler Streifen, welcher die Eosinfärbung intensiv aufgenommen hat. Die Kerne sind nur als helle Lücken angedeutet, im günstigsten Fall erinnert eine schwach graublaue Färbung daran, dass hier einmal ein Kern war. Wir bekommen dasselbe Bild, wie es sich bei dem Verfahren nach Thiersch ergiebt, wenn das Läppchen auf normale Haut zu liegen kommt, oder wenn man die Stelle schneidet und untersucht, an welcher sich 2 Streifen dachziegelförmig decken.

In einigen der Schnitte ist ein Haar mit der Haarwurzel längs getroffen; auch hier ist nur der Untergang von Zellen zu constatiren.

Zusammenfassung.

Wenn wir die erhaltenen Resultate überblicken wollen, wird es sich wie bei der Anordnung der Befunde empfehlen, die positiven von den negativen zu trennen. Was die ersteren anlangt, so kann

1) Frische Läppchen heilen auf Fettgewebe rasch ohne Störung an.

man im allgemeinen sagen, dass die Anheilung des Läppchens so erfolgt, wie bei dem Verfahren Thiersch:

Der grösste Theil des Hautstreifens geht zu Grunde und wird durch neues Gewebe ersetzt. Eine ausgedehnte Regeneration geht nur von der basalen Schicht des Epithels aus. Die Cutis (Bindegewebe, Gefässe) geht zu Grunde und wird durch ein vom Mutterboden aufstrebendes Granulationsgewebe ersetzt.

Einige Unterschiede haben sich aber doch meiner Meinung nach ergeben. Während man bei dem Verfahren nach Thiersch manchmal im Zweifel sein kann, ob nicht einzelne Bindegewebskerne der Cutis (nahe dem Mutterboden) lebend und proliferationsfähig geblieben sind (die Ernährungsbedingungen waren ja günstig an diesen Stellen), sieht man in den aufbewahrten Läppchen, dass die gut erhaltenen Zellen nur vom Mutterboden stammen.

Die Cutis erscheint (wie auf der Abbildung Taf. I, Fig. 1) angeben ist) mehr homogen, als diejenige, welche man bei dem alten Verfahren zu sehen bekommt.

Im weiteren habe ich in dem erst aufgeführten Falle den Eindruck bekommen, dass sich in dem Epithel die Regenerationsvorgänge viel langsamer abspielen. Die Epithelneubildung war am 6. Tage nach der Pfropfung viel weniger weit vorgeschritten, ausserdem bestand noch reichliche Blasenbildung. Die geringe Proliferation giebt sich, wie schon erwähnt, auch makroskopisch kund. Der Epithelsaum um die conservirten Läppchen ist um ein Bedeutendes schmäler als der um die frisch aufgelegten. In dem einen Falle, wo der Defect an der Brust zu decken war, wuchsen die Hautstreifen nach Thiersch üppig wie Unkraut an, während das 4 Tage aufbewahrte Hautstück nur kümmerlich gedieh, das 10 Tage alte überhaupt nichts von Wachsthum zeigte.

Von den conservirten Läppchen ist bei der Aufzählung der Versuche öfter erwähnt, dass sie von gutem Aussehen waren, von rosarother oder auch blaurother Farbe, ferner dass sie der Unterfläche anhafteten. Färbung und Haften werden, glaube ich, durch den mikroskopischen Befund zur Genüge erklärt. Abgesehen von dem Durchscheinen des untenliegenden Granulationsgewebes sind es die eindringenden Capillaren, welche Blut zuführen und die Rothfärbung bedingen. Die Gefässbahnen, welche mit dem aufschiessenden Granulationsgewebe in die überpflanzte Cutis eindringen, bedingen ausserdem das Festhaften des Fremdkörpers. Letzterer wird mehr und mehr von Granulationsgewebe durchsetzt, die Granulationen dringen schliesslich an die Oberfläche vor, was makroskopisch und mikros-

kopisch zu constatiren ist. Die Riesenzellen, welche sich an der Basis der Cutis und unter der Hornschicht vorfinden möchte ich nur nebenbei erwähnen; sie werden ja bei dem Verfahren nach Thiersch ebenfalls angetroffen, doch nie in so grosser Anzahl.

Die wenig günstigen Resultate sind nur dadurch zu erklären, dass die Läppchen, resp. die Epithelzellen abgestorben waren, und deshalb eine Proliferation unmöglich war. Den Einwand, dass der Boden ungünstig war, kann ich dadurch entkräften, dass einmal der Lappen nach Krause, oftmals die Streifen nach Thiersch an der gleichen Stelle Epithelwucherung zeigten, während die conservirten Läppchen keine Epithelneubildung aufwiesen. An der Methode des Aufhebens kann es nicht gelegen haben (ausserdem legt Wentscher in seinem Referate auf dieselbe kein besonderes Gewicht); in einer Reihe fand nach 24 Stunden noch ein Anheilen statt, während die Verpflanzung nach 5 und 6 Tagen resultatlos verlief.

Wie erklären sich nun die Differenzen zwischen den Resultaten, welche Wentscher erhielt, und denjenigen, welche eben referirt wurden? Wentscher hat „meist alte Ulcera cruris gepfropft, welche gewöhnlich einen Tag vorher durch tiefe Excision angefrischt waren. Die Proben zur histologischen Untersuchung wurden stets aus dem Centrum der Lappen entnommen."

Diese Vorsicht kann aber nur in der allerersten Zeit vor einem Irrthum bewahren, solange man darauf rechnen kann, dass das Epithel unmöglich vom Rande her so weit vorgedrungen ist. Nach einigen Tagen können Epithelzellen, auch wenn sie weit ab vom Rande gelegen sind, doch von diesem stammen; liegen sie vom übrigen Epithel durch Granulationsgewebe getrennt, so besteht die Möglichkeit, dass letzteres die zarte Epitheldecke durchwachsen und so die Trennung bedingt hat. Dass die Grösse des Defectes mit in Betracht gezogen werden muss, ist selbstverständlich.

Wentscher hebt ausserdem hervor, dass er tief anfrischte. Ich habe auch stets ausgedehnt excidirt, schon um einen günstigen Untergrund zu schaffen. Dass nun auch trotz einer tiefen Anfrischung ein Irrthum über die Herkunft des Epithels möglich ist, kann ich durch den gleich anzuführenden Fall beweisen.

Der Versuch ist folgender:

XI. 30. October 1897. Das Läppchen (aus dem Oberschenkel des 72jährigen Mannes) lag 4 Tage lang in steriler Kochsalzlösung. Es kam auf eine angefrischte, 5 cm lange, 2½ cm breite Wundfläche der Quere nach zu liegen. Die Wundfläche resultirte aus der Circumcision eines Unterschenkelgeschwüres bei einem 45 Jahre alten Manne.

Nach 3 Tagen schien ein schleierartiger Ueberzug auf der Wundfläche zu liegen. Nun wurde ein Stückchen mit der umgebenden Haut (zu beiden Seiten) exstirpirt.

Auf diese Weise kam an beide Enden des Schnittes je eine kleine Partie der umgebenden Haut, dazwischen war das aufgesetzte Läppchen zu suchen.

Mikroskopischer Befund: Bei schwacher Vergrösserung sieht man, wie auf beiden Seiten von der umgebenden Haut sich eine schmale Epithelzunge vorgeschoben hat.

Auf einer Seite liegt über der letztgenannten ein Streifen der verpflanzten Haut. Die Epithelzellen derselben sind äusserst klein, die Kerne imponiren nur als dunkelblaue Stellen in demselben (in der umgebenden Haut sind in den Kernen des Epithels auch bei schwacher Vergrösserung Kernkörperchen sichtbar).

Die Bindegewebskerne der Cutis weisen ein ähnliches Verhalten auf, sie sind nur als schmale Striche erkennbar.

Eine kleine Strecke weit nun lagert das eben erwähnte Pfropfstückchen über der ehemaligen frischen Wundfläche. Hier bietet es denselben Befund, wie über der normalen, oder besser gesagt, umgebenden Haut. Man vermisst von dem Epithel nach der Tiefe ziehende Fortsätze und Zapfen vollkommen. An, resp. unter der Cutis bemerkt man nur rothe Blutkörperchen und reichliche mehrkernige Leukocyten.

Von der Stelle, an welcher die Pfropfung aufhört, bis zum gegenüberliegenden Wundrande sieht man einen Belag von Leukocyten, an einzelnen Stellen Haufen von rothen Blutkörperchen und nur spärliche Granulationszellen.

Das aufgelegte Hautstückchen wird bis auf einen kleinen Cutisrest, welcher an einer Stelle unter dem Belag zu entdecken ist, vermisst. Nach der Tiefe hin stösst man auf ein sehr zellen- und gefässreiches Granulationsgewebe, welches Leukocyten in sich schliesst. Die Gefässe sind langgestreckt und verlaufen zum grössten Theile senkrecht zur Oberfläche des Defectes. Da und dort sind die Gefässe von einem schmalen Leukocytensaum umgeben.

In den Epithelzellen, welche auf die Granulationsfläche vorgeschoben sind, fehlen Mitosen. Zwischen den Epithelien liegen da und dort Leukocyten mit gelappten Kernen.

Das Epithel des Pfropfstückes weist starke Schrumpfung auf, sowohl das Protoplasma als auch die Kerne. Die letzteren sind im ganzen tief dunkel gefärbt und lassen weder ein Kernkörperchen noch ein Chromatingerüst erkennen; Eleïdinkörperchen sind da und dort nachweisbar.

In einigen Schnitten sieht man ungefähr in der Mitte zwischen den umgebenden Hauträndern (also auch in der Mitte des Defectes) eine kleine Insel von Epithelzellen, die sich flach und schmal unter dem Exsudat ausgebreitet hat. Man kann von ihr aus in einem Präparate schmale Fortsätze nach der Tiefe hin verfolgen (in einer Epithelzelle ist auch eine Mitose nachzuweisen). Von dem aufgepflanzten Läppchen kann dieses Epithel nicht stammen, denn dieses ist vollkommen zerstört, und an seiner Stelle findet sich nur eine Exsudat-

schicht. Eine andere Möglichkeit wäre die, dass das Epithel von der den Defect umgebenden Haut stammt. Mit dieser ist aber in Serienschnitten ein Zusammenhang nicht nachzuweisen; es besteht, wie schon erwähnt, eine breite Granulationsbrücke zu beiden Seiten des Epithelhäufchens. Man musste deshalb an eine Abstammung aus der Tiefe denken. In dem ersten daraufhin untersuchten Präparat fanden sich in der Tiefe (noch in demselben Gesichtsfelde) 2 Schläuche von Schweissdrüsen. In den folgenden Schnitten waren bis zu zwölf theils längs, theils quer getroffene Drüsenschläuche nachweisbar, und zwar immer mehr nach der Oberfläche zu, gegen den Epithelzapfen vorrückend. Nach längerem Suchen gelang es, einen hackenförmig gekrümmten Epithelfortsatz nach unten zu aufzufinden, welcher nur wenige Zellreihen von einem quer durchschnittenen Drüsenschlauch zu endigen schien. Bei starker Vergrösserung liessen sich aber die Epithelien des Fortsatzes bis zum Drüsenschlauche hin zwichen den Leukocyten und Granulationszellen durch verfolgen.

Es ist demnach der Schluss gerechtfertigt, dass der Epithelhaufen weder von der umgebenden Haut, noch von dem aufgepflanzten Läppchen herstammt, sondern dass er einzig und allein der Schweissdrüse in der Tiefe sein Dasein verdankt.

Die Bindegewebskerne der Cutis sind geschrumpft, schmal und diffus gefärbt. Von den Gefässen der Papillen ist nichts mehr zu entdecken. Am unteren Ende (über dem Mutterboden) ist das Gewebe der übertragenen Cutis gelockert, und zahlreiche Leukocyten sind zwischen die Faserbündel eingedrungen. In dem übrigen Bereiche des Läppchens liegen die Leukocyten (wie schon erwähnt) direct demselben an.

An einer anderen Stelle ist nur ein kleines Cutisstückchen übrig geblieben.

Die ursprünglich darin vorhandenen Kerne sind geschrumpft, von buchtigem Contour und diffuser Tinction; auch die Endothelkerne einiger mit übertragener Capillaren zeigen weitgehendste Schrumpfung. Daneben finden sich aber grosse geblähte, vollsaftige Kerne, welche eingewanderten Granulationszellen angehören; ausserdem lassen sich junge Capillaren auffinden, welche in den Defect von dem Mutterboden aus hereingewachsen sind. Eine derselben konnte ich bis zu einem grösseren Gefäss in dem Untergrunde verfolgen. Der Uebergang von dem Läppchen zu dem Mutterboden ist nicht scharf kenntlich, er vollzieht sich allmählich, weil (wie aus dem Vorhergehenden ersichtlich ist) schon ziemlich viel Granulationsgewebe in den Cutisrest einwucherte.

Das Granulationsgewebe zwischen den Hautgrenzen bietet nichts Besonderes.

Wir können nach dem eben Beschriebenen nur angeben, dass das Läppchen dem vollkommenen Untergange verfallen ist. Nur an einer Stelle (in mehreren Präparaten) ist eine kleine Insel von Epithelzellen nachgewiesen worden. Von letzteren ist aber bereits auseinandergesetzt, dass sie aus Epithelzellen besteht, welche von Resten einer Schweissdrüse der Unterlage ausgehen.

Auf die Möglichkeit, dass von Schweissdrüsen Epithelneubildung ausgehen könne, hat unter anderen schon Roser[1]) hingewiesen.

Einen sehr interessanten Fall hat weiter Rosenblath[2]) mitgetheilt. Er fand ausser dem vom freien Deckepithel regenerirten Epithel noch Epithelzelleninseln unter einem mumificirten Theil der Cutis, deren Abstammung von Schweissdrüsen er in Serienschnitten nachweisen konnte.

Bei der Untersuchung von einheilenden Lappen nach Krause lässt sich der Zusammenhang kleiner flacher Epithelinseln mit den tief liegenden Schweissdrüsen ebenfalls nachweisen.

Resultate:

1. In 2 Fällen fand die Anheilung conservirter Läppchen statt.
   a) bei einer 24 Stunden alten Haut (noch feucht, Spender 33, Empfängerin 70 Jahre alt);
   b) bei einem Hautstückchen, welches am 4. Tage noch feucht war. (Spender 45, Empfängerin 55 Jahre alt.)

2. Vollkommen trockene Hautstückchen gelangten überhaupt nicht zur Anheilung.

3. Die Wucherungsvorgänge in der basalen Epithelschicht gingen in den positiven Fällen bedeutend langsamer vor sich, als bei dem Verfahren nach Thiersch. Letzteres giebt sich schon makroskopisch durch den schmalen neugebildeten Epithelsaum kund.

4. Das Epithel besitzt eine grössere Widerstandsfähigkeit gegen schädliche Einflüsse als die Cutis. Es kann 4 Tage lang in feuchtem Zustande aufbewahrt noch zur Wucherung kommen.

5. Die Cutis geht in dieser Zeit vollkommen zu Grunde.

6. Färbung und Haften der Läppchen werden bedingt durch das von unten eindringende Granulationsgewebe (mit Capillaren).

7. Hautstreifen nach Thiersch und Krause heilten da an, wo trocken oder feucht aufbewahrte Läppchen versagten.

8. Epithelneubildung, welche von Schweissdrüsen ihren Ausgang nimmt, kann zu Täuschungen Veranlassung geben.

9. Am raschesten heilen Pfropfungen nach Thiersch an, dann die von Krause empfohlenen Lappen, sehr unsicher und langsam conservirte (in unseren Fällen noch feuchte) Hautstreifen.

---

1) Roser, Zur Behandlung von Verbrennungen. Archiv für Heilkunde. 3. Jahrgang 1862. S. 3

2) Rosenblath, Ueber multiple Hautnekrosen und Schleimhautulcerationen bei einem Diabetiker. Virchow's Archiv. Bd. CXIV. 1888.

Wenn ich noch kurz auf die Anwendung des modificirten Verfahrens für das praktische Handeln eingehen darf, so würde ich mich nur in den dringendsten Fällen desselben bedienen und nur solcher Hautstückchen, die nicht älter als 4 Tage sind, benutzen. Die nach der alten bewährten Methode von Thiersch gewonnenen und verpflanzten Läppchen heilen bei correcter Ausführung der Operation mit Sicherheit an, während Wentscher unter 59 Versuchen nur 18 mal (30,5 %) auch den klinischen Zweck erreichte. Ist in einem Falle eine zweite Narkose für den Patienten nicht zulässig, dann muss die Pfropfung eben ohne dieselbe ausgeführt werden. Ich habe in dem Vorstehenden meine Resultate gebracht, wie sie sich bei vorurtheilsloser Prüfung ergeben haben. Den Controlversuchen mit frischer Haut (gleichzeitig und später) ist wohl einige Bedeutung zuzusprechen. Wie schon erwähnt, stehen die positiven Versuche von Wentscher unseren negativen gegenüber. Ein definitives Urtheil ist wohl zur Zeit noch nicht abzugeben. Bei dem grossen Interesse, welches die Mittheilung Wentscher's erwecken muss, kann es jedenfalls nicht an Nachprüfungen auch von anderen Seiten fehlen, welche mit den bisherigen Untersuchungen zur Klärung beitragen werden.

Herrn Geheimrath Marchand, welcher vielfach auch den klinischen Verlauf der Fälle controlirte, bitte ich, für die reichlichst gewährte Unterstützung durch Rath und That meinen ergebensten Dank entgegenzunehmen.

Erklärung der Abbildungen.

Tafel I, Figur 1 und 2.

Fig. 1.

Das Hautstücken war nach 4 Tagen noch feucht, lag 5 Tage auf dem Thoraxdefect (vergl. Versuch II).

Man sieht die in Blasenform abgehobene Hornschicht. Von dem basalen Epithel ist Zellneubildung ausgegangen, welche an einer Stelle die Cutis des Läppchens vollkommen durchdrungen hat.

Die Cutis ist blass, nur einige degenerirte alte Kerne sichtbar. Das Eindringen von Granulationszellen und Capillaren aus dem Mutterboden ist deutlich sichtbar.

b blasenförmig abgehobenes Epithel.

c die blasse mit übertragene Cutis mit einzelnen Kernresten.

e Epithelzapfen, welcher durch die Cutis nach dem Mutterboden hin wuchert.

Fig. 2.

Läppchen 4 Tage in Kochsalzlösung, 3 Tage auf angefrischter Granulationsfläche des Unterschenkels (vergl. Versuch XI).

Das Läppchen ist vollkommen abgehoben; unter ihnen bemerkt man den schmalen Epithelstreifen, welcher nach der Tiefe hin zu verfolgen ist; in letzterer ist sein Zusammenhang mit einem Schweissdrüsenschlauche deutlich zu constatiren.

e Epithel, dessen Zusammenhang mit den Schweissdrüsen s^1 sich nachweisen lässt.

e^1 Epithel, welches mit dem hakenförmigen Epithelfortsatz im Zusammenhang steht (bildet nur eine kleine Insel).

s^1 Schweissdrüsen, Leukocyten enthaltend.

g Gefässe.

b abgehobenes Epithel.

Nachtrag.

In dem vorhergehenden Bande dieser Zeitschrift erschien eine Arbeit von Ljunggren: Von der Fähigkeit des Hautepitnels ausserhalb des Organismus sein Leben zu behalten, mit Berücksichtigung der Transplantation.[1])

Dieser hob die Hautstückchen 2 Tage bis 6 Monate in Ascitesflüssigkeit auf und kam nach seiner Meinung zu günstigen Resultaten.

Das Erstaunen von Ljunggren, dass sich die Kerne der Epithelzellen nach 3monatlichem Verweilen in Ascitesflüssigkeit noch färben, kann ich nicht theilen. In dem klinischen Theile bringt Ljunggren leider keine genaueren Angaben über das Verhalten der Läppchen in den einzelnen Fällen; so heisst es S. 611: „Dabei ist zu erwähnen, dass von 2 Stücken, die zu gleicher Zeit aufgelegt wurden, das eine nekrotisch wurde, während das andere sein Hautaussehen behalten hat." Das „Hautaussehen" allein ist kein genügender Beweis für die Anheilung. Eine Angabe, ob vom Rande aus Epitheineubildung stattfand, vermissen wir dabei. Auf der folgenden Seite schreibt Ljunggren: „Es kommt mir vor, dass die übrigen 11 Hautstücke bleibende Haut bildeten." In dem ersten Falle wurde ein Theil des Stückes abgelöst, der Rest aber „schien" wahre Haut zu bilden. In einem anderen Versuche kamen neben den conservirten Läppchen auch frische in Anwendung, von welchen die Epithelneubildung ausgegangen sein kann. Nur zweimal wird angeführt, dass die Stücke anheilten und in „wirkliche Haut" übergingen, resp. „neue Haut" entwickelten.

Es macht die Beschreibung der angeblich angeheilten Hautstückchen nicht den Eindruck, dass sie thatsächlich angeheilt sind (mit Ausnahme der zwei letzterwähnten Versuche). Das Haften allein beweist durchaus nicht die Lebensfähigkeit und die Weiterentwickelung, was Ljunggren selbst an Stücken erlebt hat, die erst hautähnliches Aussehen hatten, hafteten, dann aber doch noch resorbirt wurden. Das Haften wird eben durch das eindringende, bald auch durchdringende Granulationsgewebe bedingt. So kam es auch, dass von den 16 Stücken, welche „alle anheilten", drei nach einiger Zeit ein schmutziges, graugelbes Aussehen zeigten.

Mikroskopisch untersuchte Ljunggren nur 2 Lappen, die 6 Tage, resp. 1 Woche conservirt waren: der eine lag 8, der andere 9 Tage auf der Wundfläche. Bei der Angabe, dass sich die Lappen in der Mitte der Amputationswunde eines Unterarmes 10 cm vom Hautwundrande befanden, muss es sich um einen Druckfehler handeln, oder der Stumpf war sehr stark conisch, sonst wäre diese Entfernung wohl unmöglich.

Leider erfahren wir nicht, welchem Stücke die Abbildungen und die mikroskopische Beschreibung entsprechen. Die Fig. 3 und 4 stimmen völlig mit den Befunden überein, welche wir bei frischen und bei einigen conservirten Hautstücken erhielten.

Durch die histologische Untersuchung hat Ljunggren meines Erachtens nachgewiesen, dass 6 und 8 Tage in Ascitesflüssigkeit aufbewahrte Hautläppchen noch Epithel produciren können, während er für die anderen Fälle den Beweis schuldig bleibt.

Ob die Methode des Aufbewahrens in Ascitesflüssigkeit bessere Resultate zeitigt, als die trockene Conservirung oder das Aufheben der Kochsalzlösung, können erst weitere Versuche entscheiden.

---

1) Das betreffende Heft erhielt ich erst nach Absendung der Correctur, weshalb ich die Resultate im Aufsatze selbst nicht berücksichtigen konnte.

Fig. 1.

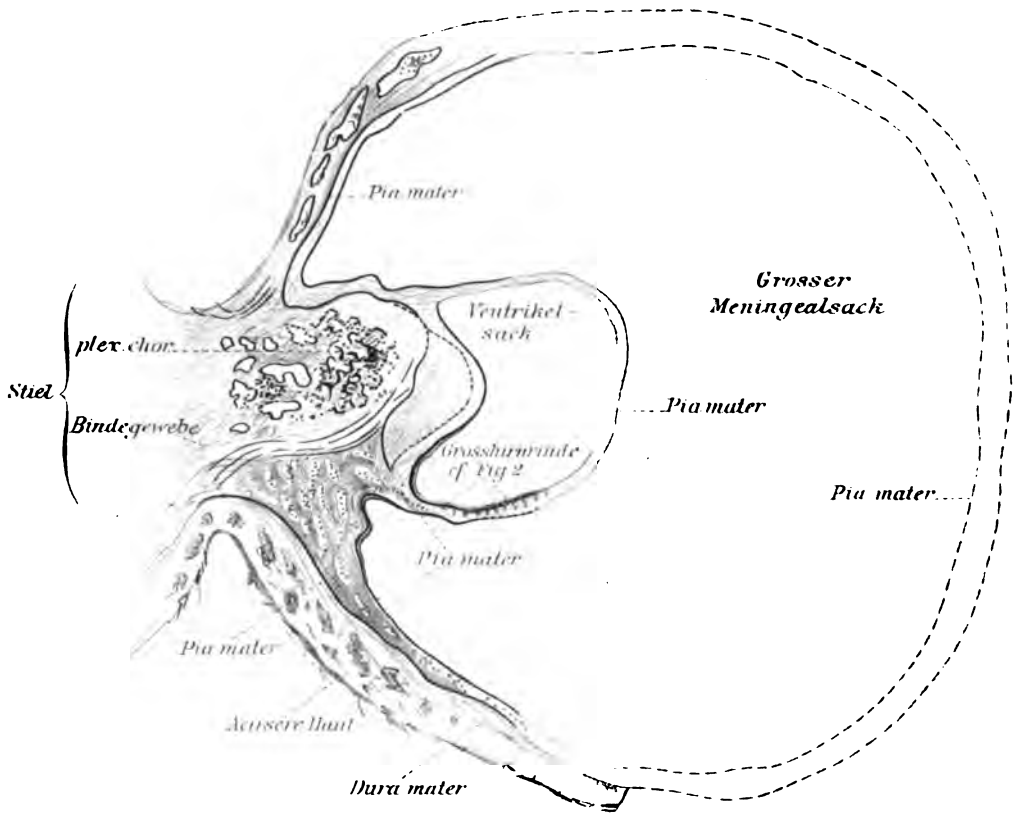
Pia mater
Grosser
Meningealsack
Ventrikel-
sack
plex. chor.
Stiel
Bindegewebe
Pia mater
Grosshirnrinde
cf. Fig 2
Pia mater
Pia mater
Pia mater
Aeussere Haut
Dura mater

Fig. 2.


Blutraum
Pia
Rindensubst. (Pyramiden-
zellen)
Marksubstanz

Fig.3.

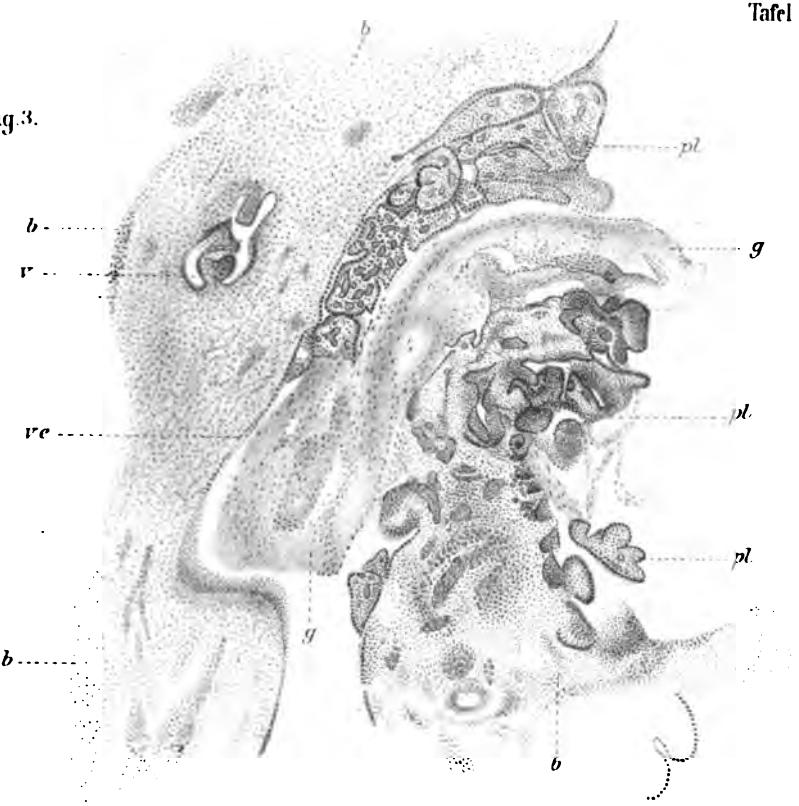

Fig.4.



II.

Aus dem chirurgischen Lazareth zu Danzig (Oberarzt Prof. Barth).

Ueber Hydrencephalocelen und über die Frage ihrer operativen Behandlung.

Von

Dr. Paul Möller.

(Mit Tafel II, III und 1 Abbildung im Text.)

Seit dem Beginn der achtziger Jahre unseres Jahrhunderts ist in der Anschauung der Chirurgen bezüglich der Therapie der Hirnbrüche eine wesentliche Wandlung eingetreten.

Noch 1882 machte Heineke seine Meinung dahin geltend, „dass es das beste sein würde, eine Radicalkur der Encephalocelen gar nicht zu versuchen."

1888 trat dann v. Bergmann auf dem 17. Congress der deutschen Gesellschaft für Chirurgie mit einem bestimmten Vorschlag für die Behandlung der Encephalocelen hervor. Durch diesen stiess er die bis dahin herrschend gewesene Heineke'sche Meinung um und stellte sich auf einen Standpunkt, der dem Heineke's genau entgegengesetzt war. Er empfahl nämlich, unter dem Schutze der strengsten Anti- und Asepsis Encephalocelen möglichst radical zu operiren. Zu diesem Vorschlage war er durch einige günstige Resultate veranlasst worden, die Schmitz-Petersburg und er selbst durch die Radicaloperation erzielt hatten. Schmitz (Petersburg 1887) hatte im Rauchfuss'schen Kinderhospital 2 Fälle von Hirnbruch erfolgreich operirt. Bei einem derselben hatte das Kind sogar die Abtragung eines grossen Hirnstückes gut überstanden.

Diese Erfolge Schmitz's hatten dann v. Bergmann veranlasst, auch seinerseits die Radicaloperation zu versuchen, und schon 1888 konnte er auf dem Congress zwei so geheilte Fälle von Encephalocele vorstellen.

Der eben gekennzeichnete Bergmann'sche Standpunkt, den er später in seiner Arbeit[6]: „Ueber die chirurgische Behandlung von Hirnkrankheiten" ausführlich darlegte und begründete, ist dann für die Therapie maassgebend geblieben. Nur ist man noch einen Schritt weiter gegangen und hat das, was er für die Encephalocelen aussprach, auf die Hirnbrüche überhaupt ausgedehnt. Heutzutage wird man jede Cephalocele, gleichviel ob es sich um eine Meningocele, Encephalocele oder Hydrencephalocele handelt, durch die Radicaloperation zu beseitigen suchen, wenn nicht gerade Momente wie das gleichzeitige Vorhandensein anderer Missbildungen oder der Vorfall einer sehr beträchtlichen, resp. nachweislich lebenswichtigen Gehirnpartie gegen dieselbe direct sprechen.

Doch schon in den Zeiten, als man von einer Radicaloperation nichts wissen wollte, hatten diese Geschwülste häufig, sei es durch ihr stetiges Wachstum, das eine spontane Ruptur und so den Exitus befürchten liess, sei es durch die mit ihrem Vorhandensein für den Träger verbundenen Unbequemlichkeiten, die sich durch Bandagen nicht beseitigen liessen, das chirurgische Handeln direct herausgefordert. Damals hatte man sich jedoch aus Furcht vor dem eventuellen Vorhandensein von Hirnpartien im Bruchsacke, die ja als ein Noli me tangere angesehen wurden, mit kleineren Eingriffen begnügt. So hatte man Compression der Geschwulst durch Bleiplatten, wiederholte Punktion des Bruchsackes eventuell mit nachfolgender Injection ätzender Mittel, durch die man eine Verödung des Bruchsackes herbeizuführen suchte, und bei gestielten Tumoren die Ligatur des Stieles oder Abklemmung des ganzen Sackes durch lineäre Compression versucht. Ueber die Resultate, welche mit diesen Methoden erzielt wurden, bringen Flothmann[8] und Huguenin[1] genauere Zusammenstellungen, denen wir das Folgende entnehmen.

Mit einfacher Reposition und Compression sind im ganzen neun Fälle behandelt. Von diesen sollen sieben, in denen es sich um kleine, bohnen- bis hühnereigrosse Encephalocelen handelte, zur Heilung gekommen sein. (Laudi, Held, Vannoni, Salleneufe, Martini, Erpenbeck, Seiler.) Von Hydrencephalocelen wurde keine einzige geheilt.

Durch wiederholte Punktion ist es von 12 Encephalocelen nur bei zweien (Adams, Guersant) gelungen, eine Verkleinerung herbeizuführen; die anderen 10 Fälle kamen meist durch Meningitis zum Exitus. Bei Hydrencephalocele angewandt, hatte die Punction nur Misserfolge. Von elf punktirten Fällen kam keiner durch.

Ein mit Punktion und Injection von 60½ % Carbollösung behandelter Fall endigte nach 4 Tagen letal. (Sklifasowsky.)

Bei der Behandlung mit Injection von Jodpräparaten sind vielfach Misserfolge zu verzeichnen gewesen. Heilung will Morton in sieben und Smith in einem Falle erzielt haben.

Die Eröffnung durch Incision ist bei Hydrencephalocele stets eine rasch zum Tode führende Operation gewesen. Vier in der Litteratur erwähnte Fälle hatten tödtlichen Ausgang. Bei Encephalocele ist sie in 8 Fällen zur Anwendung gekommen. Bei zwei war eine falsche Diagnose die Veranlassung zur Incision gewesen. Man hatte nämlich die Tumoren für Balggeschwülste gehalten und sie deshalb durch Kreuzschnitt eröffnet. Eine Heilung wurde in 3 Fällen (Bennett, Szymanowski, Richaux) erzielt.

Mit Ligatur sind 5 Fälle von Encephalocele behandelt; nur im Falle Harting war ein Erfolg zu verzeichnen.

Die günstigsten Resultate wurden vor der Einführung der Radicaloperation durch die von Rizzoli und nach ihm von Schatz angewandte lineäre Compression erzielt. Diese Methode hatte vor den übrigen den Vorzug, dass man bei ihr den Bruchsack als Ganzes entfernen konnte. Man legte um die Basis desselben eine Klammer und zog diese allmählich immer fester, um so den Sack durch Gangrän zum Abfallen zu bringen. Gleichzeitig verfolgte man hierbei noch einen anderen Zweck: Es sollten durch die Compression die inneren Schichten der Bruchsackbasis, resp. des Stiels zur Verklebung gebracht und so ein fester Abschluss geschaffen werden, der jede Communication zwischen Bruchsack und Schädelhöhle aufhob. Nach dieser Methode sind von 8 Fällen sieben mit Erfolg operirt worden. Rizzoli[8]) selbst operirte 2 Meningocelen, Nicoli[8]) und Parona[8]) je eine Meningocele; von Schatz[14]) wurden zwei Hydrencephalocelen und von Karström[12]) eine Hydromeningocele frontalis operirt. Trotz dieser Erfolge ist die Rizzoli-Schatz'sche Methode, wie man aus den Krankengeschichten der eben citirten Fälle ersehen kann, keine sichere und gefahrlos zum Ziele führende. Denn abgesehen davon, dass die Heilungsdauer eine verhältnissmässig lange ist, sie betrug z. B. in den Schatz'schen Fällen 2 resp. 4 Monate, ist die durch die lineäre Compression angestrebte Verlöthung keineswegs eine sichere und vollkommene. Es machten sich in dem Falle Parona's und in dem einen Schatz'schen Falle Nachoperationen, bestehend in nochmaligem Klammerverschluss, resp. in Anlegen von Drahtnähten und Heftpflasterverband, nothwendig. In dem zweiten Falle Schatz's bildete sich unter der Narbe eine

neue, halb hühnereigrosse Geschwulst; ein Beweis, dass auch hier die Verlöthung eine unvollkommene gewesen ist. — Ein anderer wesentlicher Nachtheil scheint mir ferner zu sein, dass man bei dieser Methode von vorn herein auf eine Heilung per primam verzichtet und so dem Entstehen einer Meningitis Vorschub leistet.

Deshalb war es als ein hervorragender Fortschritt in der Therapie zu begrüssen, als man sich entschloss, unter dem sicheren Schutze einer exacten Asepsis an die Stelle der früheren unvollkommenen und gefährlichen Methoden die Radicaloperation durch die Abtragung zu setzen. Die neuere Litteratur weist folgende neunzehn auf diese Weise operirte Fälle auf.

Flothmann[8]) war, soweit ersichtlich, der erste, der, durch die Mängel der Schatz'schen Methode veranlasst, einen erfolgreichen Versuch mit der Abtragung durch das Messer bei einem Fall von Hydro-Meningo-Encephalocele gemacht hat. Es handelte sich hier um ein neugeborenes Kind, welches am Hinterhaupt einen kindskopfgrossen, gestielten Tumor trug. Flothmann trug denselben mit dem Messer ab, nachdem er vorher den Stiel durchstochen und nach beiden Seiten abgebunden hatte.

Die Operation gelang vollkommen. Leider wurde der Erfolg durch einen Hydrocephalus beeinträchtigt, der sich nach 1½ Jahren entwickelte.

Schmitz[5]) operirte 2 Encephalocelen. Obwohl bei einer derselben, wie schon erwähnt, ein ziemlich grosses Gehirnstück im Bruchsack enthalten gewesen war, hatte das Kind dennoch die Operation glücklich überstanden. Auch hier war bei einem Falle ein complicirender Hydrocephalus internus aufgetreten.

v. Bergmann[5]) stellte 1888 auf dem Congress zwei weitere durch die Operation geheilte Fälle von Encephalocele vor. Es hatte sich hier um eine frontale und eine occipitale Encephalocele gehandelt.

Auf demselben Congress konnte auch Alberti[2]) eine operativ entfernte kindskopfgrosse, am Hinterhaupt eines Neugeborenen sitzende Meningocele vorstellen. Ein bei der Operation schon latent bestehender Hydrocephalus hatte sich später fortentwickelt und so das Resultat getrübt.

Bayer[3]) theilt vier im Prager Franz-Joseph-Kinderhospitale von ihm operativ behandelte Fälle mit.

Bei dem ersten derselben bestand eine Meningocele occipitalis bei einem 5 Tage alten Kinde. Die Operation, welche in Umschneidung der Basis, Ligatur des Stiels und Abtragung des Sackes

mit folgender Naht zweier Periostlappen bestanden hatte, verlief glücklich. Das Kind wurde geheilt entlassen. Die von Professor Chiari-Prag angestellte Untersuchung des abgetragenen Sackes bestätigte die klinische Diagnose.

Der zweite Fall endigte durch Complication mit Meningitis letal. Man hatte es hier mit einer die ganze hintere Halsgegend vom Occiput bis zur Vertebra prominens einnehmenden Geschwulst bei einem 18 Wochen alten Mädchen zu thun gehabt. Die klinische Diagnose war auf Meningocele, resp. Myelomeningocele cervicalis gestellt worden. Die Section und Untersuchung des Bruchsackes ergab jedoch, dass eine Hydrencephalocele cerebellaris cervicalis vorgelegen hatte. Die bei der Operation abgetragene Blase hatte das Kleinhirn enthalten.

Im dritten Falle war Encephalocele occipitalis bei einem kräftig entwickelten 9 Monate alten Kinde diagnosticirt worden. Bei der Operation fand man an der Basis des Sackes einen von der Dura überzogenen Hirnzapfen von der Grösse und Form der Endphalanx eines kleinen Fingers. Die Reposition desselben gelang ohne Schwierigkeiten. Reactionsloser Verlauf. Das Kind wurde geheilt entlassen und war auch nach Jahresfrist noch gesund.

Beim vierten Falle kam es, wie beim zweiten, zum Exitus. Ein 2 Tage altes Kind weiblichen Geschlechts war mit einem perforirten, schlaffen Bruchsacke am Hinterhaupt in das Krankenhaus aufgenommen worden. Die nähere Untersuchung zeigte, dass vom Grunde des stellenweise missfarbigen und schmierig-eitrig belegten Sackes durch eine etwa kreuzergrosse Lücke im Occiput ein Zapfen von Hirnsubstanz hervorragte. Wiewohl nur wenig Aussicht auf Erfolg vorhanden war, hatte man doch die Abtragung versucht. Das Kind war am dritten Tage nach der Operation verstorben. Die Section ergab Eiterung in den Hirnventrikeln. Es hatte sich um eine Hydrencephalocele occipitalis gehandelt. Im Bruchsack hatten die hintersten Enden beider Occipitallappen des Grosshirns gelegen.

Bayer hatte demnach unter seinen 4 Fällen zwei operative Erfolge. Es hatte sich bei denselben einmal um eine Meningocele und einmal um eine Encephalocele occipitalis gehandelt. Die beiden Misserfolge bezogen sich, wie die Sectionen ja ergeben haben, auf Hydrencephalocelen.

Einen weiteren Beitrag zur Casuistik der operativ behandelten Fälle liefert A. le Dentu[7]). Er operirte einen Fall von Encephalocele durch Abtragung nach voraufgegangener Ligatur. Das Kind

starb bald nach der Operation, wie er annimmt, infolge von „Abschnürung eines Gehirntheiles.“

Eine ausführliche Zusammenstellung aller in der chirurgischen Klinik zu Berlin behandelten Fälle von Hirnbruch giebt v. Bergmann's Assistent de Ruyter[13]). Derselben entnehmen wir, dass im ganzen 28 Fälle zur Beobachtung kamen.

12 starben, ohne operirt zu sein,
5 wurden auf Wunsch unbehandelt entlassen.
8 wurden radical operirt.

Von diesen 8 Fällen, bei denen es sich um Meningocelen, resp. Encephalocelen gehandelt hatte, starben fünf, so dass drei erfolgreich operirte Fälle übrig bleiben.

Bezüglich der Operabilität der einzelnen Unterarten der Hirnbrüche kommt der Verfasser Ruyter zu dem Schluss, dass man zur Operation bei Meningocele unbedingt berechtigt sei, wenn man bedenkt, dass bei der Unterlassung der Operation sich erstens Ulcerationen bilden können, dass zweitens diese Geschwülste einen Locus minoris resistentiae böten und so die Gefahr einer Meningitis nahe legten, und das drittens die Träger durch dieselben stark belästigt würden. Bei Encephalocele räth er, nur dann von einer radicalen Operation abzusehen, wenn der Bruchsack allzuviel nervöse Elemente enthielte. Denn die Abtragung der Gehirntheile sei ja ohne Bedeutung für das operirte Individuum, da es sich, wie von Bergmann[6]) nachgewiesen hat, hier gewöhnlich um Theile des Stirn- oder Hinterhauptlappens handele, durch deren Verlust kein wesentlicher Funktionsausfall hervorgerufen werde. Bezüglich der Hydrencephalocelen (resp. Myelocystocelen) verhält de Ruyter sich völlig ablehnend. Er erklärt bei ihnen jeden Eingriff für nutzlos, da bei der bestehenden Communication mit einem Hirnventrikel auf einen Erfolg nicht zu rechnen sei.

Aus der voraufgegangenen Zusammenstellung aller bisher bekannt gewordenen Fälle von Hirnbruch ergiebt sich, dass die Prognose dieser Missbildung im allgemeinen keine sehr günstige ist. Bezüglich der einzelnen Unterarten, zwischen denen nach Virchow[8]) nur ein gradueller Unterschied besteht, ersieht man aus derselben; wie es ja auch nur naturgemäss ist, dass die Meningocelen eine bessere Prognose geben als die Encephalocelen, und diese wiederum eine bessere als die Hydrencephalocelen. Diese bieten, darin stimmen alle überein, die ungünstigsten Chancen für die Operation. Es dürfte deshalb von allgemeinem Interesse sein, von einem Falle zu

hören, der im Stande zu sein scheint, die schlechte Prognose der Hydrencephalocelen in gewissem Sinne zu modificiren.

Es handelt sich um eine im chirurgischen Lazareth zu Danzig von Herrn Prof. Barth operirte Hydrencephalocele occipitalis. Das Kind, Paul P., war bei der Aufnahme ins Krankenhaus, am 3. October 1896, 1 Tag alt.

Mutter und Vater des Kindes sind gesund. Missbildungen sind in der Familie noch nie vorgekommen. Die Mutter war I para, die Schwangerschaft nach ihrer Angabe ohne Störungen verlaufen, besonders hatten sie während derselben niemals irgend welche äusseren Insulte getroffen. Am 2. October 1896 morgens waren dann kräftige Wehen eingetreten; mittags war eine kopfgrosse Geschwulst geboren worden, die man anfangs für den missbildeten Kopf der Frucht gehalten hatte. Nach etwa 15 Minuten war dann das Haupt des Kindes in erster Schädellage gefolgt, und nach einer weiteren Stunde war die Geburt ohne Kunsthülfe glücklich beendet gewesen. Das zwar schwächliche, aber sonst wohlgebildete Kind, ein Knabe, trug am Hinterkopf eine Geschwulst, die ebenso gross war, wie der Kopf des Kindes selbst. Dies hatte die Angehörigen anfangs glauben lassen, das Kind sei mit „2 Köpfen“ zur Welt gekommen.

Schon am Tage nach der Geburt war Kind P. auf Anrathen des Arztes in das chirurgische Lazareth zu Danzig aufgenommen worden.

Bei der Aufnahme fand man folgenden Status:

Schwächliches Kind von 48 cm Länge und 3250 g Gewicht. Der Kopfumfang beträgt um Stirn und Hinterhaupt gemessen 35 cm (Vergl. Textabbildung: Kopf des Kindes mit der Geschwulst.) Bis auf eine Geschwulst am Hinterkopf ist das Kind wohlgebildet. Hier findet man ziemlich in der Mittellinie eine gestielte, schlaffe, fluctuirende Geschwulst von 31 cm Umfang. Der Ansatz des Stiels ist unterhalb der Protuberantia occipitalis externa gelegen, der Stiel selbst leicht nach rechts gedreht. Der Tumor ist fast kugelrund und erscheint als schlaffer Sack, dessen Grösse ca. der des Hirnschädels entspricht. Die ganze Geschwulst ist mit dem Stiel gut gegen das Schädeldach verschieblich. Sie zieht durch ihre Schwere den Kopf des Kindes nach hinten herab und reicht bis zu den Schulterblättern. In dem etwas schräg von oben rechts nach unten links verlaufenden Stiel fühlt man deutlich eine centrale, cylindrische, etwas festere Masse, welche am Schädel fest haftet und anscheinend noch eine kurze Strecke in das Innere des Sackes hineinragt. Nach Sitz und Aussehen musste man den letzteren für einen Hirnbruch halten. Die äussere Umhüllung des Tumors wird von normaler Haut gebildet, die sich durch grossen Gefässreichthum auszeichnet. Die Behaarung des Kopfes setzt sich noch eine Strecke weit auf die Oberfläche der Geschwulst fort. (Vergl. Textabbildung.) Es finden sich ferner auf dieser zahlreiche Suggilationen, ein Decubitusgeschwür und auf dem Scheitel der Geschwulst eine nabelartige Einziehung. Transparens ist auch bei directer Durchleuchtung nicht nachweisbar. Durch Druck, selbst durch stärkeren lässt das Volumen sich nicht verringern, auch sind durch denselben weder Schreien, noch Erbrechen, Verdrehen der Augen oder sonst ein Symptom erhöhten Hirndruckes auszulösen. Bei spontanem Schreien

des Kindes treten ebenfalls keine Veränderungen an dem Tumor auf; auch nimmt sein Volumen im Schlafe nicht ab. Es besteht kein Hydrocephalus. Bei der Betastung des knöchernen Schädeldaches ist ein Defect im Occiput nicht nachweisbar. Später stellte sich jedoch bei der Operation heraus, dass ein solcher trotzdem bestanden hat. Derselbe ist etwa erbsengross gefunden worden und hatte ziemlich stark gewulstete Ränder. Während seines Aufenthaltes im Krankenhause wurde das Kind mit der Flasche

genährt. Es erhielt Kuhmilch, welche mit 3 Theilen Wasser verdünnt und nach Soxhlet sterilisirt war. Das Kind sog gut. In den beiden ersten Tagen trat häufiges Erbrechen auf, später behielt es jedoch die Nahrung gut bei sich. Bis auf anfängliche Unruhe verhielt es sich bezüglich seiner Stuhlentleerungen, seines Urins und seiner Temperatur stets normal. Nach 10 Tagen, 13. October 1896, hatte sich der Nabel abgestossen; es war ein leichtes Ekzem am Rumpf und den Oberschenkeln aufgetreten, das jedoch in kurzer Zeit abheilte. Das Kind wog jetzt 3450 g, es hatte also 200 g zugenommen.

Am 20. October 1896, das Kind war 19 Tage alt, wurde die Operation vorgenommen. Nach exacter Desinfection wurde der Stiel durch einen spindelförmigen, zu besserer Lappenbildung beiderseits bis auf die Basis des Bruchsackes heraufgeführten Schnitt umschnitten und sodann die Haut zurückpräparirt. Der Stiel wurde darauf möglichst dicht am knöchernen Schädeldach abgebunden und der Bruchsack mit Stiel mit dem Messer abgetragen. Der Versuch, den abgebundenen Rest des Stieles

durch einen im Occiput bemerkbar gewordenen kreisrunden Knochendefect von Erbsengrösse zu reponiren, misslang. Deshalb wurden die Hautlappen über dem Rest genau vernäht und die Operationswunde mit einem Jodoformgazeverband bedeckt.

Weder während, noch gleich nach der Operation traten irgend welche Hirnerscheinungen auf. Am Abend des Operationstages stieg die Temperatur auf 38,2° C. Am folgenden Tage wurde sie jedoch wieder normal (37,1° C. morgens und 36,9° C. abends) und blieb es auch bis zur Entlassung des Kindes aus dem Krankenhause. Das Kind entwickelte sich gut, zeigte nie Symptome gesteigerten Hirndruckes. Die Operationswunde heilte per primam.

Am 22. November 1896 konnte Kind P. mit fester Narbe als geheilt entlassen werden. Am Entlassungstage bestand kein Hydrocephalus, keine Vorwölbung der Abtragungsstelle, keine Störung der physiologischen Funktionen.

Im August und October 1897 habe ich das damals 1 Jahr alte Kind P. wiedergesehen und genau untersucht.

Die Mutter des Kindes erzählte, dass es während des Jahres stets gesund gewesen sei und sich gut entwickelt habe. Nur im Alter von 4 Monaten seien ihm einmal die Drüsen am Halse angeschwollen und vereitert, so dass der zugezogene Arzt einen Einschnitt hätte vornehmen müssen.

Die ersten Zähnchen — es hatte jetzt deren sechs — habe es zur rechten Zeit bekommen. Während der Zahnperiode sei es etwas unruhiger als gewöhnlich gewesen, doch niemals seien Krämpfe aufgetreten. Im ganzen sei ihr Kind freundlich und artig, schreie wenig, erkenne seine Eltern gut und sei auch sonst „eben so klug, wie andere Kinder seines Alters.“ Als Beweis für seine Intelligenz theilte Frau P. mir mit, dass Paul im Essen einen feinen Unterschied zwischen Brot und Semmel mache. Er zöge das Brot der Semmel vor und greife, wenn man ihm beides gleichzeitig reichte, stets nur nach diesem.

Bei der objectiven Untersuchung fand ich ein für sein Alter gut entwickeltes, etwas blasses Kind von 73 cm Länge in gutem Ernährungszustande. Am Brustkorbe geringe Rosenkranzbildung, leichte kyphotische Verbiegung der Brustwirbelsäule, geringe Auftreibung der Vorderarmknochen am Handgelenk und geringe Verkrümmung der Tibiae sprachen für Rhachitis. An beiden Armen bemerkte ich symmetrisch über dem Condylus externus eine etwa 0,5 cm tiefe, grübchenförmige Einziehung. Der Schädel hatte die Form des Caput quadratum. Die grosse Fontanelle war weit offen, sie mass 7,3 cm im Längs- und 4,6 cm im Querdurchmesser. Die Nähte waren geschlossen. Der Umfang des Schädels, gemessen über Protuberantia occipitalis und Tubera frontalia betrug 47 cm, es bestand also kein Hydrocephalus. Am Hinterhaupt bemerkt man unterhalb der Protuberantia occipit. ext. eine feste, gegen den Knochen gut verschiebliche, glatte Operationsnarbe. Beim Betasten des Schädels fühlt man ausser der oben beschriebenen Fontanelle unter der Operationsnarbe 1,7 cm unterhalb der Protuberantia occipit. ext. und 0,5 cm nach rechts von der Mittellinie einen etwa erbsengrossen Defect im Occiput. Derselbe ist kreisrund und lässt deutlich gewulstete Ränder erkennen. Von dem

Rest des bei der Operation abgetragenen Stielinneren, dessen Reposition damals misslungen war, ist nichts mehr nachzuweisen. Beim Schreien des Kindes ist Pulsation oder Vorwölbung an dieser Stelle nicht zu fühlen. Die sonstige Untersuchung lässt Abweichungen von der Norm nicht feststellen.

Das Kind war, mit Ausnahme der Zeit, in der es untersucht wurde, freundlich und sass ruhig auf dem Arm der Mutter.

Versuchte man, es von dort fortzunehmen, so begann es sofort zu schreien und streckte die Aermchen nach der Mutter aus, beruhigte sich jedoch bald wieder, wenn es seinen alten Platz eingenommen hatte. Mit einem ihm gereichten Spielzeug spielte es ruhig. Auf die Erde gestellt und gehalten, versuchte es, die Füsschen zum Gehen zu setzen. Der Versuch mit Semmel und Brot gelang übrigens glänzend. Kurz es liess sich an dem Kinde nichts finden, was für ein Zurückbleiben in der körperlichen oder geistigen Entwickelung gesprochen hätte. Und so kann der operative Erfolg in diesem Falle wohl als ein vorzüglicher bezeichnet werden.

Anatomische Untersuchung des Präparates.

Der bei der Operation abgetragene Bruchsack wurde nicht sogleich eröffnet, sondern, um seine Kugelform zu erhalten, in toto zuerst in Formalinlösung und später in Alkohol gehärtet und dann erst durch einen Sagittalschnitt halbirt. Die im Inneren des Sackes reichlich vorhanden gewesene Flüssigkeit war durch die voraufgegangene Behandlung des Präparates für die Untersuchung unbrauchbar geworden. Der Umfang des ganzen Bruchsackes betrug 31 cm in der Sagittalen und ebensoviel in der Horizontalen. Seine Oberfläche besteht aus normaler Haut. Ungefähr der Ansatzstelle des Stiels gegenüber findet man auf derselben eine nabelartige, fast kreisrunde Einziehung von 8 mm Durchmesser.

Im linken oberen Quadranten bemerkt man eine perlmutterartig glänzende, grauweissliche, birnförmige Narbe von 2 cm Längs- und 1,5 cm grösstem Querdurchmesser. Die Wanddicke des Sackes beträgt in der Nähe des Stiels 4 mm am Scheitel 2 mm Die Wand selbst besteht aus drei, schon makroskopisch deutlich erkennbaren Schichten, deren innerste sich gut von den beiden äusseren abtrennen lässt. Die Innenfläche ist spiegelnd, uneben und zeigt mehrfach Verdickungen und Leistenbildungen, die durch Duplicaturen der innersten sehr gefässreichen Wandschicht gebildet werden. An der Innenfläche ziehen zahlreiche Gefässe sich vielfach verzweigend vom Stiel zum Scheitel des Sackes. Klappt man die beiden Hälften des aufgeschnittenen grossen Sackes zurück, so sieht man an der Anheftungsstelle des Stiels, dieselbe völlig verdeckend, einen zweiten, etwa wallnussgrossen, dünnwandigen, fluctuirenden Sack von 9 cm Umfang. Die Oberfläche desselben ist ähnlich der Innenfläche des grossen spiegelnd und gefässhaltig. Nach Spaltung desselben fand man, dass die Wand nur aus einer dünnen Membran bestehe, an deren Innenfläche ein braunröthlicher Detritus aufgelagert war. Am Grunde dieses Sackes bemerkt man die Anheftungsstelle des Stiels.

Zur mikroskopischen Untersuchung wurde ein Stück aus dem Stiel herausgeschnitten, welches zugleich die angrenzenden basalen Theile beider Säcke mitenthielt.

Dies wurde in Celloidin eingebettet und dann geschnitten.

Leider gelang es hierbei nicht, den grossen Bruchsack auf beiden Seiten des Stiels vollkommen zu treffen. (cf. Taf. III, Fig. 1.) Es fehlt daher in allen Präparaten auf einer Seite die äusserste Schicht. Die Schnitte wurden theils mit Hämatoxylin und Eosin, theils zu besserer Darstellung der nervösen Elemente nach Nissl mit Methylenblau gefärbt.

Die Untersuchung der so präparirten Schnitte ergab, dass die Wand des grossen Bruchsackes in ihren einzelnen Schichten gebildet wird von:

1. äusserer Haut,
2. Dura mater,
3. Pia mater.

Man erkennt nämlich am meisten nach aussen deutlich Epidermis; auf diese folgt dann ein wohlausgebildetes Corium mit gut entwickelten Haaren, Haarwurzelscheiden und zahlreichen Knäuel- und Talgdrüsen. Unter dem Corium findet man Stratum subcutaneum mit zahlreichen Fettträubchen. Es folgen dann ziemlich scharf von den vorhergehenden Schichten geschieden mehrere theils längs-, theils quer getroffene Lagen eines strafffaserigen, an spindelförmigen Kernen armen Bindegewebes, welches hier und da vereinzelte Gefässlumina erkennen lässt.

Nach innen folgt dann weiter eine ziemlich breite Schicht eines maschigen, kernreichen Bindegewebes, welches zahlreiche Gefässlumina zeigt und mit Blut erfüllte grössere und kleinere Hohlräume bildet. An ihrer Innenfläche ist dieselbe mit einer einfachen Lage von Endothelzellen ausgekleidet. Diese sind in den dem Stiele näher gelegenen und deshalb dem Drucke der im Bruchsack enthaltenen Flüssigkeit weniger ausgesetzten Partien als buckelartige Hervorragungen besonders schön sichtbar, während sie nach dem Scheitel des Sackes zu sich mehr und mehr abflachen.

Verfolgt man diese Schicht, die ich als verdickte Pia auffasse, bis zur Basis des Sackes, so findet man, dass sie hier umbiegt und auf die Wand des kleineren Bruchsackes übergeht oder vielmehr diese Wand selbst bildet. Es liegen sich hier also zwei an den einander zugekehrten Flächen von Endothel überzogene Schichten der Pia gegenüber, deren eine die innerste Schicht des grossen Bruchsackes darstellt, während die andere die Wand des kleinen bildet.

In diesem kleinen Bruchsacke findet man besonders deutlich in den nach Nissl gefärbten Schnitten, der Wand eng anliegend, eine nicht sehr breite Schicht von zahlreichen, kleinen, dreieckigen Ganglienzellen, die in ihrer Form nur unvollkommen entwickelten Pyramidenzellen ähnlich sehen und keine typische Anordnung zeigen. An diese Rindenschicht schliesst sich ohne scharfe Grenze eine etwas breitere Markschicht an, die nach der Basis des Sackes an Dicke bedeutend zunimmt. Auf die Markschicht folgt dann noch eine einfache Lage cylindrische Epithelzellen. Dieses Ventrikelepithel — denn nur als solches kann man wohl eine Epithelschicht auffassen, welche sich an der Innenfläche eines von Elementen des Grosshirnes gebildeten Hohlraumes befindet — flachen sich

nach dem Scheitel zu mehr und mehr ab, um schliesslich ganz zu verschwinden.

Bezüglich des Stiels ergab die mikroskopische Untersuchung Folgendes:

Die Basis desselben wird in ihrer ganzen Breite von strafffaserigen, kernarmen Bindegewebsmassen gebildet. Auf diese folgen dann im centralen Theile des Stiels (cf. Taf. III, Fig. 3 und 4) eirunde, mit einem Saum von cubischen Epithelzellen umgebene, sehr gefässhaltige Zotten, die ich für Plexus chorioidei halte. Lateral von diesen findet sich cylindrisches Epithel, ferner eine Markschicht mit zahlreichen dreieckigen Ganglienzellen. Eine scharfe Scheidung zwischen Mark- und Rindensubstanz ist hier nicht möglich. (cf. Taf. III, Fig. 4.) Es folgt sodann nach aussen zu maschiges Piagewebe und Dura. Die Spitze des Stiels, d. h. die dem Bruchsacke zunächst gelegene Partie, wird von maschigem Bindegewebe gebildet, dessen Lakunen mit Blut ausgefüllt sind. In dasselbe eingesprengt finden sich Inseln von grossen, runden Ganglienzellen, die sich mit Nissl'scher Methylenblaulösung nur schwach färben. Eine innere Struktur dieser sowie aller übrigen Ganglienzellen lässt sich, wie es bei der Vorbehandlung vorauszusehen war, nicht weiter erkennen.

Man findet also im Stiel an der Abtragungsstelle völlige bindegewebige Obliteration und erst weiter nach der Spitze zu alle diejenigen Elemente, welche man bei der Annahme, dass es sich um einen vorgefallenen Theil eines Hirnventrikels handele, erwarten musste. Durch dies Ergebniss der pathologisch-anatomischen Untersuchungen scheint mir die Diagnose: Hydrencephalocele occipitalis genügend gesichert! Fanden wir doch, was Spring[15]) der zuerst eine Definition der Unterarten der Cephalocelen gab, als bezeichnend für die Hydrencephalocelen ansieht, einen durch Flüssigkeitsansammlung ausgedehnten Ventrikeltheil. Es erübrigt nun noch zu zeigen, wodurch unser Fall im Gegensatze zu den meisten anderen so günstige Chancen für die operative Behandlung bot. Zu diesem Zwecke möchte ich mit wenigen Worten auf die Entstehungsgeschichte unseres Bruches eingehen.

Ueber das ursächliche Moment, für das Entstehen von Hydrencephalocelen gehen die Meinungen noch auseinander. Die einen, unter ihnen, Ackermann[1]), Förster[9]), Spring[15]), Virchow[17]), nehmen an, dass durch partiellen Hydrops einzelne Theile eines Ventrikels, zumeist die abhängigsten, erweitert werden, sich dann mit der sie umgebenden Hirnmasse nach aussen hervordrängen und so die Schliessung des knöchernen Schädelgewölbes verhindern. Die anderen, unter ihnen, vor allen Geoffroy St. Hilaire huldigen der Adhäsionstheorie. Sie nehmen an, dass es durch intrauterine Entzündungen zur Bildung von amniotischen Strängen komme, die ihrerseits dann durch Zug den Vorfall eines Gehirntheiles verursachen. Für

unseren Fall möchte ich mich bezüglich der Entstehungsursache des Bruches dieser letzteren Theorie anschliessen, da mir die nabelartige Einziehung auf dem Scheitel der Geschwulst, sowie die eingezogenen Narben an beiden Ellbogen, welche wohl zweifellos als Residuen amniotischer Verwachsungen anzusprechen sind, für diese Deutung zu sprechen scheinen, und andererseits nichts auf das Vorhandensein vermehrter Flüssigkeitsansammlung in den Ventrikeln hindeutet.

Der Zeitpunkt für das Entstehen des Bruches lässt sich zwar nicht genau bestimmen, doch scheint mir Verschiedenes dafür zu sprechen, dass die Abschnürung des vorgefallenen Ventrikeltheiles schon in einem ziemlich frühen Stadium des intrauterinen Lebens vor sich gegangen ist. Zum Beweise hierfür möchte ich die Beschaffenheit der im Bruchsack gefundenen Rindensubstanz heranziehen. Dieselbe zeigt sowohl in der Anordnung als auch in der Form ihrer Ganglienzellen ein völlig atypisches Verhalten und weist dadurch auf eine gewisse Selbständigkeit ihrer Entwickelung hin. Ferner sprechen dafür die unregelmässig innerhalb des Stiels vertheilten Ganglienzellennester; ausserdem die bindegewebige Umwandlung der Stielbasis und schliesslich die Form und Grösse des Knochendefectes im Occiput, welche schliessen lassen, dass die Abschnürung zur Zeit der Ossification der Schädelkapsel bereits bestanden hat. Was nun die im Bruchsacke vorhandenen Gehirntheile betrifft, so bin ich der Ansicht, dass wir es hier mit den das Hinterhorn des rechten Seitenventrikels bildenden Partien des Occipitallappens zu thun haben. Darauf scheint mir die Lage des Knochendefectes rechts von der Mittellinie, ferner der schräge Verlauf des Stiels von rechts oben nach links unten und schliesslich das Vorhandensein von atypisch gebauter Grosshirnrinde im Bruchsack hinzuweisen.

Demnach möchte ich annehmen, dass in unserem Falle die Hydrencephalocele folgenden Entwicklungsgang durchgemacht hat:

In einem frühen Stadium des intrauterinen Lebens ist, wahrscheinlich infolge amniotischer Verwachsung die Spitze des rechten Occipitallappens vorgefallen. Diese hat sich sodann mit dem in ihrem Inneren befindlichen Hinterhorn des Seitenventrikels allmählich immer mehr und mehr abgeschnürt, bis schliesslich durch völlige Obliteration des Stiels jede Communication zwischen dem Ventrikel selbst und dem abgeschnürten Theile desselben aufgehoben war. Durch vermehrte Secretion, welche naturgemäss der Abschnürung folgte, trat dann einerseits eine Ausdehnung des abgeschnürten Vertrikeltheiles und andererseits die zur Zeit der Geburt des Kindes

bestehende Abhebung der äusseren Schichten des Bruchsackes ein, die das Vorhandensein zweier Bruchsäcke vortäuschte.

Durch die völlige Aufhebung der Communication infolge von bindegewebiger Umwandlung der Stielbasis ist ferner auch das vollkommene Fehlen von Hirndrucksymptomen bei directem Druck auf den Bruchsack erklärt, denn sie liess den abgeschnürten Gehirntheil gewissermaassen als eine heterogene, in keinem Zusammenhange mit dem Gehirn mehr stehende, sich selbständig fortentwickelnde Bildung erscheinen, deren Abtragung ohne nachtheilige Folgen für das Kind geschehen durfte.

Wir haben also gesehen, dass in unserem Falle der Erfolg der Operation auf der völligen Obliteration des Stiels beruhte.

Es ist deshalb die Prognose der Hydrencephalocelen wohl dahin zu modificiren, dass alle die Fälle eine verhältnissmässig günstige Prognose bieten, bei denen eine völlige Abschnürung des vorgefallenen Ventrikeltheiles mit nachfolgender Obliteration des Stiels noch während des intrauterinen Lebens stattgefunden hat.

Zum Schlusse spreche ich Herrn Professor Dr. Barth für die gütige Ueberlassung des Falles, sowie den Herren DDrr. Ad. Wallenberg und Lampe für ihre liebenswürdige Unterstützung bei den pathologisch-anatomischen Untersuchungen meinen herzlichsten Dank aus.

Erklärung der Tafel II, III.

Fig. 1. Stiel mit den angrenzenden basalen Theilen des Ventrikel- und grossen Meningealsackes. Uebersichtsbild. Lupenvergrösserung.

Fig. 2. Wand des Ventrikelsackes mit Bruchinhalt: Pia, Rindenschicht, Markschicht. (Zeiss: Objectiv 2 A.; Ocular 4. Abbé's Zeichenapparat.)

Fig. 3. Partie aus dem centralen Theile der Mitte des Stiels. Schwache Vergrösserung (ca. 35fach). Bindegewebe (*b*) mit Gefässen (*v*), Ventrikelepithel (*ve*), Plexus chorioidei (*pl*), Gehirnsubstanz (*g*).

Fig. 4. Zotte mit angrenzender Gehirnsubstanz Starke Vergrösserung (ca. 250fach) der Mitte von Fig. 3: Ventrikelepithel (*ve*), Zottenepithel (*ze*), Gefässe (*v*), Gehirnsubstanz (*g*).

Litteraturverzeichniss.

1) Ackermann, Die Schädeldifformität bei der Encephalocele congenita. Halle a. d. S. 1881.

2) Alberti, Heilung einer Meningocele beim Neugeborenen durch Operation. Verhandlungen der Deutschen Gesellschaft für Chirurgie. 1888. S. 94.

3) Bayer, Carl, Zur Technik der Operation der Spina bifida und Encephalocele. Prager Wochenheft. Nr. 30. 1892.

4) Berger, Considerations sur l'origine et le mode de developpement de certaines encéphalocèles. Revue de chirur. 1890.
5) v. Bergmann, Heilung der Encephalocele mit Vorstellung geheilter Fälle. Verhandlungen der Deutsch. Gesellsch. für Chirurgie. 1888. S. 96.
6) Derselbe, Die chirurgische Behandlung der Hirnkrankheiten. 1889. Berlin. 2. Auflage.
7) A. le Dentu, Étude de clinique chirurgicale. Referat im Centralblatt für Chirurgie. 1894. S. 52.
8) Flothmann, B., Beitrag zu den Operationen der Cephalocele. Mit 3 Tafeln. 8. Neuwied 1887.
9) Förster, Missbildungen des Menschen. Jena 1865. S. 81.
10) Heinecke, Die chirurgischen Krankheiten des Kopfes. Deutsche Chirurgie. 1882. Lieferung 31. S. 240 ff.
11) Huguenin, Der chronische Hydrocephalus. Bei v. Ziemssen: Specielle Pathologie und Therapie. Bd. XI. S. 926 ff.
12) Karström, Fall von Hydromeningocele frontalis. Centralblatt für Chirurgie. Nr. 26. 1886. S. 450.
13) Ruyter, de, Schädel- und Rückgratspalten. v. Langenbeck's Archiv. Bd. XL. 1890.
14) Schatz, Zur Therapie der Cephalocelen und der Spina bifida. Berliner klinische Wochenschrift. Nr. 28. Juli 1885.
15) Spring, Monographie de la hernie du cerveau et de quelques lésions voisines. Bruxelles 1855. S. 7 ff.
16) Talko, Ueber angeborene Hirnhernien. Virchow's Archiv. Bd. L.
17) Virchow, Krankhafte Geschwülste, Bd. LIII.
18) Ziegler, Allgemeine Pathologie.

III.

Aus der chirurgischen Universitätsklinik der Charité zu Berlin (Geheimrath Kōnig).

Ueber Knochenechinokokken des Beckens.

Von

Dr. Doebbelin,

Stabsarzt und Assistent der Klinik.

Es ist eine bekannte Thatsache, dass Echinokokken des Skeletts Seltenheiten sind. Auch in Island, wo die Echinokokkenkrankheit endemisch und häufig ist, werden Knochenechinokokken nur ausnahmsweise beobachtet. Neisser[1]) berechnet, dass unter 983 Fällen von Echinokokken des menschlichen Körpers 28 mal die Knochen Sitz der Erkrankung waren, was einem Verhältniss von 35:1 entspricht.

Warum die Parasiten so selten in den Knochen sich ansiedeln, lässt sich nur vermuthen, da man nicht weiss, wie sie in die Organe des menschlichen Körpers gelangen. Die Eier der Tänie, welche eine Grösse von 0,07 mm im Durchmesser haben und unter dem Mikroskop bereits die Anlage des Embryo mit 3 Paar stiletförmigen Häkchen erkennen lassen, werden im menschlichen Magen durch die verdauende Kraft desselben aus den reifen Proglottiden befreit und mit der Nahrung in den Darm transportirt. Man nimmt an, dass sie dann die Darmwand passieren — ob activ, durch Eigenbewegung, oder passiv, wie die Nahrung, muss dahin gestellt bleiben —, vom Blut- oder Lymphstrom erfasst und den einzelnen Organen zugetragen werden. Ein dritter Weg ist noch denkbar, aber unwahrscheinlich. Die eigene Bewegung der Eier vorausgesetzt, welche nicht erwiesen ist, könnten sie auch durch die Gallenwege von der Papilla duodenalis aus die Leber erreichen, müssten aber dabei dem Gallenstrom entgegen wandern.

---

1) Neisser, Die Echinokokkenkrankheit. Berlin, Hirschwald. 1877. S. 26.

Der Blutstrom trägt die Keime durch die Pfortader zunächst in die Leber, deren Capillarkreislauf sie überwinden müssen, um durch die untere Hohlvene dem rechten Herzen und dem kleinen Kreislauf zugeführt zu werden. Erst nachdem sie den letzteren passirt haben, ist ihnen die Möglichkeit gegeben, durch das Aortensystem zu den übrigen Organen des Körpers zu gelangen. Weniger schwierig ist ihr Weg, wenn sie aus den Chylusbahnen des Darmes durch die Lymphgefässe, den Ductus thoracicus und die V. cava sup. in den kleinen Kreislauf geschwemmt werden.

Bleiben die Keime in den Verzweigungen der A. pulmonalis hängen, so werden aus ihnen die Lungenechinokokken, dringen sie hindurch, so liegen die Strassen zu den anderen Organen frei vor ihnen. Am häufigsten werden sie wohl von der Blutbahn aufgenommen, denn die Leber erkrankt von allen Organen bei weitem am häufigsten, beinahe in der Hälfte der Fälle.

Da nun die Capillaren der Tela ossea erheblich weiter sind, als die der anderen Gewebe[1]), so erklärt sich vielleicht hieraus die Seltenheit der Knochenerkrankungen.

Nach Targett[2]) sind bis zum Jahre 1895 in der Litteratur 76 Fälle von Knochenechinokokken beschrieben worden. Hierzu kommt ein von Trendelenburg im Jahre 1897 operirter Fall und eine eigene Beobachtung, so dass uns im ganzen 78 Fälle zur Verfügung stehen. Davon entfallen 23 auf das Becken. Es ergiebt sich demnach ein Verhältniss der Echinokokken des Beckens zu denen des übrigen Skeletts von 1:3,4. Unberücksichtigt blieben diejenigen Fälle von Beckenechinokokken, in welchen es sich ausschliesslich um eine Erkrankung der Weichtheile der Beckenhöhle gehandelt hat.

Von diesen 23 Fällen betrafen 19 das Becken allein, in 3 Fällen war die Erkrankung vom Femur auf das Becken übergegangen, in einem Fall fanden sich, ausser in den Beckenknochen, in zahlreichen anderen Knochen Echinokokkusblasen. In einem Falle wurde neben der Knochenerkrankung eine solitäre Blase im rechten oberen Lungenlappen (Fall 19), in zwei anderen Fällen je eine solche in der Leber (Fall 9 und 10) beobachtet.

Von den Beckenknochen ist am häufigsten das Os ilei, in 15 Fällen, betroffen worden, in 10 Fällen war das Os sacrum, in

1) Viertel, Ueber Knochenechinokokken. Langenbeck's Archiv f. klin. Chir. 1875. Bd. XVIII. S. 477.

2) Targett. Hydatids in the bony pelvis. Transact. of obstetr. soc. London 1895. XXXVI. p. 344.

6 Fällen das Os pubis, in 4 Fällen das Os ischii, allein oder mit anderen Beckenknochen zusammen, erkrankt.

A. Erkrankungen einzelner Beckenknochen.

I. Darmbein.

Fall 1. v. Bardeleben.[1]) 23jähriges Mädchen, am 17. April 1883 in die chirurgische Klinik der Charité aufgenommen. Im November 1882 war sie entbunden worden und hatte im Januar 1883 eine Anschwellung in der linken Leistenbeuge bemerkt. Einige in der Universitäts-Frauenklinik gemachte Incisionen hatten nichts Besonderes ergeben. Ein am 17. April 1883 ausgeführter Einschnitt lieferte dicken Eiter. Es wurde ein Fistelgang dicht über dem Poupart'schen Band entdeckt, der in die Tiefe zur oberen Beckenapertur hin führte. Am 3. Mai wurde im Verband eine Echinokokkusblase angetroffen. Am 7. Mai wurde eine blutige Dilatation der vorhandenen Oeffnung vorgenommen, und nun gelang es, eine grosse Höhle im Becken abzutasten, die sich von der Crista ilei etwa 6 cm abwärts und ungefähr ebenso viel aufwärts erstreckte. Ihre Fortsetzung bildete ein Gang, der in den Knochen hineinführte, und der von einem Wall von Knochenneubildung gegen die Tiefe hin umgeben war. Um diese Partie zugänglich zu machen, wurde am hinteren Theil der Crista ilei ein hinreichend grosser Einschnitt geführt, dann das Periost des Os ilei erst aussen und nachher innen abgelöst, bis der Gang in den Knochen freilag. Jetzt war klar, dass im Hüftbein eine grosse Höhle sein müsse. Durch Ausmeisselung eines keilförmigen Stückes von 6 cm Basis von der Crista her wurde die Höhle freigelegt und ausgekratzt, dabei wurden unzählige Echinokokkusblasen sehr verschiedener Grösse, von Erbsen- bis Taubeneigrösse, entleert. Die vordere Wunde wurde angefrischt und durch Naht vereinigt, die hintere nur zum Theil genäht, im übrigen drainirt. Die Kranke wurde geheilt.

Fall 2. St. Georges Hosp. Museum. Nr. 14. B.[2]). Ein 59jähriger Schlächter wurde ins Hospital wegen einer eiternden Höhle am rechten Oberschenkel aufgenommen. Ungefähr 16 Monate vorher war eine Geschwulst an der Hinterfläche des Oberschenkels entstanden. Diese wuchs allmählich und barst ungefähr 3 Monate vor der Aufnahme. Die Höhle befand sich ungefähr 4 cm unterhalb des Trochanter major und entleerte reichlich Eiter. Breite Incision, Entfernung mehrerer Stücke nekrotischen Knochens. Tod durch Pneumonie.

Section: Im Os ilei eine Höhle, etwas dünnen Eiter, viele Echinokokkusblasen und kleine Sequester enthaltend. Der Rest der Spongiosa war „sozusagen gesättigt" (saturated) mit winzigen Bläschen und Eiter. In der hinteren Wand eine Oeffnung, hier waren zahlreiche Blasen durchgebrochen, welche in den tiefen Gesässmuskeln lagen. An der Aussenseite der Wand 3 Fenster, durch welche sich wahrscheinlich Eiter in

1) v. Bardeleben, Berliner klin. Wochenschr. 1883. Bd. XX. S. 825.

2) Cit. von Targett, a. a. O., S. 354.

die Gewebe unter die Mm. glutaei entleert hatte. In der Substanz des M. psoas viele Blasen.

Fall 3. Thomas.[1]) 33jährige Frau. Klagen über Schmerzen in der Gegend der rechten Articulatio sacro-iliaca und über eine tiefsitzende, elastische Geschwulst unter dem M. glutaeus max. Dauer der Krankheit 3 Jahre. Incision. Es floss klare Hydatidenflüssigkeit aus. Septicämische Erscheinungen folgten. Breite Einschnitte. Darauf Besserung. Später wurde noch eine dritte Operation nöthig. Hierbei fand sich eine „Hydatidenhöhle", welche das rechte Hüftbein einnahm und dieses grösstentheils zerstört hatte. Zahlreiche kleine Blasen füllten die Höhle, welche mit dem „Hohlmeissel" entfernt wurden.

Fall 4. Eigene Beobachtung. 35jähriger Arbeiter, in die chirurgische Klinik der Charité am 10. Januar 1898 aufgenommen. Er gab an, dass er aus gesunder Familie stamme und bis zu seinem 14. Lebensjahre, in welchem er Lungenentzündung überstand, immer gesund gewesen sei, insbesondere nie an einer Knochenkrankheit gelitten habe. Ein Jahr nach der Lungenentzündung machte er einen acuten Gelenkrheumatismus durch. Bis zu seinem 17. Lebensjahr habe er auf dem Land, dann in Berlin gelebt, mit Hunden sei er als Knabe, später so gut wie nie in Berührung gekommen. In den letzten Jahren habe er Erdarbeiten verrichtet.

Mitte September vorigen Jahres habe er eines Morgens, als er sich die Strümpfe anzog, Schmerzen in der rechten Leistenbeuge verspürt. Er bezog die Schmerzen darauf, dass er einige Tage zuvor, als er eine Last trug, ausgeglitten und beinahe zu Fall gekommen sei. Dabei habe er sich wohl eine innere Verletzung zugezogen. Trotzdem er schwer zu arbeiten hatte, zeigten sich gewöhnlich keine Schmerzen, nur dann machten sie sich geltend, wenn er den rechten Oberschenkel stark beugte. Anfang November 1897 meldete er sich krank, weil ihm das rechte Bein lahm wurde. Er hatte ein Gefühl der Spannung im Oberschenkel und musste beim Gehen die Extremität nachziehen. Wenn er dann, nach längerem Gehen sich auf die Gegend unterhalb der Spina ant. sup. drückte, so hatte er Schmerzen. Der Kassenarzt nahm zunächst Reissen an und verordnete Dampfbäder. Ende November bildete sich eine „Beule" nach innen von der Spina ant. sup. Dieselbe war ungefähr haselnussgross, weich und vollständig unempfindlich. Drückte er sich aber durch diese Beule hindurch gegen den Knochen, so hatte er Schmerzen. Die Haut über der Beule war unverändert, „wie die andere Haut", nicht geröthet. Die Beule konnte er etwas hin und her schieben. Als die Anschwellung sich zeigte, musste er auf Verordnung des Arztes sich hinlegen und Leinsamenumschläge machen. Diese hatten aber gar keinen Einfluss. Die Beule blieb so gross, wie sie vorher gewesen war, sie wurde auch nicht geröthet oder empfindlich. Der Arzt vermuthete aber trotzdem Eiter in der Geschwulst und schickte ihn Anfang Januar 1898 in eine chirurgische Poliklinik. Hier wurde eine Punktion vorgenommen, und es entleerte sich in der That Eiter, nach dessen Abfluss eine gelbe Flüssigkeit ein-

1) Hydatid Disease. Vol. XI. p. 127. Cit. von Targett, a. a. O., S. 357.

gespritzt wurde. Die Anschwellung, die bis dahin ganz unempfindlich gewesen war, wurde jetzt ausserordentlich schmerzhaft und geröthet. Als er sich nach 3 Tagen wieder vorstellte, wurde ihm deswegen gerathen, ein Krankenhaus aufzusuchen.

Die Untersuchung bei der Aufnahme ergab: Mittelgrosser, kräftig gebauter, mässig genährter Mann von auffallend blasser Gesichtsfarbe. Innere Organe, soweit nachweisbar, gesund. Geringes Fieber.

Ueber der rechten Schenkelbeuge bis hinauf an die Spina ant. sup. ist die Haut flach hervorgewölbt, geröthet. An einer erbsengrossen Stelle in der Mitte dieser Partie ist sie sehr verdünnt, gelblich verfärbt von dicht unter ihr liegendem Eiter. Die Geschwulst fluctuirt, auch unterhalb des Poupart'schen Bandes. Bewegungen im Hüftgelenk erzeugen Schmerzen in der geschwollenen Partie, während das Gelenk selbst keinerlei Bewegungshemmung zeigt. Abdomen aufgetrieben, weich, auf Druck nirgends schmerzhaft.

Es wird eine tuberculöse Erkrankung des Darmbeines in der Gegend des unteren vorderen Stachels angenommen.

Operation am 13. Januar 1898. Durch einen nach oben concaven Bogenschnitt, der an der Spina ant. sup. beginnt und an der Grenze zwischen mittlerem und innerem Drittel des Poupart'schen Bandes endet, wird die Haut durchtrennt und über dem Abscess nach oben zurückpräparirt. Derselbe bricht dabei ein und entleert dicken, grüngelben Eiter, mit einzelnen weissen Flocken vermischt. Das Aussehen des Eiters erweckt den Verdacht einer Aktinomykose. In der Tiefe des Abscesses gelangt die Sonde auf zerstörten Knochen. Mit dem scharfen Löffel wird zunächst der Weichtheilabscess ausgekratzt, worauf in der Tiefe desselben die arrodirte Partie des Darmbeines, etwa entsprechend der Spina ant. inf., zu Tage tritt. Als diese mit dem scharfen Löffel in Angriff genommen wird, kommen einige, ungefähr erbsengrosse Sequester und mit ihnen eine ungefähr kirschkerngrosse, wasserhelle Blase zum Vorschein, die sich als Echinokokkenblase erweist. Die Sequester zeigen sich bei genauer Betrachtung mit winzigen, stecknadelknopf- bis hirsekorngrossen, wie kleine Perlen aussehenden Bläschen förmlich gespickt, die sich von dem Roth der zum Theil noch zwischen ihnen erhaltenen Spongiosa deutlich abheben. Es wird nunmehr vom Darmbein ein grosses Stück der vorderen Kante weggemeisselt. Die Spongiosa des Darmbeines ist in grosser Ausdehnung vollständig infiltrirt mit kleinen perlgrauen Bläschen. Der Knochen ist bis tief zwischen die Blätter der gut erhaltenen Corticalis hinein mürbe und lässt sich mit dem scharfen Löffel leicht auskratzen. In den den Maschen aller Trümmer und Sequester der herausbeförderten schwammigen Knochensubstanz finden sich kleine und kleinste Bläschen der beschriebenen Beschaffenheit. Nach Wegmeisselung grösserer Stücke der Corticalis gelingt es, die Grenze des Kranken zu erreichen und bis in gesundes Knochengewebe vorzudringen. In den umgebenden Weichtheilen sind keine Blasen zu entdecken. Tamponade der Wunde. Steriler Verband. Aseptischer Verlauf. Es entleeren sich später weder Sequester, noch Blasen. Fistelbildung tritt nicht ein. Anfang März ist die Wunde völlig vernarbt.

II. Schambein.

Fall 5. Denonvilliers. Bull. Soc. Anat. 1856. p. 119.[1]) 47jährige Frau. Weicher, schmerzloser, ungefähr faustgrosser Tumor am oberen und inneren Theile des Oberschenkels.

Diagnose: Lipom oder chronischer Abscess. Incision. Es kam Eiter zu Tage. Tod 3 Tage nach der Operation.

Section: Abscess hinter den Schambeinen und dem linken Foram. obturatorium. Linker horizontaler Schambeinast entblösst, „infiltrirt mit Hydatidencysten". Von hier erstreckten sich die Cysten nach dem absteigenden Schambeinast und nach der Pfanne hin, welche an zwei Stellen durchbohrt war. Die Cysten waren nicht von einer Muttercyste umschlossen, sondern infiltrirten das spongiöse Gewebe der afficirten Knochen. Der Abscess hinter den Schambeinen war durch das Foramen obturatorium durchgebrochen und präsentirte sich als eine Geschwulst am Oberschenkel. Da die Schambeine nur hinten entblösst waren, so war bei der Operation durch die Sonde nichts entdeckt worden. Der Grund für den plötzlichen und unerwarteten Tod der Kranken wurde durch die Section nicht ermittelt.

III. Kreuzbein.

Fall 6. Mazet. Bull. Soc. Anat. 1837. S. 226.[2]) Ein Mann wurde wegen eines chronischen Abscesses oberhalb der Spina sup. post. ilei ins Krankenhaus aufgenommen. Durch Incision wurde ausserordentlich viel Eiter entleert. Tödtlicher Ausgang. Während des Lebens keinerlei paralytische Erscheinungen.

Section: Unteres Ende des Wirbelkanales mit Hydatidencysten erfüllt. Os sacrum cariös. Der Kanal desselben communicirte mit der Abscesshöhle durch eine Oeffnung im hinteren Theile des Knochens nahe der Mittellinie.

Das Präparat ist im Dupuytren-Museum aufbewahrt.

Fall 7. Duplay et Morat. Archives de médecine. 1873. Vol. i. v. p. 558.[3]) Bei einer 63jährigen Frau bestand seit 7 Jahren eine Geschwulst an der Hinterfläche des Os sacrum, am oberen Ende der Rinne zwischen den Nates, etwas nach rechts von der Mittellinie. Die Geschwulst war weich, fluctuirend, ungefähr doppelt faustgross. Auch bei der Untersuchung per rectum fühlte man Fluctuation. Zuerst war die Geschwulst langsam, in den letzten anderthalb Jahren schneller gewachsen und hatte schwere ischiadische Schmerzen verursacht. Allmählich zunehmende Paraplegie. Es entwickelten sich sensorische und trophische Störungen, die unteren Extremitäten atrophirten und wurden emporgezogen. Eine explorative Incision ergab ca. 2 l Eiter und eine Unzahl von Echinokokkusblasen. Die Oberfläche des Os sacrum war entblösst. Durch eine zweite, schräge Incision etwas unterhalb des Tuber ischii wurden einige unregelmässige Sequester entfernt. Die Begrenzung des Abscesses liess sich durch den

1) Cit. von Targett, a. a. O., S. 119.
2) Cit. von Targett, a. a. O., S. 368.
3) Cit. von Targett, a. a. O., S. 368.

Finger sowohl bis an das Rectum, wie in den Sacralkanal hinein verfolgen. Rascher Kräfteverfall. Tod am 4. Tage nach der Operation.

Section: Es fanden sich zwei Echinokokkenherde, der eine ausserhalb, der andere innerhalb des Spinalkanales, beide mit einander communicirend. Die knöchernen Wände des Raumes waren verdünnt und die sacralen Nerven comprimirt.

Fall 8. Gangolphe et Polaillon. Kystes hydatiques des os. 1886. p. 89.[1]) Eine Handschuhnäherin, 33 Jahre alt, litt seit 4 Jahren an Attaquen von lebhaften Schmerzen in der rechten Hüfte und im rechten Bein. Vor einem Jahre entstand eine Anschwellung an der Hinterfläche des Kreuzbeines, welche langsam wuchs. 4 Tage vor der Aufnahme ins Krankenhaus fiel Patientin die Treppe herab und schlug sich die Kreuzbeingegend. Danach schnelles Wachsen der Geschwulst. Befund: Fluctuirende Geschwulst über dem obersten Sacralwirbel, auf die Lumbalgegend übergreifend. Haut über der Geschwulst roth und entzündet. Die Rinne zwischen den beiden Gesässhälften scheidet die Geschwulst in 2 Lappen. Normale Temperatur. Stuhlentleerung zuweilen schmerzhaft. Menses waren immer unregelmässig. Sicherung der Diagnose durch Probepunktion. 2 Incisionen. Entleerung von Eiter, Hydatiden und Knochenfragmenten. Im Os sacrum grosse Höhle. Profuse Eiterung in den nächsten Wochen. Bei vaginaler Untersuchung schien das Kreuzbein vorgewölbt. Durch die hintere Wunde konnte man mit dem Finger durch das Kreuzbein hindurch in die Beckenhöhle gelangen. Beim Verbandwechsel wurden mehrere grosse Sequester entfernt. Schluss der Wunde nach 7 Monaten.

Die mikroskopische Untersuchung der Sequester ergab eine Infiltration der Räume der Spongiosa mit winzigen Bläschen und geringe Grade der Verdünnung der spongiösen Theile, aber nirgends entzündliche Veränderungen im Knochen.

Fall 9. Wood. Australian Med. Journ. 1879. p. 222.[2]) Eine 45jähr. Frau kam ins Krankenhaus mit rheumatischen Schmerzen in den Beinen und im Rücken. Es schloss sich Incontinenz der Blase, Paraplegie und Verlust des Gefühls an. Tod im Koma.

Section: Echinokokkencyste in der Dura mater spinalis, in der Höhe des letzten Lendenwirbels und der obersten 3 Kreuzbeinwirbel. Sie erfüllte den Spinalkanal und setzte sich durch das For. sacrale ant. II. fort, eine zweilappige Geschwulst an der Vorderfläche des Os sacrum bildend und die Austrittsstellen des zweiten und dritten Sacralnerven bedeckend. Das I. und II. For. sacr. ant. war zum Theil in eine grosse Oeffnung verwandelt, in welche sich ebenfalls eine Fortsetzung der Cyste erstreckte. Der ganze Sack und seine Fortsetzungen waren mit kleinen Tochterbläschen gefüllt. Es war offenbar auch zu einem Durchbruch gekommen, denn in den Häuten des Rückenmarkes und des Gehirnes fanden sich einzelne freie Cysten und viel Flüssigkeit. In der Leber lag im rechten Lappen eine Echinokokkenblase von 4 Zoll Durchmesser, viele kleine Tochterblasen enthaltend. Die übrigen Eingeweide waren normal.

---

1) Cit. von Targett, a. a. O., S. 369.

2) Cit. von Targett, a. a. O., S. 370.

Fall 10. Guys Hospital Reports. Vol. 1. p. 343.[1]) Ein 17jähr. Knabe starb an schwerer Cystitis und eitriger Pyelonephritis. Der Körper war stark abgemagert. An der Rückenfläche des Os sacrum befand sich ein grosses Loch.

Section: In der Beckenhöhle eine dickwandige Cyste von der Grösse eines kleinen Apfels, welche dem oberen Theil des Os sacrum anhing, das Rectum bei Seite geschoben und auf den Blasengrund gedrückt hatte. Der Sack enthielt ungefähr 40—50 Echinokokkusbläschen, von Stecknadelknopf- bis Kleinwallnussgrösse, und communicirte mit dem Sacralkanal durch das For. sacr. ant. dextr. I, welches um das Dreifache seiner normalen Ausdehnung vergrössert war. Im Wirbelkanal hatten die Cysten die Rückenmarkshäute und die Cauda equina comprimirt. Kleine Cyste in der Leber. Die übrigen Organe frei. Die Körper der beiden ersten Lendenwirbel waren vorn und hinten angefressen. Die Spongiosa war mit winzigen Bläschen infiltrirt. Der Sack an der Vorderfläche des Os sacrum war zum Theil begrenzt von angefressenem Knochen, zum Theil durch eine dicke fibröse Membran. Er wurde von Aesten der rechten V. und A. iliaca int. durchkreuzt und war von Peritoneum bedeckt.

B. Erkrankungen mehrerer Beckenknochen.

Fall 11. Fricke. Hamburger Zeitschrift für die Ges. Medicin. Bd. VII. 1838. S. 383.[2]) Bei einem 60jährigen Manne fand sich in der Gegend der Spina ant. sup. eine grosse, fluctuirende, bis auf den oberen Theil des Oberschenkels reichende Geschwulst, deren Entstehung der Kranke auf einen Sturz aufs Eis vor 19 Jahren zurückführte. Der Kranke ging unter fieberhaften Erscheinungen zu Grunde.

Section: Als die Geschwulst angeschnitten wurde, entleerten sich mit einer erbsensuppenähnlichen Flüssigkeit viele, weissliche, mit hellem, durchsichtigem Inhalt gefüllte Blasen von verschiedener Grösse. In der Gegend des Trochanter major und des Hüftgelenkes lagen in den Weichtheilen mehrere Höhlen, mit Blasen gefüllt, darunter eine Höhle von der Grösse einer Mannsfaust. Zwei Höhlen communicirten mit dem Hüftgelenke, eine durch das Darmbein hindurch mit der Beckenhöhle. Auch in dieser fand sich, nach innen von dem M. ileopsoas, eine mit Echinokokkusblasen erfüllte Höhle, welche durch eine kleine Oeffnung mit dem Schleimbeutel des M. iliacus in Verbindung stand. Der letztere hing wiederum durch eine erbsengrosse Oeffnung mit dem Hüftgelenk zusammen. Sowohl der Schleimbeutel wie das Hüftgelenk war mit zahlreichen kleinen Blasen erfüllt. Der Hauptsitz der Erkrankung fand sich in den Knochen der rechten Beckenhälfte. Eine faustgrosse Echinokokkengeschwulst, Blasen der verschiedensten Grösse enthaltend, hatte in der spongiösen Substanz des rechten Darmbeines, des grössten Theiles des Sitzbeines und des Ram. horizontalis des rechten Schambeines Platz gegriffen und die corticalen Schichten dieser Knochen so weit auseinandergedrängt, dass eine Höhle

1) Cit. von Targett, a. a. O., S. 371.

2) Cit. von Gurlt, Vergleichende path. Anat. der Gelenkkrankheiten. Berlin 1853. S. 447 u. f.

entstanden war, in welche man eine Faust hineinlegen konnte. Die Form der Knochen war kaum noch zu erkennen. Von der Corticalis waren an den meisten Stellen der Höhlenwand nur zahlreiche, ganz dünne Knochenplättchen vorhanden, die beim Betasten ein knisterndes Geräusch gaben. Im Hüftgelenk fanden sich ziemlich viele, kleine, in einer gelben Flüssigkeit suspendirte Bläschen. Der Gelenkkopf des Femur war überall rauh.

Die in den grösseren Höhlen befindlichen Bläschen erwiesen sich bei genauer Untersuchung alle als Acephalocysten, deren Innenhaut ganz glatt und ohne Spur von Anhängseln war. Ihre Grösse wechselte zwischen der einer kleinen Perle und der eines Taubeneies.

Fall 12. Rokitanski.[1]) Bei einem 42jährigen Manne, bei welchem die Krankheit reissende und brennende Schmerzen hervorgerufen hatte, wurde bei der Section das linke Darmbein in einen mannsfaustgrossen, fibrösen Sack verwandelt gefunden, welcher, neben zahlreichen kleinen und grösseren, an der Innenwand des Sackes haftenden Knochenbruchstückchen, mit hirsekorn- und nussgrossen Echinokokkusblasen (Acephalocysten) gefüllt war. Auch im Scham-, Sitz- und Kreuzbein sassen derartige, zum Theil in das Becken hineinragende Säcke. Die Blasen waren zum Theil frei, zum Theil lagen sie, vereinzelt oder zusammen, in den erweiterten Poren und Zellen des blossgelegten und vielfach zertrümmerten Knochens. Der Pfannenboden fehlte völlig, statt in die Gelenkhöhle ragte der Schenkelkopf in einen ihre Stelle einnehmenden Echinokokkussack hinein.

Fall 13. St. Barthol. Hosp. Mus. Ser. I, No. 215.[2]) In diesem Falle war der grösste Theil des Darmbeines aufgetrieben und ausgehöhlt, der Knochen an vielen Stellen fast gänzlich geschwunden. Die ganze Höhle sass voll von Hydatidencysten, welche auch in die Beckenhöhle, das Kreuzbein und den Spinalkanal sich erstreckten und einen Durchbruch der Pfannenwand bewirkt hatten.

Fall 14. Schwarz.[3]) Bei einem Kranken mit Hüftgelenksankylose bildete sich ein Abscess in der Leistengegend. Derselbe wurde geöffnet und ausgekratzt. Es fand sich aber nichts Auffälliges. 20 Tage danach entleerten sich Echinokokkusblasen. Der Kranke ging an Sepsis zu Grunde.

Section: Cystenbildung im Darmbein, welche dieses sowohl wie das obere Ende des Femur fast gänzlich zerstört hatte.

Fall 15. Trendelenburg.[4]) 30jähriger Mann, bei dem eine gewöhnliche tuberculöse Coxitis angenommen wurde. Da durch Extension keine Besserung eintrat, wurde zur Resection geschritten. Es zeigte sich, dass es sich um eine grosse Echinokokkeninvasion der ganzen rechten Beckenhälfte handelte. In der Gegend der Pfanne fand sich eine unge-

---

1) Rokitanski, Handbuch der pathol. Anatomie. Band II. S. 207.

2) Cit. von Gurlt, a. a. O.

3) Schwarz, Traumatisme et kyste hydatique. Archives générales de médecine. 1884.

4) Trendelenburg, Verhandlungen der Deutschen Gesellsch. f. Chirurgie. X. Congress. 1881.

fähr faustgrosse Höhle, von knöchernen Wandungen umgeben und mit linsen- bis erbsengrossen, weissen Echinokokkusbläschen erfüllt. Die Höhle enthielt ausserdem einige, von Echinokokkusbläschen vollständig infiltrirte Sequester. Die Bläschen, mit welchen die Sequester besetzt waren, erwiesen sich als steril. Die Erscheinungen der Coxitis waren also durch einen Echinokokkus multilocularis des Beckens bedingt, welcher einen Durchbruch in das Hüftgelenk gemacht hatte.

Fall 16. Stanley. Diseases of the bones. 1849. p. 190.[1]) Eine 54jährige Frau wurde mit einem rundlichen, etwas fluctuirenden, ungefähr faustgrossen Tumor ins Hospital aufgenommen, der dicht über der rechten Symphysis sacro-iliaca sass und angeblich seit 5 Jahren bestand. 5 Wochen vor der Aufnahme war durch Punktion eitrige Flüssigkeit, mit Hydatidenbläschen gemischt, entleert worden. Der Tumor wuchs aber von neuem zu seiner ursprünglichen Grösse heran und wurde wieder punktirt. Es entleerte sich diesmal nur Eiter. Durch eine breite Incision wurde eine grosse Menge von Echinokokkusblasen, Knochenfragmenten und Eiter entleert. Die Kranke starb unter allgemeinem Kräfteverfall.

Section: Im Inneren des Os ilei und des Os sacrum wurden zahlreiche Echinokokkusbläschen gefunden. In beiden Knochen die Spongiosa verschwunden. Die Blätter der Corticalis stark verdünnt und breit auseinander gedrängt. In diesen Höhlen lagen die Hydatiden. Durch einzelne Löcher in den Knochen waren Bläschen in die benachbarten Weichtheile gedrungen. Die Höhle im Os sacrum communicirte mit dem Spinalkanal, welch letzterer zahlreiche Hydatiden fasste. Alle Knochenhöhlen waren mit glatten, weissen Membranen ausgekleidet. Eine Menge von Bläschen, anscheinend nicht mit den erkrankten Knochen zusammenhängend, fanden sich im M. erector trunci und in einer Cyste, die an einem Ovarium hing.

Das Präparat dieses Falles ist im Museum des Bartholomeus-Hospitals aufgehoben (Nr. 541).

Fall 17. Pihan. Bull. Soc. Anat. 1860. p. 263.[2]) 27jähriger Soldat. Derselbe zog sich durch Sturz vom Pferde eine schwere Quetschung der rechten Hüfte und der rechten Gefässhälfte zu. Eine Verletzung der Knochen oder des Hüftgelenks wurde nicht festgestellt, aber noch nach 2 Monaten konnte der Kranke nur mit Hülfe einer Krücke und unter grossen Schmerzen in der rechten Hüfte gehen.

2½ Jahre nach dem Unfall deutliche Flexions- und Abductionscontractur des rechten Beines. Starke Schwellung des Gesässes, Druckempfindlichkeit und tiefe Fluctuation daselbst. Bewegungen im Hüftgelenk beschränkt und äusserst schmerzhaft. Die Erkrankuug machte den Eindruck einer Coxitis mit starker Verkürzung des Beines. Incision in die glutäale Geschwulst. Entleerung einer enormen Menge frischen Eiters. Der darunter befindliche Knochen lag bloss. 9 Wochen nach der Operation Tod unter hektischen Erscheinungen.

1) Cit. von Targett, a. a. O., S. 357.

2) Cit. von Targett, a. a. O., S. 362.

Section: Grosse Höhle des Os ilei. Aeussere und innere corticale Platte des Os ilei sind auseinander gedrängt, an der weitesten Stelle um 6,5 cm. Die Höhle enthielt Eiter, massenhafte Hydatidencysten und Sequester von spongiösem Knochen, einzelne derselben 1 Zoll lang. Wände der Höhle ausserordentlich dünn, von den umgebenden Weichtheilen gestützt. Durch zahlreiche Löcher der Wände waren Cysten in die Muskeln des Beckens und des Gesässes geschlüpft. Die Pfanne war so weit zerstört, dass das obere Ende des Femur bis zum kleinen Trochanter in die Beckenhöhle hineingedrungen war. Der Kopf des Femur war fast geschwunden. Ausserdem war die Articulatio sacro-iliaca befallen, die Vorderfläche der beiden ersten Sacralwirbel war zerstört, und in einigen Lendenwirbeln war eine tiefe Aushöhlung. Alle diese Höhlen waren mit Hydatiden gefüllt. Durch die Sacrallöcher waren Cysten auf der hinteren Fläche des Beckens in die Streckmuskeln der Wirbelsäule gewandert. Die lumbalen und sacralen Nerven waren nirgends comprimirt, der Wirbelkanal war frei. In anderen Theilen des Körpers wurden trotz eifrigen Suchens keine Blasen gefunden.

Fall 18. Trendelenburg.[1]) Es handelte sich um einen 20jährigen jungen Mann, der durch eine extradural gelegene, auf das Rückenmark drückende Ansammlung von zahllosen Echinokokkusblasen paraplegisch geworden war. Durch Resection der Bögen mehrerer Lumbalwirbel und eines Theils des Os sacrum wurden die Blasen entfernt.

Später musste auch ein Theil des Beckens wegen multipler Knochenechinokokken resecirt werden.

C. Erkrankungen des Beckens und anderer Theile des Skelettes.

I. Becken und Femur.

Fall 19. Réczey.[2]) 25jähriges Mädchen, Fleischselcherstochter, am 11. October 1875 in die Budapester Klinik aufgenommen.

Sie war 4 Jahre vorher mit plötzlichen, heftigen Schmerzen in der Gegend der rechten Crista ilei erkrankt. Hier entstand bald darauf eine sehr schmerzhafte, lebhaft geröthete Geschwulst. Die entzündlichen Erscheinungen schwanden aber nach 8 Tagen wieder. Nach einigen Wochen bemerkte sie einen neuen Tumor von Nussgrösse am rechten Gesäss, 1 Jahr darauf eine Geschwulst an der Aussenfläche des rechten Oberschenkels. Die beiden letzteren Geschwülste wuchsen langsam, aber stetig.

Bei der Aufnahme wurde festgestellt:

1. eine kindskopfgrosse Geschwulst mit glatter Oberfläche an der Hinterbacke.

2. an der Aussenfläche des oberen Oberschenkeldrittels, hinter dem Trochanter, eine doppelfaustgrosse Geschwulst ähnlicher Beschaffenheit.

---

1) Trendelenburg, Berichte der med. Gesellsch. in Leipzig. März 1897. Ref. in Schmidt's Jahrbüchern. Bd. CCLIV. Jahrg. 1897. Nr. 6. S. 213.

2) Réczey, Ueber Knochenechinokokken. Deutsche Zeitschrift f. Chirurgie. 1877. Bd. VII. S. 288 u. f.

3. in der Gegend der Spina ant. sup. eine faustgrosse Geschwulst, welche mit ihren inneren Conturen sich in das Becken zu senken schien.

Alle drei Geschwülste waren von normaler Haut bedeckt, welche sich leicht falten liess, gaben gedämpften Schall, fluctuirten deutlich und waren weder spontan, noch auf Druck empfindlich.

4. an der Innenfläche des rechten Darmbeines lag eine ungefähr 2½ qcm grosse, fast knochenharte Geschwulst. Auch diese war nicht druckempfindlich.

Klagen über Harnbeschwerden. Zuweilen Ischurie. Urin normal. Mässiger Vaginal- und Uterinkatarrh. Sonst nichts Besonderes nachweisbar.

Es wurden Senkungsabscesse diagnosticirt und eine Punktion der Geschwulst an der Hinterbacke vorgenommen, welche circa 500 ccm einer braunen, geblich trüben, dicken Flüssigkeit ergab. Diese enthielt zahlreiche Eiterkörperchen und Detritus. 4 Tage darauf fanden sich beim Verbandwechsel in dem Wundsecret unzählige, bis erbsengrosse Cysten. Bei mässigem Druck auf die Crista ilei kamen von neuem grosse Massen von Blasen zum Vorschein, welche als Tochterblasen einer Echinokokkencyste angesprochen wurden.

Es wurden über den Geschwülsten mehrfache Einschnitte gemacht und durch dieselben unzählige Blasen entleert. Aus den Höhlen trat profuse Eiterung ein, dieselbe wurde jauchig. Patient fieberte dauernd hoch und ging unter Schüttelfrösten 3 Monate nach der Incision zu Grunde.

Section: Beide Lamellen des rechten Darmbeins sind durch haselnuss- bis kindsfaustgrosse Cysten auseinander gedrängt, an vielen Orten durch erbsen- bis thalergrosse Löcher durchbrochen, so dass vom Hüftbein nur ein schwaches, die etwas vergrösserte Gestalt des Knochens imitirendes Balkenwerk übrig geblieben ist, welches ausser den erwähnten Cysten die schwärzlichen, porösen Prominenzen der Beckenknochen als nussgrosse Stücke trägt. Der Boden des Acetabulum fehlt. Das Caput femoris hat sich zwischen die Lamellen der Beckenknochen gebohrt und lehnt sich in der Gegend des 1. und 2. Kreuzbeinloches an die rechte Hälfte des Kreuzbeins. Die Vorderfläche der rechten Kreuzbeinhälfte ist mehrere Male durchlöchert. Das Kreuzbein enthält im Inneren eitrige, mit Knochensplittern, hier und da auch mit kleinen Tochterblasen vermischte Jauche. Der Oberschenkelkopf und der Schenkelhals sind ebenfalls durch kleine Cysten vielfach gespalten und porös, leicht brüchig.

Der Schenkelhals ist an der Vereinigungsstelle mit der Diaphyse in der Quere gebrochen. Der obere Theil der Femurdiaphyse ist porös, brüchig, an der Oberfläche rauh, usurirt. Das untere Bruchende des Femur ist an der Aussenseite des oberen Bruchendes stark hinaufgezogen.

Im rechten oberen Lungenlappen findet sich eine apfelgrosse Echinokokkencyste.

Fall 20. Viertel.[1]) Ein 25jähriges Mädchen, welches im zwölften Lebensjahr schwer auf die rechte Hüfte gefallen war, kam am 20. April 1872

1) Viertel, Ueber Knochenechinokokken. Langenbeck's Archiv f. klin. Chirurgie. Bd. XVIII. 1875. S. 476 u. f.

zur Aufnahme in die Breslauer chirurgische Klinik. Seit dem Fall litt sie an Schmerzen von wechselnder Intensität im rechten Bein und in der rechten Hüfte. Im 23. Lebensjahr neuer Fall auf die kranke Hüfte. Im 24. Jahre bemerkte sie eine taubeneigrosse Geschwulst in der rechten Leistengegend. Ungefähr 8 Wochen später zeigte sich eine zweite, ungefähr hühnereigrosse, weiche, fluctuirende Geschwulst, etwas nach innen und unten von der Spina ant. sup. Die letztere änderte ihre Grösse nicht, die mehr nach innen gelegene dagegen wuchs allmählich. Bei der Aufnahme hatte sie eine Grösse von 13:12 cm Durchmesser und 6 cm Höhe erreicht. Der Durchmesser der zweiten Geschwulst betrug nur sechs, die Höhe 3 cm. Beide Geschwülste fluctuirten deutlich, gaben gedämpften Schall, bei abwechselndem Eindrücken und Zurückführen des Fingers fühlte man an der letzteren, sehr viel weicheren, welche durch Druck ganz zum Verschwinden zu bringen war, deutliches Schwirren. Eine Probepunktion der medialen Geschwulst ergab zunächst nur eine helle, homogene, gallertige Masse, erst bei Wiederholung nach einigen Tagen entleerte sich sofort eine schleimige, puriforme Masse und beim Herausziehen Blut, in dem weissliche Membranfetzen schwammen. Die mikroskopische Untersuchung der eitrigen Masse ergab eine fettige Emulsion mit theils erhaltenen, theils fettig degenerirten Leukocyten, Cholesterinkrystalle und runde Kalkkörperchen. Die membranösen Gebilde zeigten die lamelläre Schichtung der Echinokokkusblasen.

Incisionen über beiden Geschwülsten, Entleerung zahlreicher erbsen- bis wallnussgrosser Blasen und ungefähr 3 l Eiters. Weichtheilabscess der Bauchdecken. Vom lateralen Schnitt aus gelangt man in eine zwischen beiden Lamellen der Darmbeinschaufel gelegene Höhle von Kindskopfgrösse, welche feine Knochensplitter enthält. Profuse Eiterung, später Jauchung. Sepsis. Tod.

Section: Ganze rechte Beckenhälfte bis auf das Tuber ischii in einen membranösen Sack verwandelt. In der Wand Knochenplatten als Sequester, zusammenhanglos. Ganze rechte Beckenhälfte daher leicht verschiebbar, dabei Gefühl der Crepitation.

Durch die zerklüftete Pfanne ragt der unregelmässig geformte Schenkelkopf mit seiner Spitze bis in die Höhe des 1. Kreuzbeinwirbels hinauf.

Fall 21. Schnitzler.[1]) Ein 28jähriger Mann kam wegen grosser Geschwülste in der Leistengegend, am Gesäss und am Oberschenkel ins Krankenhaus. Die Anschwellung in der Leistenbeuge bestand angeblich seit dem 10. Lebensjahr und wurde auf eine Coxitis bezogen. Allmählich bildeten sich andere, langsam wachsende, fluctuirende Geschwülste am Oberschenkel. Eine von ihnen barst, es entleerte sich eine reichliche Menge bräunlicher Flüssigkeit. Der Kranke war während der ganzen Dauer seiner Krankheit mit Hülfe eines Stockes umhergegangen und wenig von Schmerzen geplagt gewesen. Die Anschwellungen wurden breit incidirt. Tod an Erschöpfung.

Section: Ausgedehnte Zerstörung der oberen zwei Drittel des Femur. Erkrankung in der Umgebung der Pfanne, und zwar des Os ilei und des Ram. horiz. ossis pubis. Grosse extraperitoneale Eiterhöhlen in der linken

[1]) Internat. klin. Rundschau. 1892. S. 1138.

University of California
LIBRARY

Fossa iliaca, welche sich gegen die Schambeine hin erstrecken. Sie enthalten fötiden Eiter und Cysten. In der Höhle des Kreuzbeines ein dünnwandiger, viele erbsengrosse Echinokokkusbläschen enthaltender Sack.

Fall 22. Guys hospital Reports. vol. I, p. 334.[1]) Ein 38jähriger Mann wurde mit grossen Anschwellungen in der Leistenbeuge und am Oberschenkel in das Krankenhaus aufgenommen. Einschnitte entleerten viel braunen Eiter mit Echinokokkusblasen. Nach Entfernung eines Sequesters, der aus einem Theil des Femurkopfes hervorgegangen war, wurde eine Perforation in der Pfanne entdeckt. Das Becken fühlte sich sehr bröcklich an. Am Ende trat Hüftgelenksankylose mit Verkürzung der Extremität von ungefähr 3 Zoll ein.

II. Erkrankung des Beckens und zahlreicher anderer Knochen.

Fall 23. Froriep. Chirurg. Kupfertafeln. Weimar 1842. Tafel 440. Fig. 1 und 2.[2]) Hier handelte es sich um zahlreiche, im ganzen Körper verstreuter Echinokokkenherde in den Knochen. Unter anderen waren auch beide Darmbeine befallen.

Auf Grund der vorstehenden Fälle erscheint die Schlussfolgerung berechtigt zu sein, dass bei der Invasion der Beckenknochen durch den Echinokokkus die multiloculäre Form desselben in der Regel, die gewöhnliche, grossblasige, uniloculäre nur ausnahmsweise vertreten ist.

Die multiloculäre Echinokokkengeschwulst ist von Virchow zuerst unter diesem Namen beschrieben worden, nachdem sie von ihm in der Leber beobachtet war. Im Gegensatz zu der bekannten, grosse Blasen erzeugenden Form stellt die multiloculäre eine Erkrankung dar, welche zahllose kleine und kleinste Bläschen liefert. Diese Geschwulst hat ferner die Eigenthümlichkeit, dass sie oft zu einer Art von Ulceration fortschreitet. Es bilden sich in der Leber kleinere zellige Räume, Alveolen, — ein Vorgang, von dem man die ältere Bezeichnung des „Alveolarcolloids" hergeleitet hat, — aber auch grössere Cavernen, die ganz das Aussehen alter Abscesse gewinnen und in ihrem Inneren keine lebenden Thiere mehr, dagegen zerfallendes Material und entzündliche Produkte, mit galligen Bestandtheilen vermischt, aufweisen.

Die Frage des multiloculären Echinokokkus ist noch nicht geklärt. Auf der einen Seite ist behauptet worden, es gäbe zwei Arten von Echinokokkus, die eine, welche die grossen Blasen bilde, und zweitens die multiloculäre. Man hat sich bemüht, durch Fütterungsversuche mit Scolices enthaltendem Material bei Thieren die Verschiedenheit

1) Cit. von Targett, a. a. O., S. 372.
2) Cit. von Gurlt, a. a O

beider Arten zu erhärten.[1]) Die ersten Versuche, welche von Morin und Zenker herrühren, misslangen, diejenigen von Klemm, Zschokke und Mangold waren von Erfolg begleitet. Klemm kam zu dem Resultat, dass aus den Scolices des multiloculären Echinokokkus dieselbe Tänie gezüchtet werde, wie aus denen des uniloculären, hydatidösen, und dass damit die Identität beider Formen unumstösslich nachgewiesen sei. In den von Zschokke gezüchteten Tänien glaubte dagegen Vogler ein specifische Form der Haken unterscheiden zu können, „Haken mit flach gekrümmten Krallen, langen, hinteren Wurzelfortsätzen, häufig mit knopfförmigem Ende versehen." Auch Mangold hat aus seinen Züchtungsversuchen die Ueberzeugung gewonnen, dass die Tänien des multiloculären und hydatidösen Echinokokkus verschiedene Thiere sind.

Die durch Fütterungsversuche erhaltenen Ergebnisse sind nicht eindeutig genug, als dass daraus die Verschiedenartigkeit beider Formen des Echinokokkus gefolgert werden könnte.

Virchow[2]), ist der Ansicht, dass die multiloculäre Form nicht specifisch verschieden ist von der uniloculären, sondern dass durch die Umgebung, die äusseren Verhältnisse, die Medien, in denen sie sich befinden, ihre besondere Form bestimmt wird, und nicht durch die Verschiedenheit der Art. Als schlagendes Beispiel führt er die Cysticerken der Hirnhäute an, welche im Gegensatz zu allen anderen Cysticerken die allerwunderbarsten Formen darbieten, allerlei Auswüchse und Einschnürungen zeigen und unter Umständen zu ganz ungewöhnlichen Formen auswachsen.

Eine andere Frage ist noch offen geblieben, nämlich die, wie die Fortpflanzung bei der multiloculären Form geschieht. Entweder muss man annehmen, dass eine directe, exogene Sprossung und Abschnürung an allen Kapseln vor sich geht, oder man muss vermuthen, dass so viele Scolices ursprünglich vorhanden waren, als nachher Blasen gezählt wurden.

Es sind mehrere Decennien vergangen, bis man auch im Knochen diese multiloculäre Form gesehen hat. Man hatte bis dahin die Vorstellung gehabt, dass der Echinokokkus in den Knochen immer gewaltige Auftreibungen erzeuge, ähnlich wie die centralen Tumoren der langen Röhrenknochen. v. Bergmann[3]) hat dargethan, dass

1) Mangold, Ueber den multiplen Echinokokkus und seine Tänie. Berliner klin. Wochenschr. 1892. S. 52 u. f.

2) Virchow, Berliner klin. Wochenschr. XX. Bd. 1883. S. 824.

3) v. Bergmann, Ueber Echinokokken der langen Röhrenknochen. Berl. klin. Wochenschr. 1877. Nr. 1 u. 2.

bei den langen Röhrenknochen weder eine Auftreibung, noch sonst eine Veränderung der Form den erkrankten Knochen zu verrathen braucht, und dass das erste Zeichen der Affection häufig die Spontanfractur ist.

Auch die Erkrankung am Becken dokumentirt sich durchaus nicht immer durch Aufblähungen der platten Knochen desselben. Der Process im Inneren der Knochen kann bereits weit vorgeschritten sein, ohne dass ihre Gestalt eine wesentliche Abweichung von der Norm zeigt. Im weiteren Fortgang der Erkrankung kann es später allerdings zu erheblichen Auftreibungen der Knochen kommen, und zwar nicht nur durch die seltene, hydatidöse Form, sondern auch durch die multiloculäre.

Die uniloculäre Form hat nachweisbar unter den oben angeführten 23 Fällen nur einmal vorgelegen. (Fall 9.) Es sass eine grosse, solitäre, zahlreiche Tochterblasen fassende Cyste im Wirbelkanal des Kreuzbeins, also in einem präformirten Hohlraum des Knochens. Die Cyste hatte die Knochenwand auseinander gedrängt und Ausbuchtungen durch die sacralen Löcher nach aussen vorgetrieben.

Der Beginn der multiloculären Form der Erkrankung der Beckenknochen ist charakterisirt durch die Erfüllung der Maschenräume des schwammigen Gewebes mit winzigen, in der Regel stecknadelknopf- bis kirschkerngrossen Bläschen. (Fall 2, 4, 5, 8, 10, 12, 15.) Selten sind die Bläschen grösser, doch es wird auch von taubeneigrossen Cysten berichtet.

Die Bläschen sind meist steril. Sie sind sogenannte Acephalocysten. Der Nachweis lebender Thiere gelingt bei der multiloculären Echinokokkusgeschwulst offenbar überhaupt nur schwer. Selten hat wohl ein Untersucher das Glück gehabt, ohne Schwierigkeiten Scolices und Hakenkränze zu entdecken, wie v. Bergmann bei einem von ihm operirten Fall von Echinokokkus multilocularis der Tibia (a. a. O.). Virchow (a. a. O.) hat damals, als er 1855 seine ersten Untersuchungen über den multiloculären Leberechinokokkus machte, drei Tage lang fast anhaltend mikroskopirt, bis ihm der Nachweiss wirklich lebender Thiere, von Scolices und Hakenkränzen gelang. Unter den obigen 23 Fällen ist der Befund von Scolices und Hakenkränzen nur einmal berichtet (v. Bardeleben, Fall 1). Im Fall 4 (eigene Beobachtung) ist dem Nachweis von Scolices und Hakenkränzen besondere Aufmerksamkeit zugewendet worden. Es ist eine grosse Reihe von Blasen untersucht worden, ein Theil davon durch Herrn Geheimrath Virchow. Scolices oder Hakenkränze wurden aber nicht ermittelt.

Der weitere Fortgang des Processes an den Beckenknochen ist nun der, dass durch die Vermehrung der Blasen und ihren Drang, sich auszudehnen, die Ernährung der Spongiosa und auch der Corticalis leidet. Die Spongiosa schwindet allmählich ganz. Die Corticalis wird verdünnt, giebt nach, wird usurirt und schliesslich hier und da durchbrochen. An diesen Perforationsstellen schlüpfen dann Bläschen in die benachbarten Weichtheile hinein, wo sie, des Zwanges des umgebenden Knochens ledig und in ihrer Entwicklung weniger gehemmt, zuweilen zu ansehnlicheren Blasen anwachsen.

Oft kommt es später, wie in der Leber, zu einer Art von Ulceration. Es bilden sich grössere und kleinere Hohlräume in verschiedener Zahl, die zum Theil Eiter und Blasen, zum Theil nur Eiter enthalten. Schliesslich entstehen die mehrfach erwähnten, grossen fibrösen Säcke (Fall 2, 11, 20), welche das Os ilei, gelegentlich das Os pubis, zuweilen eine ganze Beckenhälfte einnehmen. Als Beweis dafür, dass es sich bei diesen Sackbildungen nicht um die hydatidöse Form handelte, kann wohl gelten, dass man die Reste der Beckenknochen als unzusammenhängende Scherben und Sequester entweder an der Innenfläche dieser Säcke oder in ihrer Wand, nie an ihrer Aussenseite gefunden hat.

Die Erkrankung schreitet schliesslich bis zu einer enormen Zerstörung des Knochens fort, welche sich der durch die malignen Geschwülste bedingten ebenbürtig an die Seite stellen kann. Als Illustration dafür dienen besonders 3 Fälle, in denen der theilweise oder ganz zerstörte Kopf des Femur durch die Trümmer des Pfannenbodens hindurchgedrungen war und neben dem Kreuzbein im kleinen Becken stand. (Fall 17, 19, 20.)

Der Verlauf der Krankheit ist im allgemeinen ein äusserst schleichender. Werden doch Fälle berichtet, in denen der Beginn des Leidens 13, 18 und 19 Jahre zurückdatirt wurde. (Fall 20, 21, 11.) Es können aber auch ausgedehnte Knochenzerstörungen in relativ kurzer Zeit entstehen.

Was die Aetiologie anlangt, so wird die Entstehung der Krankheit mehrfach auf ein Trauma zurückgeführt (Fall 11, 17, 20), in einem Fall (8) trat nach einer Contusion eine erhebliche Verschlimmerung des Leidens und schnelleres Wachsthum einer schon bestehenden Geschwulst ein.

Das Trauma hat wohl zweifellos einen gewissen Einfluss auf die Bildung von Echinokokkusgeschwülsten. Dafür sprechen Beobachtungen, die man bei Echinokokken der Weichtheile sowohl,

wie bei denen des Skelettes gemacht hat.[1]) Nimmt man an, dass die Eier der Tänie aus dem menschlichen Darm in die Blutbahn gelangen und in dieser kreisen, so ist es leicht zu verstehen, dass an solchen Stellen, an denen durch Quetschung oder Zertrümmerung der Gewebe Weghindernisse für den Blutstrom und die in ihm schwimmenden Keime gegeben sind, die letzteren sich nicht hindurchzuzwängen vermögen, liegen bleiben und sich entwickeln. Ihr Wachsthum wird ihnen um so leichter gemacht, je weniger widerstandsfähig das sie umgebende Gewebe durch das Trauma geworden ist. Daher rührt wohl das rapide Grösserwerden der Echinokokkusgeschwulst im Falle 8, nachdem die Kranke beim Sturz auf einer Treppe gerade auf die Gegend des Tumors aufgeschlagen war.

Für die Diagnose sind namentlich von Bedeutung die Geschwülste, welche in der Inguinalgegend, in der Gegend der Spina ant. sup., des grossen Trochanters, des Gesässes, des Os sacrum sich vorwölben. Sie sind entweder völlig indolent, deutlich fluctuirend und zeigen zuweilen das sogenannte Hydatidenschwirren, oder aber es sind entzündliche Tumoren, wenn die Affection in das ulceröse Stadium getreten ist. Durch Probepunktion gelingt es hier und da, die Diagnose zu sichern.

Störungen der Funktionen der Beckeneingeweide macht der Knochenprocess als solcher eigentlich nie, auch nicht, wenn grosse Säcke gebildet werden. Harnblase und Mastdarm werden nur dann in Mitleidenschaft gezogen, wenn zwischen oder in den Weichtheilen der Beckenhöhle Cysten entstehen.

Die Prognose der Knochenechinokokken des Beckens ist ungünstig. Von 22 Fällen sind drei geheilt worden. Wenn, was nach dem bisherigen Verlauf zu hoffen ist, auch der jüngst beobachtete Fall gut verläuft, so würde sich eine Mortalität von 82,6 Proc. ergeben.

Von der Behandlung ist wohl nur dann etwas zu erwarten, wenn es möglich ist, den Knochenherd zugänglich zu machen und mit Meissel, Säge und scharfem Löffel alles Kranke gründlich zu entfernen.

---

1) Schwarz, Traumatisme et kyste hydatique. Archives générales de médecine. 1884.

IV.

Zur Nierenexstirpation.

Von

Dr. Egbert Braatz,

Privatdocent der Chirurgie zu Königsberg i. P.

(Mit 2 Abbildungen.)

Im Verlaufe der beiden letzten Jahre habe ich in meiner hiesigen chirurgischen Privatklinik in 7 Fällen die Nierenexstirpation ausgeführt. Darunter handelte es sich dreimal um bösartige Geschwülste, einmal um Steinniere, einmal um Pyelitis, einmal um Nierenbeckenfistel und einmal um Hydronephrose.

Ich beginne den Bericht mit jener zuerst genannten Gruppe, den malignen Tumoren.

I. Frau Amande D., 49 Jahre alt, hatte ihre Menses immer ohne Störung, regelmässig, verlor sie mit 42 Jahren. Zuerst hatte sie eine Frühgeburt, dann einen Abort, dann vier normale Geburten. Zwei Kinder im Alter von 21 und 15 Jahren leben und sind gesund. Die Wochenbetten waren normal, bis auf eins, wo sie bedenklich erkrankt war. Schon im Sommer 1894 spürte sie einen Druck in der rechten Seite. Im December desselben Jahres bekam sie morgens 3 Uhr nach dem Erwachen zum ersten Male einen starken Kolikanfall mit schmerzhaftem Harndrang und Bluthamen. Der zweite Anfall trat Ende April 1895 auf. Er war nicht so heftig wie der erste, dauerte aber länger, am Morgen war der Urin blutig, wurde dann klar, um in den nächsten Tagen vorübergehend wieder etwas bluthaltig zu werden. Dritter Anfall Ende Juli, er fing gleich mit Blutung an, dauerte 2 Stunden. Der vierte Anfall war vor 14 Tagen (am 7. Januar 1896) gewesen. Der Anfall war schwach, mit geringer Blutung verbunden. Am 21. Januar 1896 sah ich die Kranke zum ersten Male. Die Kranke hat stark abgenommen, früher wog sie 172, jetzt 126 Pfund.

Stat. praes. Blasse nervöse Frau, von sonst kräftigem Körperbau. Sie hat einen Widerwillen gegen Nahrungsaufnahme, leidet an Uebelkeit und selbst Erbrechen, die Zunge ist belegt. Ihre Hauptklagen beziehen sich auf Schmerzen in der rechten Seite. Hier in der rechten Lenden- und Bauchgegend fühlt man eine feste Geschwulst von über Zweifaustgrösse. Ihre Oberfläche ist glatt. Nur mit grosser Mühe lässt sie sich

ganz wenig verschieben. Die linke Niere ist gut zu fühlen, sie ist etwas beweglich. Der Urin ist sauer, enthält keinen Zucker, dagegen kleine Eitermengen und manchmal geringe Blutgerinnsel, keine Cylinder. Seine Menge ist 500—800 ccm in 24 Stunden. Es besteht leichte Temperatursteigerung, Abends 37,9°.

Operation (25. Januar 1896): Querschnitt unter dem Rippenrand nach Czerny.

Gleich wie die Niere sichtbar wird, fallen auf ihrer Oberfläche stark vortretende gelbe Flecke auf. Es erweist sich, dass sie, besonders am unteren Pol, stark mit der Umgebung verwachsen ist. Der dickere untere Abschnitt erstreckt sich hier nach innen von der Spina ant. sup. Es muss, um diesen festsitzenden Theil freier zu legen, dem Querschnitt noch ein Winkelschnitt zugefügt werden. Mit Mühe, aber ohne Verletzung des Peritoneums wird die Geschwulst aus der Wunde herausgewälzt. Es bildet sich dabei aber wegen der Adhäsionen kein eigentlicher Stiel, er ist kurz und breit, so dass es schwierig ist, die Abbindung vorzunehmen. Beim Versuch, den Stiel besser zu isoliren, entsteht ein Riss, aus welchem es stark blutet. Er wird mit einer Zange geschlossen und die Niere, nachdem eine Richelot'sche Zange angelegt ist, möglichst schnell abgetragen. Hierbei blutet es trotz der Abklemmung noch ziemlich stark. Stillung der Blutung durch eine Massenligatur und Einzelligaturen. Die Fettkapsel wurde möglichst ausgiebig mitgenommen. Zum Theil war sie aber bei der Auslösung der Niere mitgekommen, da die Geschwulst mit ihr mehrfach verwachsen war.

Schichtweise Naht der Wundwinkel, Tamponade mit steriler Gaze. Die Geschwulst wiegt $1^2/_3$ Pfund, ist mit dem Nierenrest 17 cm lang (Näheres unten).

Fieberfreier Heilungsverlauf, am 15. Februar verlässt Patientin das Bett. Am 15. März mit wenig secernirender Fistel entlassen.

Nach ca. 6 Wochen stellt sich die Operirte wieder vor. Sie sieht gesund und blühend aus, hat 19 Pfund an Gewicht zugenommen. Sie hat keinerlei Beschwerden, ausser dass an der Stelle, wo die beiden Schenkel des Winkelschnittes zusammenstiessen, eine Diastase der Bauchmusculatur eingetreten ist, und hier sich eine Hernie gebildet hat. Sie wird durch eine Leibbinde zurückgehalten.

Trotz dieses Wohlbefindens musste dennoch die Prognose für den weiteren Verlauf nicht gut gestellt werden, denn es handelte sich bei der exstirpirten Geschwulst um einen Grawitz'schen Tumor.

Ich hatte das Präparat nach dem hiesigen pathologisch-anatomischen Institut (GR. Neumann) geschickt, und der Assistent an demselben, Herr Privatdocent Dr. M. Askanazy, hatte die grosse Freundlichkeit, mir über den Befund genauen Bericht zu geben. Ich sage hier Herrn Dr. Askanazy für diese Untersuchung, sowie für die in dieser Arbeit noch erwähnenden anderen Protokolle meinen grössten Dank. Sein Bericht lautet:

Protokoll der Nierengeschwulst.

Die exstirpirte rechte Niere zeigt vom unteren Pol an eine ausserordentlich starke Vergrösserung, welche nur die oberen 5 cm der Organe

freilässt. Die Niere wird von einer Geschwulst eingenommen, welche einen Längsdurchmesser von 11, einen Breitendurchmesser von 10 und einen Dickendurchmesser von 6 cm aufweist. Die Capsula adiposa und fibrosa lassen sich bis zum obersten Abschnitte hin ziemlich leicht abschälen, am unteren Ende ist die Tumormasse so fest mit der fibrösen Kapsel verschmolzen, dass bei der Ablösung der letzteren Tumorsubstanz mit entfernt wird. Die Geschwulst bildet an der Oberfläche der Niere einige bis klein apfelgrosse Prominenzen von weichelastischer Constistenz, das Gewebe der vortretenden Knoten schimmert etwas trübe gelblich durch, hier und da erscheint es dunkelroth fleckig. Auf dem Durchschnitte präsentirt sich eine grösstentheils breiig-weiche, opake, blassgelbliche Geschwulstmasse, die von einer etwa 1 mm breiten Kapsel umschlossen wird. Nach abwärts grenzen sich noch etwas consistentere, zum Theil im Nierenparenchym eingebettete, aber fast an den Haupttumor anstossende Geschwulstknoten ab. Dieselben sind zum Theil ebenfalls butterartig, gelblichweiss, zum Theil mehr weisslichgrau. Von dem Tumor schiebt sich continuirlich eine Gewebsmasse mit rosigweisser oder gelblicher Oberfläche in das Nierenbecken hinein und sendet noch einen kurzen, 1 cm breiten Zapfen in den Ureter vor. Das Becken ist dadurch, namentlich nach der Hinterseite des Organs, sehr stark dilatirt, ebenso sind die Kelche erweitert. Die Schleimhaut des Nierenbeckens erscheint blass und spiegelnd. Der Rest der Nierensubstanz ist blutarm, die Rinde 6 mm breit, grauroth, die Pyramiden etwas dunkler roth, die Papillen abgeflacht. Auf der Schleimhaut der Ureter fallen zahlreiche, bis stecknadelkopfgrosse farblose, durchscheinende Cysten auf. Die grösseren Verzweigungen der V. renalis erscheinen, soweit sie verfolgt sind, leer.

Mikroskopischer Befund: Frische Präparate zeigen die Zusammensetzung des Geschwulstgewebes aus grossen rundlichen und polyedrischen, meist stark verfetteten Zellen, mit einem grossen, bläschenförmigen Kern und einem glänzenden Nucleolus. Nur an einzelnen, mehr weisslichen Bezirken sind fettfreie Zellen vorhanden. An verschiedenen Orten wird in dem Tumor Glykogen aufgefunden.

Dasselbe erfüllt entweder das Zellenprotoplasma oder liegt frei in grossen blassen Tropfen, durch die Rothbraunfärbung bei der Jodreaction charakterisirt. Zur genaueren Untersuchung wurden Stücke aus verschiedenen Theilen der Geschwulst ausgeschnitten, in Alkohol mit oder ohne vorhergehende Fixation in Sublimat gehärtet, in Celloidin eingebettet und die angefertigten Schnitte zum grossen Theile mit Hämatoxylin und Eosin oder nach van Gieson gefärbt.

Die Geschwulstklappen zeigen eine äussere Begrenzung durch eine fibröse Kapsel aus parallel angeordneten, etwas wellig verlaufenden Faserbündeln mit mässig zahlreichen, abgeplatteten Bindegewebezellen; vereinzelte lymphoide Rundzellen sind eingestreut, die sich stellenweise, namentlich im Anschlusse an Gefässe zu dichten Häufchen ansammeln. Mehrere ziemlich weite, langgestreckte Lumina von Blutgefässen sind vorhanden, in einzelnen kleinen Venen fallen zwischen den Blutkörperchen die sogleich zu schildernden, charakteristisch gestalteten Tumorzellen ins Auge. An diese bindegewebige Zone schliesst sich das Geschwulstparenchym an; dasselbe besteht aus Haufen grosser Zellen, zwischen

denen feine, ganz schmale Stromazüge als Scheidegrenzen verlaufen. Das Stroma ist zumeist ausserordentlich zart und besteht dann lediglich aus collabirten oder mehr oder weniger stark gefüllten Blutcapillaren, denen sich die Tumorzellen innig und unmittelbar anlagern. Oefters lässt sich ein kleines Venenstämmchen mit den in verschiedenen Richtungen abgehenden Seitenästchen als Umgrenzung nebeneinander befindlicher Geschwulstgruppen verfolgen. An einzelnen Punkten werden die Zellcomplexe durch etwas breitere Züge abgegrenzt; dann bestehen dieselben aus fibrillären Bindegewebe, dessen Uebergang in die äussere fibröse Tumorkapsel sich mehrfach feststellen lässt. Die in dieser Weise von einander getrennten Geschwulstzellen bilden Complexe, die eine frappante Aehnlichkeit mit den Parenchymkörpern der Nebenniere, namentlich der Zona glomerulosa offenbaren. Es sind gewöhnlich scharf umschriebene, rundliche Ballen von Zellen, die locker zusammengehäuft sind. Sind die Zellenhäufungen etwas grösser, so liegen die Elemente namentlich im Centrum nebeneinander, eine deutliche Lumenbildung fehlt aber fast überall. Die einzelnen Tumorzellen sind nur sehr selten so gross wie die Zellen der normalen Nebenniere, fast durchweg sind sie recht voluminös, von rundlicher, kubischer, polyedrischer, nur ausnahmsweise von mehr cylindrischer Gestalt. Der Zellleib erscheint ausserordentlich hell, nicht tingirt, von einer zarten, leicht glänzenden Membran umschlossen, eine Erscheinung, die auf den Glykogengehalt der Elemente zu beziehen ist. Die einzelnen Membranen stossen dicht aneinander. In dem hellen Protoplasma liegt gewöhnlich ein grosser, runder, bläschenförmiger, mässig chromatinreicher Kern mit einem schön entwickelten grossen Kernkörperchen. Die Oberfläche der Kernmembran ist rundlich, häufig uneben, wie eingedrückt oder leicht faltig. Das Kerngerüst ist ziemlich locker, der Nucleolus rund oder mehr länglich, selten doppelt. Im Inneren des Kerngerüstes treten zuweilen Vacuolen auf, und so kann sich der Kern in ein einkammeriges oder mehrkammeriges Bläschen umwandeln. Der Kern liegt entweder frei in der farblosen Zellsubstanz, oder er ist noch von einer granulirten, bei Hämatoxylin-Eosinfärbung roth tingirten Protoplasmamasse umhüllt. Von dieser ziehen oft zarte Fäden durch den hellen Zellleib zur Membran. Manche Zellleiber erscheinen im ganzen vacuolär durchbrochen, wie schaumig. Im Inneren mehrerer grösserer Zellballen finden sich abgestorbene Zellen: sie erscheinen als stark roth tingirte, kernlose Schollen, die in grösserer Zahl beisammen liegen. Zwischen ihnen machen sich polynucleare Leukocyten bemerkbar. Einzelne Schollen enthalten noch schattenhaft blau gefärbte Kerne oder unregelmässig geformte Kernbröckel. Andere Schollen oder ganze Convolute von nekrotischen Zellen sind verkalkt: sie färben sich mit Hämatorxylin tief dunkelblau und verlieren bei Behandlung mit Salzsäure ihren starken Glanz unter geringer CO_2-Entwicklung. Ausserdem fallen zuweilen im Inneren der Zellhaufen helle blasige Gebilde auf, die wie leere Zellenmembrane aussehen, zum Theil wohl auch kleineren Glykogentropfen, bezw. -Trägern entsprechen. Auch rothe Blutkörperchen haben sich den Tumorzellen beigemischt, manchmal ist der centrale Theil eines Zellballens von einem Extravasat völlig eingenommen. Als Folge der Blutungen hat sich hier und da etwas braunes, körniges, eisenhaltiges Pigment in den Tumor-

zellen, mehrfach auch in den Bindegewebszellen der Stroma abgelagert. Reichlicher treten andersartige grobe Körnchen im Protoplasma der Tumorzellen hervor, Körnchen, die in Hämatoxylin-Eosin bläulich-violett, in Saffranin roth, aber blasser als das Chromatin des Kernes gefärbt erscheinen. Sie lagern meist in den peripherischen Zellschichten, öfters auch in den äusseren Protoplasmazonen der nun zu erwähnenden Riesenzellen.

Schon bei schwacher Vergrösserung fallen namentlich in centralen Abschnitten der Zellcomplexe ausserordentlich umfangreiche Riesenzellen auf, zu denen sich Uebergänge aus dem Gross der Geschwulstzellen in Gestalt grösserer Elemente mit zunehmender Kernzahl nachweisen lassen. In einem Schnitte von $1^1/_2$ cm Länge sind 20—50 Riesenzellen zu zählen. Diese Gebilde können beträchtliche Dimensionen erreichen, wie festgestellte Maasse bekunden.

Länge 0,330 mm Breite 0,152 mm
Länge 0,380 mm Breite 0,221 mm
Länge 0,462 mm Breite 0,183 mm

Ihre Gestalt ist rundlich, meist länglich oval, nicht selten besitzen sie Fortsätze, in dem sich an ihrer Peripherie kernhaltige Lappen abzweigen. Ihr Protoplasma ist grob granulirt, schliesst zuweilen Vacuolen ein, die leer erscheinen oder einzelne Zellen, Geschwulstzellen und Leukocyten, bergen. Auch von mehreren grösseren Lücken kann ihr Protoplasma durchbrochen sein, welches dann ganze Gruppen von kleinen Tumorzellen umfasst. Einzelne Riesenzellen zeigen ebenfalls eine deutliche faltige Membran, in welche sich von dem grossen Zellleibe fransenartige Protoplasmafäden begeben können. Die Kerne gleichen in ihrer Struktur den Kernen der kleinen Geschwulstelemente hinsichtlich der faltigen Kernmembran, des ziemlich lockeren Kerngerüstes und der grossen, deutlichen Kernkörperchen. Derartige Kerne sind ausserordentlich zahlreich vorhanden, ihre Zahl ist wegen der dichten Lagerung nicht ganz leicht zu bestimmen, doch zählte ich in einer Riesenzelle bis gegen 190 Kerne. Die Kerne halten sich in ihrer Lage oft deutlich an die Peripherie der Zellleiber, deren Centrum frei bleibt oder nur von vereinzelten, zuweilen sich anschliessenden Kernen eingenommen wird. So verrathen seine Elemente vielfach eine grosse Aehnlichkeit mit den Langhansschen Formen der tuberculösen Riesenzellen. Regressive Veränderungen fehlen an den Kernen nicht, sie erscheinen bisweilen hydrophisch gequollen oder nur noch schattenhaft gefärbt, einzelne weisen zackige, geschrumpfte Formen auf.

Von Interesse ist fernerhin das Verhalten des Inhaltes der Blutgefässe in dem Tumor. Im Inneren der Blutgefässe, sowohl der Capillaren wie Venen, erregen eine grosse Zahl fremdartiger Elemente die Aufmerksamkeit. Zunächst finden sich bei Hämatoxylin-Eosin-Tinktion roth gefärbte, etwas glänzende, rundliche Schollen von verschiedener Grösse, die völlig den geschilderten nekrotischen Tumorzellen entsprechen. Dass es sich thatsächlich um den Uebergang dieser Gebilde in die Blutbahn handelt, beweisen gleichartige Schollen in der Gefässlichtung, die noch schattenhafte Kerne erkennen lassen, ferner einzelne verkalkte Gebilde und schliesslich mehrfache noch unveränderte, mit wohlerhaltenem Kerne

ausgestattete Geschwulstelemente, die sich allesammt zwischen Fibrinfäden, rothen Blutkörperchen und einzelnen Leukocyten im Inneren der Gefässkanäle präsentiren. Auch spärliche Riesenzellen, freilich nicht des grössten Formates, treten in den Blutgefässen zu Tage. Solche Geschwulstelemente liegen in kleinen Gefässlumina mehr vereinzelt, in den etwas grösseren sind sie reichlich vorhanden. Auch Glykogentröpfchen, die sich gruppenförmig hintereinander zusammengehäuft hatten, werden in den Blutkapillaren an Schnitten bemerkt, die mit Jod behandelt sind. Die mit Jod tingirten Schnitte gestatten ein leichtes Urtheil über die ausserordentliche Reichlichkeit und Vertheilung des Glykogens im Geschwulstgewebe. In den in Jod eingebrachten Schnitten nimmt das Parenchym des Tumors schon für das blosse Auge nach kurzer Zeit eine deutliche Braunfärbung an, nur die bindegewebigen Septa zwischen den Geschwulstläppchen bleiben gelb. Mikroskopisch betrachtet, zeigen ausserordentlich zahlreichen Tumorzellen röthlichbraune Färbung, entweder diffuse Tinktion des ganzen Zellleibes oder nur an einem mehr oder minder grossen, oft halbmondförmigen Abschnittt desselben. Manche Zellballen des Tumors sind sammt und sonders glykogenhaltig. Ausserdem finden sich zahlreiche kleine und grössere, runde Glykogentropfen frei zwischen den Zellen, bezw. sich denselben innig anschliessend. Auch unter den Riesenzellen verrathen mehrere Glykogengehalt. So erscheint in einer Riesenzelle auf mehreren Schnitten der ganze Randtheil von einer Seite tief braun gefärbt, während die übrige Protoplasmamasse einschliesslich der Kerne hellgelbe Tinktion darbietet.

Andere Riesenzellen zeigen eine mehr diffuse Braunfärbung durch Jod.

Behandlung der Schnitte mit Methylenblau oder mit Saffranin beweist, dass die von mir in einer früher beschriebenen, gleichartigen Geschwulst gefundene, körnige und hyaline Substanz, welche in den Tumorzellen gebildet wurde und charakteristische metastromatische Eigenschaften auf basische Anilinfarben ausübte, in dem hier geschilderten Tumor nicht vorhanden ist.

Was die Proliferationsvorgänge im Geschwulstgewebe betrifft, so lasssen sich in den Tumorzellen nur vereinzelte Mitosen auffinden. Die karyokinetischen Figuren sind zum Theil bereits etwas verklumpt, zum Theil bieten sie noch deutlich Knäuel- und Monasterformen dar. Für Kernvermehrung auf dem Wege der directen Kerntheilung sprechen tief eingeschnürte, grosse Kerne und kleine Kerne, die mit grösseren nur noch durch eine schmale Brücke von Kernsubstanz verbunden erscheinen. Unter den regressiven Processen sind noch die ausgedehnteren Nekrosen zu erwähnen. Schon an jenen Abschnitten des Tumors, die dem normalen Nebennierengewebe am meisten insofern gleichen, als annähernd gleich grosse Zellen sich zu Parenchymkörpern verbinden, in denen nekrotische Schollen und Riesenzellen fehlten, sind Zonen totaler Nekrose eingeschaltet. Dann finden sich aber ausgedehnte Geschwulstbezirke, die völliger Nekrose anheimgefallen sind. Oefters ist noch die gröbere Struktur des Tumorgewebes angedeutet, aber die Kernfärbung fehlt allen zelligen Elementen. In einzelnen Orten liegen im Bereiche der nekrotischen Region zerstreut feine Chromatinbröckel und polynucleäre Leukocyten. Verkalkte Herdchen sind zuweilen aus dem nekrotischen Gewebe hervorgegangen. An

dem von der Geschwulstbildung verschonten Nierenrest ist das Parchenchym im ganzen unverändert, nur spärliche, verödete Glomeruli und einzelne hyaline Cylinder sind bemerkbar.

Anatomische Diagnose: Der Tumor der Niere muss zu den Geschwülsten gezählt werden, die von den in die Niere verlagerten Nebennierenkeime abstammen, er ist demnach als Struma maligna suprarenalis in Rene zu bezeichnen. Eine derartige Genese der Geschwulst lässt sich durch folgende Momente begründen:

1. Das makroskopische Verhalten entspricht in jeder Hinsicht dem der suprarenalen Tumoren in der Niere. Die Neubildung liegt direct unter der Nierenkapsel und zeigt das opake, gelblichweisse Gewebe der Nebennierensubstanz, ferner eine starke Neigung zur fettig-nekrotischen Einschmelzung.

2. Mikroskopisch findet sich im Bereiche des Tumors, selbst in den fibrösen Septen zwischen den Geschwulstlappen nirgends eine Spur von Nierenparenchym. An keiner Stelle ist ein Uebergang des letzteren in das Tumorgewebe nachzuweisen.

3. Die Struktur des Geschwulstgewebes ahmt den Typus der normalen Nebenniere nach: es besitzt ein Stroma, welches meist nur aus Blutgefässen besteht, denen sich die Tumorzellen in Gestalt von Zellhaufen innig anlagern.

4. Auch die einzelnen Zellelemente ähneln den Nebennierenzellen in ihrer Form und ausgesprochenen Neigung zur Fettmetamorphose. Die Gestalt ist freilich oft modificirt durch

5. den Glykogengehalt der Geschwulstzellen, den ich [1]) zuerst in einem solchen Tumor gleicher Herkunft auffand, und der dann auch von Lubarsch [2]) und Ulrich [3]) beobachtet und als sehr häufiges Vorkommniss festgestellt ist. Glykogen wurde auch in einzelnen schön entwickelten Riesenzellen nachgewiesen. Solche Riesenzellen sind von Marchand [4]) in einem malignen Tumor der Nebenniere selbst beschrieben, grosse mehrkernige Zellkörper übrigens von Marchand [4]) und Manasse [5]) schon bei einfachen hyperplastischen Bildungen der Nebenniere gesehen worden. Lubarsch hat Riesenzellen in den suprarenalen Tumoren in der Niere einige Male aufgefunden.

6. Endlich ist das reichliche Vorhandensein von Geschwulstzellen in den Blutgefässen zu erwähnen. Die Tumorzellen waren zum grossen Theile nekrotisch und erschienen oft in einen Thrombus eingeschlossen, wie die Fibrinfäden in ihrem Umfange lehrten. Ein Uebertritt von Tumorenelementen in die Blutbahn ist bei Tumoren von dem geschilderten Bau leicht verständlich, entsprechend den schon unter physiologischen Bedingungen bestehenden innigen Beziehungen der „Blutgefässdrüse“ zu ihrem Gefässapparat.

---

1) Askanazy, Ziegler's Beiträge. Bd. XIV. S. 33.

2) Lubarsch, Virchow's Archiv. Bd. CXXXV. S. 149.

3) Ulrich, Ziegler's Beiträge. Bd. XVIII. S. 589.

4) Marchand, Internationelle Beiträge. Festschrift für Virchow. Bd. I. S. 535.

5) Manasse, Virchow's Archiv. Bd. CXXXIII. S. 391.

Die Geschwulst ist in das Nierenbecken und den Ureter durchgebrochen. An der Schleimhaut des Ureters besteht eine Ureteritis cystica.

Soweit das Protokoll Herrn Dr. Askanazy's über den anatomisch-mikroskopischen Befund.

Das vortreffliche Befinden unserer Operirten mag etwa ein gutes halbes Jahr angehalten haben, als sich allmählich wieder Beschwerden einzustellen anfingen. Als sie am 20. November 1896 wieder auf kurze Zeit in meine Klinik eintrat, wog sie 128 Pfund, also nur noch 3 Pfund mehr als vor der Operation. Sie sieht wieder elend aus, hat Schmerzen im Leibe, keinen Appetit, Uebelkeiten und zeitweises Erbrechen, schmerzhaften Harndrang und vor allem leichte Lungenblutungen. Der Schlaf ist schlecht, es besteht wieder wie vor der Operation etwas Fieber, bis 38,5° abends. Als die Kranke am 2. December nach Hause zurückkehrte, war ihr Körpergewicht 121 Pfund, also 4 Pfund weniger als vor der Operation, und ziemlich genau 1 Jahr nach der Operation ist sie unter Lungenerscheinungen auf ihrem Landgute gestorben.

Als Grawitz vor 15 Jahren jene besondere Geschwulstart beschrieb, sagte er von ihr, sie sei bis dahin „klinisch kaum bekannt und pathalogisch-anatomisch nicht sonderlich gewürdigt" gewesen. Bis vor wenigen Jahren waren namentlich die wegen dieser malignen Strumen operirten Fälle noch sehr spärlich. Wenn solche Fälle in den letzten Jahren an Zahl auch etwas zugenommen haben, so sind sie im Verhältnis zu den anderen bösartigen Tumoren der Niere auch jetzt noch kein häufiges Vorkommniss zu nennen. Dennoch hatte ich Gelegenheit, noch eine andere Kranke wegen desselben Leidens zu operiren.

II. Frau Johanna K., 44 Jahre alt, hat schon als junges Mädchen an Schmerzen im Leibe, verbunden mit Kopfschmerzen, Uebelkeiten und Erbrechen gelitten. Ihre Menses bekam sie im 18. Jahre. Sie verliefen stets regelmässig, ohne Schmerzen, waren aber sehr reichlich. Von den 6 Kindern, die sie geboren hat, leben 5, die älteste Tochter ist 16½ Jahre, das letzte Kind, ein Knabe, ist gestorben. Schon in ihrer ersten Schwangerschaft, vor 17 Jahren, hatte sie öfter so heftige Schmerzanfälle in der linken Seite, dass sie sich hinknien musste, um den Anfall vorüberziehen zu lassen. Auch sonst hat sie viel an Kopfschmerzen und ausserdem an Blasendrang gelitten. Letzterer trat namentlich dann auf, wenn sie längere Zeit an der Nähmaschine gearbeitet hatte.

Vor etwa 4 Jahren bemerkte sie zum ersten Male, dass sie mit dem Urin Blut entleerte. Das Blut trat nur einmal auf, nachher war der Urin wieder klar.

Unter ganz denselben Umständen trat dann ein Jahr später Blut im Urin auf, auch damals nur einmal, ohne Schmerzen, bei vollständig ungestörtem Allgemeinbefinden. Erst im vorigen Jahre, im September, bekam sie einen Anfall, der mit furchtbaren Schmerzen, Schüttelfrost, Fieber und unerträglichem Urindrang verbunden war. Dabei entleerte sich mit dem Urin Blut. Nachdem der Anfall nach etwa einer Woche vorüber

war, zeigte sich eine grosse Unruhe am Herzen, heftiges Herzklopfen und Schlaflosigkeit. Seit dieser Zeit datirt auch die Kranke eine leichte Anschwellung an der rechten Halsseite (Kropf). Bald nach diesem Anfall sah ich die Kranke zum ersten Male und schlug ihr die Operation vor, auf welche sie aber damals nicht einging. Nach weiteren 5 Monaten, im Februar dieses Jahres, trat ein gleicher Anfall wie der vorhin beschriebene auf, nur fehlte hier der Schüttelfrost, Fieber war vorhanden.

Den letzten Anfall dieser Art, am 10. August, also vor 5—6 Wochen, konnte ich selbst beobachten.

Es bestanden kolossale Schmerzen in der linken Seite, grosse Unruhe, Fieber von 39,7°. Die Zunge war belegt, der Urin ganz blutig gefärbt. Der Bodensatz desselben bestand zum Theil aus Blutgerinnseln. Cylinder waren weder während des Anfalles, noch später in ihm vorhanden gewesen. Auch diesmal wurden die Beschwerden nach einigen Tagen gelinder, um darauf wieder unter stärkerem Blutgehalt des Urins wieder stärker zu werden.

Status praesens: Kräftig gebaute Frau von bleicher Gesichtsfarbe. Musculatur und Fettpolster ist gut entwickelt. An den Lungen nichts Abnormes nachweisbar, Herztöne rein, Puls etwas beschleunigt. In der linken Nierengend fühlt man eine rundliche Geschwulst von Kleinkindskopfgrösse. Ihr Verhalten ist ausserordentlich charakteristisch. Liegt die Kranke auf dem Rücken, so befindet sich die Geschwulst, bimanuell fühlbar, unter dem Rippenbogen. Lässt man die Kranke sich auf die rechte Seite legen, so bleibt die Geschwulst zunächst auch noch auf ihrer Stelle, wenn man dann dagegen die Kranke tief Athem holen lässt, so schnellt der Tumor förmlich aus seinem Lager unter dem Rippenbogen hervor in die Bauchhöhle hinein und liegt dann zur linken Seite des Nabels, nach unten bis zur Spina ant. sup. reichend.

Das geschilderte Experiment mit dem Hervorschlüpfen gelingt ausnahmslos jedesmal. Beim Stehen liegt die Geschwulst ebenfalls vorn in der Bauchhöhle. Wenn die Patientin liegt, lässt sich die Geschwulst leicht unter den Rippenbogen zurückschieben.

Die Oberfläche derselben ist in ihrem unteren inneren Theil deutlich als höckerig zu fühlen.

Die rechte Niere ist gut zu fühlen, ist etwas verschieblich, aber weder vergrössert, noch in der Form verändert. Der Urin enthält keine Cylinder, nur spärliche Leukocyten. Seine Reaction ist sauer, seine 24stündige Menge 1300 ccm.

Operation am 15. September 1897: Mit dem queren Lendenschnitt wird schichtweise bis auf die Niere vorgedrungen. Die Ueberschlagsfalte des Peritoneums ist nicht zu erkennen, es wird eine kleine Oeffnung in dasselbe geschnitten und nach der Orientirung wieder mit fortlaufender Seidennaht vernäht. Die Niere ist mit der Fettkapsel mehrfach verwachsen. Sie wird mit einiger Schwierigkeit ausgelöst und in die Wunde gezogen. Es zeigt sich, dass die ganze Niere bis auf einen kleineren Rest am oberen Pol von einem knolligen, cystischen Tumor eingenommen ist.

Nachdem der Stiel mit 2 Zangen von beiden Seiten her gefasst ist, wird die Nierengeschwulst abgetragen, die starken Gefässlumina erst einzeln mit Catgut unterbunden und dann noch um den Stiel eine Seidenligatur

gelegt. Verkleinerung der Wunde durch Catgutschichtnähte und Tamponade in der erwähnten Weise.

Der weitere Verlauf war günstig, die Urinmenge hob sich bald (von 640 in den ersten 24 Stunden nach der Operation) auf eine normale Menge, die Temperatur überstieg abends auch in den ersten Tagen nie 37,8, der Puls blieb aber trotz Strophantustropfen immer etwas frequent, 110—120. Erst am 26. September, also 11 Tage nach der Operation ist er mit 80—84 notirt. Am 2. October verlässt Pat. in bestem Wohlbefinden das Bett und wird am 11. October mit einer verheilten Wunde nach Hause entlassen.

Beschreibung der Geschwulst (Protokoll von Herrn Dr. Askanazy).

Exstirpirte linke Niere von 14 cm Länge, in der Nähe des oberen Poles 6 cm, am Hilus etwa 9 cm breit und am unteren Pol 5—6 cm dick. Die fibröse Kapsel lässt sich leicht von dem Organ ablösen. Es zeigt sich alsbald ein die Vorderfläche und den unteren Abschnitt der Niere einnehmender Tumor, der an der vorderen Nierenoberfläche etwa 10 cm lang ist. Die Oberfläche des Tumors ist im ganzen glatt, doch erheben sich an mehreren Stellen rundliche wallnussgrosse Buckel, deren Gewebe mit röthlichgelber Farbe durchschimmert und weich, eindrückbar erscheint. Die Geschwulst wird an ihrer Oberfläche von einer unter der fibrösen Nierenkapsel gelegenen, etwa 1 mm dicken Bindegewebskapsel umschlossen, die sich auch scharf von dem nachbarlichen Nierengewebe abgrenzt. Auf dem Durchschnitt setzt sich der Tumor aus zahlreichen, dicht aneinander stossenden, ziemlich weichen Knoten zusammen. Die Knoten sind vielfach von Blutungen durchsetzt und schliessen grössere, bis bohnengrosse Extravasate ein. Zwischen diesen gelblichen Knoten finden sich graue oder weisslich-graue, feuchtglänzende Gewebszüge, die vielfach cystoide, mit Flüssigkeit erfüllte Hohlräume umkleiden. Eine grössere Partie besteht lediglich aus solchen kleinen, von grau gelatinöser Wand umgebenen Räumen. Am unteren Pol zeigt sich ein etwa wallnussgrosser Raum, dessen Innenraum zum Theil von der gelblichen Geschwulstmasse bedeckt ist, zum Theil grauweissliches Gewebe als Auskleidung besitzt. Nierenbecken und Ureter sind nach oben verlagert, die in die Niere ein- und austretenden Kanäle frei von Geschwulsteinlagerungen. Der Rest des Nierengewebes zeigt ziemlich derbe Consistenz, röthlichgraue Farbe, vielfache, narbenähnliche, mit kleinen Ekchymosen ausgestattete Einziehungen an der Oberfläche. Nierenrinde $^1/_2$ cm breit, Pyramide ziemlich blass. Auf der blassen Schleimhaut des Nierenbeckens sitzen bis stecknadelkopfgrosse, derbe transparente kleine Knötchen in mässiger Anzahl (ca. 12).

Mikroskopische Untersuchung des frischen Geschwulstgewebes:

Die gelbweissen Geschwulstmassen zeigen hochgradigste Fettmetamorphose, in den stark verfetteten Partikeln lassen sich nur nach Zusatz von Kernfarben die rundlichen, bläschenförmigen Kerne erkennen. In der Flüssigkeit schwimmen zahllose Fetttröpfchen und Fettkörnchenzellen umher. Nur nach einigem Suchen sind Partien mit etwas geringerer Fettmetamorphose zu bemerken, hier zeigen sich auch einzelne, noch wenig

verfettete Zellen von rundlicher Gestalt, den Nebennierenzellen ähnlich. Sehr spärliches Glykogen in den Zellen und als einzelne freie Tropfen nach Jodbehandlung erkennbar. Auch endothelartige Spindelzellen sind im Impfpräparate vorhanden. —

An Schnitten zeigt das Tumorgewebe ausgesprochene Aehnlichkeit mit der Textur der Nebenniere. Von vereinzelten grösseren fibrösen Septen abgesehen, tritt überall ein zartes, lediglich aus Blutcapillaren gebildetes Maschenwerk hervor, welches solide oder auch im Centrum mit einer freien Lichtung ausgestattete Haufen von Zellen einschliesst. Die Complexe sind theils rundlich, theils länglich gestaltet und bestehen aus sehr blassen Zellen, deren äussere Peripherie durch eine scharf ausgesprochene Randcontourlinie gezeichnet ist, die das helle Zellinnere umschliesst. Die Zellen sind von kubischer, cylindrischer oder polyedrischer Form und enthalten meist einen, selten mehrere runde, mässig chromatinreiche Kerne. Vielfach sind Blutungen in das Gewebe eingelagert, namentlich die Lumina der drüsenähnlichen Zellsäulen mit rothen Blutkörperchen oftmals erfüllt. Auch Ablagerungen von braunem, glänzendem Hämosiderin sind hier und da vorhanden. Das graue, transparente Gewebe zwischen und neben den fettig metamorphosirten Geschwulstbezirken setzt sich aus einem lockeren, von wenig kleinen Spindelzellen und spärlichen Blutgefässen durchzogenen, fibrillären Bindegewebe zusammen, welches ödematös durchtränkt erscheint. Kleine lymphoide Wanderzellen sind in dasselbe eingestreut. In manchen Schnitten wechseln solche fibröse Herde mit Partien von der Structur des Nebennierengewebes mehrfach miteinander ab.

Zwischen dem Geschwulstgewebe und specifischem Nierenparenchym zeigt sich auch mikroskopisch eine scharfe Grenze; es schiebt sich ein derbfaseriger, bindegewebiger Ring ein, in dem auch ein paar Bündel glatter Muskelfasern auffallen. Die anstossende Nierenzone bietet die Erscheinungen der interstitiellen Nephritis dar, in den das Stroma verbreitert ist, die Glomeruli obsolet erscheinen, die Harnkanälchen sich vielfach in Cystchen mit hyalinem Inhalt umgewandelt haben, und die kleinen Arterien starke endosteritische Wandverdickung erkennen lassen. Aber auch in weiterer Entfernung sind noch interstitiell nephritische Herde mit Cylindern im Gewebe nachweisbar. Die Knötchen auf der Schleimhaut des Nierenbeckens entsprechen Lymphfollikeln.

Wenn nun auch in den beiden geschilderten Fällen es sich um ein und dieselbe Geschwulstform gehandelt hat, so sind doch manche Verschiedenheiten im Kranheitsverlauf von Interesse. Im ersten Fall traten die ersten Symptome, wenn wir von dem vorangehenden Druck in der Seite absehen, plötzlich und in stürmischer Weise auf, mit Blutung und allen Schrecken der Nierenkolik. Im zweiten Fall kommen in langen Pausen zuerst 2 Blutungen ohne jede Störung des Allgemeinbefindens. Will man daher eine Diagnose auf diese Struma maligna stellen, so wird man auch im Auge behalten müssen, dass solche Verschiedenheiten im Beginn der Krankheit vorkommen. Wenn

es ferner feststeht, dass die Endresultate bei malignen Tumoren desto besser sein müssen, je früher sie operirt werden, so sind alle beide Fälle viel zu spät zur Operation gekommen.

Vergegenwärtigen wir uns die betreffenden Zeitpunkte des ersten Falles (A. D.), so treten die Kolikanfälle in folgenden Pausen auf:

1. Anfall XII. 1894,
2. „ IV. 1895, Pause 4 Monate,
3. „ VII. 1895, „ 3 „
4. „ I. 1896, „ 6 „

1. Anfall 13 Monate vor der Operation.

Im zweiten Fall (J. K.):

1. Anfall 1893 } ohne Schmerzen, nur Blutung,
2. „ 1894 } Pause 1 Jahr,
3. „ IV. 1896, „ 2 Jahre.
4. „ II. 1897, „ 5 Monate,
5. „ VIII. 1897, „ 6 „

1. Anfall ca. 4 Jahre vor der Operation.

Wie aus anderen Fällen gleicher Erkrankung bekannt ist, haben diese Tumoren manchmal jahrelang bestanden, ohne bedrohliche Erscheinungen gemacht zu haben. Bemerkenswerth sind auch die langen Intervalle zwischen den einzelnen Anfälle. So beträgt im Fall 2 die Pause zwischen der zweiten schmerzlosen Blutung und dem 1. Kolikanfalle ca. 2½ Jahre.

Im Fall 2 bestand eine exquisite Wanderniere. Daher muss bei der Tastbarkeit der Niere es auch möglich gewesen sein, in der langen Zeit, in welcher sich der Tumor entwickelt hat, eine frühere Diagnose zu stellen, um damit die Nothwendigkeit der Operation der Kranken nahezulegen. So hatte ich grosse Mühe, sie überhaupt zur Operation zu bewegen, da an die Nothwendigkeit einer solchen vorher nicht gedacht worden war.

Dass auch im Fall 1 eine Wanderniere gleich im Anfang vorgelegen haben muss, geht mit Sicherheit daraus hervor, dass die Kranke 2 Bandagen gegen Wanderniere erhalten hatte. Die eine hatte eine bruchbandartige Feder und konnte wegen der dadurch verursachten Schmerzen nicht getragen werden. Die zweite war eine Leibbinde mit einer Pelotte. Nur in der letzten Zeit war die Pelotte wegen des schmerzhaften Druckes, die sie zur Folge hatte, entfernt worden, indess lange nachdem die „Wanderniere“ schon fest mit ihrer Umgebung, besonders dem Peritoneum, verwachsen war.

Es hätte sicher auch in Fall 2 nicht mehr lange gedauert, dann wäre die noch bewegliche Nierengeschwulst genau so durch Verwachsungen festgelegt worden wie in Fall 1. Gerade die Fortschritte in der Nierenchirurgie werden zur Folge haben müssen, dass sich die Aerzte mehr der genaueren Diagnose der Nierengeschwülste annehmen, als in den Zeiten, wo man gegen solche Leiden machtlos war, die Diagnosen hier keinen praktischen Zweck hatten, und die Hauptbehandlung nur in der Verordnung von Brunnenkuren bestand.

Wie soll man sich nun erklären, dass die Grawitz'schen Tumoren jahrelang als harmlose Geschwülste bestehen und dann öfter mit einem Male höchst bösartig werden und zu wuchern anfangen? Die natürlichste Annahme wäre heute doch die, dass sich Mikroorganismen vielleicht in elektiver Weise gerade in den Nebennierenresten ansiedeln und das Wuchern veranlassen. Denn ein solcher Kranker steht doch offenbar unter dem Einflusse einer hochgradigen Vergiftung. Er geht zu Grunde, wenn es nicht gelingt, den Krankheitsherd dauernd zu beseitigen. Dass man bei den bösartigen Geschwülsten aber überhaupt nur nach einer Aetiologie fragt, das allein findet jetzt von manchen Seiten schon lebhaften Widerspruch, und dennoch ist diese Seite der Frage trotz der ausserordentlichen verdienstvollen Arbeiten der pathologischen Autoren noch keineswegs geklärt und harrt noch ganz ihrer Lösung.

III. Rupprecht P., $1^3/_4$ Jahr alt.

Die Anamnese ist hier sehr kurz. Die Eltern des Kindes haben vor einigen Tagen zu ihrer Ueberraschung im Leibe des Kleinen eine harte Geschwulst entdeckt, brachten es zu Herrn Dr. Rogge nach Schirwindt, welcher sofort das Kind zur Operation an mich gewiesen hat. Das Kind sei allerdings in letzter Zeit nicht wohl gewesen, habe keinen Appetit gehabt, sei sehr unruhig gewesen, aber die Eltern hatten darauf kein besonderes Gewicht gelegt. Aufgefallen sei ihnen nur, dass der Kleine sehr oft am Tage fruchtlose Anstrengungen machte, Urin zu lassen, und dass er oft dabei Schmerz empfunden habe. Es entleerten sich dabei meist nur wenige Tropfen. Abends Fieber.

Stat. praes.: Der kleine Patient sieht sehr elend und herabgekommen aus. Er ist so schwach, dass von einer Narkose, die nur zur Untersuchung dienen soll, abgesehen werden muss, und ohne Narkose ist er nicht genauer zu untersuchen, da er bei der leisesten Berührung unter den heftigsten Abwehrbewegungen sofort ein lautes Geschrei erhebt. Es lässt sich nur so viel feststellen, dass sich in seiner linken Brusthälfte eine etwa zweifaustgrosse Geschwulst befindet. Fluctuation ist nicht deutlich zu fühlen, dagegen kann man noch deutlich nachweisen, dass die Geschwulst einige höckerige Knollen trägt. Abendtemperaturen über 39,0°. Am Thorax ausgeprägte Zeichen von Rhachitis.

Es wird bei der Operation (am 3. December 1897) gleich auf die Uebergangsfalte des Peritoneums vorgegangen. Die Geschwulst liegt in der That, wie es vorher als sehr wahrscheinlich angenommen wurde, extraperitoneal und gehört der Niere an. Anfangs schien es, dass auch in diesem Fall der angewendete Querschnitt nicht ausreichen würde, um die grosse, stark mit ihrer Umgebung verwachsene Geschwulst auszulösen. Nach weiterer Trennung der Bauchdecken über dem Peritoneum liess sich dieses gut weiter schieben, und es gelang, die Geschwulst ohne Hülfsschnitte zu Tage zu fördern. Der Stiel wurde abgebunden und die Niere entfernt. Es stellte sich leider aber vor dem Abbinden des Stieles heraus, dass die Geschwulstmasse nicht nur in den Ureter, sondern auch in die Nierenvene hineingewuchert war. Naht der Bauchdecken schichtweise mit Seide, Einlegen eines dicken Drainrohres. Die Geschwulst wiegt 600 g. Nach dem Erwachen aus der Narkose hat die Wundnaht wegen des Geschreies des Kranken eine harte Probe zu bestehen, die Temperatur ist am nächsten Tage noch 39,7°, fällt dann aber und bleibt dauernd normal.

Am 4. Tage werden die Hautnähte und das Gummirohr entfernt. Der Kleine ist sehr vergnügt, bekommt guten Appetit und belustigt bei seiner staunenswerthen Aufgeweckteit seine Umgebung durch seine originellen Einfälle.

Am 18. December wird er mit einem feinen Granulationsstreifen in bestem Wohlsein nach Hause entlassen. Er soll wegen seiner Rhachitis zu Hause Phosphorleberthran brauchen.

Beschreibung der Geschwulst, Protokoll des Herrn Dr. Askanazy.

Die erkrankte Niere ist in einen fast kugligen Tumor umgewandelt, der sich noch ziemlich leicht aus seiner Kapsel herausschälen lässt. Dann zeigt sich ein Organ von 10 cm Länge, 9 cm Breite und 8 cm Dicke; die Oberfläche ist im ganzen glatt, am unteren Abschnitte und namentlich vorn präsentirt sich aber noch deutlich Nierensubstanz mit charakterisirter embryonaler Lappung; an der Hinterfläche sind in der Fortsetzung dieses Theiles auch noch zwei Läppchen zu erkennen. Die Aussenfläche des an diesen Nierenbezirk sich unmittelbar anschliessenden Tumors besitzt ein kuglig vorgewölbtes, glattes Aussehen. Der Sinus renalis ist ganz flach, die eintretenden Kanäle erscheinen sehr kurz abgeschnitten. Auf einem grossen, den Tumor halbirenden Durchschnitte findet sich an dem unteren Pol deutliche blosse Nierensubstanz, die 8 mm breit ist und an die stark erweiterten Räume des Beckens und der Kelche anstösst. Die Papillen erscheinen fast ausgeglichen, Rinde und Pyramide bilden eine gleichmässig breite Substanzanlage. Nach aufwärts setzt sich die Nierensubstanz auf die Oberfläche des Tumors in einer dünn und dünner werdenden Schicht continuirlich fort. Der Tumor lässt auf dem Durchschnitte im ganzen zwei verschieden aussehende Partien unterscheiden. Die eine, augenscheinlich noch jüngere, nicht regressiv veränderte Tumormasse bildet am unteren Nierenpol einen 5 cm breiten und 3 cm dicken Knoten von ausserordentlich weicher, birnmussartiger Consistenz, grauweisslicher Farbe, leicht transparenter Beschaffenheit. Neben diesem Kno-

ten, der von einer Kapsel umschlossen ist, beginnt unmittelbar daneben der 8 cm im Durchmesser haltende Hauptknollen von röthlicher, etwas trüber Farbe und mehr bräunlicher Textur. Von dem Geschwulstgewebe zieht ein langer Zapfen nach abwärts in das dilatirte Becken hinein und schickt wieder mehr weisse, weiche Masse in die einzelnen erweiterten Kelche, die durch solche kuglige Tumorknöpfe ausgestopft erscheinen.

Mikroskopisch betrachtet, lässt der grauweisse, markige Knoten im ganzen 4 Gewebsformationen unterscheiden. Zunächst fallen mehrfach anastomosirende, im Grundgewebe als Inseln oder Züge eingelagerte Haufen aneinander gelagerter Spindelzellen auf. Diese Zelllagen setzen sich aus kurzen, dunkelkernigen Zellen zusammen, die meist ohne erkennbare Zwischensubstanz dicht gehäuft daliegen und in verschiedenen Richtungen angeordnet erscheinen. Das Stützgewebe, in welchem diese Zellmassen liegen, besteht aus locker gruppirten, etwas grösseren und mit einem längeren und blasseren Kern ausgestatteten Spindelzellen, zwischen denen eine feinfaserige Intercellularsubstanz vorhanden ist. Die noch ganz zarte fibrilläre Grundsubstanz färbt sich nach van Gieson vielfach gelblich und nicht roth. In diesem Gewebe verlaufen ziemlich zahlreiche, meist zartwandige Blutgefässe, und fallen an vereinzelten Orten zarte, in Eosin roth gefärbte, schmale oder röhrenförmige Gebilde mit lang gestrecktem Kerne auf. Sie zeigen oft eine deutliche fibrilläre, selten trat auch eine deutliche, zarte Querstreifung zu Tage. Es liegen darnach jugendliche, embryonale quergestreifte Muskelfasern eingeschaltet. Endlich sind zahlreiche Drüsenkanäle zu erwähnen, die als lange, mit Cylinderepithel ausgekleidete Schläuche von wechselndem Caliber erscheinen. Diese Drüsen verlaufen in dem zellarmen Stroma, aber auch in den Spindelzelllagern und sind wegen ihrer wechselnden Richtung und ihres gewundenen Verlaufes in verschiedenen Durchschnitten zu sehen. Wo ein Inhalt vorhanden ist, besteht derselbe aus körniger Masse. Bisweilen anastomosiren Kanälchen mit einander, bezw. verzweigen sie sich, manchmal bestehen geradezu netzförmige Verbindungen. Der röthliche Theil des Tumors zeigt nekrotisches, zum Theil körnig zerfallenes, von Hämorrhagien durchsetztes Gewebe, welches gegen das restirende Nierenparenchym durch derberes Bindegewebe abgegrenzt ist. Es erscheint nämlich, wie das Mikroskop zeigt, auch der ganze vom Tumor occupirte Nierentheil von einer Randzone von Nierengewebe umschlossen, welches sich allmählich nach abwärts zu einem dünnen Saume mit abgeplatteten Glomeruli und gestreckten Kanälchen verschmälert. Die breitere Nierenschicht zeigt eine beträchtliche, an kleinen lymphoiden Rundzellen reiche interstitielle Wucherung, die Harnkanälchen mehrfach hyaline Ausfüllungen und mehrkernige Leukocyten im Lumen. Die weissen Geschwulstknöpfe, welche die erweiterten Kelche ausfüllen, entsprechen dem noch wohlerhaltenen Tumorgewebe, nur sind die drüsigen Elemente hier weit spärlicher vertreten.

Anatomische Diagnose: Adenomyosarcoma Renis.

Der Tumor baut sich aus Gewebsarten von embryonalem Charakter auf, ist von Nierengewebe umschlossen, ein genetischer Zusammenhang zwischen Tumor- und Nierenparenchym ist nicht nachzuweisen. Es dürfte

sich danach um eine Geschwulst aus embryonalen Gewebs-, bezw. Organkeimen handeln, die in die Niere versprengt sind.

Wie ich ganz kürzlich vom Vater des kleinen Patienten erfahren, hatte dieser sich nach seiner Heimreise zunächst noch mehr erholt Er lief umher und spielte wie ein gesundes Kind. In letzter Zeit haben sich wieder den früheren ähnliche Beschwerden eingestellt. Es hat sich wieder eine Geschwulst im Leibe gefunden. Jetzt sind seit der Operation ca. 3 Monate verflossen. Das Recidiv ist also, wie man auch befürchten musste, in der That aufgetreten. Zusammenfassend sei über die drei eben geschilderten Fälle von bösartigen Geschwülsten noch bemerkt, dass sie alle drei vom unteren Pol der Niere ihren Ausgang genommen hatten.

IV. Fr. B. M., 32 Jahre alt, hatte die ersten Menses im 15. Jahre, bis zum vergangenen Jahr regelmässig. Jetzt werden sie immer stärker, Dauer 4—5 Tage. 1883 hatte sie in ihrer ersten Geburt Zwillinge, welche starben. Seitdem kamen noch 5 Geburten, die letzte vor $1^1/_2$ Jahren. Nach der 3. Geburt, vor 8 Jahren, $^1/_4$ Jahr nach derselben bekam Pat. zum ersten Male heftige Schmerzanfälle in der rechten Seite mit Kälte und Erbrechen. Diese Anfälle wiederholten sich im ersten Jahre dreimal. Seit 3 Jahren sind im Rücken, jetzt besonders im Kreuz Schmerzen vorhanden. Während der Schmerzanfälle konnte sie eine harte Geschwulst unter dem rechten Rippenbogen fühlen. Nach der Kälte trat ein Anfall Hitze auf. Sie wurde auf Leberleiden behandelt und vor 3 Jahren nach Karlsbad geschickt. $^3/_4$ Jahre darnach war sie von Schmerzen frei gewesen. In Karlsbad wurde ihr etwas von einer möglichen Nierenerkrankung erwähnt, und bald darauf wurde ihre Geschwulst als eine Nierengeschwulst bestimmt. Bei den Anfällen hatte sie zugleich Harndrang. Der Stuhl ist regelmässig. An Herz, Lunge, Leber, Milz nichts Abnormes. In der rechten Lendengegend fühlt man bei der Untersuchung mit beiden Händen eine leicht verschiebliche glatte Geschwulst von länglich platter Form. Man kann sie unter den Rippenbogen hinunterschieben, und sie fällt bei linker Seitenlage leicht und weit nach vorn, kurz es liegt eine Wanderniere vor. Fluctuation ist nicht wahrzunehmen.

Der Urin ist trübe, sehr übelriechend, stark alkalisch, enthält in einem 200 g-Fläschchen ca. 1 cm Bodensatz, der sich sowohl mit blossem Auge, als bei der mikroskopischen Untersuchung als Eiter erkennen lässt. Cylinder sind nicht vorhanden, ebensowenig Zucker. 4 Deckglaspräparate aus Filterrückstand wurden sehr genau auf Tuberkelbacillen untersucht, aber keine gefunden.

Am 19. April 1895 tritt Fr. M. in die Klinik ein. Es wird zunächst versucht, den Blasenkatarrh zu bessern. Die Blase wird mit 3 Proc. Borsäurelösung gefüllt und dreimal täglich 1 g Salol gegeben. Letzteres wird ausgesetzt, da starker Carbolurin darnach auftritt. Urinmenge in 24 Stunden 1000—1300 ccm. Am 27. April wird die Niere durch den Querschnitt freigelegt, sie ist äusserst beweglich. Eine Probepunktion des Nierenbeckens ergiebt nichts von Eiter, auch lässt sich ein Stein weder fühlen, noch mit der Acupunktur nachweisen. So wurde, in der Annahme,

dass jene Anfälle wesentlich durch die Verlagerung der frei beweglichen Niere hervorgerufen waren, zu einer Fixation der Organe geschritten.

Das Weitere des Heilungsverlaufes nach dieser Operation hat kein Interesse, nach glatter Verheilung der Wunde wird Patientin am 13. Juli gesund und wohl entlassen. Doch mit der Zeit stellten sich allmählich die alten Beschwerden wieder ein, die Kranke war in ihrem Kräftezustande höchst geschwächt, und ca. 10 Monate nach der ersten Operation wurde am 13. Januar 1896 die Niere wieder freigelegt. Sie war durch Adhäsionen fixirt. Ihr Aussehen war dunkel, sie fühlte sich sehr derb an, und in der Annahme dass sie nicht mehr genügend funktionsfähig sei, wurde sie nach Unterbindung des Stieles abgetragen. Als die Niere durch einen Schnitt halbirt wurde, erwies sich ihr Gewebe auf der Schnittfläche ebenfalls als sehr derbe und enthielt eine zahllose Menge von linsen- bis kleinerbsengrossen Phosphatsteinchen. Dazwischen einen grösseren ovalen Stein von 17 mm Länge, 14 mm Breite und 10 mm Dicke.

Theilweiser Verschluss der Wunde, Tamponade mit steriler Gaze. Der Heilungsverlauf war fieberfrei und glatt, die Operirte wird am 2. März mit einer noch etwas secernirenden Fistel entlassen (die sich am 4. August nach Abstossung einer Seidenligatur definitiv geschlossen hat). Vorübergehend hatte sie bald, nachdem sie nach der Operation das Bett verlassen, Schmerzen in der linken, gesunden Niere bekommen. Zum Glück gingen diese wieder vorüber, der Vorsicht wegen liess ich aber doch Salzsäure (2—5 Tropfen) in Wasser nehmen, um einer etwaigen Concrementbildung vorzubeugen. Die Patientin erfreut sich des besten Wohlbefindens und hat sogar getanzt.

Bemerkenswerth ist, dass in all den Jahren der Erkrankung vor der Operation niemals Steinchen abgegangen waren.

Auf diese Weise war es um so leichter möglich, bei der ersten Operation in erster Reihe der Wanderniere die Schuld an jenen Anfällen zuzuschreiben.

V. Frau W., 33 Jahre alt, hat seit lange in der rechten Seite Schmerzen, die sich namentlich zur Zeit der Schwangerschaft sehr steigerten. Vor 2 Jahren trat eine Blasenentzündung auf. Seitdem hat sie Schmerzanfälle unter Frost, Erbrechen, Hitze u. s. w. Früher kamen diese Anfälle alle viertel Jahr, in der letzten Zeit alle 8 Tage. Daher schwoll die rechte Nierengegend an, wurde äusserst empfindlich. Der Anfall wurde mit einem plötzlichen stechenden Schmerz eingeleitet, und die Kranke konnte sich dann nicht rühren.

Status praesens: Grosse, sehr kräftig gebaute Frau, die jetzt nur durch ihr Leiden angegriffen aussieht. In der anfallsfreien Zeit ist nichts von der rechten Niere zu fühlen. Die linke Niere ist nur dann gut zu fühlen, wenn sich die liegende Patientin so stark nach der rechten Seite dreht, dass die Vorderfläche des Körpers etwas dem Tisch zugekehrt ist. Dann erscheint erst im letzten Augenblick plötzlich die Niere zwischen den tastenden Fingern der beiden Hände.

Urin sauer, stark eiterhaltig; Menge in 24 Stunden 425—525 ccm. Keine Cylinder. Rechts vom Uterus im Parametrium fühlt man eine Härte,

die wohl der Rest eines einst grösser gewesenen parametritischen Exsudates ist.

Bei der Operation am 3. März 1897 war die Niere im ersten Augenblick, nachdem alle Bauchdecken durchtrennt, nicht aufzufinden. Sie war ausserordentlich klein und verschwand förmlich in der Fettkapsel. Ein Einriss im Peritoneum wird wieder vernäht. Die Umschlagsfalte des Peritoneums war ganz aussergewöhnlich schwer zu unterscheiden, selbst nachdem man nach Eröffnung des Peritoneums genau wusste, wo sie sich befand. Leichte Exstirpation. Theilweiser Schluss der Wunde, Tamponade mit steriler Gaze. Fieberfreier Heilungsverlauf. Die Urinmenge stieg nach der Operation auf 1100 bis 1450 ccm in 24 Stunden. Am 26. März 1897 wurde die Operirte mit linear verheilter Wunde nach Hause entlassen.

Fig. 1.

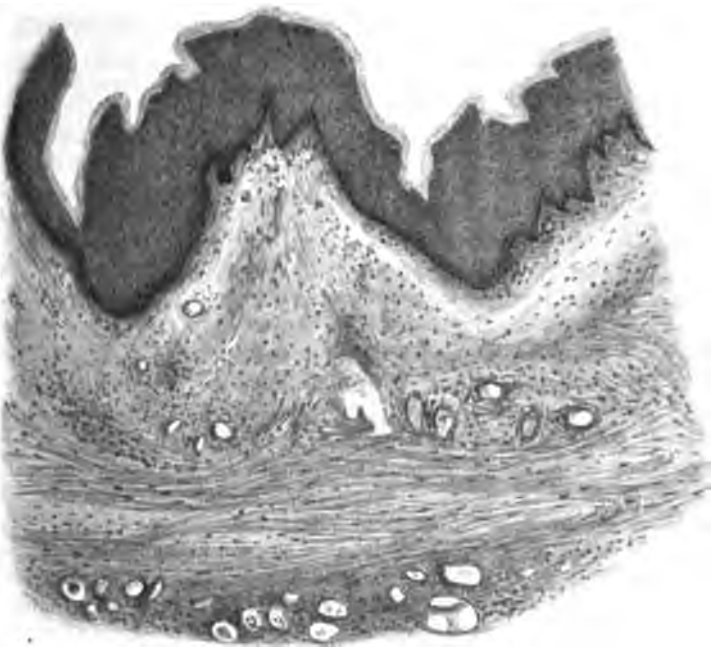

Leitz, 160 mm F.-Länge. System 3. Ocul. 1. (Vergr. 52mal.)

Die exstirpirte Niere zeigte (Bericht Herrn Dr. Askanazy's) 1. eine Dilatation des Beckens und der Kelche. Die Schleimhaut des Beckens zeichnete sich durch ihr epidermoidales Aussehen aus, und in der That zeigte sich unter dem Mikroskop eine Bekleidung mit einem der Epidermis gleichenden geschichteten Plattenepithel (s. Fig. 1 [1])):

1) Für die Anfertigung der Zeichnung danke ich Herrn Dr. Simanski. (Auf der Abbildung sind auch Papillen zu sehen.)

unten eine basale Zelllage von Cylinderzellen, dann Stachelzellen, dann Stratum corneum. Die Kelche waren stark geröthet und von einem gefässreichen Gewebe ausgekleidet. 2. Die Niere befand sich im Zustande hochgradiger interstitieller Nephritis: Verbreiterung des Stroma, Infiltration desselben mit lymphoiden Rundzellen, Verdickung der Glomeruluskapseln, hyaline Cylinder in den Harnkanälchen. Erkrankte und normale Nierenbezirke wechseln ab.

Man hat sich die Kolikanfälle wohl so zu erklären, dass die sich abstossenden Epidermisschuppen sich zusammenballten, den Ureter verstopften und so diesen zu heftigen Contractionen reizten, die das Hinderniss überwinden sollten. Eine besondere Ursache für diese einseitige Entzündung konnte bei der Operation nicht gefunden werden. Die Kranke erholte sich nach der Operation ausserordentlich, nur ist sie jetzt gravide, so dass sie Anfang April d. J. ihrer Niederkunft entgegensieht. Der von Zeit zu Zeit untersuchte Urin ist wohl etwas eiterhaltig, enthält aber keine Cylinder. Es geht der Frau jetzt mit einer Niere in der Zeit der Schwangerschaft besser, als in der vorletzten, denn sie hat jetzt nicht mehr jene Schmerzanfälle, die gerade zur Zeit der Schwangerschaft am heftigsten waren.

VI. Viel Sorge und Mühe machte mir der folgende Fall. W. B., Kaufmannslehrling, 17 Jahre alt, hatte im 5. Jahre eine Nierenentzündung, seit fast ebensolang, also seit 11—12 Jahren, namentlich nach Anstrengungen Schmerzanfälle in der linken Seite, die unter dem Bilde einer Nierenkolik und unter Frost, Hitze und darauffolgendem Schweisse ausbrachen. Diese Schmerzanfälle waren von einer solchen Heftigkeit, dass sie den jungen Mann zur Verzweiflung brachten. Bei der Untersuchung liess sich weder an der Niere, noch am Urin etwas Abnormes finden. Es musste bei der Diagnose dieses Falles zur letzten Reserve, zur Annahme einer sogenannten Nierenneuralgie, gegriffen werden, bei welcher ja operative Eingriffe schon öfters von Erfolg gewesen sind. Es wurde die Niere freigelegt (17. September 1896), ausgelöst und der Sectionsschnitt gemacht. Dieser Sectionsschnitt heilte aber trotz Catgutnähte nicht in seiner ganzen Ausdehnung, sondern blieb an einer Stelle offen. Einen Antheil an diesem Ereignisse mag auch wohl das grenzenlos unruhige Verhalten des Kranken haben, der sich in der ersten Zeit nach dem Erwachen aus der Narkose viel hin und her geworfen hatte. Es sickerte allmählich immer mehr Urin aus der Wunde, und es bildete sich eine Fistel des Nierenbeckens, die wiederholten Versuchen, dieselbe durch Nähte zu schliessen, trotzte. Daher sollte die Niere schliesslich entfernt werden (14. Januar 1897), Patient bekam aber während des Auslösungsversuches einen solchen Collaps, dass es gerathen erschien, die Operation abzubrechen. Die Wände der Nierenfistel waren so unregelmässig mit der Umgebung verwachsen, daher auch eine stärkere Blutung dabei entstanden war. Auch eine Unterbindung der Art. renalis per laparationem

(15. Februar 1897) hatte keinen merklichen Einfluss, wenn auch vielleicht dadurch die Blutung bei der definitiven Entfernung der Niere (am 4. März 1897) eine mässige war. Die Wunde nach der Nierenexstirpation war im besten Heilen, der Kranke wollte selbst etwa nach 8 Tagen nach Hause, aber bei dieser ambulanten Behandlung nahm die Wundheilung nicht einen ungestörten Verlauf, es blieb noch eine wenig Eiter secernirende Fistel zurück, die sich hoffentlich noch schliessen wird. Der Operirte ist ohne Schmerzanfälle geblieben und ist arbeitsfähig.

VII. Frl. Cl. B., 47 Jahre. Seit 13 Jahren bemerkte Pat. eine Geschwulst in der rechten Seite des Leibes unter dem Rippenbogen. Die Geschwulst ist immer grösser geworden und hat der Kranken schon oft recht grosse Beschwerden gemacht. Die kranke Gegend war oft so empfindlich, dass sie den Druck der Kleider nicht ertragen konnte. Sie bezog ihr Leiden auf eine Erkrankung der Leber. Die Menses waren immer regelmässig, haben vor 4 Jahren aufgehört.

Status praesens: An den anderen inneren Organen nichts Abnormes nachweisbar. Die linke Niere ist, wenn auch nicht leicht, so doch ganz deutlich zu fühlen. Wenn die Kranke auf dem Rücken liegt, tritt schon für das Auge wahrnehmbar, eine rundliche Vorwölbung in der rechten Oberbauchgegend hervor. Dass die Geschwulst nicht der Leber angehört, lässt sich sofort entscheiden, denn die Leberdämpfung ist nicht vergrössert und zwischen der Leber und der Dämpfung, die der Geschwulst angehört, liegt eine Zone mit hell tympanitischen Schall. Diese Zone wird noch breiter, wenn die Patientin sich auf die linke Seite legt, da die Geschwulst dann durch ihre Schwere noch weiter nach links fällt. Die Geschwulst lässt sich beim Nachfühlen leicht zwischen beide Hände bekommen, ist verschieblich und zeigt deutliche Fluctuation. Sie ist etwa kindskopfgross. Der Urin ist frei von Eiweiss und Zucker, seine Menge beträgt 1200—1500 ccm in 24 Stunden. Harnstoffmenge 2,3 Proc.

Operation am 18. Februar 1898: Schnitt unter der letzten Rippe quer nach vorn. Nachdem die Muskeln und Fascien durchtrennt sind, und man bis auf das Peritoneum, das etwas weit nach hinten reicht, vorgedrungen ist, tritt plötzlich Stillstand der Athmung ein, der durch künstliche Athmungsbewegung nicht ganz ohne einige Mühe gehoben wird. In der Narkose fällt der Tumor noch mehr in die Bauchhöhle hinein, ist noch beweglicher. Trotzdem erweist sich nach Eröffnung der Fettkapsel, dass er durch ziemlich zahlreiche breite und strangförmige Adhäsionen mit seiner Umgebung zum grossen Theil verwachsen ist. Die Adhäsionen werden mit den Fingern und namentlich mit Hülfe meiner Zangensonde vorsichtig gelöst und mit Benutzung letzterer vor ihrer Durchtrennung unterbunden. Ein eigentlicher Nierenstiel ist nicht vorhanden, der nicht dilatirte Ureter und Gefässe sind weit auseinander gelagert und werden einzeln doppelt mit Seide unterbunden und durchtrennt. Darauf wird die Wunde an ihren Enden schichtweise mit Seide genäht und durch Bänder des mittleren Theiles der Wunde zum ersten Male zur späteren Secundärnaht folgendes Verfahren eingeschlagen. Es wird ein Faden doppelt genommen, mit seinen offenen Enden in eine Nadel gefädelt und diese von der Wunde aus nach aussen durchgeführt, so dass der Schlingen-

theil des Fadens in der Wunde liegt. Der Faden wird jetzt um den Wundrand einfach zu einer Schleife zusammengebunden. Ebenso am anderen Wundrand gegenüber der ersten Fadenschlinge. Vier solche Schlingenpaare werden angelegt. Man kann jetzt, ohne von dem Fadengewirr einfach dort gelegter Fäden gestört zu werden, die Wunde tamponiren und später die Tamponade ebenso ungestört wieder entfernen und dennoch die Wunde secundär schmerzlos nähen. Man führt zu dem Zwecke einen neuen Faden mit seinen beiden Enden durch die Schlinge der ursprünglich angelegten und nun gelösten Fadenschleife und zieht ihn mit Hülfe dieser Schlinge leicht durch den Stichkanal (siehe später). Die Wunde wurde nun wieder in der bezeichneten Weise mit steriler Gaze tamponirt.

Am 18. Februar abends. W. befindet sich ziemlich wohl, Puls 80 in der Minute, zur Nacht Morphiumeinspritzung. Der erste Urin wird erst am folgenden Tage um $^1/_2$ 10 Uhr abends in einer Menge von ca. 200 ccm entleert. Die Kranke wird angewiesen, mehr zu trinken. Der entleerte Urin ist frei von Eiweiss, enthält nur viel saure harnsaure Salze. Die sehr dünnwandige Cyste hatte ich zum Zwecke der besseren Demonstration im path. anat. Cursus uneröffnet nach dem pathologischen Institut geschickt und erhielt darüber folgendes Protokoll (Dr. Askanazy):

„Hydronephrotische Wanderniere. Cystisch entartete Niere, die 18 cm lang, 5 cm (vom Becken abgesehen) breit und $4^1/_2$ cm dick ist. Die Oberfläche des Organes präsentirte sich in Gestalt von etwa einem Dutzend pflaumengrosser, weicher Prominenzen, die mit glatter, rosiger Oberfläche vortretend und durchschimmernd aussehen. Die fibröse Kapsel wird weit vorgebuckelt, zwischen den Höckern liegen restirende Träubchen der Fettkapsel. Der ganze Tumor ist transparent und zeigt Fluctuation. Die Wand des Cystensackes ist dünn, nur an dem Grenzbezirk der Höcker etwas derber und dicker. Das dilatirte Becken ist 10 cm lang und $8^1/_2$ cm breit, erscheint wie eine Schweinsblase aufgetrieben und klar durchschimmernd. Der Inhalt der cystisch entarteten Niere besteht in einer klaren, ganz leicht röthlichgelben Flüssigkeit von ca. $^1/_2$ Liter Menge. Der nicht erweiterte geht von dem unteren Abschnitte des Beckens ab und ist mittels einer ligamentösen Adhäsion an die untere Wand des Beckens fixirt. Nachdem die Abgangsstelle des Harnleiters aufgeschnitten ist, zeigt sich, dass zwischen der divertikelartig ausgebuchteten unteren Beckenwand und dem Ureter die Schleimhaut in Gestalt einer etwa halbmondförmigen Klappe geschoben wird, um so stärker erhebt sich die Schleimhaut deplicater; je mehr die Beckenwand erschlafft, um so mehr gleicht sich die Schleimhautfalte aus." — Der Inhalt der Cyste wurde leider nicht quantitativ, sondern nur qualitativ untersucht und in der Flüssigkeit „Harnstoff in reichlicher Menge" gefunden.

Die Abbildung zeigt die cystische Niere in ihrer dreieckigen Form. Die Hervorbuckelungen lagen in 2 Reihen, wovon auf der Fig. nur die Reihe einer Seite zu sehen ist. Die blasigen Hervorragungen entsprechen den einstigen Nierenkelchen. Der Ureter ist mit einem Faden zugebunden. Der weitere Verlauf ist glatt und fieberlos. Am 24. Februar Schliessung der Secundärnähte, Einlegung einer Drainröhre. Am 1. März Entfernung des Drains und aller Nähte. Am 7. März verlässt die Patientin das Bett

mit einem Schutzverband der von einem Heftpflasterstreifen gehalten wird. Secret minimal. (Jetzt ist die Wunde linear verheilt, am 14. März 1898.)

Fig. 2.

Einiges Besondere hatte bei der Kranken eine ganze Anzahl von Tagen die Urinentleerung nach der Operation. Sie entleerte die Blase nur einmal täglich und zuweilen auf einmal bis zu 900 ccm. Da sie keine

Beschwerden hatte griff ich nicht ein, da ich bei Frauen, wenn es nur irgend geht, die Katheterisirung der Blase vermeide, um keine Cystitis zu bekommen, was bei einer solchen Operation doppelt unangenehm wäre. Zumal, nachdem Patientin das Bett verlassen, funktionirte die Blase auch wieder ganz normal, ebenso wie die Urinmenge bald nach der Operation sich hob und normal geworden ist.

Seit Gustav Simon bis auf den heutigen Tag hat die Frage, ob bei Nierenexstirpation extra- oder intraperitoneal operirt werden soll, ihre Bedeutung nicht verloren. Die Statistik hat immer wieder Simon Recht gegeben, der mit Entschiedenheit für den extraperitonealen Weg [1]) eintrat. Dieser Ausgangspunkt war damals, wo der intraperitoneale Weg auch bei anderen Operationen mit Recht als höchst gefährlich gemieden wurde, für die Entwickelung einer Nierenchirurgie um so mehr der gedeihlichste. Hatte doch schon vor mehr als 100 Jahren Fearon (Med. communic. I. London 1784) das extraperitoneale Vorgehen bei der Nierenexstirpation als den anzustrebenden angesehen. In Georg Fischer's „Chirurgie vor 100 Jahren" (1876) wird darüber S. 534 bemerkt: „Die Exstirpation der Niere wurde durch eine Beobachtung des Engländers Fearon Gegenstand der Discussion. Derselbe diagnosticirte eine grosse Geschwulst der Niere und hatte Neigung, sie zu extirpiren; die Kranke starb. Er machte dann die Operation an der Leiche, nahm, ohne das Peritoneum zu verletzen, eine 2 Pfund schwere Niere heraus und meinte, dass man wohl eine kranke Niere, wenn sie aussen eine Geschwulst bilde, exstirpiren könne. Dagegen wandte Richter ein, dass bei Lebenden die Blutung und andere Zufälle zu berücksichtigen seien, man auch die Ueberzeugung haben müsse, dass die andere Niere gesund und zur Urinabsonderung tauglich sei."

Ist man einmal in einem Fall seiner Sache nicht ganz sicher, so wird man wohl am besten so vorgehen, wie ich es in meinem Fall III that, wo ich zunächst mit einem kurzen Querschnitt direct auf die Umschlagsfalte des Peritoneums einging. Findet man dann z. B., dass der Tumor der Gallenblase angehört, so kann man den Schnitt bis zur Mittellinie nach vorn verlängern und einen Schnitt in der Linea alba hinzufügen. Auf diese Weise bekommt man dann ziem-

1) Schon Simon hat wieder in Erinnerung gebracht, dass, streng genommen, die Nieren nicht extraperitoneal, sondern zwischen den Lamellen des hinteren Bauchfelles überzogen liegen, dass sie vorn vom serösen, hinten vom fibrösen Blatt desselben überzogen sind. Wenn diese Frage auch nur ein mehr theoretisches und kein praktisches Interesse hat, so sind dennoch die Arbeiten der Forscher interessant, welche diese Frage klarzustellen unternommen haben. (Sappey, Zuckerkandl, Gerota und in neuester Zeit Wolkow und Delitzin.)

lich genau den von Czerny für Gallenblasenoperationen angewandten Hakenschnitt. Erweist sich der quere Schnitt, der sehr viel Raum giebt, dennoch als nicht ausreichend, und muss man im vorderen Wundwinkel einen Hülfsschnitt hinzufügen, so ist es besser, hier etwas abzurunden, um nicht einen rechten oder gar spitzen Winkel zu bekommen, da es in letzterem Fall unbequemer ist, die spitzen Muskellappen in den Winkel anzunähen. Sie fügen sich besser ein, wenn die Ecke von vornherein abgerundet ist. Braucht man am Rücken mehr Raum, so kann hier doch nur ein Längsschnitt nach oben in Frage kommen, kurz es wird sich in ausnahmsweise schwierigen Fällen um eine Combination aller der 3 Schnitte von Simon, Czerny und v. Bergmann handeln, so dass eine Art Bajonnetform resultiren würde. Simon hat seinen Schnitt selbst aber als wenig raumgebend bezeichnet, und bei seiner Schnittführung wären einigermaassen vergrösserte Nieren nur schwer oder gar nicht exstirpirbar gewesen, wie Simon[1]) selbst schon z. B. bei Nierenechinokokkus zum Theil gerade wegen des gewissen Raumes, den sein Schnitt[2]) giebt, die Exstirpation der Niere für unmöglich erklärt.

Czerny fing 1879 ebenfalls mit dem Simon-Schnitt an, legte ihn zunächst etwas mehr nach vorn, resecirte, als er mehr Raum brauchte, eine Rippe und ging dann, als dieses alles nicht ausreichen wollte, zu seinem Querschnitt[3]) über. v. Bergmann fügte anfangs

1) G. Simon, Die Echinokokkencysten der Nieren, herausgegeben von H. Braun. 1877. S. 46.

2) Simon führt in seiner Abhandlung (die Chirurgie der Nieren. 1871), in deren Besitz ich durch die Liebenswürdigkeit des Herrn Collegen Hildebrand in Mitau gekommen bin, als Vorgänger für seinen Lumbalschnitt nur Bayer an (S. 24). Doch wäre hier wohl nach Baudeloque erwähnenswerth: „Baudeloque, der die Indicationen dazu (zur Unterbindung der Art. renalis d. V.) in einer Verwundung dieser Arterie findet, hat Versuche an Thieren gemacht, jedoch jedesmal das Bauchfell oder das Zwerchfell dabei verletzt. Für den Menschen giebt er (1845) folgende Regeln: Man legt den Körper auf den Bauch und unter denselben ein Kissen (man würde heute sagen Lagerung nach Lange d. V.), und zieht eine Linie vom Querfortsatz des letzten Rückenwirbels nach der letzten Rippe. Dadurch entsteht ein dreieckiger Raum. Auf der linken Seite fängt der Einschnitt unter diesem Dreieck, auf der rechten Seite am oberen Theile desselben an. Der Schnitt soll 3½″ lang sein und am äusseren Rande des M. sacro-lumbal. long. dorsi und an den Querfortsätzen hingehen“ (vergl. G. B. Günther, Leitfaden zu den Operationen. 1865. III. Thl. S. 13). Und S. 55 sagt Günther, dass man, um die Niere zu treffen, dicht unter der letzten Rippe am vorderen Rande des M. sacro-lumbalis gerade nach abwärts schneiden musste.

3) H. Braun, Deutsche med. Wochenschr. 1881. Nr. 21. Historisch mag erwähnt sein, dass 1734 Laffite als er aus einer Niere 2 Steine hervorzog, den Einschnitt auch in querer Richtung nach vorn erweitert hatte. (Günther, l. c. S. 56.)

zu dem Simon'schen Schnitt den Czerny'schen, um schliesslich seine Schnittrichtung zu üben, welche, wie er anführt, dem Schnitt nachgebildet ist, den Pirogoff zur (extraperitonealen) Unterbindung der Aorta und Iliaca communis empfohlen hat. Die vielen anderen Schnittrichtungen, von denen übrigens manche kaum von anderen zu unterscheiden sind, kommen weniger in Betracht.

Was die sonstige Technik noch betrifft, so kann man schon gleich die Wunde in mancher Hinsicht so versorgen, dass sich der erste Verbandwechsel für den Kranken weniger unangenehm gestaltet. Stopft man einfach ein grösseres Stück Gaze in die grosse Wundhöhle hinein, so ist der Tampon später nur mit einem stärkeren Zug herauszuziehen, die Gaze haftet an den Granulationen, diese bluten, und die Wunde schmerzt. Legt man dagegen ein grösseres Stück Gaze hinein, in dessen Mitte ein Faden geknüpft ist, kurz ein Tampon, wie ihn Mikulicz bei Blutungen in der Bauchhöhle empfohlen hat, ausgebreitet über die ganze Wunde, und stopft jetzt kürzere Streifen Gaze in den Beutel, so gestaltet sich das Entfernen des Tampons sehr schonend. Man entfernt erst die einzelnen Gazestückchen und löst von der Wand oder vor allem durch Zug an dem eingeknüpften Faden die Gazeauskleidung der Wundhöhle.

Das Heilverfahren wird durch nachträgliches Zunähen der Wunde sehr abgekürzt und gewährleistet ein gutes Aneinanderliegen der Wundränder, die sich sonst leicht verschieben. An anderen Wunden würde die nur zum Zwecke der Secundärnaht eingeleitete Chloroformnarkose, wie sie von manchen (v. Bergmann) empfohlen, lange nicht so bedenklich sein, wie nach einer Nierenexstirpation, wo die zurückgebliebene Niere aber ohnedem stark aus ihrem functionellen Gleichgewicht gebracht ist. Sehr zweckmässig erscheint mir daher das vorhin oben erwähnte Durchlegen von Fadenschlingen, mit welchen später die Nähfäden durchgezogen werden. Nur macht das Lösen der von Wundsecret durchfeuchten und dann getrockneten Schleifen leicht etwas Mühe. Daher wird man am besten auf folgende Weise verfahren. Nachdem man die Fadenschlinge in der beschriebenen Weise durchgelegt, zieht man durch das Schlingende eine zweite, ganz kurze Schlinge, deren Ende man mit dem anderen Ende des durchgezogenen Fadens zusammen in ein halb gespaltenes Schrotkorn legt und dieses wie eine Plombe zusammendrückt.

Will man dann später zur Naht schreiten, so schneidet man die kurze Hülfsschlinge dicht am Schrotkorn durch, entfernt sie und legt nun das eine Ende des Nahtfadens durch die Führungsschlinge u. s. w. So kann man vier bis fünf tiefe Nähte durch die ganze Dicke

der Wundwände legen, ohne den Kranken besonders zu belästigen. Manche werden vielleicht zum Anlegen der Secundärnaht die Schleich'sche Infiltrationsanästhesie vorziehen, so sehr ich diese aber selbst schätze, so halte ich doch das eben genannte Verfahren hier für das einfachste. Ich werde gelegentlich noch darauf zurückkommen.

Die Narkose habe ich in allen jenen Fällen mit Chloroform tropfenweise eingeleitet und, nachdem der Kranke eingeschlafen, dieselbe mit Aether fortgesetzt. In erster Linie bestimmte mich dabei der statistische Nachweis, dass diese Art der Narkose am ungefährlichsten ist, dann aber auch die Rücksicht auf die zurückbleibende Niere. Denn wie noch jüngst wieder Lennander[1]) betont hat, ist der Aether für die Niere weniger eingreifend, als das Chloroform.

Wundbehandlung: Als Gustav Simon seine historisch gewordene erste Nierenexstirpation (vom 2. August 1869) beschrieb, erwähnte er in der Operationsgeschichte von der Wundbehandlung gar nichts. Wir können uns aber leicht ein Bild von derselben machen, schon wenn wir den Heilungsverlauf in Betracht ziehen. Die Kranke hat wochenlang gefiebert. Mehrere Male stieg die Temperatur von 39—40°. Zweimal stellte sich schwere Wunddiphtherie, einmal unter Schüttelfrost Erysipelas ein, kurz die Operirte hat die schwersten Wundinfectionen überstehen müssen, um endlich gesund zu werden. Aus der Beschreibung der zweiten Nierenexstirpation (August 1871) Simon's ersehen wir, dass der Verband aus dem damals allgemein üblichen Charpietampon bestand, welcher durch einen Heftpflasterverband gehalten wurde.

Ebensowenig nun, wie die Nierenchirurgie ihren Ursprung aus der Antiseptik genommen hat, ebensowenig wurden die Resultate in den nächsten 20 Jahren bessere, trotz der Antiseptik. Wir können dies heute verstehen, denn wir wissen, ein wie feines Reagens die Niere auf Gifte ist, wie leicht sie unter dem Einfluss von Alkohol, Sublimat und Jodoform erkrankt. Um wie viel mehr, wenn nur noch eine Niere vorhanden ist. Die Mortalität ist so lange hoch (ca. 50 Proc.) geblieben, bis man sich mehr und mehr von der Schädlichkeit der Antiseptica überzeugt hatte, und die Aseptik in die Schranken trat. Keineswegs will ich aber damit sagen, dass die Aseptik jetzt etwa allgemein zur verdienten Geltung gekommen sei. Es werden nach meiner Ueberzeugung immer noch viel zu viel Antiseptica ange-

1) K. G. Lennander, Ueber zwei glücklich operirte Fälle von Nierensteinen. Deutsche med. Wochenschr. 1897. Nr. 22.

wandt, aber so viel hat das Princip der aseptischen Wundbehandlung schon bis jetzt genützt, dass besonders in der Nierenchirurgie der Gebrauch der Antiseptica mehr zurückgedrängt ist.

In meinen Fällen ist keine Spur eines Antisepticums in Anwendung gekommen. Die (operative) Mortalität in meinen 7 Fällen ist, wie aus den Krankengeschichten hervorgeht, = 0. Die eine Patientin, die überhaupt gestorben ist, starb 1 Jahr nach der Operation an einem später aufgetretenen Recidiv.

V.

Kleinere Mittheilungen.

1.

Invagination des Quercolon nach Pylorusresection und Magenduodenalvereinigung mittelst Murphy-Knopf.

Beobachtet
von
Dr. Meinhard Schmidt,
Amtsphysikus in Cuxhaven.

(Mit 5 Abbildungen.)

Invaginationen des Quercolon im Gefolge von einer Pylorusresection, sowie nach Anwendung des Murphyknopfes sind meines Wissens bislang nicht beobachtet. Aus diesem Grunde halte ich die folgende Mittheilung allgemeinerer Kenntnissnahme für werth, besonders aber auch, weil ich in dem Falle einen ursächlichen Zusammenhang zwischen der vorgenommenen Operation und der Coloninvagination für so gut wie sicher betrachte. Nebenbei haben auch die anatomischen Verhältnisse der Invagination, namentlich der Befund an dem sequestrirten Intussusceptum Interesse.

Frau D., Wittwe, 48 Jahre alt, seit Monaten an Magencarcinombeschwerden leidend und bereits ziemlich heruntergekommen, so dass sie die letzten 14 Tage das Bett nicht verlassen konnte, gelangt am 3. Januar 1898 zur Operation. Nach Eröffnung des Abdomen zeigt sich der diagnostisch als solcher vorher bestimmte Pylorustumor mit der Bauchwand durch ein dünnes Pseudoligament cohärent, übrigens leicht vor die Wunde ziehbar, gut apfelgross und nach allen Richtungen um 1 Cm. und mehr verschieblich. Es wird darum, und weil Metastasen in der Leber und auch hinter dem Magen nicht vorhanden schienen, die Pylorusresection beschlossen. Abschluss des Magens links vom Tumor mit Rydygier's Compressionsstäben. Die Freimachung der kleinen Curvatur ist unschwierig, da das Omentum minus nur eine feine durchsichtige, zerreissliche Membran darstellt. Dagegen erfordert die Entblössung der grossen Curvatur eine grosse Menge Seidendoppelligaturen. Je weiter nach rechts zum Pylorus und Duodenum hin, um so knapper ist der Magen und der Pylorustumor dem Colon adhärent, und eine ganze Anzahl der Ligaturen müssen hart an die Colonwand gelegt werden, fassen auch wohl kleine Kegel der letzteren mit in sich hinein. Nach Ablösung der Magencurvaturen Ab-

trennung des carcinösen Magentheiles mittels Scheerenschnitt rechts vom Compressorium, Occlusionsnaht von oben bis unten in 2 Etagen. Bei der jetzt folgenden Freimachung des Duodenum zeigt sich das Lig. hepato-duodenale stark verdickt, verdächtig infiltrirt, auch erscheint jetzt ein inoperabler Tumorknoten in der Pankreasgegend. Indess gelingt die Ablösung des genannten Bandes nach Doppelligatur, der Pylorustumor wird vom Duodenum getrennt, ferner das letztere nach Kocher in eine Oeffnung in der hinteren Magenwand implantirt, und zwar mittels Murphyknopf. Bei der Uebernähung des ins Duodenum gesetzten männlichen Knopftheiles wurden bestehender Verwachsungen wegen die Nachbartheile etwas mit herangezerrt, oben Partien des Lig. hepato-duodenale, unten das naheliegende Colon. Der entfernte Tumor ist etwa billardkugelgross, seine Hauptmasse ist vom Pylorus abwärts, nach dem Colon zu heruntergewachsen. Die Länge des an der unteren Curvatur abgetrennten Magenstückes ist etwa 11 cm. Die Länge des abgetrennten Colons aber erscheint grösser, da dieses durch die Verwachsung in querer Richtung etwas zusammengeschoben und gefaltet, nach Trennung der Verwachsung aber wieder ausdehnbar geworden war. Schluss der Operation. Ich glaubte, von derselben wohl auf einen befriedigenden Palliativerfolg für längere Zeit hoffen zu können.

Verlauf zunächst gut, insoweit Patientin frei von Fieber, Schmerzen, Peritonitis blieb, und die bisherigen Pylorusstenosenerscheinungen beseitigt waren. Sie konnte bald Nahrung zu sich nehmen und hatte am 8. Januar einen normalen Stuhl. Doch trat bald Verschlechterung ein, Patientin bekam sehr häufig Schmerz- und Kolikanfälle in der Operationswundengegend, verbunden mit lautem Kollern und Flüssigkeitsplätschern. Die Stühle wurden sehr reichlich, dünn, übel aussehend und intensiv fötid. Dazu Darniederliegen des Appetites, ab und zu wieder Erbrechen, so dass der Kräfteverfall und die Abmagerung rasch zunahmen und viel Morphium verbraucht werden musste. Eine hinlängliche Untersuchung des Abdomens war der Wunde wegen unthunlich. Die abnormen Stuhlentleerungen blieben gegen die eingeleitete Behandlung mit Darmausspülungen, mit Opium, abwechselnd mit Ol. Ricini, renitent, bis am 27. Januar unerwarteter und überraschender Weise mit dem Stuhle ein über doppeltzeigefingerlanges Stück sequestrirten Darmrohres abging. Dasselbe erwies sich durch etliche an ihm haftende kurz abgeschnittene Seidenligaturen als dasjenige Stück Colon transversum, von welchem die grosse Magencurvatur abgelöst war. (Nähere anatomische Beschreibung des Sequesters folgt weiter unten.) Hiermit war die Erklärung für den schlechten Heilungsverlauf gegeben: Patientin hatte eine acute Invagination des Quercolons durchgemacht, welche durch brandige Abstossung des Intussusceptums einen relativ günstigen Verlauf genommen hatte.

Nach Ausstossung des Darmsequesters befand sich Patientin etwas besser. Sie bekam wieder normalen und ziemlich regelmässigen Stuhl. Auch der Appetit hob sich etwas. Doch kehrte das Erbrechen immer ab und zu wieder, die Schmerzen in der Wundgegend aber verloren sich nicht. Die bis dahin anscheinend gut geheilte Bauchwunde wurde in ihrer unteren Hälfte phlegmonös infiltrirt, und am 8. Februar brach durch ihren unteren Narbenwinkel spontan ein Abscess durch, welcher reichlich

äusserst fötiden Eiter, mit Gasbläschen vermischt, entleerte. Weiterhin gestaltete sich die Abscessöffnung zu einer Fistel, welche bis zum Tode der Patientin täglich etwas Eiter, bald mehr, bald weniger, abfliessen liess. Unter zunehmenden Erschöpfungserscheinungen erfolgte der Exitus am 28. Februar abends. Der Abgang des Murphyknopfes war nicht bemerkt.

Die Section der interessirenden Bauchhöhlenpartie ergab folgendes.

In der Bauchnarbe zwei erbsengrosse, in die Tiefe führende Fistelöffnungen. Die Bauchnarbe ist breit mit den darunter liegenden Eingeweiden, Magen und Colon, verwachsen. Um die Theile nicht zu verletzen, muss deshalb diese Narbe zum Theil circumcidirt und ein Theil derselben als schwielige, $1^1/_2$ Finger breite, verticale weisse Bindegewebsplatte an Magen und Colon belassen werden. Bei weiterer Präparation quillt aus einer (wohl) schon vorhandenen kleinen Durchlöcherung am Colon transversum, wo es in der Mittellinie mit Magen und Bauchnarbe fest verwachsen ist, feiner, weich-breiiger, gelber Koth, und reisst bei weiteren Manipulationen diese Oeffnung noch etwas weiter ein. Auf der Leberconvexität unter dem Zwerchfell circa ein Dutzend metastatischer haselnussgrosser Krebsknoten. Kastaniengrosse Knoten ferner retroperitoneal über der kleinen Magencurvatur und in der Leberpfortengegend am Pankreaskopf. Der Magen ist etwa normal gross. Die Communication zwischen ihm und dem Duodenum hat sich gut formirt, ist kreisförmig, aber etwas eng und lässt das Zeigefingernagelglied eben passiren, wobei seine Contur als scharfrandiger, hart-bindegewebiger Ring fühlbar ist. Colon ascendens, in dessen unterem Theile ausser dünnbreiigem Koth sich der Murphyknopf befindet, nebst Cöcum und Wurmfortsatz, desgleichen Colon descendens völlig normal. Auch das Aussehen des Quertheiles des Colons bietet im ganzen wenig Auffallendes und lässt nicht vermuthen, dass hier eine schwere Invagination sich abgespielt hat. Nur die erwähnte Verwachsung und die Perforation in der Mittellinie scheinen bemerkenswerth. Der rechtsseitige Colontheil wird bis in die Nähe dieser Gegend gespalten und die Durchgängigkeit des Darmes an dieser Stelle geprüft. Es ergiebt sich das Vorhandensein einer circulären Strictur hierselbst. Die Stelle ist wohl für einen Daumen durchgängig, nicht aber für mehrere Finger, wie es das Colon diess- und jenseits ist. Die Strictur fühlt sich callös und unnachgiebig an. Jetzt wird auch die Strictur bis in die linksseitigen Colontheile hinein gespalten. Diesseits und jenseits der Strictur normale, lockere, gut gefärbte Mucosa. Die Stricturstelle ist etwa 3 cm, stellenweise noch mehr breit, zeigt starke Pigmentirung und bei fehlender Mucosa eine etwas unebene, etwa bis auf die Darmmuscularis reichende, halb vernarbte, doch nicht ganz gereinigte Ulceration. Nach vorn ist die Stelle auswendig fest mit der Bauchschnittnarbe bindegewebig verwachsen. Nach hinten und unten besteht ein Defect des Zusammenhanges des Darmes, dessen beide Enden hier durch ein markstückgross klaffendes Loch — die bei der Präparation artificiell vergrösserte Perforation — getrennt sind. Im zuführenden Colontheil hart vor der geschwürigen Stenose sieht man durch erbsengrosse Löcher in der Mucosa zwei kurzgeschnittene Seidenligaturen ins Darmlumen hineinhängen. Ein dicht daneben drittes, in der Darmwand befindliches erbsengrosses Loch communicirt unmittelbar mit dem Magen dicht über dessen

Anastomose mit dem Duodenum, bildet also eine Magencolonfistel, die ringsum von den festen Verwachsungen der betheiligten Eingeweide abgeschlossen ist.

Das Interesse des Falles beruht, abgesehen von der merkwürdigen Thatsache, dass eine so heruntergekommene und eben schwer operirte Person, wie die Patientin war, eine acute Darminvagination mit Gangrän des Darmes verhältnissmässig glücklich durchmachen konnte, in der zeitlichen Folge der Invagination nach der Pylorusresection nebst Magenduodenalvereinigung durch Murphyknopf, womit die Frage nach einem ursächlichen Zusammenhang des Ereignisses mit dem geschehenen Operationseingriff von selbst gegeben ist. Dass ein solcher anzunehmen ist, halte ich aber für so gut wie zweifellos, da just derjenige Theil des Quercolon von der Invagination betroffen wurde, welcher ausweislich der noch an ihm haftenden Seidenligaturen bei der Operation von der grossen Magencurvatur abgelöst wurde. Ich stelle mir vor, dass dieser Theil des Colons durch die Ablösung von der starren, fest an ihm adhärenten, erkrankten Magenwand eine ungleich grössere, freiere Beweglichkeit erlangte, als er seit vielen Monaten besass. Doch wurde der äusserste, rechterseits gelegene Theil des abgelösten Colonstückes nicht mit invaginirt, wie die bei der Section noch dicht vor der Invaginationsnarbe im Colon vorgefundene Seidenligaturen beweisen. Auch muss gerade dieser rechte Seitentheil des Colon sofort nach der Operation mit der Gegend der Magenduodenalanastomose fest verwachsen sein, da sich hier auch eine gut vernarbte kleine Magencolonfistel vorfand — wahrscheinlich wurde bei der Uebernähung des in das Duodenum gesetzten Murphyknopftheiles ein kleines Stückchen Colonwand mit herangezogen. Einerseits wurde also durch die Operation der rechte Seitenrand des abgelösten Colonstückes fest fixirt, andererseits aber seinem übrigen Stücke eine erhöhte Beweglichkeit verliehen. Ich denke, dass durch beides Gelegenheit zu abnormen peristaltischen Muscularis contracturen im Quercolon geschaffen wurde, wodurch die Invagination zu Stande kommen konnte.

Anfangs vermuthete ich, dass der Murphyknopf die Invagination hätte bewirken können. Nach den bei der Section gemachten Befunden, namentlich aber weil der Knopf im Cöcum lag, bin ich von dieser Annahme zurückgekommen. Doch scheint mir trotzdem nicht völlig ausgeschlossen, dass der Knopf auch bei dem Ereigniss mitgespielt hat. Er könnte immerhin beim Zustandekommen der Invagination im Quercolon gesteckt haben, später aber vor der entstandenen Strictur aufgehalten und ins Cöcum zurück gewandert sein. Die Wahrscheinlichkeit hierfür ist allerdings für gering zu achten.

Ich habe jetzt noch die interessanten Eigenthümlichkeiten des eliminirten Darmsequesters zu beschreiben. Derselbe ist im ganzen 37 cm lang und stellt zum grössten Theil, nämlich auf 22 cm Länge, einen schlaffen Schlauch mit geschlossenen Wänden und cylindrischem Lumen dar, an dessen einem Ende noch ein sich verschmälerndes und mit einem spitzen Zipfel aufhörendes Fragment Darmhaut ohne Lumen hängt. Der Darmsequester wird von dünnen, matschigen, wie macerirt aussehenden Membranen gebildet. Die einzelnen Wandschichten des Colons sind an ihm nicht mehr deutlich zu unterscheiden, auch die Tänienfaserung nicht

mehr zu sehen. Die Darmhäute zeigen stellenweise eine gallige Imbibition, an anderen Stellen eine Bedeckung mit fest haftenden, pulverigen schwarzen Pigmentkörnern, wohl veränderten Resten von Blutungen. Die Continuität des schlauchförmigen Sequestertheiles ist etwa an dessen Mitte

Fig. 1.



Lagerung der Darmhäute in dem sequestrirten Intussusceptum.
——— Serosa, ... Mucosa.

Fig. 2.

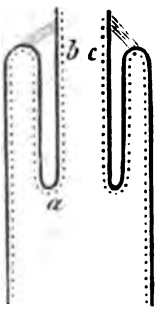

Skizze der Invagination. Die 3 Darmcylinder ineinandersteckend. Adhäsionen am Invaginationshalse. Annahme von Gangrän der einen Hälfte des Apex bei *a* und des inneren Cylinders am Invaginationshalse bei *b* bis *c*.

Fig. 3.

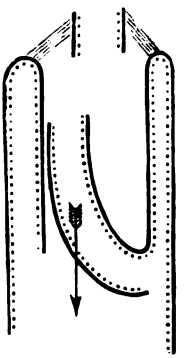

Der am Halse ganz und am Apex halb gelöste innere Cylinder wird aus dem noch oben festsitzenden mittleren Cylinder herausgeschoben („geboren"). Nach Abstossung auch des mittleren Cylinders am Halse resultirt der Sequester wie in Fig. 1.

Fig. 4.



Fig. 4a.



durch eine Durchlöcherung unterbrochen. Die beiden Schlauchhälften zu Seiten derselben gehen nun hier durch die stehen gebliebene Substanzbrücke so in einander über, dass die innere Oberfläche der einen zur äusseren Oberfläche der anderen wird und umgekehrt oder, dass, mit anderen Worten die eine Schlauchhälfte die Serosa auswendig, die andere

inwendig hat. Dass dem so ist, beweist der Sitz der an dem Präparate befindlichen Seidenligaturen, die natürlich bei der Operation sämmtlich auf der serosabekleideten Seite des Darmes angelegt wurden. Auf der einen Schlauchhälfte sitzen die Ligaturen auswendig, auf der anderen inwendig. Zwischen den Ligaturen befinden sich bindfadendicke Kämme von farbigem Gewebe, Resten des getrennten Lig. gastro-colicum, welche auf den mucösen Flächen des Schlauches fehlen. Figur 1, in der ebenso wie in den noch folgenden die ununterbrochene Linie die Darmserosa, die punktirte die Mucosa darstellen soll, skizzirt den Situs der Schichten in den Schlauchhälften. Führt man durch die freien äusseren Enden der beiden Schlauchhälften Sonden in das Lumen ein, so kommen dieselben durch ein Loch bei der verbindenden Substanzbrücke wieder heraus, aber nicht durch ein gemeinsames Loch, sondern durch zwei verschiedene, das eine diess-, das andere jenseits der ganz gebliebenen Substanzbrücke gelegen. Auch dieses Verhalten skizzirt unsere Figur. Demnach ist im ganzen das Verhältniss so, als wäre in der Mitte des ganzen Darmschlauches ein queres Fenster eingeschnitten, als wäre dann durch dieses Fenster die eine Schlauchhälfte umgeschlagen und mit der anderen sich kreuzend evertirt, ein Bewegungsvorgang, der an einem Stücke Tricotschlauch als Modell leicht nachzumachen ist. Es fragt sich aber, wie die eigenthümliche Verkrempelung im Körper zu Lebzeiten der Patientin zu Stande kam.

Treves in seinem Werke: „Intestinal Obstruction", erörtert eine Reihe von Gangränformen des Intussusceptums. In einer Gruppe von Fällen, und zwar der Regel nach bei den chronischen, beginnt die Gangrän am Apex des Intussusceptums, der in erkennbarer Form ausgestossen werden kann. Späterhin können kleinere putride Stücke der invaginirten Cylinder nachfolgen. In anderen Fällen, besonders den acuten, localisirt sich die Gangrän am Invaginationshals. Sind der innere und der mittlere Cylinder dann an ihren sich berührenden Serosaseiten verwachsen, so kann das ganze Intussusceptum, ein Cylinder im anderen stecken geblieben, ausgestossen werden. Fehlen aber diese Verwachsungen, so können bei ungleichzeitiger Abstossung die Cylinder ihre Lagerungsverhältnisse ändern. Löst sich, wie gewöhnlich, der mittlere Cylinder zuerst, so kann er sich sofort abrollen („unfold itself"), und, nachdem auch der innere Cylinder abgestossen, wird ein zusammenhängender Schlauch ausgestossen, der die Serosa aussen, die Mucosa innen hat. Wird dagegen zuerst der innere Cylinder frei und rollt sich ab, so wird, nachdem auch der mittlere abgestossen, der entleerte Darmschlauch umgekrempelt „turned inside out" erscheinen, mit der Mucosa nach aussen, mit der Serosa nach innen. Die Möglichkeit, dass der ausgestossene Darm, wie bei uns, zur Hälfte die Serosa nach aussen, zur Hälfte nach innen hat, hat Treves nicht erwähnt.

Der einzige Weg, auf welchem ich mir die Lageverhältnisse unseres Sequesters entstanden denken kann, ist folgender. Nach bereits eingetretener Verlöthung zwischen zuführendem Darm und Invaginationshals wurden ziemlich gleichzeitig brandig: 1. ein Theil, und zwar etwa der halbe Umfang, des Apex; und 2. die Wurzel des inneren Cylinders. Hiernach war letzterer frei und wurde durch die Peristaltik nebst passirendem Kothe aus dem mittleren Cylinder herausgeschoben, ähnlich wie ein Uterus-

polyp aus der Cervix „geboren" wird, blieb aber mit dem Mittelcylinder noch durch die Brücke ganz gebliebenen Apexrestes im Zusammenhang. Nachdem später dann auch der mittlere Cylinder am Halse abgestossen war, wurde das ganze Intussusceptum in der vorgefundenen eigenthümlichen Verschlingung entleert (s. Fig. 2 und 3).

Ich habe nur noch nachzutragen, dass der erwähnte fetzenförmige Fortsatz, der sich an dem einen Schlauchende vorfand, demjenigen Schlauchstücke zugehört, welches die Serosa inwendig hat. Mithin hatte die Gangrän an dem mittleren Cylinder eine grössere Ausdehnung als an dem inneren.

Die Faltung, welche das erkrankte Colon durchgemacht haben muss, erhellt aus Figur 4 und 4a. Stellt die Doppellinie a b c den Theil des von der Magencurvatur abgelösten Colons vor, so blieb die rechte Ecke a, wie die Section lehrte, fest an ihrem Platze. Die Mitte der Linie, b, musste den Apex bilden, die linken Ecken, c, mussten sich umschlagen nach a zum Invaginationshalse und hier mit dem zuführenden Colon verwachsen. Der ganze Einstülpungsvorgang scheint sich also auf Kosten der abführenden Darmtheile abgespielt zu haben.

Auffallend ist die grosse Längendifferenz des abgestossenen Colonsequesters und der mehr als doppelt so kleinen Ausdehnung, welche dieses Darmstück während der Operation bei seiner Ablösung von der grossen Magencurvatur besass. Die Verlängerung, die es infolge des Invaginations- und Gangränprocesses erfahren hat, wird meines Erachtens zurückzuführen sein 1) auf die starke ödematöse Anschwellung und Durchblutung, der es als Intussusceptum unterlag; 2) auf eine passive Dehnung, der es nach Eintritt des Brandes und Einbusse der Elasticität seiner Häute durch den unter dem Druck vehementer Koliken von oben her durch seine Lichtung durchtriebenen Darminhalt unterlag. —

Die bei der Section an der Invaginationsstelle gefundene enge, callöse Narbe, sowie die Perforation des Darmrohres daselbst sind eine gute Illustration für die bekannte Unvollkommenheit, mit welcher auch in günstigsten Fällen die Naturheilung bei Invaginationen erfolgt.

2.

Aus der Werkstatt der chirurgischen Klinik zu Greifswald.

Ein Krankenwagen, welcher mittels der Arme in Bewegung zu setzen und zu steuern ist, für Personen, deren Beine gelähmt sind.

Mitgetheilt
von
Prof. Dr. Helferich.

(Mit 1 Abbildung im Text.)

Im Herbst 1897 wurde in die hiesige chirurgische Klinik durch Vermittelung des Herrn Regierungspräsidenten in Stralsund ein 35 Jahre alter Mann geschickt, welcher infolge eines Rückenmarkleidens seit etwa 2

Jahren eine völlige Lähmung seiner unteren Extremitäten darbot. Dieser Mann hatte eine Eingabe an S. M. den Kaiser gemacht mit der Bitte, ihm einen Wagen zur eigenen Fortbewegung und zu der dadurch ermöglichten Ausübung eines kleinen Handels zu schenken. Es handelte sich bei seiner Vorstellung in der hiesigen Klinik darum, festzusetzen, ob und wie und zu welchem Preise ein derartiger Krankenwagen beschafft werden könne.

Ich habe mich daraufhin mit einigen Firmen in Verbindung gesetzt, welche sich der Herstellung von Krankenwagen und anderen derartigen Artikeln im Grossen widmen, ich habe aber in keinem Cataloge etwas gefunden, was unserem Zwecke und Bedürfnisse entsprochen hätte. So haben wir uns in der erst kürzlich eingerichteten Werkstatt der chirurgischen Klinik daran gemacht, einen solchen Wagen selbst zu construiren, und es ist dem Mechaniker unserer Werkstatt, Herrn Pohl, gelungen, die Aufgabe in einfacher und, wie ich glaube, vortrefflicher Weise zu lösen. Mit dem von Herrn Pohl hergestellten Wagen ist der darin Sitzende im Stande, nur durch Bewegung der Arme die Räder des Wagens in Bewegung zu setzen, sich selbst also weiter zu bewegen und gleichzeitig — was als ganz besonders wichtig hervorgehoben zu werden verdient — auch eine Steuerung vorzunehmen. Der Fahrende kann durch eine geringe Drehung der an den Bewegungshebeln befindlichen Handgriffe dem Wagen eine Richtung nach links oder rechts oder auch wieder geradeaus geben, ganz wie er es wünscht und für nöthig findet. Diese Steuerung geht nicht blos sehr leicht, sondern sie ist auch so wirksam, dass man z. B. ohne grosse Vorstudien es fertig bringt, aus dem Corridor unseres Krankenhauses nach links oder nach rechts in kurzem Bogen durch die offene Thüre in eines der Krankenzimmer hinein zu fahren.

Mir scheint diese Frage und die hier gefundene Lösung so wichtig, dass ich die Mittheilung davon zur Kenntniss der Fachgenossen bringen möchte. Es existiren so viele Personen mit gelähmten Beinen und noch leistungsfähigen Armen, welche mittels eines in dieser Art hergestellten Krankenwagens die Freude und den Vortheil der eigenen Fortbewegungsmöglichkeit wieder erreichen können, und es braucht diese Verbesserung nicht nur für die reichsten Personen vorbehalten zu bleiben, denn es wird möglich sein, solche Wagen um etwa 300 Mark, vielleicht noch billiger, herzustellen. Ich lasse nun unter Beifügung einer Abbildung die von dem Mechaniker Herrn Pohl gegebene Beschreibung des von ihm gefertigten Wagens folgen.

Der Krankenwagen wird durch abwechselndes Hin- und Herbewegen der beiden seitlichen Betriebshebel a, welche an ihren unteren Enden b mit den Kurbeln c durch eine Stange verbunden sind, in Bewegung gesetzt.

Die Steuerung geschieht durch Drehen der beiden Handgriffe d, welche in den oberen Enden der Bewegungshebel gelagert sind. Die Uebertragung der Bewegungen der beiden Handgriffe wird durch die unten und oben mit Schlitzen versehenen gleicharmigen Hebel e bewirkt. In den oberen Schlitzen bewegen sich die Zapfen der Zungen f, durch die unteren Schlitze geht eine in der hohlen Achse der Betriebshebel lagernde Stange g, welche an den beiden Enden mit Scheiben und Muttern versehen ist. In der Mitte der hohlen Betriebshebelachse befindet sich ein Längsschlitz, worin ein an die Stange g angeschraubter Winkel h läuft.

In dem wagerechten Schenkel dieses Winkels ist eine Oeffnung, wodurch ein an dem Steuerungsringe i angeschraubter Arm r geht. In dem Steuerungsringe ist die Achse des Steuerrades k gelagert.

Werden nun die Handgriffe mit den Zungen nach links gedreht, so wird durch die Hebel e die Stange g mit dem Winkel h nach rechts geschoben, und dreht sich infolge dessen das Steuerungsrad mit dem hinteren Ende nach rechts, und der Wagen fährt nach links, oder umgekehrt. Bei dieser Bewegungseinrichtung braucht man nicht mehr nach der sonst getrennt angebrachten Steuerung zu greifen, sondern es wird durch die Handgriffe Bewegung und augenblickliche Steuerung besorgt. Die Handhabung ist so leicht, dass selbst eine Hand genügt, um den Wagen in Gang zu halten und zu steuern.

3.

Aus der chirurg. Klinik des Herrn Prof. C. Nicoladoni in Graz.

Beitrag zur Kenntniss der Nierenschüsse.

Von

Dr. Erwin Payr,

Assistent der Klinik.

(Mit 1 Abbildung im Text und Tafel IV.)

Die nachfolgenden Zeilen sind der Betrachtung eines recht seltenen Falles gewidmet, der vielleicht im Stande ist, sowohl für die mechanische Erklärung des Zustandekommens von Nierenverletzungen einiges beizutragen, als auch in therapeutischer Hinsicht die Casuistik der genannten Verletzungen zu vermehren und zu ergänzen. Es handelt sich in unserem Falle um eine durch ein kleinkalibriges Projectil, System Mannlicher erzeugte, eigenthümliche Nierenverletzung, die jedoch nicht, wie es a priori zu erwarten gewesen wäre, mit Beschädigungen anderer edler Organe verbunden war. Des näheren auf die Art und Weise einzugehen, und deren Stellungnahme in der Reihe der in Betracht kommenden mechanischen Verhältnisse zu besprechen, schliessen wir an die Mittheilung der thatsächlichen Verhältnisse an.

In der Nacht vom 27. auf den 28. November wurde gegen ½11 Uhr ein 22jähriger Mann von der hiesigen freiwilligen Rettungsgesellschaft auf die chirurgische Klinik gebracht mit der Angabe, er habe einen Schuss ins Kreuzbein bei einem in dieser Nacht in den Strassen von Graz stattgefundenem Kampfe mit bewaffneten Truppentheilen erhalten.

Der Patient machte gleich auf den ersten Anblick den Eindruck eines Schwerverletzten und zeigte ein vollständig verfallenes, fahles Gesicht. Die rasch vorgenommene Allgemeinuntersuchung des Patienten ergab folgenden

Status praesens: Patient mittelgross, von grazilem Körperbau, schwach entwickelter Musculatur und geringem Paniculus adiposus. Hautfarbe am ganzen Körper leichenblass, im Gesicht erdfahl, Augen eingesunken, glanzlos, Respiration recht oberflächlich, rascher als normal, Puls klein, weich und frequent (circa 130 Schläge in der Minute). Sensorium frei, angsterfüllter, tief leidender Ausdruck des Gesichtes. Die sichtbaren Schleimhäute sind sehr blass, die Zunge trocken und zitternd. An Kopf, Mund, Nase und Halsorganen nichts Abnormes.

Die Auscultation des Thorax ergiebt auf beiden Seiten das Vorhandensein von trockenen Rasselgeräuschen. Die Percussion ergiebt überall der Norm Entsprechendes (kein Pneumothorax, kein Haemothorax). Herz: Percussionsbefund normal, die Töne etwas dumpf, aber rein. Das Abdomen ist nicht aufgetrieben; die Percussion zeigt, dass sich in der Bauchhöhle keine freie Flüssigkeit befindet. Die Palpation ergiebt nur eine leichte Druckempfindlichkeit in der linken Oberbauchgegend.

Aus der später theils mit dem Patienten selbst, theils mit seinen Angehörigen erhobenen Anamnese sind als für unsere Betrachtungen wichtig, folgende Punkte hervorzuheben: In der Familie des Patienten ist Tuberculose hereditär; er machte vor 3 Jahren einen heftigen Ge-

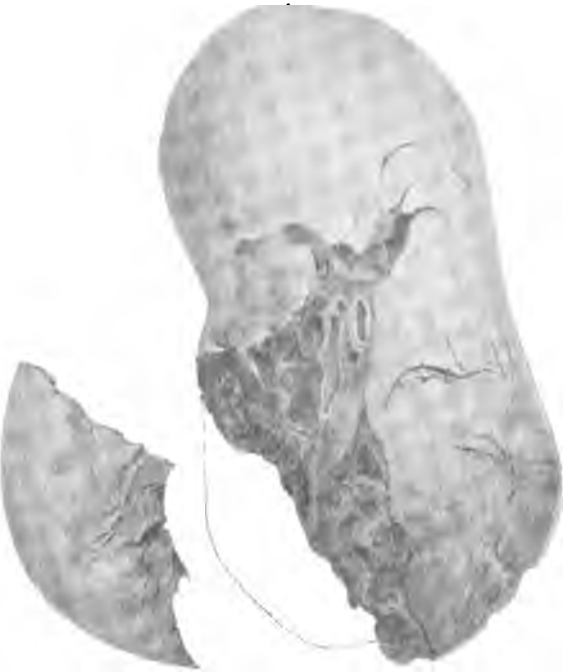

University of California

lenkrheumatismus durch, war nie besonders kräftig, ist aber seit dieser Krankheit immer etwas leidend und hat in den letzten Jahren jeden Winter an einem schweren Bronchialkatarrh gelitten, Haemoptoe bestand nie.

Ueber den Zeitpunkt seiner Verletzung befragt, giebt er an dass er in einer grösseren Menschenmenge war und sich auf der Flucht vor den anrückenden Truppen befand, als er plötzlich einen ausserordentlich heftigen Schlag und furchtbaren Schmerz in der linken Lendengegend empfand. Er machte taumelnd noch einige Schritte weiter, stürzte zu Boden und verlor die Besinnung für kurze Zeit. — Es wurde von der freiwilligen Rettungsgesellschaft ein Compressionsverband angelegt, und er schleunigst in das Krankenhaus geführt. Da es sich hier, ganz abgesehen von allen möglichen Verletzungen, jedenfalls um eine schwere, wenn nicht lebensgefährliche Blutung handelte, so wurde Patient mit seinem Nothverband sofort in den Operationssaal gebracht und erst dort die genaue Untersuchung der Wunde vorgenommen.

Es wurde der Nothverband entfernt. Es fand sich an der linken Körperseite des Patienten in der Höhe der 12. Rippe, etwa 3 Querfinger von der Mitte der Wirbelsäule entfernt, eine grosse, tiefe Verletzung, ein Substanzverlust, der eine Länge von 5 cm in der Längenrichtung und eine solche von 4 cm in der Quere und ovale Gestalt hatte. Die Ränder dieses Substanzverlustes waren theilweise ganz scharfrandig, theilweise aber, und zwar lateralwärts zu, zerfetzt und waren daselbst bläulichschwarz gefärbt. In der Umgebung dieses Substanzverlustes bemerkte man an verschiedenen Stellen kleine und grosse Hautabschürfungen, sowie ganz vereinzelte blutige Suffusionen, besonders gegen den Darmbeinkamm hin.

Aus dieser tiefen Wunde quoll continuirlich Blut hervor, und zwar hellrothes mit dunklem gemischt.

Da die Verletzung gerade in der Gegend der linken Niere sass, für eine Mannlicher Schusswunde allerdings etwas sonderbar aussah, so liess ich rasch, während der Patient mit Chloroform (Billroth-Mischung) narkotisirt wurde, einen Nelatonkatheter in die Blase einführen. Es floss kein Harn ab, aber als der Katheter aus der Urethra entfernt wurde, war der Schnabel und das Fenster desselben mit theils flüssigem, theils geronnenem Blute bedeckt und erfüllt, und kam aus der Urethra auch Blut nach Entfernung des Katheters zum Vorschein.

Dieser Befund machte es nahezu zur Gewissheit, dass es sich um eine Verletzung von Niere, Ureter oder Blase handeln müsse; am unwahrscheinlichsten war natürlich eine Blasenverletzung, das wahrscheinlichste ein Nierentrauma.

Inzwischen war Patient narkotisirt, die Umgebung der Wunde sorgfältig gereinigt worden, und ich untersuchte nun rasch mit dem Finger dieselbe. Vorerst gelangte ich in einen fast horizontal nach aussen gegen den Darmbeinkamm ziehenden, circa 12 cm langen Kanal, der für 2 Finger bequem Zugang bot. Ein zweiter Kanal aber führte in der Richtung nach vorn gegen die Bauchhöhle zu in die Tiefe, und zwar gleichfalls für 2 Finger passirbar.

Da die Blutung aus der Tiefe sehr heftig war, so spaltete ich von der Schussverletzung aus rasch den horizontalen Schusskanal, aus dem unmittelbar vorher ein halbmondförmiges Projectilfragment von 24 mm Länge und 7—8 mm Breite entfernt worden war. Da sah man, dass die Lendenmusculatur in grösserer Ausdehnung, besonders dem horizontal verlaufenden Schusskanal entsprechend, zu einem schwärzlichen Brei zermalmt war; besonders betraf dies, da der obgenannte Kanal nach aussen zu verlief, den M. latissimus dorsi und den M. serratus posticus inferior.

Aus der Tiefe aber, aus dem gegen die Bauchhöhle zu führenden Gang drang in continuirlichem Strome hell- und dunkelrothes Blut.

Ich untersuchte nun diesen in die Tiefe führenden Schusskanal und fand in demselben ein etwa 4 cm langes Stück Knochen, mit scharfen Zacken an einem Ende, ein abgetrenntes Stück einer Rippe. Es war das durch ein Projectilstück abgeschossene freie Ende der 12. Rippe, wie ich nun nach deren völligen Freilegung leicht constatiren konnte. Der gemachte, von der 12. Rippe bis zum Darmbeinkamme verlaufende Schnitt wurde noch gegen die Medianlinie zu verlängert, die Weichtheile auseinandergezogen, und es zeigte sich, dass auch die 11. Rippe von einem Projectilstück getroffen worden sein musste, da ihr Periost etwa 3 Querfinger vom Dornfortsatz des ihr entsprechenden Wirbels entfernt, in einer Ausdehnung von ca. 3 cm abgeschält und zerfetzt war, und sie selbst einen blaugrauen (sofort an Bleiabfärbung erinnernden) Fleck zeigte. Ein Haut- oder Weichtheilemphysem war nirgends zu constatiren.

Vor allem ging ich nun mit den Fingern in den nach vorn zu führenden tiefen Wundtrichter weiter ein und gelangte durch die kanalförmig durchbohrten und theilweise zerfetzten Mm. serratus posticus inferior, sacrospinalis und quadratus lumborum an die linke Niere und konnte constatiren, dass etwas nach abwärts von ihr sich eine grosse, mit Blut erfüllte Höhle gebildet hatte. Die Niere selbst aber war in 2 Theile getrennt, einen kleineren unteren, den Pol, nach meiner Schätzung ungefähr $^1/_3$ der ganzen Niere, und einen grösseren oberen. Ihre Oberfläche fühlte sich nicht glatt, sondern vielfach zerrissen und durchfurcht an und an ihrer Hinterfläche an manchen Stellen geradezu breiig weich.

Der Riss durch die Niere führte gegen den Hilus des Organs zu. Es mussten die Nierengefässe nahe vor ihrem Eintritte in die Niere verletzt sein und zu der enormen Blutung Anlass geben. Inzwischen wurde von dem den Puls haltenden Arzte mitgetheilt, dass Pat. pulslos sei. — Es blieben nach den nun vorliegenden Verhältnissen nur 2 Wege offen, um den Patienten vor einem raschen Verblutungstode noch möglicher Weise zu retten:

1. Der Versuch einer energischen Tamponade der Wundhöhle, deren Wirkung angesichts der verletzten Gefässe, Arteria und Vena renalis eine recht problematische gewesen wäre, und die jedenfalls auch eine Erweiterung der bestehenden Wunde verlangt hätte; und

2. die schleunigst auszuführende Blosslegung und Exstirpation des zerschossenen Organes.

Ich entschloss mich für den letzteren, weil vertrauenswürdigeren Weg. Ausserdem war ja durch die Verletzung selbst dieser Eingriff zum

Theil vorbereitet worden. Den von mir angelegten Erweiterungsschnitt verlängerte ich medianwärts noch um ca. 2 cm so dass der M. sacrospinalis frei lag, resecirte mit der Liston'schen Knochenschere das scharfe, centrale Fragment der 12. Rippe und kerbte den M. sacrospinalis weiter ein. In der Richtung gegen den Darmbeinkamm zu nun wurde der M. latissimus dorsi und serratus posticus inferior, sowie die theilweise schon verletzte Fascia lumbo-dorsalis gespalten, soweit sie in den Lendenschnitt fielen. Der oben genannte Erweiterungsschnitt gestattete eine rasche Freilegung der Niere. Er entsprach fast dem von Kocher[1]) angegebenen Normalschnitte für die Nephrotomie, (eine Combination der v. Bergmann'schen und Braun'schen Schnitte für die Nephrektomie).

Im lateralen Theile der Wunde wurde noch ein Stück des M. obliquus abdominis int. an seinem hinteren Rande quer durchtrennt, die Fascia lumbocostalis getrennt. Nun wurde der zum Theil zerquetschte und zerfetzte M. quadratus lumborum sichtbar, derselbe der Länge nach, soweit es nicht schon durch die Verletzung geschehen war, gespalten, die grosse Wunde mit stumpfen Haken auseinandergehalten. — Die Niere wurde in ihrem oberen Antheil rasch aus ihrer Fettkapsel stumpf herausgeschält, der Hilus mit eigenen halbkreisförmig gekrümmten Nierenklammern von oben und von unten her gefasst und die Klemmzangen geschlossen. Nunmehr wurde das obere grössere Stück der Niere vom Stiele abgetrennt.

Die Blutung stand sofort und vollkommen. — Es wurde nun nochmals eingegangen, der abgeschossene untere Pol ausgelöst, was ohne Schwierigkeit gelang. Unterhalb der beiden grossen, stark gekrümmten Nierenklemmen, die das Fassen der Hilusgefässe ausserordentlich erleichtert hatten, wurden letztere mit 2 Massenligaturen unterbunden, die Klemmzangen entfernt und die nun sichtbaren Lumina, sowie der Ureter, getrennt noch einmal ligirt.

Der Puls begann langsam wieder fühlbar zu werden, und Patient bekam einige Campherinjectionen.

Ich untersuchte noch rasch den Grund der Wunde, konnte aber, was ja doch bei der Art der Verletzung nicht zu verwundern gewesen wäre, keine Verletzung des Peritoneums finden, und liess die Besichtigung der Wunde keine solche erblicken.

Eine Verletzung des Pleurasackes war bereits vor der Operation durch die physikalische Untersuchung ausgeschlossen worden, wäre jedoch, nachdem die 12. Rippe frakturirt, die 11. Rippe vom Projectil gestreift worden war, ebenfalls leicht möglich gewesen. Tamponade der Wunde mit Mikulicz-Schleier, theilweise Naht der durchtrennten Muskeln und der beiden Enden der Hautwunde. Grosser, aseptischer, mässig comprimirender Verband. Patient erhielt eine Kochsalzinfusion unter die Brusthaut, wurde in warme Tücher gehüllt und ins Bett gebracht.

Der Puls war zwar sehr frequent, sonst aber besser, und auch das Aussehen des Patienten war ein besseres zu nennen. Der Krankheitsverlauf nach diesem Eingriff war in mancher Hinsicht bemerkenswerth.

28. November. Am kommenden Morgen hatte Patient um 8 Uhr eine Temperatur von 35° C., die sich bis 4 Uhr Nachmittag auf 37°,

1) Kocher, Chirurgische Operationslehre. 1897.

bis 12 Uhr nachts auf 37,5° C. erhob. Das subjective Befinden unseres Kranken war ein sehr günstiges zu nennen. Das Sensorium vollständig frei, er hatte nur sehr mässige Schmerzen in der Wunde, keinerlei Reizerscheinungen von Seiten des Peritoneums.

Er klagte begreiflicher Weise viel über Durst, er bekam jedoch, da er einige Male erbrach, nur Eisstückchen und möglichst wenig Flüssigkeit (Wein und Milch mit Cognac).

An diesem, dem ersten Krankheitstage entleerte Patient gar keinen Harn, hatte auch keinen Urindrang.

Ich wechselte dem Patienten den Verband, wobei ich den Jodoformgaze Mikulicz-Schleier, obwohl er nur in einfacher Lage war, völlig wegliess und die Wunde mit steriler in Sublimatlösung 1:5000 getauchter Gaze ausstopfte. Wunde sieht gut aus, gar kein Secret.

29. November. Morgentemperatur um 4 Uhr 37,6° C., um 8 Uhr 38° C. Diese Temperatur war natürlich, nachdem der erste Tag ganz afebril verlaufen war, etwas beunruhigend.

Ich machte daher gleich den Verband auf, und das erste, was ich bemerkte, war eine kleine Vorwölbung der Haut, etwa 2 Querfinger oberhalb der Spina posterior superior. Man fühlte einen harten Körper, unter der Haut verschieblich, von länglich ovaler Gestalt. Da nach der Art des Einschusses, dem bereits aufgefundenen Projectilfragment an ein weiteres solches gedacht werden musste, so wurde in Cocainanästhesie e Haut an fraglicher Stelle durchtrennt, und konnte ich ein Bleistück von ca. 2 cm Länge und ½ cm Breite hervorziehen. Ein kleineres Bleistück fand ich noch nach Entfernung des Tampons am Grunde der Wunde.

Ich entfernte die Gazestreifen aus der Wunde, die sehr gut und rein aussah, weder Belag, noch irgendwelche Zeichen einer entzündlichen Reizung bot, ja auch gar kein Secret absonderte und nicht blutete. — Ausspülung der grossen Wundhöhle mit 3 Proc. Borwasser. In der Tiefe der Wunde bereits beginnende Verklebung, nichts, was auf Verletzung einer der beiden benachbarten grossen Körperhöhlen schliessen lässt.

Die Wunde wird aufs neue mit in Sublimat 1:5000 getränkter steriler Gaze ausgefüllt (sehr locker) und ein grosser Schutzverband angelegt. Ins Bett zurückgebracht, fühlt sich Patient sehr wohl, hat etwas Appetit und nimmt, da er noch sehr über Durst klagt, Eispillen und auch etwas Flüssigkeit zu sich.

Temperaturen: 8 Uhr — 38°,
12 „ — 38,3°,
4 „ — 38,5°,
8 „ — 38,4°,
nachts 12 „ — 38,8°.

Zeitweilig leidet der Kranke an Singultus und erbrach am Nachmittag mehrere Male.

Das Abdomen ist jedoch nicht aufgetrieben, nicht druckempfindlich, die Zunge feucht, der Puls kräftig, ca. 110—115 Schläge in der Minute.

Gegen das zeitweise Erbrechen bekommt Patient

Cocain. mur. 0,10

aq. Menth. pp. 50,00 Kaffeelöffelweise,

eine Medication, die an der Grazer chirurgischen Klinik bei dem so lästigen Erbrechen nach der Narkose, und zwar besonders bei Bauchoperationen mit gutem Erfolge gegeben wird.

Die Temperatursteigerung und das Erbrechen liessen doch daran denken, ob nicht kleine Bleistückchen nach Art desjenigen, das ich vormittags in der Wunde gefunden hatte, ihren Weg durch die Niere in das gerade vor ihr liegende Colon descendens genommen haben konnten, oder nach einem anderen Ort in der Bauchhöhle; z. B. in eine Dünndarmschlinge; doch fehlten, wie ja erwähnt, erheblichere Reizerscheinungen von Seiten des Peritoneums, und ist ja nach übereinstimmenden Beobachtungen auch bei nicht verletztem Peritoneum Erbrechen bei Nierenverletzungen häufig bedingt durch Reizung der Radix mesenterii, wenn sie blutig suffundirt oder gequetscht ist. Bemerkenswerth erscheint das Verhalten des Harnes an diesem Tage. Während am ersten Tage nach der Verletzung, am 28., Patient nicht einen Tropfen Harn entleerte, urinirte er am 29. zweimal. Das erste Mal (Vormittag) 660 ccm tiefdunkelrothen, fast wie Blut aussehenden Harn, der zum Theil als Residualharn in der Blase zur Zeit der Verletzung und der Blutung in die Blase durch den Ureter angesehen werden muss. Am Nachmittage entleerte er 300 ccm lichten, gelben, klaren, nur eine Spur von Blutbeigabe zeigenden Harn. Es funktionirte also die ihm verbliebene Niere und war das Blut aus der Blase entleert worden.

Die Untersuchung des nunmehr entleerten lichten Harnes ergab ein specifisches Gewicht von 1020, saure Reaction, war zuckerfrei und enthielt nur Spuren von Albumen, dem minimalen Blutgehalte entsprechend.

Die Nahrungsaufnahme des Kranken machte uns viel Sorge. — Flüssigkeiten in grösserer Menge durften nicht gegeben werden, da sie das Erbrechen sehr begünstigten, und so nahm Patient nur schluckweise Fleischbrühe, Wein und mit Cognac versetzte Milch zu sich. Am ersten und zweiten Tage nach der Operation hatte er je 20 Tropfen Tinctura opii croc. erhalten.

Um aber doch den Ernährungszustand nicht allzusehr sinken zu lassen, wurden unserem Patienten zweimal täglich Nährklysmen, bestehend aus Wein, Eiern verabreicht.

Am dritten Krankheitstage, dem 30. November, machte Patient, obwohl er eine Morgentemperatur von 38,6° C. zeigte, entschieden einen besseren Eindruck als am Vortage. Sensorium vollständig frei, Puls kräftig, 110 Schläge, Zunge feucht; das Erbrechen hatte ganz aufgehört, und klagte er nur über geringe Schmerzhaftigkeit an der linken Bauchseite.

Das Abdomen war nicht aufgetrieben, nicht druckempfindlich, nirgends eine Dämpfung des Percussionsschalles.

Die hohe Morgentemperatur veranlasste mich, den Verband zu wechseln. Die Wunde war theilweise verklebt, secernirte sehr wenig, hatte keinen Belag; die Streifen aus steriler Gaze wurden gewechselt, und war nirgends in der Wunde eine erheblichere Secretmenge zu bemerken. Die Um-

gebung der Wunde war reactionslos. Neuer Verband mit trockener, steriler Gaze. Die Temperatur stieg continuirlich; mittags war sie 39,3°, um 4 Uhr nachmittags 39,6°, um 6 Uhr 39,8° C. Dabei klagte Patient über stechende Schmerzen in den unteren Thoraxpartien, besonders auf der rechten Seite. Die Untersuchung in Seitenlage des Patienten ergab auscultatorisch in den unteren Partien der rechten Lunge Knisterrasseln und bronchiales Athmen.

Patient erhielt ein leichtes Digitalisinfus. Um Mitternacht war die Temperatur auf 39° C. gesunken, und Patient völlig schmerzfrei, aber etwas cyanotisch und dyspnoisch.

Die Harnmenge betrug an diesem Tage 700 ccm; der Harn war strohgelb gefärbt, sauer reagirend, er zeigte keinerlei abnorme Bestandtheile, keine Spur einer Beimengung von Blut (Heller's Probe negativ). Gegen Morgen am 1. December wurde ich zum Kranken gerufen; der Puls war sehr frequent und klein, die Athmung oberflächlich und rasch, das Sensorium benommen. Einige Campherinjectionen wurden gegeben. Entleerung von 420 ccm gelben lichten Harnes.

Exitus letalis um 7 Uhr morgens am 1. December 1897.

Befund der exstirpirten Niere.

Wie schon früher erwähnt, war bereits durch die Schussverletzung die linke Niere des Patienten in zwei ungleich grosse Stücke getrennt, ein oberes, gut $^2/_3$ der Niere umfassendes Hauptstück und den abgeschossenen unteren Nierenpol. — Legt man die beiden Stücke zusammen, so zeigt es sich, dass das Organ normale Grösse und Gestalt hat, im ganzen eine blassgelbe Farbe, an manchen Partien jedoch eine braunrothe Verfärbung zeigt.

a) Vorderseite: Am wenigsten Veränderungen zeigt der obere Pol; weder auf seiner Vorder-, noch auf seiner Seitenfläche sind Einrisse oder Suffusionen zu sehen. Etwas nach abwärts gegen den Hilus zu beginnen seichtere und tiefere Einrisse, die alle radiäre Richtung vom Hilus aus zeigen, wie sie Küster[1]) nach Le Dentu[2]) beschreibt. Ein vom unteren Ende des oberen Pols zum Hilus ziehender Riss durchdringt die ganze Dicke des Nierenparenchyms bis ins Nierenbecken. Von da an werden nach abwärts zu fortschreitend die Einrisse immer häufiger; sie sind zum Theil mit geronnenem Blute erfüllt, und zeigt die Oberfläche der Niere etwa von der Mitte nach abwärts, besonders gegen den convexen Rand und die Hinterfläche zu eine braunrothe Färbung. Die Einrisse zeigen vielfach Sternform oder dendritische Verzweigung, die tiefen klaffen stark, was bei einzelnen der Risse besonders deutlich ist; die Capsula propria ist vielfach abgelöst und in Falten gelegt. Der Hilus ist weit offen, von zahlreichen Rissen so durchsetzt, dass er an manchen Stellen völlig zerfetzt ist, das Nierenbecken ist eröffnet. Die arteriellen sowohl, als die venösen Gefässe und den Ureter sieht man als kurze Stümpfe ebenfalls zum grossen Theil zerrissen und zerfetzt.

---

1) Küster, Deutsche Chirurgie. Lieferung 526. I. Hälfte.

2) Dentu, Affections chirurgicales des reins et des urétères.

Vom Hilus bis zum unteren Ende dieses Hauptstückes der Niere ist sie braunroth verfärbt und mit zahllosen kleinen Einrissen versehen, sieht wie hachirt aus, während gegen den convexen Rand und die Rissfläche zu kleinere und grössere Substanzverluste vorhanden sind.

b) Hinterseite: Diese bietet eine noch hochgradigere Zerstörung als die Vorderseite. Der obere Pol in einer Breite von 2 Querfingern ist auch hier unverletzt, dann aber, an Menge gegen unten zunehmend, finden sich die Einrisse meist in zum Hilus radiärer Richtung, zum Theil sehr schöne Sternfiguren, und von der Mitte der Niere an ist das Organ durch viele, tief in's Parenchym oder ihre ganze Dicke durchsetzende Einrisse zerfetzt, und sieht man tiefe Spalten und Risse, doch hängen die von einander getrennten Parenchymtheile in der Tiefe noch zusammen.

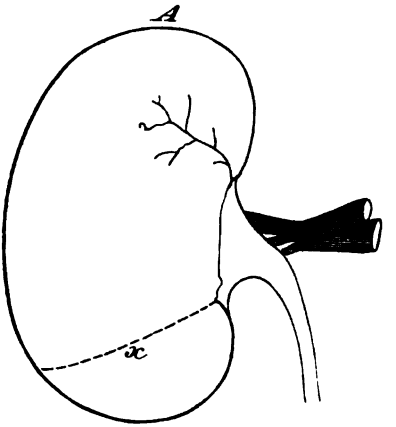

Das Gewebe der Niere ist an diesen Stellen überall blutig suffundirt, und sind die Spalträume theilweise mit geronnenem Blute erfüllt. An der Hinterseite des Organes also, von wo aus die Gewalt einwirkte, sind die Zerstörungen hochgradiger als auf der Vorderseite.

Wenn man den unteren abgetrennten Nierenpol an das obere Hauptstück anlegt, so sieht man, dass es ebenfalls ein vom Hilus radiär zu ihm ziehender Riss war, der diese Lostrennung einleitete; die Trennungsebene x entspricht genau der Lage jenes tiefen, bis in das Nierenbecken reichenden Einrisses, der zum oberen Pole führt. Siehe schematische Figur *A*.

Auch hier ist die Capsula propria vielfach eingerissen und aufgerollt, zahlreiche mehr oder weniger tiefe Einrisse und die blutige Durchtränkung des Gewebes, sowie die ganz unregelmässige und stark zerklüftete Rissfläche machen das Bild dem oben gegebenen sehr ähnlich (s. Taf. IV). Zu erwähnen ist noch, dass viele der zerrissenen Gefässe mit Thromben verschlossen sind.

Vom Sectionsbefund, den Herr Prof. Dr. H. Eppinger erhob, sind folgende Hauptdaten erwähnenswerth:

Es wird anatomisch constatirt, dass die Wunde sowohl gegen die Bauchhöhle als gegen die Brusthöhle abgeschlossen ist, jedoch reicht sie

unmittelbar bis an das Peritoneum, und ist dasselbe an der Vorderfläche, wo es die linke Niere überzog, ein gutes Stück weit abgelöst. Die ganze Radix mesenterii, das Mesocolon descendens und die Serosa des Colon transversum, insbesondere des Colon descendens ist schwärzlichroth verfärbt, als Folge einer sehr intensiven blutigen Suffusion. Die Schleimhaut des Colon descendens in der Nähe der Flexura lienalis, sowie das submucöse Zellgewebe an dieser Stelle ist blutig infiltrirt. Weder Pankreas, noch Milz zeigen eine Verletzung. Die untere Kuppe des linken Zwerchfelles zeigt eine blutige Sugillation ihres peritonealen Ueberzuges, und wölbt sich dasselbe längs der vorerwähnten Rippen in der Wunde vor. — Im linken pleuralen Cavum ist etwas verfärbte Flüssigkeit, und ist die Pleura über dem Zwerchfell von etwas blutig gefärbtem Exsudat bedeckt und darunter reichlich ekchymosirt. Im rechten Pleurasack blutig gefärbte Flüssigkeit.

In der rechten Lunge eine ausgedehnte Lobulärpneumonie, links in den untersten Partien einige lobuläre Herde. Als hauptsächlicher Befund also eine Lobulärpneumonie und ganz leichte doppelseitige Pleuritis, jedoch Mangel einer Peritonitis oder auffallender Erscheinungen an der Wunde. —

Wie hat man sich nun in unserem Falle diese eigenthümliche Art und Ausdehnung der Verletzung entstanden zu denken?

Es liegt die Annahme auf der Hand, dass das Projectil nicht so, wie es den Lauf des Mannlicher-Gewehres verliess, in den Körper des Patienten eindrang. Dafür sprechen folgende Umstände: Die Entfernung zwischen demjenigen, der den Schuss abgab, und dem Verletzten kann nach Erwägung der localen Verhältnisse und insbesondere nach Angabe des Patienten nicht mehr als höchstens 200 Schritte betragen haben, ist aber wahrscheinlich noch geringer gewesen. — Bei dieser Distanz würde das Projectil eine ganz anders aussehende Einschussöffnung gemacht haben (sehr klein), und wäre mit Bestimmtheit eine Ausschussöffnung zu erwarten gewesen. Endlich wurde das Projectil gefunden, aber in drei ungleich grosse Theile zerlegt, was im Körper des Patienten wohl nicht geschehen sein kann, und fehlte ihm der Stahlmantel derartiger Geschosse. — Es ist daher im höchsten Grade wahrscheinlich, dass das Geschoss einen Theil seiner Kraft vor dem Eindringen in den Körper des Verletzten verlor, entweder durch das Durchbohren eines erheblichen Widerstand leistenden Mediums, z. B. eines Holzbalkens u. s. w., oder an einem harten Gegenstand, wie das Strassenpflaster, eiserne Rollläden der Verkaufsgewölbe u. s. w. anprallte, sich deformirte, den Stahlmantel verlor und nun in mehrere Stücke getheilt in den Körper eindrang (Gellschuss). — Zweifel an dieser Auffassung erregt vielleicht der Umstand, dass das Projectil in drei ungleiche Theile zerlegt war, und alle drei durch dieselbe Einschussöffnung eindrangen. — Doch ist dabei nicht zu vergessen, dass beim Aufschlagen auf ein widerstandsfähiges Medium, wie harter Stein, eine abermalige bedeutende Erhitzung des Geschosses stattfindet, so dass das Abtrennen eines kleinen Bleistückes auch noch beim Aufprallen auf eine Rippe möglich wäre. —

Wie aber lassen sich die Verhältnisse in der Wunde, sowohl an der Oberfläche, als in der Tiefe erklären? Ausser den drei obgenannten

University of California

grösseren Projectilfragmenten wurden noch mehrere kleine bis kleinste Bleistückchen während der Untersuchung der Wunde und bei den verschiedenen Verbandwechseln aus der Wunde entfernt. Es liegt sonach nahe, anzunehmen, dass die Kugel in unmittelbarster Nähe unseres Kranken auf etwas sehr Hartes aufschlug und nun als eine Art Kartätschenschuss mit sehr kleinem Zerstreuungskegel in die Nierengegend eindrang. Dies zur Erklärung des so grossen Einschusses. Eines der grössten Projectilfragmente trifft die 12. Rippe, frakturirt sie, ein anderes trifft die 11. und schält das Periost von derselben; beide Projectilstücke aber, bedeutend in ihrer Kraft geschwächt, werden durch das Auftreffen auf die Rippen in ihrer Richtung beeinflusst, abgelenkt und reissen den horizontalen, oberflächlich gelegenen, zum Darmbeinkamm ziehenden Schusskanalschenkel. — Die dislocirte 12. Rippe und andere kleine Bleistücke dringen durch die Muskeln latissimus dorsi, sacrospinalis, quadratus lumborum und zerfetzen diese. Die abgetrennte Rippe findet man im senkrechten Theile des Schusskanales, aber nicht an der zertrümmerten Niere selbst, sondern in etwas oberflächlicherem Niveau. — Was für eine Gewalt hat nun die Zertrümmerung der Niere bewirkt, das dislocirte Rippenfragment oder der plötzliche, heftige Stoss gegen die Lendengegend? Da der in die Tiefe führende Schusskanal bis zur verletzten Niere selbst führt, so ist es ausser Zweifel, dass Projectilstückchen und das Rippenfragment oder kleinere Knochensplitter bis zur verletzten Niere selbst ihren Weg fanden und einen Theil der Zerstörung bedingten. Der Riss im zerfetzten M. quadratus lumborum aber war etwa für 2 Finger durchgängig, so dass man bei alleiniger Annahme dieses Verletzungsmodus auch nur eine theilweise schwere Beschädigung des Organs hätte erwarten können. So aber zeigte die ganze Niere sowohl die tiefen radiären, vom Hilus zur Convexität ziehenden Einrisse, als an der Vorder- und Hinterfläche, sowie der Convexität zahllose Einrisse und sternförmige Sprünge, so dass mit Sicherheit auch auf eine gleichzeitige stumpfe Gewalteinwirkung auf die Nieren geschlossen werden kann. Die Abtrennung des unteren Nierenpoles also, sowie die über das ganze Organ vertheilten Einrisse entsprechen so genau dem, was über die sogenannte Sprengwirkung oder hydraulische Pressung bei subcutanen Nierenverletzungen bekannt ist, dass wohl diese Erklärung die naheliegendste ist.

Eine solche Sprengwirkung an der Niere, wie sie bei subcutanen Verletzungen und Contusionen der Niere wohlbekannt und allgemein anerkannt ist, kommt aber nach Küster auch bei Schussverletzungen der Nieren vor, und ist das Vorkommen derselben durch Schiessversuche auf ungefüllte und mit vom Ureter und den Gefässen aus gefüllten Nieren erhärtet. Ein Schusskanal oder ein demselben entsprechender Substanzverlust ist jedoch auch bei dieser hydraulischen Pressung beim Nierenschuss stets vorhanden, während ein solcher in unserem Falle fehlt. Es passen die beiden Stücke der zerrissenen Niere, ohne einen grösseren Substanzverlust zwischen sich sehen zu lassen, aufeinander.

Unser Fall ist demnach eine Combination zwischen offener Nierenschussverletzung und Sprengwirkung bei contundirender Verletzung und ist, soweit mir die Litteratur über diese Frage zugänglich ist, ein derartiger

Fall noch nicht beschrieben, obwohl B. v. Beck und Otis[1]) von Nierenschüssen berichten, bei denen eine Sprengwirkung, aber direct im Gefolge des die Niere verletzenden Projectils angenommen werden muss. —

Eine grosse Zahl der bisher mitgetheilten Nierenschüsse ist für die Betrachtung der dieser Verletzungsart eigenthümlichen Mechanismen überhaupt nicht verwendbar; sie stammen, wie die 85 Fälle von Otis, aus dem amerikanischen Secessionskriege und 15 andere aus dem deutsch-französischen Kriege und sind für derartige Studien zu wenig genau beobachtet. Ausser diesen 100 Kriegsverletzungen sind etwas über 1/2 Hundert ältere Kriegs- und Friedensverletzungen gesammelt. Obwohl anzunehmen ist, dass die meisten in neuerer Zeit vorgekommenen Nierenschüsse einer Publication für werth gehalten, und um ihrer auffallenden und eigenthümlichen Symptome wegen genau beobachtet werden, ist, wie oben erwähnt, die Zahl der genau beobachteten Nierenschüsse noch recht gering. Dieser Umstand sowohl, der erwarten lässt, dass durch jeden neuen Fall die Reihe der Erfahrungsthatsachen auf diesem Gebiete vermehrt wird, als besonders die grossartigen Veränderungen der modernen Handfeuerwaffen rechtfertigt, wie ich hoffe, die ausführliche Mittheilung dieses Falles und legt andererseits es nahe, die fraglichen Schussverletzungen unter Hinblick auf die sie veranlassenden Waffen zu betrachten.

So unwahrscheinlich es bei Erwägung der Durchschlagskraft unserer modernen Armeegewehre erscheinen mag, dass eine Niere getroffen wird und nebenbei kein anderes wichtiges Organ verletzt, noch die Bauch- oder Brusthöhle eröffnet wird, so hat unser Fall einen Beweis für dies Vorkommniss geliefert und gestattet vielleicht einen kleinen Ausblick auf die Mannigfaltigkeit der Verletzungen, die nach dem Auftreffen der mit so grosser Rasanz begabten modernen Geschosse auf harte Gegenstände noch erzeugt werden kann.

Es bliebe noch zu erörtern übrig, welche Rolle unser Fall in therapeutischer Hinsicht spielt, und ob eine Erhaltung der so schwer verletzten Niere auf irgend eine Weise möglich gewesen wäre. Die abundante Blutung erforderte einen raschen, therapeutischen Eingriff, und ihre Stärke, sowie der Umstand, dass die Ausdehnung der hier zutage liegenden Verletzung nicht bekannt war, zwangen zu einer raschen Erweiterung der Wunde und einer Besichtigung der in der Tiefe vorgefallenen Verletzung. Das ganze untere Polstück war, wie sich nach der Freilegung der Niere zeigte, vollständig ausser Contact mit der übrigen Niere gebracht, an dem Hauptstücke der Niere eine schwere, das ganze Organ durchsetzende Zerreissung und zahlreiche Sprünge in der Rindensubstanz, die Hauptgefässe verletzt, der Ureter zerrissen. Unter diesen Umständen hätte überhaupt nur an 2 Möglichkeiten gedacht werden können, an die aseptische Tamponade und an die Nierenexstirpation. Aber selbst bei weitgehendstem conservativen Vorgange wäre eine Erhaltung des Organs in unserem Falle unthunlich gewesen, so dass man sagen kann, dass in unserem Falle nach Kenntnissnahme der Verletzung von vornherein die stricte Indication zur Nephrektomie gegeben war. Küster spricht die Zuversicht aus, in Zukunft auch die Nierenschüsse in fast allen Fällen

1) Otis, Med. and surg. History of the War of Rebellion. Part II. Vol. IV.

conservativ behandeln und eine Nephrektomie meist vermeiden zu können; aber gerade das Vorkommen der Sprengwirkung beim Nierenschuss wird eine Erhaltung des Organs oftmals unthunlich erscheinen lassen.

Was nun den Tod des Patienten anlangt, so ist es möglich, dass sich seine tödtliche Pneumonie aus der Bronchitis, die er schon zur Zeit der Verletzung hatte, entwickelte. Es ist aber vielleicht wahrscheinlicher, dass dieselbe in Zusammenhang zu setzen ist mit der blutigen Suffusion eines so grossen Stückes vom Colon descendens, und dass die durch die Quetschung schwer geschädigte Darmwand Mikroorganismen verschiedenster Art den Durchtritt gewährt hatte, und man somit vielleicht an eine Colipneumonie denken kann. Auch der Erguss in die beiden Pleurahöhlen, wenn er auch geringfügig war, sprach mehr für eine von aussen kommende Infection. Ob eine schwere Infection der Nierenwunde selbst beim Schusse erfolgt ist, lässt sich nicht genau entscheiden; jedenfalls bemerkte man an der Wunde im Verlauf der 4 Tage, die sie beobachtet wurde, auffallend wenig Reaction, und wurde nur ein spärliches, kaum eiterig zu nennendes Secret abgesondert. Die Umgebung der Nierenwunde blieb vollkommen reizlos.

VI.

Besprechungen und Anzeigen.

1.

Der chronische Gelenkrheumatismus und seine Behandlung. Referate und Vorträge auf dem 15. Congress für innere Medicin. Verhandlungen des Congresses, Wiesbaden, Verlag von J. F. Bergmann 1897.

Als erster Gegenstand war auf die Tagesordnung des Congresses für innere Medicin, welcher in den Tagen vom 9.—12. Juni 1897 zu Berlin abgehalten wurde, eine Discussion über den chronischen Gelenkrheumatismus und dessen Behandlung gesetzt. Die Referate waren in den Händen der Herren Prof. Bäumler und Dr. Ott. Weitere Vorträge zu diesem Thema wurden von anderen Mitgliedern des Congresses gehalten: auch ein chirurgischer Beitrag wurde geliefert von Prof. Schüller. Die Vorträge, welche jetzt gedruckt vorliegen, sind auch in chirurgischer Beziehung so wichtig, dass eine Besprechung derselben, und ganz besonders der Vorträge von Bäumler und von Schüller, an dieser Stelle gerechtfertigt erscheint, umsomehr, als die Verhandlungen des Congresses nicht allgemein zugängig sind.

Bäumler hebt im Beginn seiner Mittheilung mit Recht hervor, dass der Begriff des chronischen Gelenkrheumatismus ein recht ungenauer sei. Mancherlei Gelenkerkrankungen sind es, die mit diesem Namen belegt werden. „Bei uns in Deutschland wird nach Volkmann's Vorgang von den meisten Chirurgen das „chronischer Gelenkrheumatismus" genannt, was die Mehrzahl der inneren Kliniker als „Arthritis deformans" bezeichnet. In Frankreich dagegen werden allgemein auch diejenigen Fälle, welche unsere Chirurgen als „Arthritis deformans" scharf von dem chronischen Gelenkrheumatismus abtrennen, mit den übrigen zusammen als „rhumatisme chronique" abgehandelt." Die Anwendung des Ausdruckes „Rheumatismus" im allgemeinen ist ja vielfach eine recht verschiedene und häufig genug eine ganz unberechtigte. Folgerichtig ist der chronische Gelenkrheumatismus nur die chronische Form des acuten. Zweifellos giebt es solche Fälle, und die Beziehung zu dem vorhergegangenen acuten Gelenkrheumatismus ist dann nachweisbar. Dasjenige, was gewöhnlich und landläufig bei uns chronischer Gelenkrheumatismus genannt wird, und was seit den Arbeiten Volkmann's charakterisirt ist, ist aber nicht die chronische Fortsetzung eines acuten Gelenkrheumatismus, sondern eine selbständige Form von Gelenkerkrankung. Hiervon zu unterscheiden sind selbstverständlich auch die chronischen Formen einer gonorrhoischen Gelenkentzündung und anderer im Gefolge von acuten Infectionskrankheiten, von Tuberculose, Syphilis auftretenden Gelenkent-

zündungen. Bei der hierdurch per exclusionem charakterisirten chronischen Gelenkentzündung ist nicht immer ein bestimmtes ätiologisches Moment nachzuweisen [1]).

„Das Charakteristische bei dieser Erkrankung, welche ähnlich wie der acute Gelenkrheumatismus in ihren typischen Fällen als polyarticuläre Erkrankung auftritt, ist die oft sehr frühzeitig eintretende, durch verschiedenartige Veränderungen hervorgerufene Missgestaltung der Gelenkgegenden, die in vielen Fällen zu einer völligen Verkrüppelung der Glieder oder des ganzen Körpers führt. Diese Verunstaltung betrifft nicht blos die äussere Form der Gelenke, wozu neben der gleichmässigen oder ungleichmässigen Schwellung auch noch die in der Umgebung rasch sich entwickelnde Muskelatrophie wesentlich beiträgt, sondern auch ihre anatomische Struktur. Die Synovialmembran, die Knorpel und die Bandapparate, selbst die angrenzenden Theile der Knochen werden durch Schwund und Wucherung tiefgreifend verändert. Aus beiden Gründen, wegen der augenfälligen äusseren Verunstaltung und wegen der inneren Destruction ist die Bezeichnung der Krankheit als „Arthritis deformans" eine durchaus zutreffende."

„Dieser Name „Arthritis deformans" wird nun aber von den meisten unserer chirurgischen Collegen nach v. Volkmann's Vorgang ausschliesslich in Anspruch genommen für die Fälle von chronischer Gelenkentzündung, bei welcher es durch Randwucherung des Knorpels und Verknöcherungen derselben, welche demgemäss stets innerhalb der Gelenkkapsel liegen, durch Atrophie und wiederum durch Hypertrophie am Knorpel und Knochen zu tiefgreifenden Veränderungen aller das Gelenk zusammensetzenden Theile kommt. Den Typus dieser Erkrankung, bei welcher nach v. Volkmann niemals Verwachsung oder gar knöcherne Ankylose zu Stande kommen soll, bildet die meist rein örtlich bleibende Erkrankung des Hüftgelenkes, das „Malum coxae senile." Bei dieser destruirenden Form von monoarticulärer chronischer Gelenkentzündung sind die pathologisch-anatomischen Veränderungen in den Gelenken dem Wesen nach die gleichen, nur gradweise weiter fortgeschritten, wie in den dem inneren Kliniker häufiger zur Beobachtung kommenden Fällen multipler deformirender chronischer Gelenkentzündung. Wegen des Befallenwerdens zahlreicher und meist auch der kleinen Gelenke an den Händen und Füssen hat letztere eine gewisse oberflächliche Aehnlichkeit mit dem acuten Gelenkrheumatismus, und deshalb wohl hauptsächlich wird sie von den meisten Chirurgen als „chronischer Gelenkrheumatismus" bezeichnet."

„Der wesentliche Unterschied dieser Erkrankungsform, welche hier und da auch ziemlich acut einsetzen kann, von dem acuten Gelenkrheumatismus ist die frühzeitig eintretende Veränderung (Zerstörung einerseits und ossificirende Hyperplasie andererseits) der Gelenkknorpel, welche bei dem acuten Gelenkrheumatismus selbst heftigster Form stets intact bleiben."

„Als ein wichtiges Unterscheidungsmerkmal zwischen chronischem Gelenkrheumatismus und Arthritis deformans der Chirurgen wird von diesen angegeben, dass bei letzterer niemals Ankylose durch Verwachsung

1) Wörtlicher Abdruck einiger Absätze mit gütiger Erlaubniss des Autors.

im betreffenden Gelenke vorkomme, was bei ersterem öfter der Fall sei. Bei wirklichem chronischen Gelenkrheumatismus im Anschlusse an acuten, besonders aber bei anderen ätiologischen Formen chronischer Gelenkentzündung, vor allem bei der verhältnissmässig so häufigen gonorrhoischen Gelenkentzündung, bei manchen der im Gefolge des Scharlachs und anderer acuter Infectionskrankheiten, bei den durch Gelenkblutungen im Gefolge der Haemophilie und des Scorbuts entstehenden Gelenkaffectionen können Verwachsungen zu Stande kommen. Dagegen sind sie bei der multiplen deformirenden Gelenkentzündung, der „Arthritis deformans" in unserem Sinne, gewiss nicht häufig. Dass übrigens bei weitgehender Zerstörung der Gelenke, wie man sie am ausgesprochendsten beim Malum coxae antrifft, anatomische Veränderungen zu finden sind, die weiterhin sicher zu einer knöchernen Ankylose geführt haben würden, beweisen Fälle, wie sie von Rob. Adams beschrieben sind.

Um Fälle von sehr weitgehender Veränderung im Gelenkinneren bei multipler chronischer Gelenkerkrankung unterzubringen, waren die Chirurgen, welche v. Volkmann's Nomenclatur folgen, genöthigt, auch eine polyarticuläre Form ihrer A. deformans anzunehmen, wiewohl die typischste Form der Erkrankung gewöhnlich auf ein einzelnes Stück sich beschränkt. Diese polyarticuläre Arthritis deformans von dem chronischen Gelenkrheumatismus der Chirurgen zu unterscheiden, ist aber eine Unmöglichkeit. Selbst Waldmann, der überzeugteste Anhänger v. Volkmann's, muss zugeben, dass diese Zustände im Entstehen nicht von einander zu unterscheiden sind."

„Es handelt sich eben wohl thatsächlich um einen und denselben Process, und von dessen Dauer und anderen Nebenumständen hängt es ab, ob die inneren Gelenkveränderungen bereits dem Bilde der Arthritis deformans (der Chirurgen) entsprechen, oder ob sie noch nicht soweit gediehen sind. Wir werden daher diese Gruppe von Fällen chronischer Gelenkerkrankung, welche in meist subacuter Weise auftretend, dann mit sehr chronischem, über Jahrzehnte sich hinziehendem, gewöhnlich ganz fieberlosen Verlaufe viele oder die meisten Gelenke des Körpers befällt, und die weitgehendsten Veränderungen an ihnen hervorruft, als Arthritis oder Polyarthritis deformans zusammenfassen, da die Bezeichnung „chronischer Gelenkrheumatismus" leicht zu einer irrthümlichen Auffassung der Krankheit und zu häufig überflüssigen und erfolglosen therapeutischen Maassnahmen den Anlass geben kann."

Indem Bäumler das Krankheitsbild dieser chronischen Gelenkentzündung schildert, würdigt er besonders auch die bei operativen Eingriffen gelieferten Aufschlüsse, weil dieselben nicht blos die letzten Stadien des Processes, sondern schon frühere Stadien derartiger Gelenkerkrankungen vor Augen bringen. Für das Zustandekommen der Erkrankung giebt er zu, dass ein mechanisches Moment, das Trauma im weitesten Sinne des Wortes, eine grosse Rolle spielt, indem in manchen Fällen ein an sich unbedeutendes Trauma, auf ein einzelnes Gelenk wirkend (namentlich bei dem Malum coxae) den Anstoss zu der Erkrankung geben kann. Daneben sind atmosphärische Einflüsse, vor allem länger dauernde Einwirkung feuchter Kälte, anzuschuldigen, allein eine zuverlässige Statistik über die geographische Verbreitung der Gelenkerkrankung und ihre Beziehung zu

Orten, an welchen feuchte Kälte häufiger vorkommt als anderswo, existirt noch nicht. Eigenthümlichkeiten der individuellen, vielleicht der familiären Constitution spielen eine Rolle, und darin könnte eine gewisse Berechtigung zur Aufstellung der sogenannten „rheumatischen Diathese" liegen. Wichtig ist das Ueberwiegen des weiblichen Geschlechtes unter den von der Krankheit befallenen. Die Krankheit kurzweg als eine vom Nervensysteme abhängige trophische Störung anzusehen, ist nicht berechtigt. Die Annahme eines infectiösen Ursprunges ist bei dem polyarticulären Charakter der Krankheit naheliegend und schon vielfach discutirt worden, besonders seit Schüller im Jahre 1892 und die englischen Aerzte Bannatyne und Wohlmann in Bath (1894) mit grosser Constanz durch Punction aus diesen Gelenken die Anwesenheit eines bestimmten Bacillus nachgewiesen haben. Wie es scheint, ist der von Schüller gefundene Bacillus demjenigen der genannten englischen Aerzte, welcher von Blaxall noch genauer bakteriologisch untersucht wurde, zum mindesten sehr ähnlich. Unter Uebergehung zahlreicher interessanter Abschnitte in dem Referate des gelehrten Klinikers fassen wir zum Schluss die von ihm aufgestellten Schlusssätze noch wörtlich zusammen:

„1. Der Name „Rheumatismus" ist auf den gewöhnlichen acuten Gelenkrheumatismus und die mit Sicherheit als Varianten desselben zu betrachtenden Erkrankungsformen zu beschränken.

2. Es giebt eine besondere Form meist polyarticulärer und darum dem acuten Gelenkrheumatismus ähnlicher Erkrankung, die ausgezeichnet ist durch einen eminent chronischen Verlauf, ohne Neigung zu Herzcomplicationen, durch Salicylpräparate nicht zu beeinflussen, frühzeitig zu Missstaltung und allmählich zu Destruction der Gelenke führend. Diese Krankheit ist als Arthritis, bezw. Polyarthritis deformans zu bezeichnen.

3. Die Ursache der Krankheit ist noch nicht sicher bekannt. — Prädisponirend wirken alle Momente, welche auch sonst die Neigung zum Erkranken erhöhen, wie Armuth, Säfteverluste, nervöse Erschöpfung, vorausgegangene anderweitige Gelenkaffectionen, u. a. auch acuter Gelenkrheumatismus. Das weibliche Geschlecht zeigt eine besondere Disposition, und es scheint ein gewisser Zusammenhang der Krankheit mit verschiedenen Vorgängen im Sexualapparate zu bestehen. Die Krankheit kommt nicht vorwiegend bei den ärmeren Bevölkerungsklassen vor.

4. Ein specieller genetischer Zusammenhang der Krankheit mit organischen oder funktionellen Erkrankungen des Nervensystems, so dass sie als centrale oder reflectorische Trophoneurose aufzufassen wäre, ist nicht mit Sicherheit zu erweisen.

5. Es ist nicht unwahrscheinlich, und die neueren bakteriologischen Untersuchungen geben dieser Annahme bereits eine gewisse Stütze, dass es sich um eine Infectionskrankheit handelt.

6. Bei der oft durch viele Jahre sich hinziehenden Krankheit mögen auch mehrere Ursachen, auch verschiedenartige Infectionen, auf einmal oder successive einwirkend, in Betracht kommen.

Schüller's Untersuchungen beziehen sich nach seiner Angabe auf die schwersten der zum chronischen Gelenkrheumatismus gerechneten Entzündungsformen. Seitdem er vor 5 Jahren auf dem damaligen Chirurgen

congress seine Arbeiten über diesen Gegenstand dargelegt hat, hat er in zahlreichen Fällen seine Erfahrungen bereichern können. Seine Fälle können in 2 Gruppen getheilt werden. In die eine kommen die Fälle mit entzündlicher Hyperplasie der synovialen Gelenkzotten, zuweilen in ganz massenhafter Weise, mit Ausweitung der Gelenkkapsel und unförmlicher Entstellung des Gelenkes, Störung der Funktion, fast beständigen Schmerzen. In die zweite kommen die Fälle, bei welchen mehr ein Schrumpfungsprocess vorliegt, wenn auch nur in einem Theil des Gelenkes, während ein anderer Theil die Veränderungen, welche für die erste Gruppe angegeben wurden, aufweist; bei der schrumpfenden oder ankylosirenden Form ist active und sogar passive Beweglichkeit aufgehoben. Schüller hebt hervor, dass diese Erkrankungen mit der klassischen „Arthritis deformans" nicht zusammengeworfen werden dürfen, da es sich nach seiner Meinung um ganz verschiedene Krankheitsprocesse handele. Bei solchen Fällen ist Knorpel und Knochen normal, durchaus unbetheiligt an der Missgestaltung des Gelenkes. Durch Punktion gewinnt man aus diesen Gelenken wenig oder keine Flüssigkeit, niemals Eiter. Nach einer Eröffnung mit dem Schnitte quellen gestielte Zottenmassen von verschiedenster Form und Grösse hervor. Manchmal sind es vielfach verzweigte blattartige, algenähnliche Bildungen. Am Lebenden können diese Zottenmassen zuweilen direct palpirt werden. In diesem entzündlich hyperplasirten Gewebe der Synovialis hat Schüller constant den von ihm beschriebenen Bacillus gefunden. Bemerkenswerth ist, dass er mit Reinkulturen seiner Bacillen bei Kaninchen durch Injection in ein Gelenk innerhalb 2—3 Monate eine charakteristische zottenbildende Synovinalentzündung erzeugen konnte, welche die Erkrankung beim Menschen gewissermaassen en miniature reproducirt. Neben diesen Bacillen sind öfter auch Kokken in den Geweben zu finden, welche übrigens Schüller nicht für die Krankheitserreger ansieht. Seine Bacillen hat Schüller bei der klassischen Arthr. deformans in keinem Falle nachweisen können. Schüller betont also den selbstständigen Charakter dieser nach seiner Meinung durch den von ihm beschriebenen Bacillus hervorgebrachten Gelenkentzündungen. Auch der progressive Charakter der Zottenbildung, wie er für diese kranken Gelenke charakteristisch ist, unterscheidet sie von der bei Arthr. deformans. Er schlägt für diese Krankheit den Ausdruck vor: „Polyarthritis chronica villosa". Betreffs der Behandlung dieser Gelenkaffectionen rühmt Schüller wiederholte Injectionen einer mit Guajakol vermischten Jodoformemulsion. Seine Mischung ist folgende:

5 Grm. feinstes reinstes Jodoformpulver
60—100 = säurefreies reinstes Glycerin
20 Tropfen Guajakol puriss. Riedel-Pictet.

Diese Mischung wird wie die Spritze und die Cantilen vor dem Gebrauch im Dampfsterilisator sterilisirt, sodann unter aseptischen Cautelen injicirt. Am Knie hat Schüller meistens 5—6 Injectionen jede zu 10—15 Grm. Flüssigkeitsgemisch nöthig gefunden und beobachtete danach ein vollkommenes Zurückgehen mächtiger zottenhaltiger Gelenkanschwellungen und eine Wiederherstellung der Beweglichkeit. Nach der Injection traten regelmässig Schmerzen, selten Fieber auf. Nach 1—2 Tagen sind die Störungen vorüber. In einzelnen Fällen hat Schüller noch

1—3 Jahre nach der Kur günstige Berichte von den Kranken erhalten. Sicher und rascher wirkend ist in diesen Fällen die synoviale Arthrektomie mit Schonung des Bandapparates. Frühzeitiger Beginn der Bewegungsübungen giebt günstige Resultate, ja sogar fast vollkommen normale Beweglichkeit. Die Schmerzen sind nach der Operation verschwunden. Recidive sind nicht eingetreten. Solche Operationen hat Schüller 11 am Kniegelenk, 1 am Ellbogengelenk, 2 am Handgelenk, 2 am Radio-Ulnargelenk ausgeführt.

Durch die vorstehenden etwas ausführlichen Referate der betreffenden Vorträge dürfte das Interesse der chirurgischen Fachgenossen von neuem und speciell angeregt werden. Unter allen Umständen muss im Interesse weiterer Erkenntniss daran festgehalten werden, dass der Name „chronischer Gelenkrheumatismus" ein für allemal verbannt werden muss. Genaueres Studium der einzelnen Fälle von chronischer Gelenkentzündung, namentlich auch genaue pathologisch-anatomische, speciell bakteriologische Untersuchung von Gelenkflüssigkeit und Synovialgewebe aus solchen erkrankten Gelenken muss in möglichst allen Fällen angestrebt werden, damit unsere Kenntnisse auf diesem praktisch so bedeutsamen Gebiete auch theoretisch gefördert werden. Helferich.

2.

Die chirurgischen Krankheiten und die Verletzung des Pankreas von W. Körte. Lieferung 45 d der „deutschen Chirurgie." Stuttgart, Ferd. Enke. 1898. Preis 9 M.

Die Herausgeber der „deutschen Chirurgie" hätten einen besseren und berufeneren Bearbeiter der Chirurgie des Pankreas nicht finden können als den erwähnten Verfasser, welcher durch verschiedene Arbeiten über das gleiche Thema schon bekannt ist und den recht stattlichen Bau der Pankreaschirurgie, wie er heute schon besteht, selbst mitgeschaffen hat. Das in jeder Beziehung ausgezeichnete Werk enthält auf 234 Seiten und unter Einschaltung von 18 Abbildungen die gesammte einschlägige Lehre. Im 1. Kapitel wird Geschichtliches, im 2. Kapitel die Anatomie und chirurgische Topographie des Pankreas, im 3. Kapitel die Physiologie desselben dargestellt. Das 4. Kapitel enthält Allgemeines über Symptomatologie und Aetiologie der Pankreaserkrankungen. Mit dem 5. Kapitel beginnt die chirurgisch zugängige Pathologie des Organes, zunächst Pankreascysten und Pseudocysten. Es wird deren pathologische Anatomie, die Entstehung, ihre klinischen Erscheinungen und die operative Behandlung eingehend abgehandelt. Kapitel 6 behandelt die festen Geschwülste des Pankreas (Carcinom, Sarkom, Adenom, Lymphom, Tuberculose, Syphilis), Kapitel 7 Entzündungen des Pankreas, Blutungen und deren Folgen, Kapitel 8 Congremente im Pankreas, Kapitel 9 Verletzungen des Pankreas, Kapitel 10 Lagerveränderungen und Kapitel 11 Diabetes bei Erkrankungen des Pankreas.

Ein genaueres Eingehen auf den Inhalt der einzelnen Kapitel kann umsomehr unterbleiben, weil kein chirurgisch thätiger Arzt das Studium des wichtigen Werkes unterlassen kann und wird. Helferich.

3.

Beiträge zur wissenschaftlichen Medicin. Festschrift, bearbeitet von Aerzten des Herzogthums Braunschweig, herausgegeben von Dr. R. Beneke. Braunschweig, Harald Bruhn. 1897.

Der stattliche und schön ausgestattete Band enthält zahlreiche Arbeiten, welche von braunschweigischen Aerzten bei Gelegenheit der in Braunschweig im September 1897 abgehaltenen 69. Naturforscherversammlung veröffentlicht sind. Es sind Beiträge aus verschiedenen Theilen der Gesammtmedicin. Von chirurgischem Interesse sind namentlich die Folgenden: Schulz: Ueber Unfallerkrankungen, Sprengel: Zur operativen Nachbehandlung alter Hüftresectionen, Denecke: Ein Fall von schwerer Nierenblutung nach Nephrolithotomie, Beneke: Zur Lehre von der Spondylitis deformans, Blume: Zur Frage der intravitalen Selbstverdauung des Pankreas, Franke: Zur Chirurgie der Gallenwege. (Ein Fall von Gallensteinileus). Briese: Fall von metastasierendem Lungenendotheliom, Wille: Ueber die Infectionswege der Tuberculose, Heller: Ein verstellbarer Zimmerbarren, Thümmel: Exstirpation einer tuberculösen Wanderniere.

Indem wir uns vorbehalten, auf die eine oder andere dieser Arbeiten im genaueren Referat zurückzukommen, weisen wir schon an dieser Stelle auf die inhaltsreiche Arbeit Sprengel's hin. Helferich.

4.

Die chirurgischen Krankheiten der Harnorgane von Güterbock. IV. Theil, Preis 10 Mark. Verl. von Franz Deuticke, Leipzig und Wien. 1898.

Der 4. Theil des grossgeplanten Werkes über die chirurgischen Krankheiten der Harnorgane des inzwischen leider verstorbenen Verfassers behandelt die chirurgischen Krankheiten der Nieren. Das Werk enthält in einzelnen Kapiteln die Anatomie und Physiologie, sowie die Untersuchung der Nieren: ferner deren angeborene Krankheiten, abnorme Lage, Verletzungen, eitrige Entzündungen, Hydronephrose, Cystengeschwülste, Tuberculose, Neubildungen, nervöse Erkrankungen, Erkrankungen der Blutgefässe, Steinkrankheit und endlich die Operation an der Niere. Wie schon die früher erschienenen Theile dieses Werkes, so zeichnet sich auch dieser durch die ausserordentliche Gründlichkeit und kritische Verwerthung der gesammten einschlägigen Litteratur aus. Am Schluss des Bandes findet sich das Sachregister für das ganze Werk. Durch 50 instructive Holzschnitte ist das auch sonst gut ausgestattete Buch bereichert. Für den Fachmann ist das Werk unentbehrlich, auch zur Einführung in das Studium der Nierenchirurgie ist das Buch vorzüglich geeignet, wie schon das Studium des 1. Kapitels über die normalen topographischen Verhältnisse und über die verschiedenen Arten bimanueller Untersuchung der Niere in Rückenlage und in Seitenlage nach Israel erweist.

Helferich.

5.

Vorträge über die Nierenkrankheiten. Von G. Freitag. Leipzig, J. A. Barth. 1898. Preis 10 Mark.

Der Verfasser hat bei eingehendem Privatstudium der neueren Arbeiten über Nierenkrankheiten zunächst für sich selbst schriftliche Bemerkungen und Auszüge geschrieben, welche er dann, nicht ohne Verwerthung eigener Erfahrungen, in die Form der vorliegenden Vorträge gebracht hat. Da auch die neuen Arbeiten auf dem Gebiete der Physiologie neben den pathologischen und therapeutischen, einschliesslich der Nierenchirurgie, verwerthet sind, und der Verfasser das Ganze in zusammenhängender und klarer Darstellung vorträgt, so dürfte sein Wunsch, für Studirende und praktische Aerzte etwas Nützliches zu liefern, in Erfüllung gehen.

Helferich.

6.

Carl von Langer's Lehrbuch der systematischen und topographischen Anatomie. Von C. Toldt. 6. Aufl. Wien und Leipzig, Wilh. Braumüller. 1897.

Das vorliegende, längst bekannte und geschätzte Lehrbuch der Anatomie enthält bis auf 3 Tafeln mit embryologischen Zeichnungen keine Abbildungen; es macht also den Gebrauch des neuen, unter der Aegide des gleichen Verfassers in Wien herauskommenden Atlas nicht unnöthig. In der 6. Auflage sind Knochenlehre und Muskellehre ausführlicher bearbeitet, eine kurze zusammenfassende Darstellung der Körpergegenden ist beigefügt. Die Kapitel über das centrale Nervensystem sind besonders erweitert. Ueberall ist die neue anatomische Nomenclatur zur Anwendung gekommen, nur in einigen wenigen Fällen hat Toldt abweichende Bezeichnungen gewählt, namentlich da, „wo bei der Nomenclatur der anatomischen Gesellschaft offenbar ein Versehen unterlaufen ist.“ Bei einer Anzeige des Buches in einer chirurgischen Zeitschrift ziemt es sich, die vortreffliche, klare und übersichtliche Darstellung und die hohe Bedeutung des Buches für anatomische Studien vollauf zu würdigen.

Helferich.

7.

Die Geschwülste des Nervensystems von Ludwig Bruns. Berlin 1897. Verl. v. S. Karger. Preis 12 M.

Die hohe Bedeutung des vorliegenden Werkes, welches der Verf. mit dem bescheidenen Namen einer klinischen Studie belegt, für den Chirurgen ergiebt sich aus einem Passus der Vorrede, in welcher der durch zahlreiche ausgezeichnete Arbeiten bekannte Verfasser es als die Pflicht des Neurologen hinstellt, „durch seine Arbeit dazu beizutragen, dass immer mehr Fälle dieser Art (d. h. von Geschwülsten des Centralnervensystems) möglichst frühzeitig und mit sicherer Diagnose, mit anderen Worten, unter den günstigsten Bedingungen für eine radicale Heilung, dem Chirurgen zugewiesen werden können.“ Indem B. den kritischen Boden nicht verlässt und ausdrücklich davor warnt, die Hoffnungen allzuhoch zu spannen, bekennt er sich zu der Ansicht, dass die chirurgische

Behandlung der Hirn- und Rückenmarksgeschwülste und die Erfolge, welche die Operationen gezeitigt haben, zu den grössten Errungenschaften der wissenschaftlichen Medicin des letzten Viertels unseres Jahrhunderts gehören.

Das Werk umfasst die Hirngeschwülste, bei welchen die Neubearbeitung von Oppenheim in Nothnagel's Handbuch vielfach herangezogen wird: ferner die Rückenmarksgeschwülste und endlich die Geschwülste der peripheren Nerven. Die letzteren sind am kürzesten behandelt, da sie ohnehin früher und regelmässiger chirurgischer Behandlung zugeführt werden als die beiden ersten Gruppen. Das durch 31 gute Abbildungen bereicherte Buch weist ohne Zweifel zur Zeit das Beste auf, was die gesammte Litteratur auf diesem Gebiete besitzt. Es ist eine erschöpfende Darstellung unter voller Benutzung der einschlägigen Litteratur und namentlich unter Heranziehung der eigenen reichen Studien und Erfahrungen des Verfassers. Das Buch ist für jeden, welcher als Mediciner oder als Chirurg die einschlägigen Kapitel studieren will, geradezu unentbehrlich. Helferich.

Anzeigen litterarischer Neuigkeiten, welche der Redaction zugeschickt worden sind:

Archiv der Augenheilkunde. Bd. XXXVI. 3. Heft.

Handbuch der Laryngologie und Rhinologie, herausg. von P. Heymann. 22. Lieferung. Diese enthält die Bearbeitung der Verletzungen der Nase, Fracturen und Dislocationen durch E. von Bergmann, den berühmten Berliner Chirurgen.

Fortschritte aus dem Gebiete der Röntgenstrahlen, herausg. von Dr. Deycke und Dr. Albers-Schönberg. Hamburg, L. Gräfe & Sillem, 1898. Bd. I. Heft 4. Dasselbe enthält Aufsätze von Dumstrey u. Metzner, Ueber die Untersuchung mit Röntgenstrahlen; Wolff, Angeborene Hüftverrenkung; Cowl, Anomales coxales Femurende; Walter, Hüftgelenk Erwachsener; Beck, Ellbogenverletzungen; Siedentopf u. Gerulanos, Bewegliche Fremdkörper; Dollinger, Französische Arbeiten.

Wiener klin. Wochenschrift. Nr. 8—13.

Philadelphia medical Journal. Vol. I. No. 6—12. Die vorliegenden Nummern enthalten Mancherlei über Standesinteressen amerikanischer Aerzte und Excerpte aus den Arbeiten in amerikanischen und europäischen med. Journalen.

University med. Magazine. Vol. X. No. 6. März 1898. Inhalt: Dock, Leukämisches Blut; Davis, Knieresection; Miller, Fall von Lebersyphilis.

Revue de chirurgie. 1898. No. 3. Inhalt: Quénu, De l'asepsie opératoire. Vitrac, Luxations dorsales externes du pouce. Bégouin, Traitement des tumeurs solides et liquides du mésentère. Tailhefer, Inflammation chronique primitive. „cancériforme" de la glande thyroïde. Venot, Myélome des gaines tendineuses a point de départ osseux, Guinard, Tumeurs extra-abdominales du ligament rond.

The physician and Surgeon, a professional medical Journal. Vol. XX. No. 1. January 1898.

Nordiskt med. Arkiv. 1897. Heft 6. Helferich.

VII.

Aus der Kgl. chirurgischen Universitätsklinik zu Göttingen.

Zur Kenntniss der Halscysten und -fisteln.

Von

Dr. G. Sultan,

Privatdocent und Assistenzarzt der Klinik.

(Mit 1 Abbildung im Text und Tafel V. VI.)

Die am Halse vorkommenden, angeborenen Cysten und Fisteln haben von Alters her das Interesse der Aerzte in hohem Maasse erregt, die Versuche jedoch, ihre Entstehung zu erklären, stammen erst aus dem Anfang dieses Jahrhunderts, indem als erster im Jahre 1832 Ascherson[1]) erkannte, dass die vollständigen, seitlichen Halsfisteln in den Pharynx mündeten, und dass sie den bei der Entwickelung des Halses auftretenden Kiemenspalten entsprechen. Auf Grund der seither erheblich angewachsenen und zur Zeit nur noch schwer zu übersehenden Litteratur hierüber können wir unsere Kenntnisse über die Entwickelungsgeschichte, Anatomie und Histologie der angeborenen Halsfisteln und Cysten in gewissem Sinne als geklärte betrachten, insofern nämlich, als die Hauptfragen gelöst zu sein und darüber Meinungsverschiedenheiten unter den Autoren nicht in erheblichem Maasse zu bestehen scheinen. Immerhin bleiben noch genügend Punkte übrig, die der Aufklärung bedürfen, um jede Mittheilung, die unsere Anschauungen zu ergänzen und zu erweitern vermag, gerechtfertigt erscheinen zu lassen.

Meine Befunde stützen sich auf 19[2]) in der Königsberger und Göttinger chirurgischen Klinik von mir beobachtete und histologisch

1) Ascherson, De fistulis colli congenitis. Berolini 1832.

2) Anmerkung bei der Correctur: Während der Drucklegung hatte ich Gelegenheit noch 4 Cysten zu beobachten, so dass meine Untersuchungen sich auf 23 Fälle erstrecken konnten. Die Berichte über diese letzten Fälle, wie über einige inzwischen eingelaufene Nachrichten über die Erfolge der von uns geübten Operation der Ranula befinden sich im Nachtrage zu dieser Arbeit.

untersuchte Fälle, für deren Ueberlassung ich meinem verehrten Chef, Herrn Geheimrath Braun, auch an dieser Stelle meinen ergebensten Dank ausspreche.

Ihrer Genese nach sind die in Betracht kommenden Fälle in 3 Gruppen zu sondern, in seitliche, hauptsächlich aus Kiemengangsresten hervorgegangene Cysten und Fisteln, in mittlere, soweit sie auf den Tractus thyreoglossus zurückzuführen sind, und in jene cystischen Bildungen, die mehr in das Gebiet der sogenannten Ranula gehören. Inwieweit hier Uebergänge der einen Gruppe in die andere möglich sind, d. h. in wie weit wir im Stande sind, jedesmal mit Sicherheit die Zugehörigkeit zu einer bestimmten Gruppe zu diagnosticiren, soll später erörtert werden. Zuvor sei es mir gestattet, kurz den jetzigen Stand unseres Wissens auf diesem Gebiete zu präcisiren.

Was zuerst die seitlichen Fisteln betrifft, so war schon frühzeitig der Versuch gemacht worden, festzustellen, auf welchen Kiemengang in jedem einzelnen Falle die betreffende Fistel zu beziehen sei, und man war sogar so weit gegangen, aus der Lage der äusseren Fistelmündung ihre Abstammung aus dem 1., 2., 3. oder 4. Kiemengange bestimmen zu wollen.[1]) Es ist das Verdienst von v. Kostanecki und v. Mielęcki[2]) überzeugend nachgewiesen zu haben, dass nicht die äussere Mündung der Fisteln hierfür maassgebend sein kann, dass vielmehr für die Beurtheilung des genetischen Zusammenhanges einerseits der Verlauf des Fistelganges gegen den Pharynx hin und die Einmündungsstelle im Pharynx selbst, andererseits nur diejenigen Gebilde des definitiven Halses in Betracht gezogen werden dürfen, welche bereits beim Auftreten der Kiemenspalten in den Kiemenbogen vorgebildet sind, also der in der Axe verlaufende Nerv und die axiale Arterie. Ausserdem kommen hier noch folgende Momente aus der Entwickelungsgeschichte des Halses in Betracht: Das Wachsthum der einzelnen Kiemenbögen ist ein ungleichmässiges, indem der zweite Bogen durch stärkeres Anwachsen den 3. und 4. Bogen überdeckt, dabei die Halsbucht, den Sinus cervicalis bildend. Ferner dürfen wir bekanntlich nur von inneren und äusseren Kiemenfurchen oder -falten sprechen, die normaler Weise durch eine

1) Heusinger, Halskiemenfisteln des Menschen und der Thiere. Deutsche Zeitschrift für Thiermedicin. II. 1876. — Derselbe, Zu den Halskiemenbogenresten. Virchow's Archiv. Bd. XXXIII. 1865. S. 177. — Derselbe, Halskiemenfisteln von noch nicht beobachteter Form. Virchow's Archiv. Bd. XXIX. 1864. S. 359.

2) v. Kostanecki und v. Mielęcki, Die angeborenen Kiemenfisteln des Menschen. Virchow's Archiv. Bd. CXX, CXXI. 1890.

Fig. 1.

Fig. 2

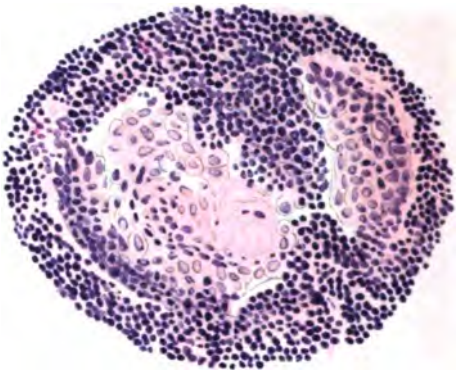

Fig. 3.



Fig. 4.

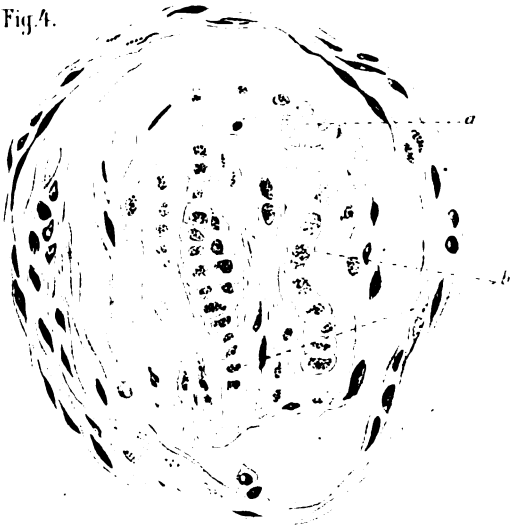

Fig. 5.

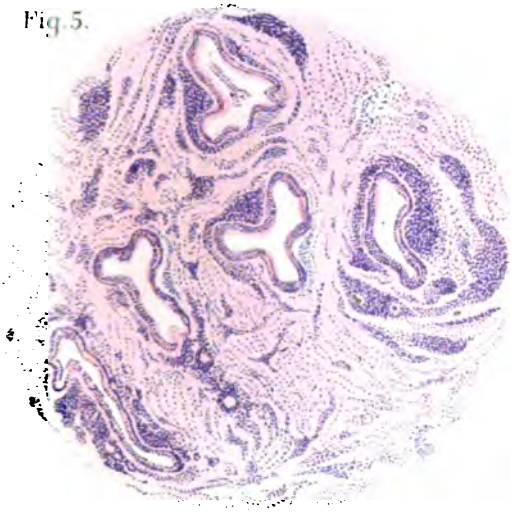

Fig. 6.

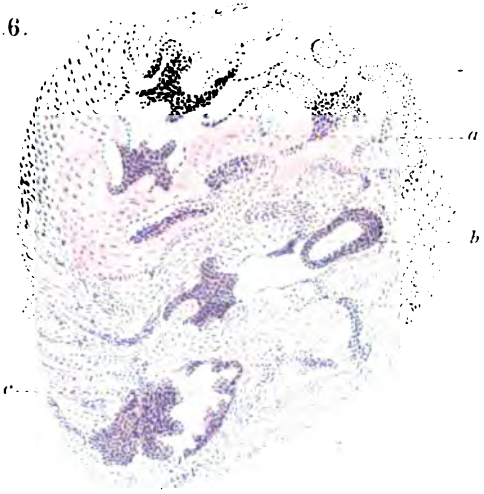

Fig. 7.

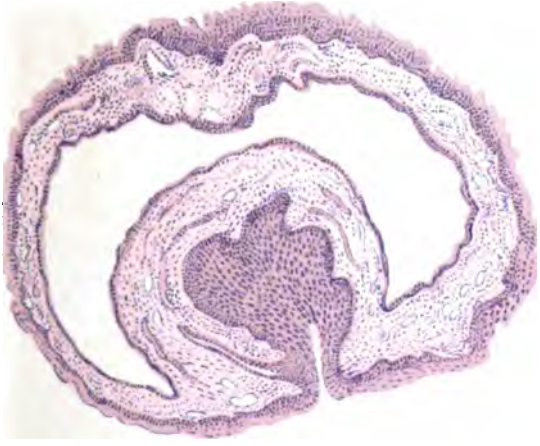

Fig. 8.

Fig. 1.

Fig. 2

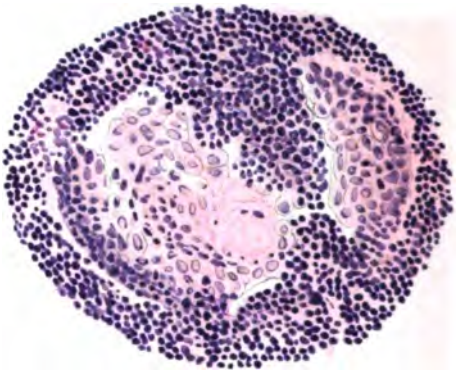

Fig. 3.

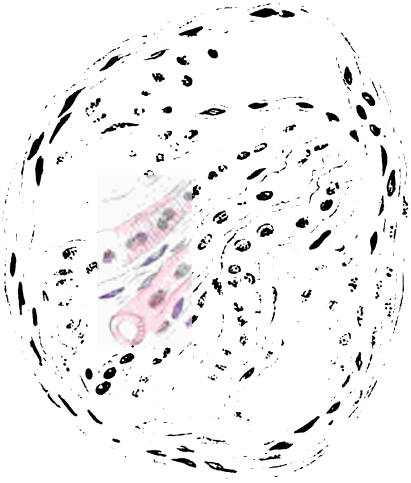

Fig. 4.

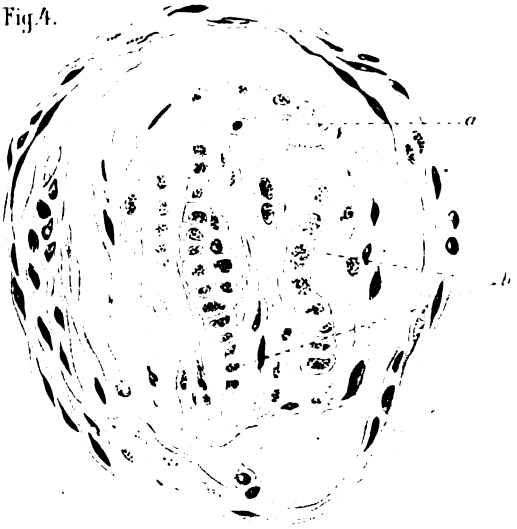

Fig. 5.

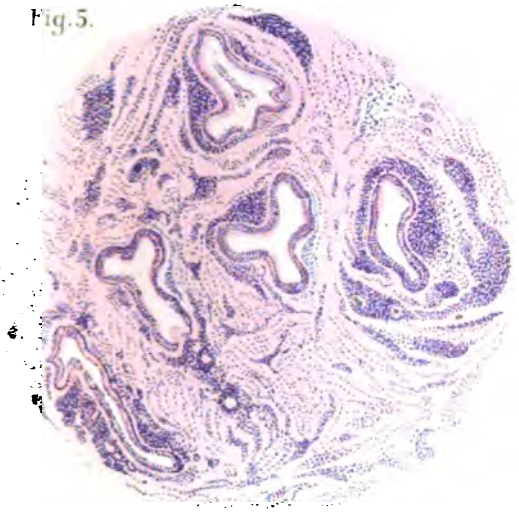

Fig. 6.

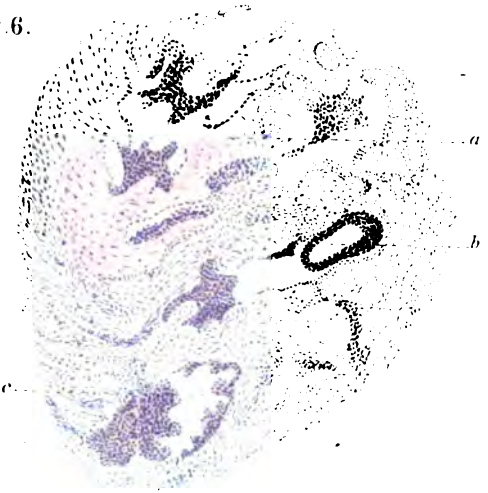

Fig. 7.

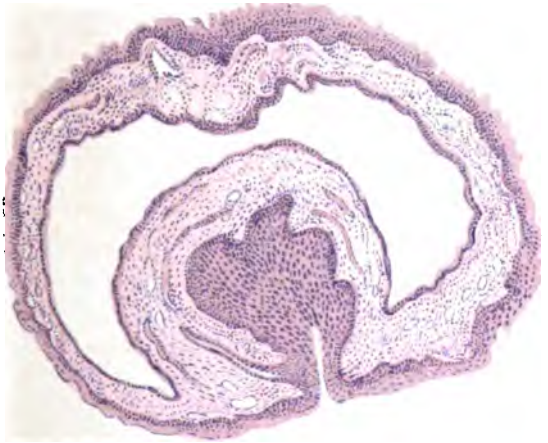

Fig. 8.

Verschlussmembran von einander getrennt sind und erst nach abnormer Durchbrechung dieser Membran zu vollständigen Kiemenspalten werden können. Von diesen Furchen erinnert das erste Paar noch beim Erwachsenen an seinen primitiven Zustand, indem die innere als Tuba Eustachii, die äussere als der äussere Gehörgang übrig bleibt. Die drei übrigen äusseren Furchen liegen in der Tiefe des Sinus cervicalis, überdeckt vom 2. Kiemenbogen, und verstreichen mit dem Verschluss des Sinus cervicalis. Sonach kommt für den äusseren, ectodermalen Theil der Kiemengangsfistel nur dieser Sinus cervicalis in Betracht, der im weiteren Verlauf einerseits vom Kiemendeckelfortsatz des 2. Bogens, andererseits von der seitlichen Halswand und der Bauchwand verdeckt und zum Verschluss gebracht wird. Von den inneren Kiementaschen zieht die zweite gegen jene Stelle der zweiten äusseren Kiemenfurche hin, welche vom Kiemendeckelfortsatz überlagert wird, tritt also mit der Vorderwand des Sinus cervicalis in Verbindung. Die dritte innere Kiemenfurche kommt nur mit dem Grunde des Sinus cervicalis in Berührung und die vierte erreicht ihn überhaupt nicht. Aus alledem schliessen die genannten Autoren, dass der innere Theil der seitlichen Halsfistel, als deren Reste die Rosenmüller'sche Grube und die Tonsillarbucht zu betrachten sind, nur der zweiten inneren Kiemenfurche entsprechen kann. Ja, sie gingen sogar so weit, das Vorkommen von mittleren, d. h. in ihrem ganzen Verlauf in der Mittellinie des Halses gelegenen Fisteln überhaupt zu leugnen, und meinten, diese seien, im Grunde genommen, auch nur seitliche Fisteln, deren Mündung zufällig in der Mittellinie gelegen sei. Dass diese Ansicht falsch ist, wissen wir heute, und ich werde bei der Besprechung der mittleren Fisteln und Cysten darauf zurückzukommen haben. Aber auch die Anschauung, dass die seitlichen Fisteln immer auf den 2. Kiemengang zurückzuführen sind, dass demnach die äussere Oeffnung der Fisteln stets in das Gebiet zwischen den beiderseitigen Mm. sternocleidomastoidei fällt, jedoch mit Ausnahme der Regio suprahyoidea und der beiderseitigen Regiones submaxillares ist, wenn sie auch in den meisten Fällen zutreffen mag, nicht unbedingt aufrecht zu halten; denn wir kennen jetzt bereits mehrere Fälle, für die wir die Entstehung aus dem 1. und 3. Kiemengange zugestehen müssen. Für den einen, von Virchow[1]) beschriebenen Fall erkennen v. Kostanecki und v. Mielęcki die Abstammung aus dem 1. Kiemengange selbst an.

1) Virchow, R., Ein neuer Fall von Halskiemenfistel. 1865. Virchow's Archiv. Bd. XXXII.

Es handelt sich um ein neugeborenes Kind, bei dem Virchow ein defectes und dislocirtes rechtes äusseres Ohr constatirte, unter welchem eine Fistel in die Mundhöhle führte. Vom Rachen aus sah man ungefähr in der Gegend der Tuba Eustachii rechts eine trichterförmige Tasche, in die man die Kleinfingerspitze einlegen konnte. Sie verengerte sich schnell und führte zur äusseren Fistel hinaus.

Riedel[1]) berichtete ferner über eine aus dem ersten Kiemengange hervorgegangene Fistel, welche von der äusseren Oeffnung am rechten Kieferwinkel bis in das Mittelohr hinein führte.

Einen anderen Fall, der in das obige Schema nicht hineinpasst, beschreibt Harding[2]), ohne allerdings irgend welche Schlüsse für die Genese seiner Fistel daraus zu ziehen.

Er betrifft ein achtjähriges Mädchen mit einer Halsfistel, deren eine Oeffnung aussen und hinten von dem grossen Zungenbeinhorn gelegen ist, während die zweite äussere Oeffnung sich im äusseren Drittel der hinteren Wand des Meatus auditorius extern. befand, als stecknadelkopfgrosse, excoriirte Stelle erkennbar. Eine Communication mit dem Pharynx war nicht nachweisbar. Beim Einspritzen von Jodoformäther in die Fistelöffnung am Halse quoll die Flüssigkeit wieder aus dem Ohre heraus.

Es liegt demnach eine complicirte Entwickelungsstörung vor, welche einerseits die Anlage des äusseren Ohres, andererseits den Sinus cervicalis zu betreffen scheint. Sehr ähnlich dem eben erwähnten Fall ist der neuerdings von König[3]) beschriebene.

Es fand sich eine Fistelöffnung am Halse, etwa fingerbreit unter dem rechten Kieferwinkel, vor dem Sternocleidomastoideus-Rande; Eiter und zuweilen feine Härchen kommen daraus hervor. Man fühlt einen von hier ausgehenden Strang nach oben aussen hinter dem Kieferwinkel verlaufen. In der Tiefe der rechten Ohrmuschel zwischen Tragus und Antitragus sieht man eine feine Oeffnung nach abwärts ziehen. Eine in diese Oeffnung eingeführte Sonde dringt aus der Fistel am Halse wieder hervor. Bei der Exstirpation zeigt sich der Fistelgang mit dem hinteren Biventerbauch innig verwachsen; er verläuft dicht unter dem N. facialis zu der am Ohr befindlichen Oeffnung.

Zur Erklärung dieses merkwürdigen Verlaufes des Fistelganges, dessen auskleidende Wand in der Gegend der Ohrmündung dermoidalen, nach der Halsmündung zu epidermoidalen Charakter hatte, glaubt König, eine locale Störung in der vorderen Partie des zweiten Schlundbogens annehmen zu müssen, welche nach 2 Seiten einen abnormen Zug ausübte. Erstens sei dadurch eine Vereinigung von Tragus und Antitragus verhindert worden, somit eine Ohrfistel entstanden, zweitens hätte sich aus demselben Grunde eine Fistel des Sinus cervicalis gebildet. Durch Gegeneinanderwachsen und Verdünnen der Wände bis zum Bersten sei es schliesslich zu einer Communication beider Fistelgänge gekommen.

---

1) Riedel, Verhandl. der Deutschen Ges. f Chir. 1897. S. 125.

2) Harding, W., Ein Beitrag zur Kenntniss der congenitalen Halsfisteln. Dissertation. Kiel 1890.

3) König, F., Ueber Fistula colli congenita. Archiv f. klin. Chir. Bd. LI. 1896. S. 578.

Eine ähnliche Erklärung giebt Hildebrand[1]) für eine von ihm beschriebene Cyste, welche seitlich von der Mittellinie oberhalb des Zungenbeins, und für eine Fistel, deren äussere Oeffnung ebenfalls oberhalb des Zungenbeins im Submaxillardreieck gelegen war, also an einer Stelle, wo sie nach v. Kostanecki und v. Mielecki bisher nicht beobachtet waren. Hildebrand zieht in Erwägung, ob nicht durch Einreissen der Verschlussmembran zwischen erstem und zweitem Kiemenbogen und eine dadurch entstandene abnorme Communication die oben erwähnte Localisation verständlich würde.

Ueber eine andere Beobachtung König's (l. c.), nach der eine anscheinend mit dem Kehlkopfinneren communicirende Fistel wohl auf die 3. Kiemenfurche zurückgeführt werden muss, werde ich unten noch zu berichten haben.

Was die histologische Beschaffenheit der seitlichen Halsfisteln und ebenso der Cysten anlangt, so wissen wir, dass ihre epitheliale Auskleidung entweder aus geschichtetem Plattenepithel mit und ohne Bestandtheile der äusseren Haut oder aus Cylinder-, bez. Flimmerzellen bestehen kann, und dass beide Epithelarten, Platten- und Flimmerepithel neben einander in einer Cyste oder Fistel, wie es zuerst von Neumann und Baumgarten[2]) beobachtet wurde, vorkommen können. Dieses letztere Vorkommniss hatte man auf einfache Weise so erklärt, dass das Plattenepithel dem ectodermalen Antheil der Fistel, das Flimmerepithel der ebenfalls daran betheiligten Schlundfurche, d. h. dem Pharynx entspräche. Da aber, wie wir wissen, beim Embryo die Speiseröhre Flimmerepithel trägt[3]), welches im Laufe der Entwickelung in Plattenepithel sich verwandelt, so ist nicht einzusehen, warum nicht eine solche Metaplasie auch in den von der Schlundfurche herrührenden Cysten und Fisteln sollte stattfinden können. Denn nicht immer weist der Plattenepithelbelag die Charakteristica ectodermaler Herkunft in Gestalt von Talg- und Schweissdrüsen, sowie Haaren auf, so dass es beim Fehlen dieser Hautadnexe schwer genug und häufig unmöglich sein dürfte, eine Entscheidung, ob er ecto- oder entodermalen Ursprunges ist, zu fällen. Denn dass er entodermalen Ursprunges sein kann, dürfen wir, wie es schon Küster[4]), Hildebrand (l. c.), König (l. c.) und Andere

1) Hildebrand, O., Ueber angeborene epitheliale Cysten und Fisteln am Halse. Arch. f. klin. Chir. 1895. Bd. XLIX. S. 166.

2) Neumann und Baumgarten, Zwei Fälle von Fistula colli congenita cystica. Arch. f. klin. Chir. 1876. Bd. XX. S. 819.

3) Neumann, E., Flimmerepithel im Oesophagus menschlicher Embryonen. Arch. f. mikr. Anat. 1876. Bd. XII. S. 570.

4) Küster, Ueber die Grundsätze zur Behandlung von Eiterungen u. s. w. Deutsche med. Wochenschr. 1889. S. 255.

ausgeführt haben, als erwiesen ansehen. Vielfache Faltungen und tiefe Einsenkungen der epithelialen Auskleidungsmembran [1]) geben zuweilen dem Querschnitt eines solchen Fistelganges, hauptsächlich wenn der Zusammenhang mit dem Hauptlumen nicht getroffen ist, ein adenomähnliches Aussehen und erwecken den Verdacht, dass es sich um multiple Fistelbildung handeln könnte. Daneben scheint aber ein solches Persistiren einer Kiemengangsspalte an verschiedenen Stellen in der That vorzukommen (vergl. König l. c.), und König führt darauf mit Recht die Entstehung multiloculärer Kiemengangscysten zurück. Wir werden jedoch an der Hand eines unserer Fälle sehen, dass es noch andere Möglichkeiten für das Zustandekommen solcher multiloculären Cysten geben kann. Zu erwähnen wäre noch, dass sehr häufig — dem Mesenchym entstammendes — Lymphdrüsengewebe in der Wandung beobachtet wird, natürlich mit Ausnahme der nur aus einer äusseren Kiemenfurche hervorgegangenen Cysten und Fisteln, dass ferner zuweilen Schleimdrüsen, quergestreifte und glatte Muskeln in der Wandung zu finden sind.

Bei der Gruppierung meiner eigenen Beobachtungen in seitliche und mittlere Cysten und Fisteln ist in Betracht zu ziehen, dass ja die äussere Oeffnung einer seitlichen Fistel, wie wir oben gesehen haben, in der Mittellinie gelegen sein kann, dass also auch Cysten in der Mittellinie des Halses vorkommen können, welche genetisch zu den Kiemengangscysten gehören. Bezieht man eine Cyste hierauf, also auf den Sinus cervicalis, dann wird man eine dermoidale oder epidermoidale Wandbeschaffenheit erwarten müssen, während die mit Flimmerepithel ausgekleideten an dieser Stelle kaum auf eine Kiemenspalte zurückgeführt werden können. Diese wird man mit mehr Wahrscheinlichkeit aus Resten des Tractus thyreoglossus erklären können. Eine sichere Entscheidung wird nur dann möglich sein, wenn entweder die Cyste oberhalb des Zungenbeines gelegen ist, oder wenn durch die Anwesenheit von Schilddrüsentheilen in der Cystenwand ihre Zugehörigkeit zum Tractus thyreoglossus unzweifelhaft gemacht ist.

Meine Untersuchungen erstrecken sich auf eine seitliche Fistel und auf acht ebensolche Cysten, von denen zwei nur mit einer gewissen Wahrscheinlichkeit auf Kiemengangsreste bezogen werden können. Fast alle waren nicht congenital in dem Sinne zu nennen, als seien sie schon bei der Geburt in gleicher Ausdehnung vorhanden gewesen; die Cystenbildung trat vielmehr meist erst um die Pubertätszeit oder noch später auf. Nur

1) Ribbert, H., Eine verzweigte Kiemengangsfistel. Virchow's Arch. 1882. Bd. XC. S. 536.

eine Cyste (Fall III), welche in der Grösse etwa eines Gänseeies zwischen Kehlkopf und linkem M. sternocleidomastoideus gelegen war, hatte dermoidale Beschaffenheit, der atherombreiartige Inhalt enthielt reichlich Härchen, die Wandung Schweiss- und Talgdrüsen, sowie Bündel glatter Muskelfasern, 4 Cysten (Fall I, II, IV, V) waren als epidermoidale, mit geschichtetem Plattenepithel ohne Hautadnexe, zu betrachten und besassen eine lymphadenoide Zellzone, und eine Cyste (Fall VI) war mit Platten- und Flimmerepithel zugleich versehen. Beide Epithelarten trug auch die seitliche Fistel (Fall IX), im peripheren Theil für eine kurze Strecke Plattenepithel, im übrigen Flimmerepithel. Die Frage, ob der periphere, Plattenepithel tragende Theil der Fistel immer auf einen ektodermalen Antheil der Fistel zurückgeführt werden muss, ist für die bei der Geburt bereits vorhandenen vollständigen Fisteln ohne weiteres zuzugeben, für die anderen aber, welche erst im Laufe des späteren Lebens durchgebrochen sind, macht es meiner Meinung nach gar keine Schwierigkeit, sich vorzustellen, dass in dem äusseren, kurzen Fisteltheil die Plattenepithelien aus den ursprünglich vorhandenen Cylinder-, resp. Flimmerzellen metaplasirt sind, wie wir es ja an anderen Körperstellen — z. B. bei nach aussen prolabirenden Nasen- oder Uteruspolypen — häufig genug sehen, oder dass die an der Körperoberfläche sich als weniger resistent erweisenden Flimmerzellen abgestossen wurden, und die so entstandene Lücke durch Proliferation von der äusseren Haut her ausgefüllt worden ist. Dies mag besonders zutreffen für jene viel beschriebenen inneren incompleten Fisteln, die erst durch Senkung zu äusseren geworden sind. Hauptsächlich aber scheint mir eine solche Metaplasie angenommen werden zu müssen bei den Plattenepithel tragenden Cysten, welche Lymphdrüsengewebe in ihrer Wand beherbergen, und bei denen, deren Auskleidung theils aus Platten-, theils aus Flimmerepithelien besteht, denn niemals sind bisher in diesen Fällen Adnexe der äusseren Haut gefunden worden. So können wir, glaube ich, auf die Heranziehung auch der äusseren Kiemenfurchen zur Erklärung dieser verschiedenartigen Epithelbeschaffenheit in vielen Fällen verzichten. Wir müssen darauf verzichten bei den aus dem Tractus thyreoglossus hergeleiteten mittleren Cysten und Fisteln, bei denen eine Combination mit ektodermalen Resten kaum verständlich wäre. Besonders hinweisen möchte ich bei dieser Gelegenheit auf den Werth der frischen Untersuchung der Cystenwand, denn hier wie in anderen Fällen sah man zwar in Abstrichpräparaten schöne, vielfach noch bewegliche Flimmerzellen, die aber trotz Fixation in Müller'scher Flüssigkeit in den Schnittpräparaten nur so spärlich und so mühsam erkennbar waren, dass man sie ohne die durch die frische Untersuchung gewonnene Sicherheit ihres Vorhandenseins sehr leicht hätte übersehen können.

Der Verlauf der seitlichen Fistel, von der äusseren Oeffnung oberhalb des Sternoclaviculargelenkes am Innenrande des M. sternocleidomastoideus bis zum Pharynx hin, weicht ebenso wenig wie die Lage von 7 Cysten von der durch v. Kostanecki und v. Mielęcki aufgestellten Norm ab, und zu bemerken wäre nur, dass die eine dieser Cysten, und zwar die, welche gleichzeitig Platten- und Flimmer-

epithelauskleidung hatte, inmitten der Parotis, rings von Drüsensubstanz umgeben, gelegen war. Dagegen wies Fall 2 eine Abweichung von der Norm auf, indem die etwa hühnereigrosse Cyste oberhalb des Zungenbeins, unter der Mitte des rechten Unterkieferkörpers, in der Gegend der Glandula submaxillaris lag, also an analoger Stelle wie in dem oben erwähnten Fall Hildebrand's (l. c.). Wie weit die von Hildebrand gegebene Erklärung zutrifft, wage ich nicht zu entscheiden; es wird Sache embryologischer Forschung sein, darzuthun, ob der von ihm angenommene Entstehungsmodus möglich ist.

Noch nach einer anderen Richtung hin beansprucht diese Cyste erhöhtes Interesse. Die Cystenwand nämlich, welche von einer mehrschichtigen, durch eingedrungene Lymphkörperchen vielfach aufgelockerten Plattenepithellage ausgekleidet war, und welche durch unregelmässige Anordnung eines dicht darunter gelegenen lymphadenoiden Gewebes leicht gewellt erschien, zeigte in der Tiefe dieser zu einer recht breiten Zone angehäuften Lymphzellenschicht isolirte epitheliale Zellnester, welche weitab liegend von der Auskleidungsmembran häufig concentrische Schichtung mit centraler Verhornung erkennen liessen. Zunächst lag es natürlich nahe, anzunehmen, dass diese Nester Querschnitte tieferer epithelialer Einsenkungen darstellten. Dass ein solcher Zusammenhang mit der Oberfläche aber nicht existirte, liess sich leicht durch Untersuchung einer grösseren Anzahl auf einander folgender Schnitte feststellen. Somit konnten diese Epithelmassen nur entweder multipel vorhandene Kiemengangsreste sein, oder sie standen ursprünglich zwar mit der Oberfläche in Zusammenhang und sind erst später durch hineinwachsendes Lymphdrüsengewebe von ihr abgesprengt und, je mehr das Lymphdrüsengewebe an Grösse zunahm, desto weiter von ihr verdrängt worden. Letztere Annahme wurde mir sehr wahrscheinlich, als ich in der That dieses Eindringen von Lymphzellen in das Epithelstratum sowohl an der Oberfläche als auch besonders deutlich an einzelnen der beschriebenen Nester wahrnehmen konnte, die dadurch in verschiedene Stücke zersprengt erschienen [1]). Die Abbildung (s. Fig. 1, Taf. V. VI.) stellt ein solches Epithelnest dar, an dem noch ein kleiner nach der epithelialen Innenfläche gerichteter Fortsatz zu sehen ist, und welches durch andrängendes lymphoides Gewebe wie halbmondförmig ausgehöhlt aussieht, während in der Abbildung (s. Fig. 2, Taf. V. VI.) eine Absprengung eines Stückes eingeleitet zu werden scheint. Da ich von dieser Stelle eine zusammenhängende Serie von Schnitten leider nicht an-

1) Ein gleiches auffällig aggressives Vorgehen des lymphadenoiden Gewebes konnte ich bei einer anderen Gelegenheit, als ich Untersuchungen über die Involution der Thymusdrüse) (Virchow's Arch. Bd. CXLIV. S. 548) anstellte, beobachten. Dort sah man, wie die als Hassal'sche Körperchen bekannten Reste der epithelialen Thymusanlage in einem Falle ganz ähnlich wie hier durch Züge von hineinwachsenden lymphadenoiden Gewebe in mehr oder weniger grosse Stücke getheilt, ja stellenweise so auseinandergesprengt waren, dass die einzelnen Zellen, aus denen sich die Hassal'schen Körper zusammensetzen, verstreut im Lymphdrüsengewebe lagen.

gefertigt hatte, kann ich den angegebenen Entstehungsmodus der isolirt gelegenen Epithelinseln nur mit einer gewissen, allerdings grossen Wahrscheinlichkeit annehmen, da ja die Möglichkeit noch vorliegt, dass durch Faltungen innerhalb der Epithelnester ähnliche Bilder erhalten werden.

Immerhin aber bleibt die Thatsache bestehen, dass ohne Zusammenhang mit der epithelialen Auskleidung Epithelnester in der Tiefe der Wandung vorkommen, die natürlich leicht zur Bildung multiloculärer Cysten führen können; bei den Erklärungsversuchen multiloculärer Kiemengangscysten wird man jedenfalls auch diesen Entstehungsmodus mit in Erwägung ziehen müssen.

Bemerkenswerthe Einzelheiten ergab die mikroskopische Untersuchung des seitlichen Fistelganges (Fall IX), und zwar hinsichtlich der in ihm verlaufenden quergestreiften Muskelfasern.

Dass solche häufig genug in der Wandung von Kiemengangsfisteln beobachtet worden sind, habe ich oben schon erwähnt, und die Erklärung ihrer Herkunft macht bei der innigen Berührung, in welche die wachsende Halsmusculatur von allen Seiten her zu dem Fistelgange tritt und vielfach zur festen Verwachsung mit ihm führt, keinerlei Schwierigkeit. Dass es aber nicht allein die grosse Nachbarschaft der Halsmuskeln ist, welche ein Umwachsen und Hineinwachsen in den Fistelgang ermöglicht, sondern dass ausserdem noch, für einen Theil derselben wenigstens, eine Keimversprengung angenommen werden muss, ergiebt sich mit Sicherheit aus meinen Präparaten. Mag eine solche Keimversprengung auch aus Analogieschlüssen mit dem Vorkommen von Schleimdrüsen und lymphadenoidem Gewebe, sowie deshalb wahrscheinlich erschienen sein, weil vereinzelte Muskelfasern, wie auch in unserem Fall, mitten in der Lymphzellenschicht oder inmitten der in der Fistelwandung gelegenen Schleimdrüsen verstreut sich vorfanden, so konnten solche Befunde immer noch anders gedeutet werden, die Annahme einer Keimversprengung war keine zwingende. Hier hingegen sah man Gruppen von Fasern, welche ihren embryonalen Charakter noch vollständig erhalten hatten. Wir wissen aus der Entwickelungsgeschichte und sehen es besonders an Schnittpräparaten durch junge menschliche Embryonen, dass die Querschnitte der einzelnen Muskelfasern ein helles, leer erscheinendes Centrum haben, welches vielleicht durch den Verlust des leicht löslichen, in frischem Zustand in beträchtlicher Menge hier vorhandenen Glykogens [1]) herrührt. So erscheint die Muskelfaser als ein Schlauch, dessen Mantel allein die quergestreifte Substanz darstellt. Der Zeitpunkt, an welchem die Muskelfasern durch allmähliche Vergrösserung des Mantels solid werden, ist an verschiedenen Muskelabschnitten verschieden und schwankt zwischen dem vierten und siebenten Monat. Bei der Vermehrung der Muskelfasern während des embryonalen Lebens treten Gebilde auf, welche mit dem Namen der „Muskelzellschläuche“ oder Sarcoplasten belegt worden sind, über deren Bedeutung die Ansichten bisher noch getheilt sind. Die einen Forscher glauben,

1) Minot, Lehrbuch der Entwickelungsgeschichte des Menschen. Deutsch von Kästner. 1894. S. 482.

dass sie ein Stadium des Wachsthums und der Vermehrung der Muskelfasern darstellen, die anderen halten sie in strictem Gegensatz dazu für Muskelzerstörer, und wieder andere sind der Meinung, dass sie theilweise Degenerationsformen darstellen. „Dieselben stellen Reihen oder Ketten von Muskelkörperchen dar, welche durch das Protoplasmanetz unter einander verbunden und durch Proliferation aus den Körperchen der ursprünglichen Fasern hervorgegangen sind." (Minot l. c.) Solche embryonalen Formen quergestreifter Muskeln finden sich nun in den verschiedensten Stadien in den von dem angegebenen Fall angefertigten Schnitten. Sie markiren sich scharf gegen die anderen sie umgebenden, fertig ausgebildeten quergestreiften Muskeln schon allein dadurch, dass sie eine Gruppe für sich bilden, von einem ganz lockeren myxomatösen Bindegewebe umgeben sind und nach aussen hin von einer schmalen Hülle concentrisch angeordneter Bindegewebszüge abgegrenzt werden. Innerhalb derselben sieht man in verschiedenen Schnitten einzelne Fasern verlaufen, welche, wenn im Querschnitt gesehen, eine glänzende, scharf contourirte, mit Eosin leicht roth gefärbte Peripherie mit nicht ganz gleichmässiger radiärer Streifung und eine farblose centrale Lücke erkennen lassen; in Längs- und Schrägschnitten fällt diese Peripherie in Gestalt zweier die Faser einfassender, glänzender, eosingefärbter Randleisten auf, und die Axe der Faser erscheint ungefärbt und leer. Die grossen zum Theil sich gegenseitig abplattenden Kerne liegen meist axial. Der röthlich gefärbte Mantel zeigt vielfach deutliche Querstreifung (s. F. 3 a. Taf. V. VI.). Ausser diesen schlauchähnlichen Formen sieht man die als Sarcoplasten bezeichneten Gebilde, d. h. Fasern, welche mit dicht gereihten, gegen einander abgeplatteten, grossen eckigen Muskelkörperchen angefüllt sind (s. Fig. 4 a. Taf. V. VI.). Es kann sonach ein Zweifel darüber nicht bestehen, dass wir es mit einer noch auf ihrem Embryonalzustand verharrenden Gruppe quergestreifter Muskeln zu thun haben, deren Vorhandensein hier nur als eine Keimverlagerung gedeutet werden kann. Für eine solche spricht ausserdem noch, wie oben bereits kurz erwähnt wurde, dass auch einzelne quergestreifte Muskelfasern innerhalb der in der Fistelwandung gelegenen Schleimdrüsen, sowie ganz verstreut inmitten der lymphoiden Zellzone gefunden wurden. Nebenbei mag Erwähnung finden, dass die Schleimdrüsen mit einem erweiterten Ausführungsgang in das Fistellumen zu münden schienen und somit auch für die seitlichen Fisteln ähnliche Verhältnisse darboten, wie es für eine mittlere Halsfistel von Roth[1]) und ganz allgemein für die Reste des Tractus thyreoglossus von M. B. Schmidt[2]) beschrieben worden ist.

Daneben bot dieser Fall noch ein schönes Beispiel für die Erblichkeit dieser Entwickelungsstörung, indem sowohl der Vater als auch ein jüngerer Bruder unseres Kranken an analogen Halsstellen seit-

1) Roth, Ein Fall von Halskiemenfistel. Virchow's Arch. 1878. Bd. LXXII. S. 444.

2) Schmidt, M. B, Ueber die Flimmercysten der Zungenwurzel und die drüsigen Anhänge des Ductus thyreoglossus. Festschrift für Prof. Benno Schmidt. Jena 1896.

liche Fisteln besassen, der erstere sogar doppelseitig. In der Litteratur konnte ich nur einzelne verstreute Angaben über die Erblichkeit dieser Missbildung auffinden. Schede[1]) berichtet, dass die Zwillingsschwester eines seiner Kranken zwei unvollständige äussere Kiemenfisteln hatte, ebenso erwähnt Rehn[2]), dass auch das Brüderchen des von ihm secirten Kindes mit seitlicher Halsfistel ein gleiches Leiden hatte; Paci[3]) fand es bei einem Neffen seines Kranken und auch Fevrier[4]), Schmitz[5]) und Paget[5]) machen auf den hereditären Zusammenhang aufmerksam.

Von zwei seitlichen Cysten, die einer epithelialen Auskleidung ermangelten, und die ihrem ganzen Bau nach als Lymphangiome angesprochen werden müssen, ist die Art und Weise ihrer Entstehung nicht mit Sicherheit festzustellen. Bei dem einen Patienten (Fall 7) war die Geschwulst angeboren und nach der Geburt nur noch wenig gewachsen, bei dem anderen (Fall 8) war sie erst später bemerkt worden und im Laufe von mehr als 14 Jahren langsam gewachsen. Für diese sogenannten Cystenhygrome des Halses war von Wegner[6]) als häufigste Entstehungsart eine durch locale Störung bedingte Stauung, eine Lymphangiectasie angenommen worden. Samter[7]) konnte auf Grund einer von ihm untersuchten, aus multiplen Cysten zusammengesetzten, metastasirenden Kiemengangsgeschwulst, welche mikroskopisch theils aus cystischen Lymphangiomen, theils aus typischen, epithelbekleideten Kiemengangscysten bestand, sich dahin äussern, „dass die angeborenen Cystenhygrome des Halses sehr wahrscheinlich Kiemengangsresten ihre Entstehung verdanken.“ Und Nasse[8]) hält in seiner Arbeit über Lymphangiome diese Auffassung über die Entstehung der Cystenhygrome als branchiogene für eine ganze Reihe derselben für berechtigt, möchte aber diese Cysten nicht in Gegen-

1) Schede, M., Ueber die tiefen Atherome des Halses. Arch. f. klin. Chir. 1872. Bd. XIV. S. 1.

2) Rehn, H., Beitrag zur Anatomie der Halskiemenfistel. Virchow's Arch. 1875. Bd. LXII. S. 269.

3) Paci, Fistola branchiale externa. Asportatione, guarizione. Lo speriment. 1891. p. 425.

4) Fevrier, Ch., Deux observations de fistules branchiales. Rapport par P. Berger. Bull. de la soc. de Chir. 3. Febr. 1892. S. 75.

5) Citirt nach Fevrier.

6) Wegner, G., Ueber Lymphangiome. Arch. f. klin. Chir. 1876. Bd. XX. S. 641.

7) Samter, E. O., Ein Beitrag zur Lehre von den Kiemengangsgeschwülsten (Virchow). Virchow's Arch. 1888. Bd. CXII. S. 70.

8) Nasse, D., Ueber Lymphangiome. Arch. f. klin. Chir. 1889. Bd. XXXVIII. S. 614.

satz zu den gewöhnlichen anderen Lymphangiomen setzen, weil auch von diesen manche nicht durch einfache Ectasie entstünden, sondern einer embryonalen Entwickelungsstörung ihre Entstehung verdanken.

Das anatomische Verhalten der Cyste in Fall 8 musste auch mir den Gedanken nahelegen, dass es sich nicht um eine Ectasie allein, sondern um eine Entwickelungsstörung handelt, und zwar um eine solche im Bereich des 2. Kiemenbogens, bezw. der 2. Kiemenspalte.

Die etwa mannsfaustgrosse, unter dem linken M. sternocleidomastoideus gelegene und ihn nach vorn und hinten gleich weit überragende, multiloculär aus einer grossen Anzahl kleinerer, vielfach mit einander communicirender Hohlräume zusammengesetzte Cyste liess sich bei der Operation bis auf eine Stelle leicht aus ihrer Umgebung stumpf auslösen; nur an ihrem oberen und äusseren Pol entsandte sie einen etwa $2^1/_2$ cm langen, soliden Strang nach dem Processus styloideus hin und musste hier scharf abgetrennt werden, verhielt sich also genau so, wie es nicht selten bei den aus den zweiten Kiemenspalte hervorgegangenen epithelialen Cysten der Fall ist. An keiner Stelle des Präparates liessen sich mikroskopisch epitheliale Reste nachweisen, das Bild wich vielmehr von dem eines gewöhnlichen cavernösen Lymphangioms nicht ab, nur hatte das zwischen den einzelnen Hohlräumen gelegene Bindegewebe stellenweise myxomatösen Charakter, und verstreut in ihm sah man hier und da grosse unregelmässig gestaltete, mit sechs, acht und mehr Kernen versehene Riesenzellen, für die ich eine Erklärung nicht habe eruiren können.

In Fall 7 reichten die weiten Lymphräume bis tief in die Glandula submaxillaris hinein.

Was die Therapie der seitlichen Halscysten und Fisteln betrifft, so herrscht darüber heute kein Zweifel, dass mit Sicherheit eine radicale Heilung nur nach vollständiger Exstirpation zu erwarten ist, die denn auch in allen unseren Fällen ausgeführt wurde und irgend welche nennenswerthen Schwierigkeiten nicht bereitet hat. Auch die seitliche Fistel hat sich bis an ihr pharyngeales Ende hin auspräpariren lassen und ist, wie ich mich durch eine $1^1/_4$ Jahr nach der Operation vorgenommene Controluntersuchung selbst überzeugen konnte, nicht recidivirt. Nicht immer aber gelingt eine vollständige Exstirpation des Fistelganges, der leicht in der Tiefe abreissen kann, ohne dass das centrale Ende wieder gefunden wird, andererseits steht auch zuweilen wegen vorhandener Verwachsungen mit den grossen Gefässen und engster Nachbarschaft mit wichtigen Nerven [1] (N. hypoglossus) die Schwere des operativen Eingriffs nicht im richtigen Verhältniss zu den vielleicht nur geringfügigen Beschwerden des Kranken.

1) Karewski, Zur Pathologie und Therapie der Fistula colli congenita. Virchow's Arch. 1893. Bd. CXXXIII. S. 237.

Chalot[1]) schlug deshalb ein Verfahren ein, das aber wohl kaum viele Nachahmer finden dürfte, indem er die pharyngeale Oeffnung einer vollständigen Halsfistel vom Munde aus nach Anfrischung durch eine Naht verschloss, dann von aussen her den leicht zugänglichen Theil des Fistelganges exstirpirte und den übrig bleibenden Stumpf ausschabte. Dieser an der Seite des Halses offen gelassene Stumpf soll dann von selbst obliteriren. Zweckmässiger war der von v. Hacker[2]) eingeschlagene Weg; nachdem er die Exstirpation des Fistelganges von aussen her eine Strecke weit ausgeführt hatte, gelang es ihm, einen Silberdraht in den Fistelgang bis in die Rachenhöhle durchzuführen. Mit dessen Hülfe konnte er einen Seidenfaden durch die Fistel nach aussen ziehen und an diesem das periphere Ende des Fistelganges befestigen. „Bei dem hierauf ohne grössere Gewalt behufs Umstülpung des Sackrestes (wie einen Handschuhfinger) ausgeführten ruckweisen Anziehen der Fäden von der Rachenhöhle aus löste sich der ganze Kanal von selbst ohne Blutung von seinem Uebergange in die Rachenschleimhaut los. Es erfolgte vollständige Heilung ....“ Einer allgemeinen Einführung dieser Methode steht eben nur im Wege, dass eine solche Sondirung des Fistelganges nur in seltenen Fällen möglich sein wird, und dass sie auch dann unausführbar sein wird, wenn, wie v. Hacker selbst angiebt, entzündliche Processe zu festeren Verwachsungen geführt haben. Das ganz neuerdings von Bottini[3]) mit grosser Emphase als absolut sicher angegebene Verfahren, die Fistelgänge mit Laminariastiften zu erweitern und galvanokaustisch zu zerstören, dürfte wohl nur in der Hand des Autors von Erfolg gekrönt sein; von 17 so operirten Halsfisteln seien nur zwei „vollständige“ gewesen, und diese hätten, was Bottini nebenbei als etwas selbstverständliches erwähnt, direct in den Kehlkopf geführt, ohne dass er die ihn zu dieser Annahme bewegenden Gründe mittheilt. Wenn man nur den nachher zu erörternden äusserst complicirten Verlauf mittlerer Fisteln bedenkt, so kann von einer solchen Sondirung oder gar Erweiterung überhaupt keine Rede sein.

Zur zweiten Gruppe rechneten wir diejenigen mittleren Cysten und Fisteln des Halses, welche auf eine Persistenz des Tractus thyreo-

1) Chalot, V., Cure radicale d'une fistule congénitale complète du cou, par une methode operatoire nouvelle. Bull. de la soc. de Chir. 1892. p. 286.

2) v. Hacker, Exstirpation der completen seitlichen Halsfistel mittels Extraction des oberen Strangendes von der Mundhöhle aus. Centralbl. f. Chirurgie. 1897. S. 1073.

3) Bottini, H., Die Chirurgie des Halses. Deutsch von Arkel. Leipzig 1898.

glossus zurückgeführt werden müssen. Wir haben aber oben bereits gesehen, wie auch aus Kiemenspalten hervorgegangene Cysten median gelegen sein können, und müssen hier hinzufügen, dass in der Mittellinie nicht selten, hauptsächlich submental oder sublingual gelegene Dermoidcysten beobachtet werden, die ihrer Genese nach streng von den beiden erstgenannten zu sondern sind, und, weil sie zuweilen als Ranulae imponieren, mit dieser zusammen abgehandelt werden sollen.

Es ist noch gar nicht lange her, dass man die mittleren Halsfisteln mit den sogenannten Fistulae tracheae congenitae identificirte, von der Annahme ausgehend, dass sie in die Trachea oder in den Larynx mündeten. Als Hauptargument figurirte meist die Beobachtung, dass man Luft aus der Fistel austreten sah. Es ist das unbestrittene Verdienst v. Kostanecki's und v. Mielęcki's (l. c.) nachgewiesen zu haben, dass von allen den vielen mitgetheilten Fällen kein einziger bisher den anatomischen Beweis erbracht hatte, dass eine solche Einmündung in die Trachea in der That vorhanden war. Allein aus dem Austreten von Luft aus der Fistel könne eine Communication mit der Trachea nicht geschlossen werden, denn diese könnte ebenso gut vom Pharynx durch den Fistelgang nach aussen gepresst worden sein. Seitdem sind zur Frage der congenitalen Trachealfistel zwei bemerkenswerthe Beobachtungen publicirt worden.

Der eine von Madelung[1]) mitgetheilte und von ihm als mediane Laryngocele bezeichnete Fall betrifft einen 20jährigen Knecht, der zwischen Zungenbein und Ringknorpel eine apfelgrosse Geschwulst hatte. Bei der Operation zeigte es sich, dass die cystische Geschwulst ausser einem gelblichen Brei Luft enthielt und mit dem Larynx communicirte. Das Cysteninnere war mit weichen Gewebsmassen erfüllt, die ausgelöffelt wurden und sich bei mikroskopischer Untersuchung als tuberculöses Granulationsgewebe entpuppten. Die wahrscheinliche Erklärung sieht Madelung in dem Vorhandensein einer unvollständigen inneren Luftröhrenfistel, die zu einer Laryngocele erweitert worden sei; später sei eine Tuberculoseinfection des Cystensackes hinzugetreten, wodurch dessen ursprüngliche Bekleidung zerstört worden wäre.

Die zweite Beobachtung stammt von König (l. c.), welcher nach seinem Befunde annimmt, „dass es Fisteln der 3. Kiementasche giebt und dass sich solche, wenn vollständig, als offen mit der Kehlkopfhöhle communicirenden Fisteln präsentiren, welche zwischen Schild- und Ringknorpel seitlich hervortreten."

1) Madelung, Mediane Laryngocele. Arch. f. klin. Chir. 1890. Bd. XL. S. 630.

Es handelt sich um eine 29jährige Frau, welche seit ihrer Kindheit an einer linksseitigen Halsfistel leidet. Der Fistelgang führte, wie sich bei der Operation herausstellte, nach dem Raum zwischen Ring- und Schildknorpel und zog am unteren Rande des Thyreoidknorpels an der vorderen Linie des M. cricothyreoideus obliq. sin. anscheinend zum Kehlkopfinneren weiter. Durch zu starkes Anziehen riss der Fistelgang etwa $^1/_2$ cm vor der angenommenen inneren Einmündung ab. In der sich daraufhin bildenden Blutansammlung stiegen einzelne Luftblasen auf.

Mag es auch, besonders nach dieser letzten Mittheilung wahrscheinlich sein, dass die erwähnte Fistel in den Larynx geführt hat, ein vollgültiger anatomischer Beweis ist auch damit noch nicht erbracht, und solange es an einem solchen fehlt, werden wir die Frage als eine noch offene zu betrachten haben.

Unsere genaueren Kenntnisse der Entstehungsgeschichte mittlerer Halsfisteln und Cysten datiren erst aus dem Anfang der neunziger Jahre. Schon vorher wurde es durch die Untersuchungen Zuckerkandl's[1]) und Kadyi's[2]) bekannt, dass relativ häufig am Zungenbein kleine Nebenschilddrüsen als Glandulae supra- und epihyoideae zu finden sind; Streckeisen[3]) hat dann im Jahre 1886 nachgewiesen, dass diese Gl. suprahyoidea nichts anderes ist, als die abgeschnürte Spitze des Processus pyramidalis der Schilddrüse, und dass von diesem Fortsatz aus bis zum Foramen coecum — der Abschnürungsstelle der Schilddrüse — eine ununterbrochene Bahn führt, längs welcher cysten- und schilddrüsenartige Bildungen auftreten können. Im Jahre 1890 konnte Bramann[4]) schon erklären, dass am wahrscheinlichsten die genau median gelegenen Fisteln des Halses auf die Entwickelung der Schilddrüse aus einer divertikelartigen, mit Flimmerepithel bekleideten Ausstülpung des Darmrohres zurückzuführen sind. Und His[5]) lehrte uns (1891), dass der vom Foramen coecum ausgehende Gang, der Ductus lingualis, der schon lange mit seinen Verzweigungen unter dem Namen der Bochdalek'schen Schläuche bekannt war, in Verbindung mit dem Processus pyramidalis die Bahn der ursprünglich mittleren Schilddrüsenanlage darstellte. Diese Bahn verläuft vom Foramen coecum als Ductus lingualis schräg ins Innere der Zungenwurzel und endet vor dem Zungenbein. „Tiefer als die Zungenbeinanlage und dorsalwärts davon liegt eine Kette von kleinen Epithelkörpern, deren oberster noch ziemlich nahe ans Zungenbein heranreicht, während sich

1) Zuckerkandl, Ueber eine bisher noch nicht beschriebene Drüse in der Regio suprahyoidea. Stuttgart 1879.

2) Kadyi, Ueber einige accessorische Schilddrüsenläppchen in der Zungenbeingegend. Arch. f. Anat. u. Physiol. 1879. Anat. Abth. S. 312.

3) Streckeisen, A., Beiträge zur Morphologie der Schilddrüse. Virchow's Arch. 1886. Bd. CIII. S. 131.

4) Bramann, F., Ueber die Dermoide der Nase. Arch. f. klin. Chirurgie. 1890. Bd. XL. S. 101.

5) His, W., Der Tractus thyreoglossus und seine Beziehungen zum Zungenbein. Arch. f. Anat. u. Physiol. 1891. S. 26.

die übrigen von demselben entfernen und zuletzt bis vor die Kehlkopfhöhle herabsteigen." Dementsprechend gab His dem ganzen Gange den Namen des Tractus thyreoglossus, mit Absicht den Ausdruck Ductus thyreoglossus vermeidend, da von ihm ein vollständig hindurch führender Kanal nicht gefunden wurde. War immerhin hierdurch die Möglichkeit gegeben, die in der Mittellinie des Halses vorkommenden Cysten und Fisteln genetisch auf diesen Tractus thyreoglossus zu beziehen, so musste andererseits die alte unter anderen auch noch von Roser[1]) vertretene Anschauung fallen gelassen werden, nach der diese Gebilde „aus der medianen Spalte des Fötalzustandes" entstanden sein sollten. Denn die Entwickelungsgeschichte hatte uns inzwischen gelehrt, dass eine solche mediane Spalte, entstanden durch das Zusammenrücken der beiderseitigen Kiemenbogen, überhaupt nicht existirt, dass vielmehr zwischen beide ein dem Ektoderm zugehöriges, von His so genanntes „mesobranchiales" Feld sich einschiebt, welches höchstens infolge von Abschnürungen Dermoidcysten oder dermoidale unvollständige äussere Fisteln erzeugen könnte.

In kurzer Aufeinanderfolge erschienen jetzt eine Reihe von Arbeiten, welche diese entwickelungsgeschichtlichen Befunde bestätigen und den Beweis für den Zusammenhang der mittleren Halsfisteln mit dem Tractus thyreoglossus erbringen konnten.

So hatte Marshall[2]) im Jahre 1892 Gelegenheit, bei der Section eines 5jährigen Kindes mit medianer Halsfistel diesen Gang freizupräpariren und zu finden, dass er an die Hinterseite des Zungenbeins und von da bis ins Foramen coecum reichte; zu beiden Seiten des Zungenbeins war der Canal verschlossen, und die Verbindung beider Enden wurde durch einen soliden Strang hergestellt. Zu gleicher Zeit ging vom Isthmus der Schilddrüse ein Lobus pyramidalis aus, welcher ebenfalls am Zungenbein an derselben Stelle wie der Canal inserirte.

Bei der Operation mittlerer Halsfisteln konnte Schlange[3]) (1893) feststellen, dass die Fistelgänge nach Resection eines Stückes Zungenbein mehrfach bis in den Zungengrund hinein sich verfolgen liessen, wo sie gelegentlich als complete Fisteln in das Cavum pharyngis mündeten.

Weiterhin sind von Haeckel[4]), Durham[5]), Morton[6]) (1894), Hildebrand (l. c.), Sutton[7]) (1895) und König (l. c.) (1896) bestätigende Befunde mitgetheilt worden.

---

1) Roser, W., Handbuch der anatomischen Chirurgie. VII. Aufl. 1875.

2) Marshall, The journal of Anat. and Physiol. 1892. Vol. XXVI. S. 94.

3) Schlange, H., Ueber die Fistula colli congenita. Arch. f. klin. Chir. 1893.

4) Haeckel, Eine Cyste des Ductus thyreoglossus. Arch. f. klin. Chirurgie. 1894. Bd. XLVIII. S. 607.

5) Durham, On persistence of thyreoglossal duct. etc. Med. Chir. Transact. 1894. Vol. LXXVII. p. 715.

6) Morton, C., Persistence of the thyreoglossal duct. British Journal. 12. May 1894.

7) Sutton, Bland, On a case of median cervical fistula. Lancet. 1895. No. 9.

Die Lage der hieraus entstehenden Cysten ergiebt sich von selbst, sie können im ganzen Verlauf des Tractus thyreoglossus entstehen. Uns sollen hier nur diejenigen der Halsgegend beschäftigen, während die Cysten der Zungenwurzel unberücksichtigt bleiben werden. Ihrer Abstammung gemäss werden sowohl die Cysten wie die Fisteln entodermale Auskleidung haben müssen, d. h. sie werden entweder Cylinder-, bezw. Flimmerepithel oder — als ein Derivat dieser — Plattenepithel tragen, natürlich ohne Bestandtheile äusserer Haut. Dass auch der äussere Theil des Fistelganges durch Metaplasie oder durch directen Ersatz von der Haut her zu Plattenepithel werden kann, ist nach dem bei der Besprechung der seitlichen Fisteln Gesagten ohne weiteres klar. Schleimdrüsen und Schilddrüsenfollikel wurden nicht selten in der Wandung gefunden. Auf die Verzweigungen und taschenförmigen Ausstülpungen der Epithelauskleidung hat auf Grund eines Falles Ribbert[1]) und als ein für mittlere Fisteln gewöhnliches Vorkommniss König (l. c.) aufmerksam gemacht, der auch auf das Auftreten multipler Gänge hingewiesen hat.

Von allen Untersuchern wird die Schwierigkeit der vollständigen Exstirpation dieser mittleren Halsfisteln betont, welche am Zungenbein zu enden scheinen, doch bald durch schnelles Recidivieren zeigen, dass die Exstirpation nur eine unvollständige gewesen war. Dies hat zum Theil darin seinen Grund, dass häufig die Fistelgänge fest am Zugenbein angewachsen sind, ja manchmal sogar mitten durch das Zungenbein hindurchgehen, und dass ferner gerade in der Höhe des Zungenbeins der Fistelkanal vielfache Verzweigungen zeigt, gelegentlich auch dort multiple Gänge vorkommen. Eins scheint mir hierbei nicht genügend beachtet zu sein, dass nämlich ein einheitlicher, von der äusseren Haut bis ins Foramen coecum führender Gang bis jetzt anatomisch überhaupt noch nicht nachgewiesen ist. In dem oben citirten Falle Marshall's war nur, dem His'schen Befund entsprechend eine unvollständige innere und eine ebensolche äussere Fistel vorhanden, die am Zungenbein zusammenstiessen. Ein ähnliches Verhalten zeigte die eine der von mir untersuchten Fisteln (Fall X), bei welcher der von aussen aufsteigende Gang dicht hinter dem Zungenbein bis zu einem mikroskopisch kleinen Lumen sich verengte, während sich gleichzeitig vor dem Zungenbein von oben her ein Kanal herabsenkte. Dass unter Umständen einmal ein Durchbruch des oberen Ganges in den unteren stattfinden und so eine vollständige Fistel entstehen kann, soll nicht geleugnet werden, nach-

1) Ribbert, H., Eine verzweigte Halskiemenfistel. Virchow's Arch. 1887. Bd. XC. S. 536.

gewiesen ist es aber zur Zeit noch nicht. Die Hauptschwierigkeit bei der Exstirpation liegt deshalb meiner Meinung nach darin, dass der Fistelgang nicht nur scheinbar, sondern thatsächlich blind am Zungenbein endigt, und dass ein zweiter Gang — zuweilen auf der anderen Seite des Zungenbeins — bis ins Foramen coecum führt. Dass der obere blind endigende Kanal ein Fistelrecidiv veranlasst, müsste dann daher kommen, dass er bei der ersten Operation verletzt worden ist, was ja bei den dicht an einander liegenden Gängen nur zu leicht möglich sein wird. Nach alledem scheint mir der Vorschlag Schlange's (l. c.), zur besseren Uebersicht ein 1 cm langes Stück aus der Mitte des Zungenbeins zu resecciren, höchst beachtenswerth zu sein.

Meinen Untersuchungen über mittlere Halscysten und -fisteln liegen drei solche Fisteln und 3 Cysten (Fall X—XV) zu Grunde, von denen die eine (Fall XV) als „Ranula" imponirte und deshalb später noch zu erwähnen sein wird. Besonders möchte ich hervorheben, dass es mir in den beiden zuletzt beobachteten Fällen mittlerer Halsfisteln gelungen ist, vor der Operation das Offenbleiben des Ductus lingualis nachzuweisen, indem ich vom Munde aus unter Leitung des Kehlkopfspiegels eine Sonde in ihn etwa 1 cm weit einführen konnte. Für diejenigen Fälle, bei denen wegen der Enge des Kanals eine Sondirung von aussen her nicht ausführbar ist, muss entschieden die Möglichkeit, den Gang von innen her, wenn auch nur eine Strecke weit, sondiren zu können, für die Entscheidung, ob eine mittlere oder seitliche Fisteln vorliegt, von Wichtigkeit sein, und es liesse sich nur dagegen einwenden, dass das Offenbleiben des Ductus lingualis ein sehr häufiges Vorkommniss sei, welches für das Vorhandensein einer mittleren Fistel keinerlei Schlüsse gestatte. Dass man an der Leiche nicht gar so selten ein offenes Foramen coecum und einen mehr oder weniger weit zu verfolgenden Ductus lingualis nachweisen kann, geht aus den Untersuchungen Schmidt's (l. c.) hervor. Um aber festzustellen, ob der Ductus lingualis häufig auch weit genug ist, um beim Lebenden mit gleicher Leichtigkeit wie bei unseren 2 Kranken sich sondiren zu lassen, habe ich — ohne Auswahl — 50 erwachsene Menschen daraufhin untersucht. Unter diesen befanden sich 14, bei denen theils eine flache Furche, theils ein kleines Grübchen die Stelle des Foramen coecum erkennen liessen, aber nur bei einem einzigen liess sich eine Sonde vielleicht 2 mm weit in der Richtung nach vorn und unten einführen, bei allen übrigen 35 Menschen war keine Spur eines Foramen coecum, geschweige ein sondirbarer Ductus lingualis nachzuweisen. Ich glaube,

daraus schliessen zu können, dass in vielen Fällen mittlerer Halsfistel der Ductus lingualis besonders weit ist, so dass eine Sondirung beim Lebenden leicht gelingt, und dass diese Möglichkeit uns beim Fehlen anderer sicherer Unterscheidungsmittel ein nicht unwichtiges diagnostisches Zeichen für den Zusammenhang der Fistel mit dem Tractus thyreoglossus sein kann.

Die histologische Untersuchung der drei mittleren Halsfisteln ergab im allgemeinen das für sie charakteristische Verhalten, indem sehr bald oberhalb des peripheren Fistelendes die Plattenepithel-Auskleidung in Flimmerepithel überging und in der Gegend des Zungenbeins so zahlreiche Verzweigungen zeigte, dass ein adenomähnliches Bild (s. Fig. 5) auf dem Querschnitt entstand. Auffallend war in einem der Fälle, dass in der Höhe des Zungenbeins neben einem mit Flimmerepithel ausgekleideten Querschnitt ein solcher mit geschichtetem Plattenepithel sichtbar war, ein Verhalten, das auch wieder kaum anders als durch Metaplasie der Flimmerzellen zu erklären ist (Fig. 6). Wichtig erschien ferner in demselben Fall, dass bei der Operation der Fistelgang nur bis an die Hinterwand des Zungenbeins sich verfolgen liess, und trotz Excision eines Stückes Zungenbeins eine weitere Fortsetzung nicht gefunden werden konnte. Erst die mikroskopische Untersuchung gab hierfür die Erklärung, denn es fand sich, wie oben bereits erwähnt wurde, dass in der That der von unten aufsteigende Fisteltheil dicht hinter dem Zungenbein zu einer ganz minimalen Oeffnung sich verengt hatte, dass dagegen auf der anderen Seite des Zungenbeins mehrere nach oben sich erweiternde Kanallumina auftraten. Die Folge war natürlich, dass ein Recidiv der Fistel am obersten Ende der ersten Operationsnarbe auftrat, wegen dessen die Kranke in der nächsten Zeit die Klinik wieder aufzusuchen beabsichtigt.

Von den 3 Cysten lag die eine im Jugulum (Fall XIII) und war mit Flimmerepithel ausgekleidet, die zweite (Fall XIV) war in der Regio submentalis gelegen, trug Flimmerepithel und beherbergte in ihrer Wandung zahlreiche Schilddrüsenfollikel. Die dritte Cyste (Fall XV) wölbte sich am Mundboden beiderseits vom Frenulum linguae gegen die Zunge hin vor, unterschied sich makroskopisch in nichts von dem Aussehen einer Ranula und spielte somit in die von uns zur dritten Gruppe gerechneten Fälle hinüber.

Auch in der vielumstrittenen Ranula-Frage scheinen sich die Ansichten mehr und mehr zu klären, und der Streit um die „wahre", die „klassische" Ranula scheint zu einem gewissen Abschluss gekommen zu sein. So viel steht jedenfalls fest, dass die alten Anschauungen, nach denen die Ranula eine Retentionscyste theils des Wharton'schen bezw. Bartholini'schen Ganges (Diemerbroek)[1]),

1) Diemerbroek, Opera omnia 1685.

theils aus Schleimdrüsen (Dupuytren)[1]) oder aus der Nuhn'schen Zungenspitzendrüse (v. Recklinghausen)[2]) hervorgegangen sein sollte, eine allgemeine Gültigkeit nicht besitzen, dass ferner ihre Herkunft aus einem Schleimbeutel (Fleischmann)[3]) ebensowenig bestätigt werden konnte, wie die a priori schon wenig wahrscheinliche Ansicht Pauli's[4]), der sie durch eine Erweiterung und Ruptur des erweiterten Ductus Whartonianus in das submucöse Gewebe erklären wollte. Der Vollständigkeit wegen ist noch hinzuzufügen, dass auch Dermoide des Zungengrundes nicht selten als Ranulae angesprochen wurden. Keiner dieser Erklärungsversuche vermochte jedoch, sich allgemeine Geltung zu verschaffen, und nur die Anschauung Neumann's[5]), nach der ein Theil der Ranulae ihren Ursprung aus den Bochdalek'schen Schläuchen oder, wie wir jetzt sagen würden, aus dem Tractus thyreoglossus nimmt, kann nun wohl als allgemein anerkannt gelten. Allerdings wird dadureh, wie gesagt, nur die Herkunft eines Theiles der Ranulacysten erklärt; für die übrigen hat der von französischen Autoren, besonders von Suzanne[6]) vertretene Standpunkt, dem zufolge die Glandula sublingualis den Ausgangspunkt darstellt, viel Ueberzeugendes für sich. v. Hippel[7]) kommt neuerdings auf Grund genauer Untersuchungen eines Materials von 10 Fällen der Ansicht Suzanne's am nächsten und hält die gewöhnliche Ranula für eine Retentionscyste der Gl. sublingualis, in seltenen Fällen der Gl. incisiva, veranlasst durch eine chronisch interstitielle Entzündung, welche zum Verschluss einiger kleiner Ausführungsgänge führt.

Dass eine einfache Verstopfung eines grossen Ausführungsganges, wie des Ductus Whartonianus oder Bartholinianus nicht im Stande ist, das Bild einer Ranula hervorzurufen, hat schon v. Recklinghausen (l. c.) an der Hand eigener Fälle und solcher aus der Litte-

1) Dupuytren, Leçons de clinique chirurgicale. 1833. III. S. 295.

2) v. Recklinghausen, F., Ueber die Ranula u. s. w. Virchow's Archiv. 1881. Bd. LXXXIV. S. 425.

3) Fleischmann, De novis sub lingua bursis. Norimbergae 1841.

4) Pauli, F., Ueber Pathogenese und Heilung der Speichelgeschwülste. Arch. f. klin. Chir. 1862. S. 1.

5) Neumann, E., Ein Beitrag zur Kenntniss der Ranula. Arch. f. klin. Chir. Bd. XX. S. 825. — Derselbe, Ueber die Entstehung der Ranula aus den Bochdalek'schen Drüsenschläuchen der Zungenwurzel. Arch. f. klin. Chirurgie. Bd. XXX. S. 590.

6) Suzanne, Arch. de phys. norm. et path. Tome X. 1887.

7) v. Hippel, B., Ueber Bau und Wesen der Ranula. Arch. f. klin. Chir. 1897. Bd. LV. S. 164.

ratur betont und darauf aufmerksam gemacht, dass dann die Form eine cylindrische oder ampullenartige sein müsste. Ich bin in der Lage, dies bestätigen zu können und über einen Fall von doppelseitiger Dilatation des Ductus Whartonianus infolge congenitalen Verschlusses zu berichten, für den ich überdies ein Analogon in der Litteratur nicht habe auffinden können.

Am 13. Juli 1896 wurde ein $3^1/_2$ Monate altes Kind, Gustav H. aus Bonafort, in die Klinik gebracht, welches zu beiden Seiten des Zungenbändchens von der Geburt an je eine die Gegend der Gl. sublingualis einnehmende, etwa pflaumenkerngrosse, mit durchimmender leicht milchig getrübter, farbloser Flüssigkeit gefüllte Cyste unter der Zunge liegen hatte. Jede dieser Cysten sendet einen cylindrischen, spitz endigenden,

hornförmig gekrümmten Fortsatz nach vorn, und beide Fortsätze kreuzen sich vor dem Zungenbändchen, sind mit ihren jederseits etwa 1 cm weit frei beweglichen Enden gegen einander verschiebbar und lassen sich vom Mundboden abheben. (Siehe Abbildung im Text.) Von einer Carunkel oder isolirt mündenden Ausführungsgängen ist nichts zu sehen.

Die am 14. Juli 1896 vorgenommene Operation (Geh. Rath Braun) besteht darin, dass die vorspringenden Kuppen beider Fortsätze mit der Scheere abgeschnitten werden, und dass nach Abfliessen einer wenig getrübten, schleimigen, farblosen Flüssigkeit die beiden Cysten jederseits nach aussen mit der Scheere gespalten werden.

Bei einer Nachuntersuchung am 12. August 1896 zeigte sich die Schleimhaut des Mundbodens überall glatt, und keine Spur wies auf die Stelle, wo die Cysten gesessen hatten, hin. Auf eine Anfrage bekam ich am 12. December 1897 die Mittheilung, dass bei dem Kinde keinerlei Anschwellung im Munde seit der Operation wieder aufgetreten, und dass seither alles heil geblieben sei.

Mikroskopische Untersuchung: Die in der schleimigen Flüssigkeit spärlich vorhandenen Zellen sind ebenso wie die von der Wandung abgeschabten hoch cylindrisch mit basal gelegenem Kern und tragen keine Flimmerhaare. Auf Querschnitten durch die excidirten Fortsätze erkennt man, dass dieselben aussen rings von Mundschleimhaut umgeben sind, und dass sie im Inneren einen von dichtgedrängt bei einander stehenden, zweischichtigen Cylinderepithel ausgekleideten Kanal enthalten. (s. Fig. 7 und 8). Irgend eine Ursache für den Verschluss, wie Steine, frische entzündliche Infiltration oder die Residuen einer solchen fehlt vollständig.

Das Auffallendste an dem Falle ist, dass die beiden Enden der cystischen Geschwülstchen, obgleich sie, wie die mikroskopische Untersuchung zeigte, rings von Mundschleimhaut bedeckt waren, doch so frei beweglich waren. Offenbar hat die Secretanhäufung in den Ausführungsgängen zu einer Aufrichtung und Abhebelung derselben vom Mundboden geführt, und die sie bedeckende, leicht verschiebliche Mundschleimhaut hat sich dieser Formveränderung ohne weiteres angepasst.

Zur Bestätigung der Ansicht Suzanne's und v. Hippel's, welche den Ausgangspunkt der am häufigsten vorkommenden Ranulaformen in die Gl. sublingualis verlegen, möchte ich hinzufügen, dass ich ausser in dem Fall XVIII auch bei Durchsicht der in früherer Zeit in der Göttinger chirurgischen Klinik von Geheimrath König beobachteten Ranulafälle zweimal die Angabe fand, dass die Cyste fest mit der Gl. sublingualis verwachsen war. Deshalb hat in einem Fall die ganze, im anderen ein Stück der Drüse mit entfernt werden müssen.

17. April 1890. Marie H., 25 Jahre alt, aus Hannover, bemerkte seit $^1/_2$ Jahr eine allmählich wachsende Geschwulst unter der Zunge, die bereits zweimal von ihrem Arzte incidirt wurde. Es habe sich dabei klare Flüssigkeit entleert, die Geschwulst sei aber stets schnell wiedergekehrt. Bei der Untersuchung wurde rechts neben dem Frenulum linguae eine „typische Ranula" constatirt. Operation am 23. April 1890. Beim Beginn des Abpräparirens der Schleimhaut von der prall gefüllten Ranula wird dieselbe angeschnitten. Es fliesst klare Flüssigkeit ab, und die Auslösung wird danach schwierig. Man kommt in das Gebiet der Gl. sublingualis, die mit der Cyste innig zusammenhängt. Ein Theil dieser Drüse wird mit entfernt. Am 30. Juli 1890 geheilt entlassen.

5. Februar 1890. Louis W., 19 Jahre alt, aus Göttingen. Patient hat seit 14 Tagen eine allmählich wachsende Geschwulst im Munde bemerkt. Auf dem Mundboden, zwischen Alveolarfortsatz und Zunge liegt eine über taubeneigrosse Geschwulst, die die Zunge nach oben und rückwärts drängt. Sie gehört zum grossen Theil der rechten, mit einem Drittel ungefähr der linken Seite an und ist an den Stellen des Frenulum mit einer leichten Furche versehen. Sie ist überall von Schleimhaut-

überdeckt und hat eine theils roth gefärbte, theils stahlblau durchschimmernde Oberfläche. Am 7. Februar 1890 wird in Narcose die Schleimhaut über der Cyste in der Längsrichtung gespalten und die Cyste selbst mit der Cooper'schen Scheere ausgeschält; nachdem dies zur Hälfte geschehen ist, reisst die äusserst dünne Wandung ein und es entleert sich eine synoviaähnliche, zähe, klare, leicht gelbliche Flüssigkeit. Bei Fortsetzung der Ausschälung zeigt es sich, dass die Cyste ziemlich breit mit der Gl. sublingualis zusammenhängt, in das Parenchym derselben hineinreicht und nur im Zusammenhang mit der Drüse entfern werden kann. — 10. Februar 1890 geheilt entlassen.

Auch die Angaben v. Hippel's über das mikroskopische Verhalten der Ranulawandung kann ich bestätigen. Als besonderes Characteristicum giebt v. Hippel an, dass eine Epithelauskleidung der Cyste zu fehlen scheint, dass nirgends die Spuren einer Basalmembran zu finden sind. Und doch seien an der durch grossen Zellreichthum sich auszeichnenden Innenzone zwei verschiedene Schichten zu unterscheiden. Die äussere setze sich aus Zellen verschiedener Art zusammen, welche offenbar Bindegewebszellen in allen möglichen Entwickelungsstadien darstellten, während die innere Schicht aus grossen, im allgemeinen runden, an ihren Berührungsflächen manchmal leicht abgeplatteten Zellen bestehe, deren Protoplasma glasig aufgequollen und homogen erscheine. Diese Zellen sässen in durchaus unregelmässiger Weise dem jungen Bindegewebe auf.

Ich selbst hatte Gelegenheit, 4 Fälle[1]) zu untersuchen, welche alle unter dem gewöhnlichen Bilde einer Ranula erschienen. Einer von diesen — der oben bereits erwähnte Fall XV — zeigte bei der frischen Untersuchung des inneren Zellbelages ausschliesslich hohe, lebhaft bewegliche Flimmerzellen; in den von dem excidirten Wandstück angefertigten Schnitten war jedoch zunächst nur als innere Auskleidung geschichtetes Plattenepithel zu erkennen, und erst bei genauerem Zusehen sah man dieses an einer kleinen Stelle in ein hohes Cylinderepithel übergehen, an dem ganz vereinzelt noch Flimmerhaare erhalten waren. Wich somit einerseits das histologische Bild wesentlich von dem gewöhnlichen der Ranula ab, so war andererseits durch die Anwesenheit von Flimmerzellen der Hinweis auf den genetischen Zusammenhang mit dem Pharynx, d. h. in diesem Fall mit dem Tractus thyreoglossus, entsprechend den Ausführungen Neumann's (l. c.) gegeben. Wenn v. Recklinghausen im Gegensatz zu dieser Anschauung annimmt, dass sehr wohl das Platten- oder Cylinderepithel sich in Flimmerepithel hätte umgewandelt haben können, so dürfte er wenig Anhänger für diese seine Meinung gefunden haben; denn weder hier, noch an anderen Körperstellen ist ein solches Vorkommniss bisher jemals beobachtet worden. So zieht z. B. auch Virchow[2]) bei Gelegenheit einer Demonstration Löwenmeyer's, eine Dermoidcyste des Me-

1) Siehe Nachtrag.

2) Virchow, R., Berlin. med. Gesellsch. Sitzung 25. Januar 1888. Ref. Berl. klin. Wochenschr. 1888. S. 135.

diastinums betreffend, in der neben vollständiger Epidermis auch Flimmerzellen sich vorfanden, eine solche Metaplasie gar nicht in Erwägung, sondern erklärt, es „bleibt in der That kaum eine andere Wahl, als dieses Flimmerepithel von dem der Respirationsschleimhaut abzuleiten". Ist nun für unseren Fall auch die Abstammung dieser Ranula vom Tractus thyreoglossus zuzugeben, so entsteht die Frage, woher das die Cyste hauptsächlich auskleidende Plattenepithel herstammt. Auch in dem einen Fall v. Hippel's bestand ein Theil des Cysteninneren aus Plattenepithelien, und er glaubte, die Anwesenheit derselben auf eine vorhergegangene Incision der Cyste beziehen zu müssen, durch welche ein continuirliches Hineinwachsen des Mundbodenepithels auf die Innenwand der Ranula ermöglicht worden sei. Allerdings war auch in unserem Fall vorher eine Eröffnung der Cyste vorgenommen worden, diese aber bestand nur in einer Entleerung derselben durch Punktion, und zwar 12 Tage vor der Aufnahme in die Klinik, so dass hier jedenfalls ein solches Hineinwuchern von Mundepithelien nicht in Betracht kommen kann.

Ganz analog dem Verhalten bei Kiemengangscysten ist meines Erachtens vielmehr auch hier die im Munde und Oesophagus normaler Weise stattfindende Umwandlung des Flimmerepithels in Plattenepithel leicht verständlich, und damit wird es zugleich wahrscheinlich, dass die Zahl der aus Resten des Tractus thyreoglossus entstehenden Ranulae erheblich grösser ist, als bisher angenommen wurde. Als solche gelten zur Zeit nur 8 Fälle: zwei von Neumann (l. c.), je einer von Cambria[1]), v. Recklinghausen (l. c.), Hildebrand (l. c.) 2 Fälle von Witzel, die in der Dissertation von Poschen[2]) erwähnt werden, und einer von v. Hippel, denen sich meiner als der neunte anschliessen würde. Ausserordentlich zahlreich sind dagegen die Publicationen über Dermoidcysten des Mundbodens und Zungengrundes — Litteraturzusammenstellungen bei Plaquet[3]), Caye[4]) und Klapp[5]) —, bei denen sich vielfach die Angabe findet, dass sie klinisch als Ranulae imponirt hätten. Da viele derselben aber mit Plattenepithel ohne weitere Bestandtheile der äusseren Haut ausgekleidet waren, so liegt es nach dem oben Gesagten nahe, wenigstens einen Theil der bisher als Dermoidcysten des Zungengrundes bezeichneten Geschwülste auf den Tractus thyreoglossus zurückzuführen, während die durch die Anwesenheit von Talg-, Schweiss-

1) Cambria, Raccoglit. med. 1885. 30. Guglio.

2) Poschen, P., Die Ranula und ihre Therapie. Dissert. Bonn 1892.

3) Plaquet, Des kystes dermoides du planches de la bouche. Arch. gén. de méd. Paris 1867. V. II. p. 27.

4) Caye, Des kystes dermoides et mucoides médians de la langue et du plancher de la bouche. Thèse. Paris 1892.

5) Klapp, R., Zur Casuistik der Dermoide des Mundbodens. Beitr. z. klin. Chir. Bd. XIX. 1897. S. 609.

drüsen und Haaren unzweifelhaft gemachten Dermoide unschwer auf Abschnürungen im Gebiete des mesobranchialen Feldes zu beziehen sind.

Bei den anderen 3 Ranulacysten stellten sich die von der Innenwand abgeschabten Zellen als grosse, theils runde, theils mehr cubische, durchweg stark vacuolisirte Zellen dar, und auf Durchschnitten durch die Wand, die in zweien der Fälle angefertigt wurden, war es genau entsprechend den Angaben v. Hippel's am auffallendsten, dass die innerste Zellschicht so wenig sich von dem darüber gelegenen Bindegewebe abhob, dass eine Epithelauskleidung der Cyste überhaupt zu fehlen schien. Einen ungefähren Anhaltspunkt für die Grenze zwischen Epithel und Bindegewebe bieten nur die an dieser Stelle zahlreicheren Gefässverzweigungen. Die Epithelzellen selbst liegen in drei- bis vierfacher Schicht locker und regellos neben und über einander und lassen auch in den Schnittpräparaten ein mit zahlreichen Vacuolen durchsetztes, glasig aufgequollenes Protoplasma erkennen. Ein Theil des Wharton'schen Ganges war in beiden Fällen mit exstirpirt worden und verlief in der Wand der Cyste, unabhängig von ihrem Lumen. Was weiterhin für die Richtigkeit der Ansicht v. Hippel's spricht, war, dass auch bei der zuletzt excidirten Cyste (Fall XVIII) die Glandula sublingualis so untrennbar mit ihr verwachsen war, dass ein Stück Drüse mit fortgeschnitten werden musste.

Konnte ich mich soweit mit den Auseinandersetzungen v. Hippel's einverstanden erklären, so ist das nicht in gleichem Maasse der Fall in Bezug auf sein operatives Vorgehen. Er schlägt neuerdings vor [1]), in jedem Fall von Ranula durch einen dem Kieferrand parallel verlaufenden Schnitt die Haut und das Platysma zu durchtrennen, dann stumpf die Mm. mylohyoidei auseinanderzudrängen, und von untenher die Cyste im Zusammenhang mit der Gl. sublingualis zu exstirpiren. Da dabei gewöhnlich die Mundschleimhaut lädirt werde, so sei ein kleiner Tampon vom Munde aus zu der unter dem Kinn befindlichen Wunde herauszuleiten. Ist dieser Eingriff besonders bei Kindern in den ersten Lebensjahren, um die es sich häufig genug handelt, wirklich nothwendig? Sind in der That die Erfolge der bisher üblichen Behandlung, welche in der Excision der vorderen Cystenwand und Umsäumung derselben mit der Mundschleimhaut besteht, und der in der hiesigen Klinik meist noch eine Ausschabung der Innenwand und Auswischen mit 3 Proc. Carbollösung hinzugefügt wird, so ungünstige gewesen, dass man in jedem Falle die totale Exstirpation mitsammt der Gl. sublingualis ausführen müsste? Diesen Nachweis hat v. Hippel nicht erbracht. Dagegen hat Poschen (l. c.) durch Nachfrage bei acht von Trendelenburg und Witzel

1) v. Hippel, R., Die Operation der Ranula. Arch. f. klin. Chir. 1897. Bd. LV. S. 893.

mit Excision und Umsäumung behandelten Ranulakranken constatirt, dass ein Recidiv nicht eingetreten war. Dem kann ich hinzufügen, dass der am 26. April 1894 von mir in gleicher Weise operirte Kranke (Fall XVII), bei dem die Cyste so stark angefüllt war, dass sie unter dem Kieferwinkel nach aussen sich vorwölbte, laut Mittheilung vom 12. December 1897 vollständig geheilt geblieben ist, ohne dass eine erneute Anfüllung der Cyste stattgefunden hätte.[1]) Bei dem zweiten Patienten (Fall XVI) soll sich nach dem Bericht der Mutter vom 20. Decbr. 1897 von Zeit zu Zeit eine kleine „blaue Blase" im Munde bilden, die von selbst wieder verschwindet; es ist danach nicht ganz klar, was die intermittirend auftretende kleine blaue Blase darstellt, ein Ranularecidiv ist es jedenfalls nicht, denn für dieses wäre ein zeitweiliges spontanes Verschwinden nicht verständlich. So meldet denn auch die Mutter in einem Schreiben vom 18. April 1898, dass seit Ende December 1897 die „blauen Blasen nicht wieder aufgetreten seien und dass das Kind seitdem vollständig geheilt geblieben ist. Im dritten Fall (Fall XVIII) ist seit der am 8. Februar 1898 vollzogenen Operation noch zu wenig Zeit verstrichen, um von einem Dauerresultat berichten zu können, jedoch war nach einer Ende April 1898 erstatteten Mittheilung auch bei ihr ein Recidiv nicht eingetreten.Somit geht aus den Mittheilungen Poschen's (l. c.) und den von mir erhobenen Befunden hervor, dass eine Heilung sehr wohl auch ohne vollständige Exstirpation der Cyste mit der Gl. sublingualis möglich ist. Dass dagegen die einfache Excision eines Wandstückes für die aus dem Tractus thyreoglossus hervorgegangenen und mit Schleimhaut ausgekleideten Cysten ebensowenig wie für die Dermoide angebracht ist, versteht sich von selbst, so dass hier die Totalexstirpation sei es vom Munde, sei es vom Halse her ausgeführt werden muss. In den anderen Fällen wird man nur dann zur Totalexstirpation schreiten, wenn nach der Excision und Umsäumung mit gleichzeitiger Ausschabung und Carbolsäureätzung dennoch ein Recidiv eintreten sollte.

Zum Schluss möchte ich die von mir erhobenen Befunde in folgende Sätze zusammenfassen:

1. Es kommen in Kiemengangscysten in der Tiefe der unter dem Epithel gelegenen lymphoiden Zellzone, mit der Oberfläche nicht

---

1) Anmerkung bei der Correctur: Eine andere vor 6 Jahren von Geheimrath Braun in derselben Weise operirte Kranke (siehe Nachtrag) schrieb mir, dass sie dauernd geheilt geblieben ist.

in Zusammenhang stehende, isolirte Epithelnester vor, die wahrscheinlich von flachen Einsenkungen der Oberfläche her durch dazwischen wachsendes Lymphdrüsengewebe abgetrennt und nach der Tiefe zu verlagert worden sind. Vielleicht können aus solchen Epithelversprengungen multiloculäre Cysten entstehen.

2. Die unter dem Namen der Cystenhygrome bekannten Lymphangiome des Halses können unter Umständen durch Störungen in der Entwickelung der Kiemenbögen veranlasst werden.

3. Durch den Nachweis embryonaler, quer gestreifter Muskelfasern in der Wand einer seitlichen Halsfistel müssen die hier verlaufenden Muskelfasern als Keimversprengung gedeutet werden und können nicht durch einfaches Umwachsen des Fistelganges dahin gelangt sein.

4. Für die mittleren, auf den Tractus thyreoglossus zurückzuführenden Halsfisteln ist bisher ein einheitlicher, von der äusseren Fistelöffnung bis zum Foramen doecum führender Gang anatomisch noch nicht nachgewiesen. Es scheint sich vielmehr in den meisten Fällen um zwei oder mehrere Gänge zu handeln, welche sowohl von der äusseren Haut, wie vom Foramen coecum her gegen das Zungenbein verlaufen und dort blind endigen.

5. Die unter Leitung des Kehlkopfspiegels ausgeführte Sondirung des Ductus lingualis kann bei einer von aussen schwer sondirbaren mittleren Fistel von diagnostischer Bedeutung sein.

6. Die aus Resten des Tractus thyreoglossus hervorgegangenen Ranulaformen (Neumann) sind häufiger als bisher angenommen wurde, da auch ein Theil der bisher als Dermoide des Mundbodens bezeichneten Cysten in dieselbe Kategorie fallen.

7. Es kommt durch congenitalen Verschluss des Ductus Whartonianus zu Cystenbildungen, die unter einem von der Ranula wesentlich verschiedenen Bilde verlaufen.

8. Die Heilung der gewöhnlichen aus der Gl. sublingualis entstandenen Ranula lässt sich durch die Excision eines vorderen Wandstückes mit Umsäumung und nachfolgender Ausschabung und Anätzung der Wand mit Carbollösung erzielen; in den meisten Fällen bedarf es der Totalexstirpation im Zusammenhange mit der Gl. sublingualis nicht.

Krankengeschichten.

Fall I. Martha B., 38 Jahre alt, aufgenommen 20. Juni 1895. Seit mehreren Jahren, nicht von Geburt an, hat Patientin eine langsam wachsende, jetzt apfelgrosse, cystische Geschwulst, welche unterhalb der Mitte des linken M. sternoleidomastoideus gelegen ist. Bei der Opera-

tion (Geh. Rath Braun) lässt sich die Cyste leicht ausschälen, reisst aber dabei ein und entleert einen gelblichen, atheromartigen Brei, der keine Haare enthält. Der Wand der Cyste aussen dicht anliegend und infolge fester Verwachsung nicht von ihr zu trennen, befinden sich mehrere bis haselnussgrosse Lymphdrüsen. Die Innenwand ist glatt, stellenweise weisslich verdickt. Der Inhalt besteht der Hauptsache nach aus Epithelschüppchen, daneben aus verfetteten Zellen und Cholestearintafeln.

Die mikroskopische Untersuchung der Cystenwand zeigt, dass sie von einer dünnen Lage eines geschichteten Pflasterepithels ausgekleidet ist, mit flachen papillären Erhebungen. Dicht unter dieser Zelllage, aber nicht continuirlich ist in schmaler Zone das Bindegewebe mit dicht bei einander stehenden, kleinen einkernigen Zellen infiltrirt. Im übrigen besteht das subepitheliale Gewebe aus kernarmem, wenig gefässreichem Bindegewebe, in welches nur hier und da Zellgruppen von lymphadenoidem Charakter eingelagert sind, die an einigen Stellen schon zu makroskopisch erkennbaren Lymphdrüsen angewachsen sind. Die Wandung enthält keinerlei drüsige Elemente.

Fall II. Mathilde W., 22 Jahre alt, Dienstmädchen aus Wadank. September 1895. Seit einem Jahr hat Patientin eine langsam wachsende Anschwellung an der rechten Halsseite, dicht unterhalb des Unterkiefers, etwas nach vorn vom Kieferwinkel, genau in der Regio submaxillaris bemerkt, die jetzt als etwa hühnereigrosse Cyste erkennbar ist. Bei der Exstirpation (Dr. Sultan) lässt sich dieselbe leicht und ohne einzureissen ausschälen. Der Wandung haften kleine Lymphdrüsen an. Inhalt: Dünnflüssiger, weisslich gelber Brei, der aus Plattenepithelien, kernlosen Schüppchen und Cholestearinkrystallen besteht.

Mikroskopische Untersuchung: Die Innenwand ist von einer mehrschichtigen, zum Theil stark aufgelockerten Lage von Plattenepithelien ausgekleidet, welche durch unregelmässige Anhäufung lymphoider Zellen dicht unter dem Epithelstratum leicht gewellt erscheint. Diese Schicht lymphoider Zellen, welche theils in schmaler Zone, theils als mächtiges Zellenlager stellenweise die Innenschicht durchwachsen hat, trägt durch die Anwesenheit von Lymphfollikeln mit Keimcentren vollständig den Charakter des Lymphdrüsengewebes. Während an den meisten Stellen der Cystenwand durch ein lockeres Bindegewebe nach aussen hin die Grenze der Wandung markirt ist, geht an anderen Stellen die erwähnte lymphoide Zellzone in grössere Lymphdrüsengruppen, die schon makroskopisch als solche erkennbar waren, über. An vielen Schnitten, die von verschiedenen Theilen der Cystenwandung herstammen, bemerkt man unterhalb der Epithelschicht, häufig weitab von der epithelialen Auskleidung in der Tiefe der lymphoiden Zellschicht kleine, scharf von der Umgebung abgegrenzte Nester epithelialer Zellen, welche rundlich oder oval meist eine concentrische Schichtung erkennen lassen. Die Deutung dieser Gebilde war nicht ohne weiteres gegeben; am nächsten lag es ja, sie für Quer- oder Schrägschnitte bis in die Tiefe gedrungener Epithelzapfen zu halten. Dagegen sprach, dass so tief reichende zapfenförmige Einsenkungen der Epitheloberfläche nirgends zu sehen waren, und dass ferner bei Untersuchung einer grossen Reihe auf einander folgender

Schnitte in einigen solche Epithelnester zu sehen waren, während sie sowohl in den vorhergehenden wie nachfolgenden Schnitten fehlten. Danach war es nur möglich, diese Gebilde entweder als in der Wand der Cyste gelegene multiple Kiemengangsreste zu betrachten, oder anzunehmen, dass Theile von flachen Epitheleinsenkungen der Oberfläche durch hineinwucherndes Lymphdrüsengewebe abgetrennt wurden, welche dann durch üppiges Wachsthum dieses Lymphdrüsengewebes weitab von ihrem Mutterboden verdrängt worden sind. Letztere Annahme wird mir dadurch wahrscheinlich gemacht, dass man in der That dieses Hineinwachsen von Lymphzellen in das Epithelstratum verschiedentlich wahrnimmt; so an der Oberfläche, wie oben bereits erwähnt wurde, dann aber auch an den beschriebenen epithelialen Nestern selbst, die hier und da durch eindringende Lymphzellen in mehrere Stücke zersprengt erscheinen. (Siehe Fig. 1 und Fig. 2.)

Fall III. Wilhelm E., 27 Jahre alt, Schuhmacher aus Gieboldehausen. 19. August 1897. Nach seiner Angabe hat er schon von Geburt an eine Anschwellung an der vorderen Halsseite, die im Laufe der Jahre sehr langsam sich vergrössert hat. Besondere Beschwerden hat er durch dieselbe nicht. Man sieht links dicht neben der Mittellinie des Halses eine prall elastische Geschwulst von mehr als Gänseeigrösse, welche zwischen Kehlkopf und linkem M. sternocleidomastoideus gelegen ist und beide Theile etwas überlagert. Sie ist von der Schilddrüse deutlich abzugrenzen und bewegt sich bei Schluckbewegungen nicht mit.

Bei der in Morphium-Chloroformnarkose vorgenommenen Operation (Dr. Sultan) wird durch einen Schrägschnitt über die Cyste, parallel dem linken M. sternocleidomastoideus diese freigelegt und exstirpirt. Hierbei reisst die zarte Wand, die mit ihrer Umgebung stellenweise festere Verwachsungen eingegangen ist, mehrfach ein, und es entleert sich dabei dicker, atheromatöser Brei, der reichlich Lanugohärchen beherbergt und mikroskopisch Plattenepithelien, körnigen Detritus, Cholestearin und Haare erkennen lässt. Nach aseptischer Wundheilung wurde Patient am 28. August 1897 geheilt entlassen.

Die Wandauskleidung besteht mikroskopisch aus einem geschichteten, oberflächlich verhornten Plattenepithel, welches zahlreiche papilläre Erhebungen zeigt. Das subepitheliale, sehr kern- und gefässarme Bindegewebe enthält vereinzelt Schweiss- und Talgdrüsen, welche letztere sich breit in das Cysteninnere öffnen. In der Nachbarschaft der Talgdrüsen, aber auch unabhängig von ihnen, und anscheinend auch unabhängig von Blut- und Lymphgefässen liegen unter der Epithelschicht grosse Bündel glatter Muskelfasern. Haare wurden in den Schnittpräparaten nicht gefunden.

Fall IV. Karl K., 24 Jahre alt, Telegraphenarbeiter aus Scharzfeld. 21. Juli 1896. Seit 11 Wochen will Patient eine langsam und allmählich wachsende Geschwulst auf der linken Seite des Halses bemerkt haben, die ihm keinerlei Beschwerden verursacht habe. Es findet sich hinter und unter dem linken Kieferwinkel eine etwa gänseeigrosse Geschwulst, welche zum Theil von dem inneren Rande des M. sternocleidomastoideus, zum Theil unter diesem Muskel gelegen ist. Sie ist gut verschieblich und

giebt deutliches Fluctuationsgefühl. Durch eine Probepunktion wird eine leicht röthlich gefärbte, trübe, wie dünner Eiter aussehende Flüssigkeit entleert, welche mikroskopisch Plattenepithelien und Cholestearinkrystalle enthält.

22. Juli 1896. Operation (Geh. Rath Braun): Längsschnitt am vorderen Rand des M. sternodeidomastoideus. Ausschälung der Cyste, welche dabei einreisst. Der Cystenwand sitzt an ihrem unteren Pol eine etwa haselnussgrosse Lymphdrüse an. Am 29. Juli 1896 geheilt entlassen.

Mikroskopische Untersuchung: Die Innenwand ist von einem lockeren 2—4schichtigen Plattenepithel ausgekleidet, welches nur vereinzelt papilläre Ausbuchtungen zeigt, im übrigen geradlinig verläuft. Diesem dicht anliegend oder nur durch einen schmalen Streifen sklerotischen Bindegewebes davon getrennt, liegt eine mehr oder weniger dicke Schicht lymphadenoiden Gewebes. Ein lockeres Bindegewebe giebt den Abschluss nach aussen.

Fall V. Andreas P., 49 Jahre alt, Steueramtsassistent aus Carlshafen. 3. November 1897.

Vor 11 Wochen bemerkte Patient eine geringe Anschwellung an der linken Halsseite, welche seitdem beständig zugenommen hat und besonders in den hinteren Abschnitten ihm auch Schmerzen verursacht. Bei der Untersuchung constatirt man eine gleichmässig derbe, etwa apfelgrosse Anschwellung unter dem linken Kieferwinkel, die mit der Haut verwachsen und auch nach der Tiefe zu wenig verschieblich ist. Durch eine Incision am hinteren Rande des M. sternocleidomastoideus gelangt man in eine grosse Abscesshöhle, aus der sich dicker Eiter entleert. Die Höhle wird mit dem scharfen Löffel ausgeschabt und tamponirt. Mikroskopisch findet man in der entleerten Flüssigkeit neben zahlreichen Eiterkörperchen massenhaft einzelne und in ganzen Platten zusammenhängende Plattenepithelien und Cholestearinkrystalle, keine Haare. Am 7. December 1897 wird Patient mit der Weisung, sich nach 6 Wochen wieder vorzustellen, nach Hause entlassen.

Wiederaufnahme am 21. Januar 1898. In beinahe gleicher Ausdehnung wie anfangs hat sich die Geschwulst am Halse wieder entwickelt und ist jetzt nur nicht so prall gespannt wie vorher.

22. Januar 1898. Operation (Geh. Rath Braun): Schnitt in der alten Narbe am hinteren Rande des M. sternocleidomastoideus bis auf die Cyste, die nur an wenigen Stellen fester verwachsen ist und sich im ganzen leicht ausschälen lässt. Inhalt: Atherombreiartige Flüssigkeit, in der Plattenepithelien und Cholestearintafeln sich finden. Die Innenwand ist dunkel gelb-braun und zeigt eine grosse Anzahl isolirt neben einander stehender rundlicher kleinster warziger Erhebungen.

Mikroskopische Untersuchung: Die Auskleidung besteht aus einer schmalen Zone geschichteten Plattenepithels, welches durch dicht darunter liegendes lymphadenoides Gewebe, speciell durch Vorwölbung einzelner Follikel ungleichmässig gewellt erscheint und dadurch das makroskopisch auffallende warzige Aussehen veranlasst hat. Drüsen und Haare fehlen.

Fall VI. Albert D., 44 Jahe alt, Gaswirth aus Dirschau. 20. Juni 1895.

Vor 5 Jahren bemerkte Patient zuerst einen kleinen, höchstens haselnussgrossen Knoten vor und unter dem linken Ohr, der im Laufe der Zeit langsam an Grösse zugenommen hat. Bei seiner Aufnahme findet man einen etwa hühnereigrossen, harten, weder mit der Haut, noch mit der Unterlage verwachsenen Knoten, dessen obere Grenze bis zum Ansatz des linken Ohrläppchens reicht, und der sich nach vorn bis zum M. masseter, nach unten bis unter den Kieferwinkel und nach hinten bis zum Processus mastoideus ausdehnt. In der Annahme, einen Parotistumor vor sich zu haben, wird in Narkose ein Schrägschnitt über die Kuppe der Geschwulst gemacht (Geh. Rath Braun) und diese, überall von Parotisgewebe eingebettet, freigelegt. Bald zeigt es sich, dass der Tumor cystisch ist, und dass er sich stumpf aus seiner Umgebung nicht auslösen lässt. Bei der weiteren Exstirpation wird die Cyste angeschnitten, und es entleert sich eine bräunlich blutige Flüssigkeit. Glatte Heilung.

Die Innenwand hat ein vollständig schleimhautähnliches Aussehen und erscheint durch zahlreiche kleine, stecknadelkopfgrosse Erhebungen stellenweise gekörnt.

Mikroskopische Untersuchung: Die innere Auskleidung besteht der Hauptsache nach aus einem mehrschichtigen Plattenepithel, welches jedoch an einzelnen Stellen in ein hohes, mehrschichtiges Cylinderepithel übergeht, an dem ein schöner Flimmersaum zwar vereinzelt, aber mit aller Deutlichkeit erkennbar ist. Eine breite, gleichmässig starke Zone lymphadenoiden Gewebes liegt dem Epithel dicht an und hat durch ungleichmässiges Wachsthum gegen die epitheliale Wand hin diese zu den schon makroskopisch sichtbaren Buckeln vorgetrieben. Durch ein theils derberes, kernarmes und wenig gefässreiches Bindegewebe, in dem vereinzelt Reste atrophischen Parotisgewebes erkennbar sind, theils durch jüngeres Granulationsgewebe wird rings die Cystenwand von den im übrigen unveränderten Drüsenläppchen der Parotis abgegrenzt.

Fall VII. Anna K., 6 Monate alt, Landwirthskind aus Bredenborn. 19. October 1896.

Die Geschwulst am Halse besteht seit der Geburt und ist bisher nicht auffällig gewachsen. Dem kräftigen, gut genährten Kinde hängt unter dem rechten Unterkiefer eine noch auf die linke Seite des Kinnes hinüberreichende, etwa doppelt hühnereigrosse, sehr weiche, nicht fluctuirende Geschwulst auf den Hals herab. Die Haut ist mit ihr nicht verwachsen und sieht auch sonst normal aus. Der Tumor selbst ist auf dem Knochen und unter der Haut verschieblich. Man fühlt einige derbere Stränge über die Geschwulst hinwegziehen.

Operation (Dr. Sultan): In Chloroformnarkose wird mittels Längsschnitt parallel dem rechten Unterkieferrande die Exstirpation der gut ausschälbaren Geschwulst vorgenommen, die sich als Lymphangiom erweist mit vielen kleinen und grösseren Cystchen, die zum Theil farblos gallertigen Inhalt, zum Theil wasserklare Flüssigkeit enthielten. Fast gar kein Blutverlust. Die Gl. submaxillaris ist untrennbar mit der Cyste verwachsen und wird infolge dessen mit herausgenommen. — Nach aseptischem Wundverlauf Entlassung am 3. November 1896.

Mikroskopische Untersuchung: Die einzelnen Hohlräume sind von einem feinen Endothel ausgekleidet; in der Wand der einzelnen Cystchen, die theils aus einer schmalen Bindegewebsschicht theils aus einer stärkeren Lage glatter Muskelfasern besteht, verlaufen vielfach mit Lymphkörperchen prall angefüllte Lymphgefässe; ausserdem sieht man hie und da, zwischen die Cystchen eingelagert, kleine Lymphdrüsengruppen, die stellenweise bis dicht an das Endothel der einzelnen Hohlräume heranreichen. Bei Untersuchung der mit der Gl. submaxillaris in Zusammenhang excidirten Stelle zeigt es sich, dass die Lymphcysten, bezw. erweiterten Lymphgefässe bis tief hinein zwischen die einzelnen Drüsengruppen sich erstrecken. Der Inhalt der einzelnen Hohlräume wird meist von einer homogenen, mit Eosin leicht roth gefärbten Masse gebildet, die nur vereinzelte Lymphkörperchen berherbergt, stellenweise aber auch durch eine körnig fibrinöse Masse ersetzt wird; die wenigsten Hohlräume erscheinen ganz leer.

Fall VIII. Friedrich M., 56 Jahre alt, Ackerer aus Riesel. 31. Januar 1898.

Anamnese: Patient hat seit vielen Jahren, mindestens schon 14 Jahre, eine Geschwulst an der linken Halsseite, die langsam gewachsen ist und ihm jetzt durch stärkeres Wachsthum Beschwerden verursacht.

Status: Links am Halse besteht eine Anschwellung, über der die Haut überall verschieblich ist, und die im ganzen die Grösse einer Mannsfaust hat; sie wölbt sich unterhalb des linken Unterkieferkörpers vor, nach vorn und hinten gleichmässig den M. sternocleidomastoideus überragend und reicht in der Mittellinie bis beinahe dicht an den Larynx. nach unten bis zur Mitte des M. sternocleidomastoideus. Die Consistenz der Geschwulst ist ganz weich und schlaff und nur, wenn der Patient den M. sternocleidomast. contrahirt, treten vor und hinter dem über der Geschwulst liegenden, angespannten Muskel zwei prall elastische Vorwölbungen auf, die auch deutliches Fluctuationsgefühl geben.

Operation (Geh.-Rath Braun): Von 2 Längsschnitten aus am vorderen und hinteren Rande des M. sternocleidomastoideus wird die sehr dünnwandige Cyste freigelegt und lässt sich ohne Schwierigkeit, meist stumpf, aus ihrer Umgebung auslösen. Nur ihr oberer äusserer Pol haftet mit einem soliden Strang dem Proc. styloideus fest an und muss dort scharf abgetrennt werden. Lymphdrüsen sind mehrfach mit der Cystenwand verwachsen und werden mit exstirpirt. Die äusserst zarte Wandung reisst während der Operation einige Male ein, wobei eine seröse, wasserklare Flüssigkeit abfliesst. Dabei erweist es sich, dass die Cyste multiloculär ist, und dass die meisten der Hohlräume mit einander communiciren; daneben befinden sich allerdings auch vollständig abgeschlossene kleine Cysten. Beim Abschaben der Cytenwand behufs mikroskopischer Untersuchung erhält man nur vereinzelte kleine platte und spindelige Zellen vom Aussehen der Endothelien.

Mikroskopische Untersuchung: Von fünf verschiedenen Stellen der Cyste waren grosse Stücke zur Untersuchung eingebettet worden. An keiner Stelle war eine andere als endotheliale Auskleidung der Hohlräume erkennbar, deren Grösse schwankte zwischen einem kleinsten mikrosko-

pischen Lumen und grösseren, makroskopisch bis wallnussgrossen Hohlräumen. An verschiedenen Stellen konnte man an immer stärkerer Verdünnung der zwischen den einzelnen Hohlräumen gelegenen Scheidewände, die schliesslich nur noch aus einer doppelten Endothellage bestanden, verfolgen, wie durch Confluenz kleiner Cysten grössere entstanden. Der Inhalt der Cystchen ist meist eine glatt glänzende, homogene Masse, die durch Eosin einen röthlichen Farbenton angenommen hat. Kleine Züge Lymphdrüsengewebes sind zuweilen zwischen die Hohlräume in das lockere Bindegewebe eingelagert. Dieses Bindegewebe hat stellenweise myxomatösen Charakter und beherbergt relativ zahlreiche grosse, vielgestaltige, mit zahlreichen, nicht gleichmässig gruppirten blassgefärbten Kernen versehene Riesenzellen. Da keine nekrotischen Gewebspartien in ihrer Nähe lagen, da ferner auch ihre Form und die Anordnung der Kerne nicht dem entsprechend war, sind wir nicht berechtigt, sie als Fremdkörperriesenzellen aufzufassen. Auch dafür, dass sie durch Confluenz mehrerer Zellen entstanden sein sollten, habe ich keine Anhaltspunkte gefunden, so dass mir ihre Entstehung nicht klar geworden ist.

Fall IX. Rudolf H., 13 Jahre alt, Buchhalterssohn aus Stadt Oldendorf. 3. November 1896.

Patient hat seit seiner Geburt eine kleine punktförmige Fistel an der linken Halsseite, welche dauernd mehr oder weniger Schleim und Eiter entleerte. Ein jüngerer Bruder von ihm soll ungefähr an der gleichen Stelle eine solche Fistel haben, der Vater sogar zwei solche symmetrisch an beiden Seiten. Bei unserem Kranken befindet sich 2 Finger breit oberhalb des Sternoclaviculargelenkes einwärts vom linken M. sternocleidomastoideus eine stecknadelkopfgrosse, wenig secernirende Fistelöffnung, von der aus man auf eine Entfernung von 2 cm einen Strang schräg nach links hinten und oben durch die Haut fühlen kann. Eine feine Sonde lässt sich nur circa $1^1/_2$ cm weit in dieser Richtung einführen.

Bei der Operation (Dr. Sultan) am 5. November 1896 wird nach Umschneidung der Fistelöffnung durch einen Schnitt an der Innenseite des M. sternocleidomastoideus auf den oberhalb der äusseren Oeffnung ampullenartig erweiterten Fistelgang geführt und dieser freigelegt. Jetzt kann man eine dünne Sonde circa 6 cm weit in den Gang vorschieben, welcher, immer dünner werdend, zwischen den Halsmuskeln noch eine Strecke weit hinter dem aufsteigenden Kieferast sich verfolgen lässt und dann in der Tiefe abreisst. Als Zeichen, dass die Freilegung und Exstirpation bis dicht an die Pharynxwand gemacht ist, speit der Knabe gleich nach der Operation blutigen Schleim aus. Am 16. November 1896 wird er nach ungestörtem Wundverlauf entlassen. Sein Vater und der jüngere Bruder holen ihn ab; bei der Gelegenheit constatirt man bei ersterem, dass beiderseits am Halse, links am Innenrande des sternalen Ansatzes des M. sternocleidomastoideus, 2 Querfinger oberhalb des Sternoclaviculargelenkes, rechts etwas höher und über der Mitte des Muskels gelegen, sich eine punktförmige, kaum erkennbare Fistelöffnung befindet, welche, seit der Geburt bestehend, in mässiger Menge klaren Schleim entleert. Auch der jüngere Bruder weist auf der Vorderseite des M. sternocleidomastoideus 3 cm oberhalb des medialen Endes der Clavicula eine genau

eben solche punktförmige, sehr wenig Schleim secernirende Fistelöffnung auf. In beiden Fällen fehlt ein weiter nach oben hin fühlbarer Strang, und eine Sondirung ist wegen der Enge der Mündung nicht möglich. Andere Familienangehörige haben diese Missbildung nicht. Eine Operation wird von ihnen nicht gewünscht. Durch eine im Februar 1898 vorgenommene Nachuntersuchung wird die dauernde Heilung des operirten Kranken festgestellt. Nach Fixirung und Härtung des ganzen Fistelganges in Formol-, Müller-, Alkohol- und nachfolgender Celloidineinbettung wurden der Reihe nach verschiedene Stücke serienweise in mit Hämatoxylin-Eosin gefärbten Schnitten untersucht.

Die epitheliale Auskleidung des Fistelganges in seinem peripheren Ende besteht aus geschichtetem Plattenepithel, welches etwa $1\frac{1}{2}$ cm oberhalb der äusseren Mündung in ein hohes, mehrschichtiges, mit schönem Flimmersaum versehenes, vielfach faltig gebuchtetes Cylinderepithel übergeht. An einzelnen Stellen, in verschiedener Höhe fehlt das Epithel und wird durch Granulationsgewebe ersetzt, das zuweilen einen Theil des Lumens noch erfüllt. Eine Schicht lymphoiden Gewebes liegt in der ganzen Länge des Fistelganges der Epithellage dicht an. Verstreut in diesem lymphoiden Gewebe selbst verlaufen vereinzelte quergestreifte Muskelfasern, im allgemeinen parallel dem Fistelgange; kleine Bündel quergestreifter Muskeln begleiten nach aussen von der lymphoiden Zone den Gang im grössten Theil seiner Ausdehnung. Dass diese quergestreiften Muskelfasern als versprengte embryonale Keime zu betrachten sind, ergiebt sich ausser ihrer Lage in der Wand des Fistelganges selbst noch daraus, dass man inmitten einzelner wohlausgebildeter Muskelbündel kleine Gruppen von Fasern antrifft, welche ihren embryonalen Charakter noch vollständig behalten haben. Schon bei schwacher Vergrösserung markiren sich diese Fasergruppen dadurch, dass sie im Gegensatz zu den anderen sie umgebenden Muskelbündeln in einem lockeren myxomatösen Gewebe liegen und von stärkeren, in mehreren Lagen concentrisch angeordneten Bindegewebszügen umschlossen sind. Die Fasern selbst zeigen einen soliden, mit Querstreifung versehenen Mantel und eine ungefärbte und leere Axe mit meist axial gelegenen Kernen, die häufig dicht bei einander liegend sich gegenseitig abplatten. Solche Fasern finden sich längs und quer getroffen (Fig. 3, Taf. V, VI). Daneben sieht man die als Sarkoplasten bezeichneten Gebilde, die aus einer Reihe eng aneinander liegender und sich gegenseitig abplattender Muskelkörperchen bestehen (Fig. 4, Taf. V. VI). Als ein weiteres Anhängsel des Fistelganges bemerkt man kleine Schleimdrüsengruppen, die an die lymphoide Zone nach aussen sich anschliessend in verschiedenen Höhen dem Gange anliegen. An mehreren Präparaten sieht man den erweiterten Ausführungsgang einer solchen Schleimdrüse gegen das Fistellumen zu vorschreiten. Das Einmünden in das Fistellumen ist hiernach zwar sehr wahrscheinlich, mit Sicherheit aber nicht zu erkennen, da leider hier einige Serienschnitte ausgefallen sind. Auffällig ist, dass auch mitten innerhalb des Schleimdrüsengewebes ebenso wie in der lymphoiden Zellschicht vereinzelte quergestreifte Muskelfasern verlaufen.

Fall X. Jurgis M., 20 Jahre alt, Knecht aus Pogegen. 10. Januar 1895.

Vor 2 Jahren brach in der Medianlinie vorn am Halse eine Fistel

auf, aus der sich seitdem Schleim und Eiter entleert. Die Fistelöffnung liegt genau median, dicht oberhalb des Sternums, eine Sonde lässt sich in der Mittellinie bis in die Gegend des Zungenbeins vorschieben. Der Fistelgang ist auf eine kurze Strecke hin, etwa 2 cm weit, von aussen her als derber Strang fühlbar.

Die am 11. Januar 1895 ausgeführte Exstirpation des Fistelganges (Geh. Rath Braun) gelang relativ leicht bis zum Zungenbein hin, an dessen hinterer Wand der Gang fest adhärirte und anscheinend blind endigte. Das letzte Ende wird im Zusammenhang mit dem adhärenten Stück Zungenbein excidirt und die Wunde drainirt und genäht. Nach einer im December 1896 eingetroffenen Nachricht hat sich aber bei dem Kranken im oberen Theil der linearen Narbe eine neue Fistel gebildet.

Mikroskopische Untersuchung: Der periphere Theil des Fistelganges ist von geschichtetem Plattenepithel ausgekleidet, welches aber sehr bald in ein hohes zweischichtiges Flimmerepithel übergeht. Durch tiefe, faltige Einsenkungen des Epithels, welche in vielen Schnitten von dem Hauptlumen getrennt erscheinen, erhält man häufig drüsenähnliche Querschnitte, welche dem ganzen Bilde das Aussehen eines Adenoms verleihen. Das Lumen des Fistelganges, welches entsprechend diesen zahlreichen Einsenkungen nach der äusseren Mündung hin ziemlich weit ist, wird nach oben zu immer enger, unterhalb des Zungenbeins fehlt eine kurze Strecke weit die epitheliale Auskleidung vollständig und ist hier durch Granulationsgewebe ersetzt, welches das ganze Lumen ausfüllt. In der Höhe des Zungenbeins stellt dann der Fistelgang einen ausserordentlich kleinen und schmalen, nicht gefalteten, glatten Spalt dar, der mit Flimmerzellen ausgekleidet ist und dem Knochen dicht anliegt. Auf der anderen Seite des Zungenbeins aber und vollständig ohne Verbindung mit dem ersten Fistelgang treten in den nun folgenden Schnitten in einer gewissen Entfernung von einander drei verschiedene Kanäle auf. Der eine von ihnen trägt geschichtetes Plattenepithel (s. Fig. 6), die beiden anderen Flimmerepithel. Bemerkenswerth ist, dass der eine der zuletzt genannten Kanäle nach oben hin weiter wird, so dass die Mehrzahl der auskleidenden Zellen abgeplattet ist und stellenweise nur wie eine endotheliale Zellschicht aussieht, die aber trotzdem vielfach noch ihren Flimmersaum behalten hat. In kleinen Falten der Wandung ist die ursprüngliche, hoch cylindrische Form der Zellen noch erhalten. Die epitheliale Innenmembran wird nach aussen hin von Bündeln sklerotischen Bindegewebes umgeben, zwischen denen schmale Züge eines lockeren, zellreichen, Gefässe führenden Bindegewebes verlaufen. In verschiedenen Höhen des Fistelganges finden sich eingelagert in das Bindegewebe neben vereinzelten colloidgefüllter Schilddrüsenfollikeln kleine, wenig charakteristische Drüsengruppen, die durch eine Zone kreisförmig sie umschliessenden Bindegewebszüge scharf von der übrigen Umgebung abgegrenzt sind. Dem Aussehen der schmalen, hohen Cylinderzellen nach möchte ich sie noch am ehesten für Schleimdrüsen halten.

Fall XI. Marie St., 34 Jahre alt, 10. Februar 1896.

2 Monate nach einem vor 3 Jahren überstandenen Wochenbett wölbte sich vorn am Halse ein kleiner Knoten vor, der dann bald von selbst aufbrach, und eine wässerig-eitrige Flüssigkeit entleerte. Diese Fistel

schloss sich dann zeitweise, um aber immer von neuem aufzubrechen. Bei der Untersuchung sieht man in der Mittellinie des Halses, 2 Finger breit, oberhalb des Sternalrandes eine Fistelöffnung, die mit der umgebenden Haut etwas nach oben eingezogen ist, so dass über der Oeffnung eine kleine, quer verlaufende Hautfalte liegt. Den Fistelgang fühlt man genau in der Mittellinie als federkielharten Strang, der sich über den Schildknorpel hinweg bis zum Zungenbein verfolgen lässt, nach oben zu immer dünner werdend. Mit dem Kehlkopfspiegel erkennt man das kleine, klaffende Foramen coecum, in das sich eine Sonde vom Munde aus etwa 1 cm weit in den Ductus lingualis einschieben lässt.

Operation am 13. Februar 1896 (Geh. Rath Braun): Umschneidung der Fistelöffnung und Längsschnitt bis zum Zungenbein. Der Fistelgang lässt sich bis zum Zungenbein verfolgen und wird, da eine weitere Fortsetzung nicht gefunden wird, so weit exstirpirt. Am 21. Februar 1896 wurde Patientin geheilt entlassen, kehrte aber am 31. März 1896 wieder in die Klinik zurück, weil am oberen Ende der Narbe dicht am Zungenbein wieder eine Fistel aufgebrochen ist. Am 1. April 1896 wird in Narkose der Fistelgang, der sich nun etwa 2 cm weit nach oben und hinten verfolgen lässt, exstirpirt. Nachdem Patientin nur 1/4 Jahr lang ganz heil geblieben war, kehrt sie am 13. Juli 1896 in die Klinik zurück, wird aber, da sie hochschwanger war, mit der Weisung entlassen, nach überstandenem Wochenbett wieder herzukommen, hat sich jedoch nicht wieder sehen lassen.

Mikroskopische Untersuchung: Am peripheren Ende des Fistelganges besteht die innere Auskleidung eine kurze Strecke weit aus geschichtetem Plattenepithel, das aber sehr bald in Flimmerepithel übergeht. Die Weite des Lumens wechselt in den verschiedenen Höhen des Ganges. In der Nähe der äusseren Mündung ist nur ein schmaler, nicht gefalteter Kanal vorhanden, der weiter nach oben sich mehr und mehr erweitert und Hand in Hand mit dieser Erweiterung sich in tiefe Falten legt. So entsteht bei Schrägschnitten durch solche Fortsätze häufig wie in Fig. 5 ein adenomähnliches Bild von mehreren nebeneinanderliegenden epithelialen Schläuchen besonders ausgeprägt an den dicht am Zungenbein gelegenen Stellen. Von kleinen Epitheldefecten ausgehend setzen sich Streifen von Granulationsgewebe eine Strecke weit in das Lumen hinein fort. Die epitheliale Innenmembran wird von einer mehr oder weniger breiten Zone derben kernarmen Bindegewebes umschlossen, welches sich scharf nach aussen hin von mehr lockerem Bindegewebe absetzt. In verschiedenen Höhen finden sich theils leere, theils mit Colloid gefüllte Schilddrüsenfollikel in dem umgebenden straffen Bindegewebe, zuweilen in unmittelbarster Nähe des epithelialen Kanals.

Fall XII. Hermann B., 21 Jahre alt. Maurer aus Lüderode. 28. December 1897.

Anamnese: Patient giebt an, als kleines Kind wegen einer Anschwellung unter dem Kinn schon operirt worden zu sein. Vor 1 1/4 Jahren hat er einen kleinen Knoten in der Mittellinie des Halses bemerkt, der von seinem Arzt aufgeschnitten worden sei, es sei Blut und Eiter herausgekommen. Nach 14 Tagen war die Wunde geschlossen, um aber nach weiteren 2—3 Wochen wieder aufzubrechen. Dann sei er am

1. Juli 1897 wieder von seinem Arzt operirt worden, der ihm sagte, „dass er das Kranke bis ans Zungenbein hätte wegschneiden müssen.“ Die Wunde heilte zu, brach aber im Herbst wieder auf.

Status: In der Mittellinie des Halses, in der Submentalgegend befindet sich eine von einer kleinen Incision herrührende Narbe. Am oberen Rande des Schildknorpels sieht man eine 5 cm lange, quer verlaufende Narbe, die mit $1^1/_2$ cm auf der linken, mit $3^1/_2$ cm auf der rechten Seite gelegen ist. Am Ende der Narbe links liegt die mit einer kleinen Borke bedeckte äussere Fistelöffnung, welche wenig Eiter und Schleim secernirt und so eng ist, dass sie auch für die dünnste Sonde unpassierbar bleibt. Mit Hülfe des Kehlkopfspiegels sieht man an der Stelle des Foramen coecum eine eingezogene kleine flache Furche, von der aus ein in die Zunge nach unten und vorn verlaufender Gang etwa 1 cm weit sondirt werden kann.

Operation am 29. December 1897 (Geh.-Rath Braun): In Narkose wird die äussere, der Vorderfläche des Zungenbeines dicht anliegende Fistelmündung umschnitten und von hier aus ein fibröser, zwischen den Mm. mylohyoidei gelegener Strang bis an die Zungenwurzel isolirt und exstirpirt. Naht. 7. Januar 1898 entlassen.

Nachuntersuchung am 8. Februar 1898: Die Narbe ist bisher nicht wieder aufgebrochen, keine Anschwellung dahinter fühlbar.

Mikroskopische Untersuchung: Nur in dem dicht am Zungenbein gelegenen Fisteltheil ist ein — mit Flimmerepithel ausgekleideter — Kanal nachzuweisen, während der weiter nach oben führende, derbe Strang keinerlei epitheliale Reste aufweist. Das Lumen des erwähnten ist aber, soweit es in den Schnitten sich verfolgen lässt, gleich weit offen, so dass der Gang wahrscheinlich nach einer anderen Richtung hin sich weiter nach oben fortsetzt.

Fall XIII. Wilhelm D., 26 Jahre alt, Schlossergeselle aus Asenborn. 11. Februar 1897.

Als Patient 5 oder 6 Jahre alt war, bemerkten die Eltern eine kleine Anschwellung oberhalb des Brustbeines; erst in den letzten 3 Wochen ist diese Anschwellung grösser geworden und belästigt ihn bei körperlichen Anstrengungen. In der Jugulargrube genau in der Mittellinie wölbt sich eine eiförmige, mit der längeren Axe längs gestellte, etwa wallnussgrosse Geschwulst vor, die sich gegen die Umgebung auch beim Zufühlen scharf abhebt und sich leicht hin und her schieben lässt. Die Geschwulst ist weich, fluctuirt deutlich und steigt bei Schluckbewegungen nicht auf und ab. Nach oben ist kein strangartiger Fortsatz zu fühlen. Am 12. Februar 1897 Exstirpation der Cyste in Narkose (Geh.-Rath Braun); die sehr dünne Wand reisst dabei mehrfach ein, und es entleert sich eine weissliche, milchig getrübte Flüssigkeit, in der mikroskopisch zahlreiche, hoch cylindrische, noch lebhaft bewegliche Flimmerzellen gefunden werden. Am 19. Februar 1897 wird Patient geheilt entlassen.

Mikroskopische Untersuchung: Die Innenwand wird von einer doppelschichtigen Epithellage gebildet, deren Basalschicht aus kleinen, cubischen, mit stark tingirten Kernen versehenen Keimzellen besteht, denen eine Lage hoher, mit schönem Flimmersaum bekleideter Cylinderzellen aufsitzt. Das lockere, darunter gelegene Bindegewebe enthält sehr zahlreiche erweiterte, z. Th. prall mit Blut angefüllte Venen.

Fall XIV. Wilhelm B., 64 Jahre alt, Hausverwalter aus Göttingen. 4. Mai 1896.

Erst seit $^1/_2$ Jahr besteht bei dem Patienten eine an Grösse zunehmende Schwellung unter dem Kinn, die ihm Schluckbeschwerden verursacht. Man sieht zwischen Kehlkopf und Zungenbein, genau in der Medianlinie des Halses eine mehr als wallnussgrosse prall, elastische, weder mit der Haut, noch in der Tiefe verwachsene Geschwulst, welche deutliche Fluctuation zeigt. Die Gegend des Foramen coecum zeigt keine Einsenkung, eine Sonde lässt sich nach der Richtung des Ductus lingualis nicht einführen.

Operation am 5. Mai 1896 (Geh. Rath Braun): Horizontaler Bogenschnitt über die Geschwulst, die sich leicht aus ihrer Umgebung auslösen lässt. Am oberen Ende des Kehlkopfes beginnend reicht sie mit der obersten Kuppe bis über und hinter das Zungenbein hinaus. Der Inhalt der einkammerigen Cyste ist eine blutig bräunliche Flüssigkeit, die Innenwand zeigt an einzelnen Stellen kleine weissliche Verdickungen, ist im übrigen glatt. Am 11. Mai 1896 wird Patient geheilt entlassen und die Dauer der Heilung durch eine Nachuntersuchung am 10. August 1896 controlirt.

Mikroskopische Untersuchung: Die epitheliale, vielfach gefaltete Innenwand ist zweischichtig, nach innen aus hohen Flimmerzellen, darunter aus einer Lage mehr abgeplatteter Epithelzellen mit stärker tingirten Kernen bestehend. Das nach aussen folgende lockere, sehr gefässreiche Bindegewebe enthält stellenweise, meist zu kleinen Gruppen vereinigte Schilddrüsen-Follikel, von denen die Mehrzahl mit Colloid angefüllt ist, während vereinzelt kleinere, dicht bei einander liegende, kein Colloid enthaltende Follikelgruppen ganz das Aussehen jugendlichen Schilddrüsengewebes darbieten.

Fall XV. Heinrich H., 3 Monate alt. 8. Juni 1897.

Gleich nach der Geburt wurde bei dem Kinde unter der Zunge eine weiche Anschwellung bemerkt, die seither grösser geworden ist und vor 12 Tagen von einem Arzt incidirt wurde. Es sei eine gelbliche Flüssigkeit ausgeflossen, die Geschwulst sei aber nach einigen Tagen bereits ebenso gross gewesen wie vorher auch. Bei der Untersuchung des kachektischen und sehr elenden Kindes findet man eine mehr als haselnussgrosse fluctuirende Geschwulst, welche, in der Mittellinie liegend, beiderseits gleich weit das Frenulum linguae überragt, welches gespannt über die Mitte der Cyste hinwegzieht. Die Zunge ist durch dieselbe nach oben, nach dem Gaumen zu verdrängt, und das Schlucken ist wesentlich erschwert. Auf der rechten Hälfte der Geschwulst sieht man einen gelben Eiterpunkt, der als die Einstichöffnung der erwähnten Incision gedeutet wird.

9. Juni 1887. Operation (Dr. Cauer): Nach Incision der Schleimhaut wird diese nach beiden Seiten etwas abgeschoben und aus der nun vorliegenden vorderen Cystenwand ein Stück von $1^1/_2$ cm Länge und $^3/_4$ cm Breite excidirt. Es fliesst dabei reichlich gelblich weisse, wie Hafersuppe aussehende Flüssigkeit aus. Die ziemlich dicke Cystenwandung wird durch einige Catgutnähte mit der Schleimhaut vernäht. Die Innenfläche sieht theils glatt und dunkelroth, theils mehr weisslich wie epidermisirt aus. Beim Abschaben der inneren Fläche erhält man neben Plattenepithelien

hohe und breite Cylinderzellen mit schönem, noch flimmerndem Cilien-saum. Von einer radicalen Exstirpation der Cyste wird wegen des kachectischen Zustandes des Kindes zur Zeit Abstand genommen. 14. Juni 1897. Die Oeffnung der Cyste ist bisher nicht wieder verklebt, die Zunge liegt dem Mundboden auf. Entlassen.

Mikroskopische Untersuchung: Die Auskleidung wird in der Hauptsache von einem geschichteten, mit Papillen versehenen Platten-epithel gebildet, dessen innerste Schichten aufgelockert und zuweilen verhornt und abgehoben sind. Dieses Plattenepithel geht stellenweise in eine Lage 2—3fach geschichteten hohen Cylinderepithels über, an dem ganz vereinzelt noch ein deutlicher Flimmersaum erhalten ist. In dem subepithelialen Bindegewebe liegen theils isolirte, theils zu kleinen Bün-deln vereinigte, quergestreifte Muskelfasern. Von drüsigen Bestandtheilen sind hier und da kleine Schleimdrüsengruppen erkennbar, während alle dermoidalen Adnexe fehlen.

Fall XVI. Georg W., 8 Jahre alt, Fabrikarbeiterssohn aus Wenders-hausen. 4. März 1897.

Unter der Zunge, symmetrisch zu beiden Seiten des Zungenbändchens hervortretend sieht man eine bläulich durchschimmernde, weiche, dünn-wandige cystische Anschwellung von der Grösse einer kleinen Wallnuss, die zuerst vor 6 Tagen von der Mutter bemerkt worden war.

5. März 1897. Operation (Geh. Rath Braun): Nach Incision der Schleimhaut und Abschieben von der Cyste wird aus ihr ein 2 cm langes, $^1/_2$ cm breites Stück excidirt und nach Abfliessen des leicht gelb gefärbten, klaren, dickflüssigen, gelatniösen Inhalts die Cystenwand mit der Schleim-haut durch einige Catgutnähte vernäht und die Innenwand mit einem in 3 Proc. Carbollösung getauchten Mullläppchen ausgerieben. 11. April 1897 entlassen.

Mikroskopische Untersuchung: Durch Abschaben von der Innenwand erhält man grosse, polygonale, sehr stark vacuolisirte Zellen, an denen nirgends ein Flimmersaum nachzuweisen ist. In Schnitten setzt sich die innere Auskleidung kaum von dem darunter gelegenen lockeren Bindegewebe ab; sie besteht aus grossen vielgestaltigen in 3—6facher Schicht regellos bei einander liegenden, glasig aufgequollenen und mit sehr zahlreichen kleinen Vacuolen durchsetzten Epithelzellen. Eine Begren-zung gegen das darunter liegende Bindegewebe ist allenfalls durch die hier dichter bei einander liegenden Blutgefässchen angedeutet. Der Cysten-wand adhärent, aber ohne Communication mit dem Lumen ist ein Theil des mit excidirten Wharton'schen Ganges in den Schnitten getroffen, der von hohem, mehrschichtigem Cylinderepithel ausgekleidet ist.

Nach einer vom 20. December datirten Auskunft über das Befinden des Kindes schreibt die Mutter, dass sich von Zeit zu Zeit eine kleine „blaue Blase" im Munde bilde, die dann von selbst wieder verschwindet.

Eine weitere am 18. April 1898 eingelaufene Nachricht meldet, dass seit Ende December 1897 keine Blase und keinerlei Anschwellung mehr sich gebildet hat, so dass das Kind nunmehr vollständig geheilt geblieben ist.

Fall XVII. Friedrich Q., 35 Jahre alt, Schmiedegeselle aus Königsberg i. Pr., 24. April 1894.

Vor 1½ Jahren bemerkte Patient links neben dem Zungenbändchen eine kleine, etwa erbsengrosse Anschwellung, die sehr bald grösser wurde und von seinem Arzte angeschnitten wurde. Es soll sich wasserklare, schleimige Flüssigkeit entleert haben. Nachdem sich aber bald wieder Flüssigkeit angesammelt hatte, ist die Cyste wiederholt vom Arzte, schliesslich von seiner Frau alle paar Tage durch Einschnitt entleert worden. Dazu kam seit ca. 1 Jahr eine Anschwellung am linken Kieferwinkel zum Vorschein, die an Grösse langsam so zugenommen hat, dass Patient seit 8 Tagen den Mund nicht ganz öffnen kann. Bei dem im übrigen gesunden, kräftigen Manne sieht man links dicht neben dem Frenulum eine bläulich durchscheinende, dünnwandige Cyste von etwa Wallnussgrösse, die am Mundboden, seitlich unter dem linken Zungenrande eine Strecke weit nach hinten reicht und in eine nach aussen unter dem linken Kieferwinkel sich in der Grösse eines kleinen Apfels vorwölbende Geschwulst übergeht, die deutliches Fluctuationsgefühl giebt. Dass eine Communication der neben dem Frenulum gelegenen Cyste mit der unter dem Kiefer vorragende vorhanden ist, erkennt man daran, dass sich auf Druck von aussen her die innere Cyste praller spannt und umgekehrt.

Am 26. April 1894 wird von aussen her auf die Prominenz eine kleine Incision gemacht (Dr. Sultan) und die eiweissähnliche, fadenziehende, klare Flüssigkeit entleert. Am vorderen Rand des Masseteransatzes befindet sich eine für einen Finger durchgängige Communicationsöffnung nach der im Mundboden gelegenen Cyste, aus welcher nach einer zweiten Incision vom Munde aus ein Stück der Wandung excidirt wird. Vernähung der Cystenwand innen mit der Mundschleimhaut, aussen mit der äusseren Haut, Drainage durch den äusseren Schnitt nach aussen. 2. Mai 1894 geheilt entlassen. Auf eine Anfrage läuft am 14. December 1897 die Antwort ein, dass Patient nach der Operation dauernd geheilt geblieben ist, und dass eine Anschwellung im Munde sich nie mehr gezeigt hatte. — Die zur frischen Untersuchung abgeschabten Zellen sind polygonal, gross, haben ein gequollenes, vielfach vacuolisirtes Protoplasma und einen kleinen bläschenförmigen Kern. Das excidirte Wandstück ist leider verloren gegangen, so dass eine Untersuchung an Schnitten nicht möglich war.

Fall XVIII. Lina Sch., 8 Jahre alt, Maurerskind aus Bodenfelde.

7. Februar 1898. Anamnese: Vor etwa einem halben Jahre ist von den Eltern des Kindes eine Geschwulst am Mundboden bemerkt worden, welche seitdem ein wenig gewachsen sei.

Status: Blasses, gut genährtes Mädchen mit etwas asymmetrischer Gesichtsbildung. Das linke Auge steht etwas höher, als das rechte, die linke Gesichtshälfte ist leicht abgeflacht. Am Mundboden vorn unter der Zunge, aber hauptsächlich nach der linken Seite hin sich erstreckend, liegt eine bläulich durchschimmernde, im ganzen fast wallnussgrosse, cystische Geschwulst, die nach vorn bis zum Unterkieferzahnbogen heranreicht und nach rechts die Mittellinie überragt. Das Frenulum verläuft in der Mitte über der Geschwulst. Die Zunge ist besonders links nach oben verdrängt. Beiderseits sieht man auf der Cyste eine flache, röthliche Leiste verlaufen, welche dem Ductus Whartonianus entspricht. Bei Geschmacksreizung, durch Zuckeraufstreuen auf die Zunge ist nirgends Speichelaustritt wahrzunehmen.

8. Februar 1898. Operation (Geh.-Rath Braun): Narkose. Spaltung der Schleimhaut links über der Cyste und Abschieben derselben. Eröffnung der Cyste, aus der sich ein leicht gelblich gefärbter, schleimiger, wie Hühnereiweiss aussehender Inhalt entleert. Exstirpation der vorderen Wand und Umsäumung des Cystenrandes mit Schleimhaut. Ausschabung der ganzen Innenfläche und Ausreiben derselben mit 3 proc. Carbollösung. Kleiner Tampon auf die Wundfläche. Nach einer Ende April 1898 eingelaufenen Nachricht war bis dahin ein Recidiv nicht eingetreten.

Mikroskopische Untersuchung: Die einzelnen ausgeschabten Zellen sind gross, von unregelmässiger, theils runder, theils eckiger Form, cubisch, mit stark gequollenem, dicht vacuolisirtem Protoplasma versehen. In Schnitten markirt sich die epitheliale Auskleidung kaum von dem nach aussen sich anschliessenden lockeren Bindegewebe und zeigt genau dieselbe Anordnung und Form der Zellen, wie in Fall XVI.

Erklärung der Abbildungen auf Tafel V. VI.

Fig. 1. Starke Vergrösserung. Ein in der lymphoiden Zellschicht gelegenes Epithelnest, welches durch hereinwachsendes Lymphdrüsengewebe verschiedentlich ausgehöhlt erscheint.

Fig. 2. Starke Vergrösserung. Ein ebensolches Epithelnest, das durch Lymphdrüsengewebe in 2 Theile zersprengt erscheint.

Fig. 3. Starke Vergrösserung. Embryonale quergestreifte Muskelfasern im Längsschnitt.

Fig. 4. Starke Vergrösserung, Embryonale, quergestreifte Muskelfasern. a) Querschnitt einer Schlauchform, b) Sarkoplasten.

Fig. 5. Schwache Vergrösserung. Querschnitt durch eine mittlere Halsfistel. Adenomähnliches Bild.

Fig. 6. Schwache Vergrösserung. Querschnitt durch eine mittlere Halsfistel in Höhe des Zungenbeines. a) Zungenbein, b) ein mit geschichtetem Plattenepithel ausgekleidetes Lumen, c) ein mit Flimmerepithel ausgekleidetes Lumen.

Fig. 7. Schwache Vergrösserung. Congenitaler Verschluss des Ductus Whartonianus. Querschnitt durch einen Cystenfortsatz, der rings von Mundbodenschleimhaut umgeben ist und einen mit Cylinderepithel ausgekleideten Kanal umschliesst.

Fig. 8. Starke Vergrösserung des den Cystenfortsatz innen auskleidenden Epithels.

Nachtrag.

Während der Drucklegung der vorstehenden Arbeit hatte ich Gelegenheit, weitere 4 Fälle zu beobachten, welche geeignet sind, meine bisherigen Befunde zu vervollständigen, und deren Krankengeschichten ich deswegen noch mittheilen möchte. Der erste Patient (Fall XIX) hatte eine am rechten Kieferwinkel sitzende, etwa taubeneigrosse, glatte Cyste, die sich bei der Operation als ein Lymphangiom erwies und auch wieder, wie in Fall VIII, einen soliden Strang gegen den Proc. styloideus hin entsandte. Der 2. Kranke (Fall XX), ein 5jähriger Knabe, litt seit seinem ersten Lebensjahre an einer langsam wachsenden cystischen Geschwulst in der Submentalgegend, deren innere Auskleidung von einem mehrschichtigen Plattenepithel gebildet wurde, und deren Wandung, dicht dem Epithel angelagert, kleine Gruppen von Schleimdrüsen und vereinzelte quergestreifte Muskelfasern enthielt. Nach den oben gemachten Ausführungen würde sonach diese Cyste auf den Tractus thyreoglossus zu beziehen sein, wofür sowohl die Lage, als auch die Anwesenheit von Schleimdrüsen in der Wand der Cyste sprechen würde, während andererseits die Auskleidung mit Plattenepithel, wie wir oben gesehen haben, einen Gegengrund für diese Annahme nicht bilden kann. Die beiden anderen Fälle (Fall XXI und

XXII) betreffen Ranulae, von denen die eine in der von uns typisch ausgeführten Weise mit Excision der vorderen Wand, Umsäumung, Ausschabung und Carbolätzung operirt wurde, während bei der anderen, besonders um den Unterschied in der Technik besser beurtheilen zu können, die Exstirpation der Cyste im Zusammenhange mit der Gl. sublingualis nach v. Hippel ausgeführt wurde. Ich konnte mich etwa 2 Monate nach der Operation der ersteren Patientin davon überzeugen, dass auch bei ihr bis dahin ein Recidiv nicht eingetreten war. Ganz abgesehen von der ungleich schwierigeren Ausführung der Totalexstirpation und von der Schaffung einer aussen sichtbaren Narbe zeigt die von uns geübte, wesentlich einfachere Methode so günstige Resultate, dass wir sie als die Normaloperation der Ranula betrachten und empfehlen möchten. In keinem der von uns operirten Fälle hat sich, soweit wir überhaupt Nachricht erhalten konnten, ein Recidiv ausgebildet. Ich kann zur Bekräftigung dessen noch hinzufügen, dass nach einer noch nachträglich eingelaufenen Nachricht einer Kranken, welche vor 6 Jahren von Herrn Geheimrath Braun in der angegebenen Weise wegen einer Ranula operirt worden ist, dieselbe ebenfalls dauernd geheilt geblieben ist:

Emilie R., 5 Jahre alt, Eigenkäthnerstochter aus Quedschlangken, Kreis Pilkallen. Aufgenommen am 18. Juni 1892. Seit einem Virteljahr hatte sich bei der Kranken an der Unterfläche der Zunge links eine kleine, bläulich durchschimmernde cystische Anschwellung ausgebildet, welche am 20. Juni unter Cocain-Anästhesie durch Excision eines Stückes der Vorderwand, Umsäumung der Cystenwandung mit Mundschleimhaut und Ausreibung mit 3 proc. Carbollösung operirt worden ist. Es entleerten sich ca. 15 ccm dicker, fadenziehender, gelblich klarer Flüssigkeit. Ueber eine mikroskopische Untersuchung finden sich in der Krankengeschichte keine Notizen.

In einem vom 4. März 1898 datirten Brief theilt der Vater des Kindes mit, dass zwar in den ersten Tagen nach der Entlassung aus der Klinik ein „Bläschen" sich im Munde von Zeit zu Zeit gebildet hätte, das aber immer wieder von selbst verschwunden sei; nach 4 Wochen aber hätten diese Blasenbildungen aufgehört, und keinerlei Anschwellung hätte bis jetzt sich wieder eingestellt. (Vergl. Fall XVI.)

Krankengeschichten.

Fall XIX. Friedrich J., 36 Jahre alt, Arbeiter aus Lüthorst, Kreis Einbeck. 28. Februar 1898.

Anamnese: Seit October vorigen Jahres hat Patient eine Anschwelluug an der rechten Halsseite bemerkt, welche langsam an Grösse zugenommen hat.

Status: In der Gegend des rechten Unterkieferwinkels befindet sich dicht unter demselben eine etwa taubeneigrosse, weiche, nicht schmerzhafte und nicht verwachsene Anschwellung, welche undeutliches Fluctuationsgefühl darbietet.

Operation am 1. März 1898 (Geheimrath Braun): Bei der Exstirpation der Cyste, die im Ganzen ausgeschält wird, zeigt es sich, dass dieselbe den grossen Halsgefässen dicht aufliegt und einen kleinen soliden Fortsatz nach dem Proc. styloideus hin entsendet, der hier scharf abgetrennt werden muss. Am 12. März 1898 geheilt entlassen. Beim Aufschneiden der mit wasserklarer Flüssigkeit angefüllten Cyste erkennt man, dass sie mehrkammerig ist; die von der Innenwand abgestrichenen Zellen sehen klein und platt wie Endothelien aus.

Die mikroskopische Untersuchung in Schnitten von verschiedenen Stellen lässt nicht an allen Theilen der Innenwand einen deutlichen Zellenbelag erkennen. Nur in einzelnen Partien sieht man eine einfache Lage eines platten Endothels die dicht bei einanderliegenden kleinsten bis haselnussgrossen und meist mit einander communicirenden Cysten auskleiden, während zwischen den Cystchen in mehr oder weniger dicker Schicht Lymphdrüsengewebe eingelagert ist.

Fall XX. Gustav D., 5 Jahre alt, Schuhmacherskind aus Gierswalde bei Uslar. 16. März 1898.

Anamnese: Im ersten Lebensjahre schon ist bei dem Kinde eine kleine Schwellung unter dem Kinn bemerkt worden, welche seitdem langsam gewachsen ist.

Status: Gut entwickeltes, kräftiges Kind. Oberhalb des Schildknorpels, vor dem Zungenbein, genau in der Mittellinie des Halses befindet sich eine wallnussgrosse, fluctuirende, scharf umschriebene, leicht verschiebliche Geschwulst.

Operation am 17. März 1898 (Dr. Gutzeit): Von einem Querschnitt unterhalb des Kinnes aus wird die Cyste freigelegt. Sie liegt dicht unter dem Platysma, lässt sich leicht stumpf ausschälen und haftet nur an der Hinterseite dem Zungenbein und den langen Halsmuskeln etwas fester an. Am 23. März geheilt entlassen.

Die mikroskopische Untersuchung des aus einem dünnflüssigen, gelblichen Brei bestehenden Inhaltes zeigt, dass dieses aus massenhaften Plattenepithelschüppchen ohne Anwesenheit anderer Formbestandtheile besteht. Die Innenwand der Cyste erweist sich bei der Untersuchung in Schnitten als aus einem mehrschichtigen, nach dem Lumen hin verhornenden Plattenepithel bestehend, dem sich nach aussen eine Lage derben Bindegewebes anschliesst. In dieses Bindegewebe eingelagert, stellenweise in unmittelbarster Nähe des Epithels, liegen kleine Schleimdrüsengruppen, ausserdem vereinzelte Fasern quergestreiften Muskelgewebes.

Fall XXI. Louise U., 28 Jahre alt, Dienstmagd aus Geismar. 9. März 1898.

Anamnese: Vor 3 Wochen bemerkte sie zuerst eine Geschwulst unter der Zunge, welche seitdem an Grösse zugenommen hat.

Status: Auf dem Boden der Mundhöhle befindet sich links neben dem Zungengrunde, vorn am Frenulum beginnend und beinahe in der Grösse eines Taubeneies nach hinten zwischen Zunge und Alveolarrand des Unterkiefers reichend, eine bläulich durchschimmernde cystische Geschwulst.

Operation am 10. März 1898 (Geheimrath Braun): Nachdem die Zunge durch einen starken, durch die Mitte derselben geführten Seidenfaden vorgezogen ist, wird nach einer Incision auf die die Cyste bedeckende Mundschleimhaut, die Vorderwand der Cyste excidirt, der eiweissähnliche, wasserklare, fadenziehende Inhalt entleert und die Cystenwand mit der Schleimhaut durch mehrere Catgutnähte umsäumt. Darauf Ausschabung der Innenfläche und Ausreiben derselben mit 3 proc. Carbollösung.

Am 14. März entlassen.

Patientin stellt sich anfangs Mai wieder vor, und es kann die vollständige Heilung constatirt werden.

Die mikroskopische Untersuchung sowohl der abgeschabten Zellen wie des excidirten Wandstückes in Schnitten lässt an der Innenwand glasig aufgequollene, vielfach vacuolisirte Zellen erkennen von meist rundlicher Form, die sowohl in ihrer Lage zu einander, wie in dem Verhältniss zu dem dahinter gelegenen Bindegewebe genau den bei den anderen Ranulafällen beschriebenen Befunden gleichen.

Fall XXII. Karl B., 10 J. alt, Tischlerssohn aus Krankenhagen. 31. März 1898.

Anamnese: Seit Weihnachten 1897 haben die Eltern eine langsam wachsende Geschwulst im Munde bemerkt.

Status: Unter dem rechten horizontalen Unterkieferast wölbt sich nach aussen eine ovale, sehr weiche, fluctuirende Geschwulst in der Grösse eines Taubeneies vor, über der die Haut verschieblich ist. Unter der Zunge rechts, seitlich in der Gegend der Gl. sublingualis sieht man die Mundschleimhaut durch eine mässig gespannte, cystische, bläulich durchscheinende Anschwellung gegen die Zunge hin sich vorwölben. Bei Druck auf die äussere Hervorwölbung wird die innere praller gespannt.

Operation am 1. April 1898 (Geheimrath Braun): Schnitt von aussen, parallel dem Kieferrande, unterhalb desselben und am Kieferwinkel rechts beginnende Freilegung der Cyste, neben der lateralwärts die Gl. submaxillaris gelegen ist, die sich leicht davon abschieben lässt. Die Isolirung der Cyste von der Mundschleimhaut her ist schwierig, da man in grosser Tiefe operirt, und da durch die Blutung aus hier sehr zahlreichen Gefässen die Orientirung erschwert wird. Schliesslich gelingt die völlige Exstirpation zusammen mit der untrennbar der Cyste anhaftenden Gl. sublingualis, wobei allerdings die Mundschleimhaut in 2—3 cm Ausdehnung lädirt wird. Catgutnaht der Schleimhaut. Drainage und Naht der äusseren Wunde. Am 15. April bei noch vorhandener geringer Secretion aus der Drainöffnung mit kleinem Verband entlassen. Das mikroskopische Verhalten der Cystenwand weicht in nichts von dem der oben beschriebenen Ranulafälle ab.

VIII.

Ein Beitrag zur Lehre von den Echinokokkengeschwülsten der Abdominalhöhle.

Von

Dr. Most,

Assistenzarzt am St. Josef-Krankenhause in Breslau.

Zu den interessantesten und dankbarsten Objecten der Chirurgie der Abdominalhöhle gehören gewiss Diagnose und Operation der Echinokokkusgeschwülste. Wenn auch manchesmal der Parasit von seinem Träger unbemerkt lebt, wächst und mitunter wieder abstirbt und seine Trümmer in dessen Geweben eingekapselt liegen lässt, ohne jemals den Wirth belästigt zu haben, so kommt es andererseits wiederum recht oft vor, dass dieser Blasenwurm Beschwerden und Gefahren mannigfachster Art für die Gesundheit, ja das Leben seines Wirthes heraufbeschwört. Das eine Mal sind es Veränderungen an und in der Cyste selbst, wie eine Vereiterung oder Verjauchung ihres Inhaltes, ein Platzen der Wandung und ähnliches, welche den Kranken in erheblichem Maasse bedrohen können; ein andermal ist es die Grösse der Blase, oder es sind Eigenthümlichkeiten ihres Sitzes, denen zufolge sie durch Druck auf die Nachbarorgane mannigfaltige Complicationen leichterer und schwererer Natur herbeizuführen vermag. So kann der Parasit, so unscheinbar seine Anfänge sind, und so unschuldig er sich durch Monate, selbst Jahre verhält, doch schliesslich grosse Beschwerden und bedeutsame Gefahren mit sich bringen. Die Bestrebungen der Aerzte, diesen tückischen Gegner zu bekämpfen, sind daher alt und haben denn auch manches therapeutische Mittel und manche Methode gezeitigt. Aus schüchternen Versuchen, durch die Punktion denselben unschädlich zu machen, haben sich allmählich kühnere Operationsmethoden herausgebildet, welche sich schliesslich sogar als Ziel gesetzt haben, den Kranken mit einem Schlage von seinem unheimlichen Feinde zu befreien. Je kühner jedoch das Vorgehen ist, desto

wünschenswerther ist es, dass es sich auf eine sichere Diagnose aufbaue. Aber gerade diese ist es wiederum, welche bei der bunten Mannigfaltigkeit der Krankheitsbilder, unter welchen die Echinokokkenkrankheit aufzutreten pflegt, auf grosse, ja unüberwindliche Schwierigkeiten stossen kann. Sowohl die pathologischen Veränderungen an und um den Echinokokkussack sowie die Mannigfaltigkeit seines Sitzes bieten nicht selten dunkle und unbestimmte Symptome, gestalten das Krankheitsbild oft vieldeutig und erschweren dadurch eine sichere Diagnose sowie ein zielbewusstes chirurgisches Handeln erheblich. Eine Besprechung mancher Eigenthümlichkeiten, welche der Abdominal- und besonders der Leberechinokòkkus bieten kann, dürfte daher an der Hand einiger einschlägiger Fälle nicht ganz ohne Interesse sein.

1. Pathologische Veränderungen am Echinokokkus selbst.

A. Veränderungen des Cysteninhaltes und ihre Folgen.

Wie jedes Lebewesen kann bekanntlich auch der Blasenwurm erkranken und absterben. Gewöhnlich sind Ernährungsstörungen hierfür die Ursache. Die vom Gewebe des Wirthes aufgebaute Bindegewebskapsel, welche den Wurm umgiebt, kann entarten, oder die zuführenden Gefässe werden atheromatös, so dass der Säfteaustausch zwischen ihr und dem Parasiten immermehr leidet. Es wird dann die bisher krystallhelle Echinokokkenflüssigkeit trübe und eiweisshaltig, sie dickt sich ein, wird fadenziehend, gelatineartig, milchig, ja breiartig, die Skolices fallen von der ernährenden Wand, sterben ab und lassen schliesslich als langdauernde Merkmale ihrer früheren Existenz nur noch vereinzelte Häkchen zurück. Der Inhalt der Tochterblasen trübt sich ebenfalls. Die resistenten Blasenwandungen werden milchig, trübe, faltig, schrumpfen und zerfallen schliesslich in Fetzen und Stücke. Und so findet man noch nach Jahren, vielleicht zufällig bei einer Obduction, nur noch eine breiige Masse vor oder Membrantrümmer in einer zähen Flüssigkeit, häufig auch die Chitinwandungen verkalkt. Die Ueberreste des Parasiten lagen sonach lange Zeit unschädlich in den Geweben des Wirthes. Diesem einfachen Involutionsprocess steht der gefährlichere, aber ziemlich häufig beobachtete der Vereiterung gegenüber. Auch hier ist gewöhnlich die fibröse Kapsel das vermittelnde Organ, insofern als die inficirenden Keime auf dem Blut- und Säftewege in die Kapse dringen, so dass sie an deren inneren Seite eine zu Eiterbildungen führende Entzündung hervorrufen. Die Cystenwand des Parasiten

wird durch diesen Process mehr und mehr von ihrer Bindegewebskapsel abgelöst und kann schliesslich derart verdrängt werden, dass man erst nach langem Suchen in irgend einer Nische der manchmal kolossalen Abscesshöhle die zusammengeballte Membran entdeckt, wie dies z. B. König[1]) in seinem Falle II beschreibt. Erfährt nun dabei die Cystenwand selbst Läsionen, so kann auch ihr Inhalt durch Einwandern von Bakterien eitrig einschmelzen. Intacte Blasenwandungen sind nach Chauffard und Widal[2]) für Bakterien undurchgängig und gestatten nur deren gelösten Stoffwechselproducten den Durchtritt. Die Symptome dieser Eiterbildung werden sich natürlich nach der Schwere der Infection richten und verschieden sein, je nach dem die Entzündung schleichend verläuft oder bis zur foudroyanten unter dem Bilde einer allgemeinen Sepsis einsetzenden Abscedirung sich steigert.

Auch jauchige Zersetzungen des Cysteninhaltes sind in einer Reihe von Fällen beobachtet worden, lassen sich aber ursächlich nicht leicht erklären. Abgesehen von einer Infection durch die Punktionsnadel in der vorantiseptischen Zeit mag speciell bei den Echinokokken der Abdominalhöhle die Nähe des Darmes hierbei eine bedeutsame Rolle spielen. Und es sind in der That Fälle bekannt, in welchen sogar eine Communication mit dem Verdauungskanal nachgewiesenermaassen verhängnissvoll wurde, so z. B. in Krause's Falle[3]), wo in einem verjauchtem Echinokokkus des linken Leberlappens stinkender Eiter mit fäculenten Massen (Dickdarminhalt) vorgefunden wurde, sowie in einem Falle Güterbock's[4]), bei welchem der in einen subphrenischen Echinokokkus perforirte Dickdarminhalt sogar mit jenem in den Pleurasack durchbrach. Häufiger aber wurde das Gegentheil beobachtet; die vis reparatrix naturae suchte den Parasiten durch den Magendarmkanal zu eliminiren und dadurch eine Art Naturheilung zu erreichen.

Ob eine purulente oder jauchige Infection den Wurm noch lebend vorfindet, dürfte schwer mit Sicherheit zu entscheiden sein; doch scheint der Charakter des Cysteninhaltes in der weit überwiegenden Mehrzahl der Fälle für die Invasion der Entzündungserreger in einen lebenden oder soeben erst abgestorbenen Echino-

1) König, Der Echinokokkus der Bauchhöhle. Deutsche Zeitschr. f. Chir. Bd. XXXI. S. 7.

2) Vergl. Centralbl. f Chir. 1891. S. 746.

3) Volkmann's klin. Vortr. 1888. Nr. 325. S. 17.

4) Langenbuch, Chirurgie der Leber und Gallenblase. Deutsche Chirurgie. Lief. 45c. I. S. 81.

kokkus zu sprechen. Leitet ja doch gewöhnlich der Tod des Parasiten einen Involutionsprocess und mit ihm eine Art Naturheilung ein. Eine später erst hinzukommende septische Infection dürfte eine seltene und merkwürdige Complication darstellen. Die Mittheilung einer einschlägigen Beobachtung wird demnach vielleicht nicht ohne Interesse sein.

Fall I. H. A., Landwirth, 58 Jahre alt.

Anamnese: Der Kranke giebt an, früher stets gesund gewesen zu sein. Sein jetziges Leiden soll vielleicht schon vor 20 Jahren begonnen haben. Er bemerkte damals eine undeutliche Vorwölbung in der Lebergegend und giebt an, öfters an Stuhlverstopfung und einer gewissen Völle und Spannung in der Magengegend nach ausgiebigen Mahlzeiten gelitten zu haben. Aber erst im Jahre 1883 schien die erwähnte Vorwölbung dem Patienten deutlich hervorzutreten. Der Hausarzt constatirte damals schon „eine Art Bandwurm in der Leber". Seinem Rath, einen Chirurgen zu consultiren, wurde nicht Folge geleistet. Die Beschwerden nahmen im Laufe der letzten 11 Jahre langsam zu, auch wurde die Geschwulst grösser, doch konnte der Kranke bis zum 3. Mai 1894 alle Arbeit verrichten, erst den 4. Mai bekam er einen Schüttelfrost. Trauma oder andere hier in Betracht kommende Einflüsse werden in Abrede gestellt; auch waren die Stuhlverhältnisse bis dahin normal. Jetzt jedoch stellten sich Stuhlverstopfung und Appetitlosigkeit ein. Umschläge auf den Leib brachten Linderung, und nach 8 Tagen schwand auch das Fieber, um nach kurzer Zeit wiederzukehren in Form von häufigen Schüttelfrösten. Den 3. Juni ergab eine von Prof. Kolaczek in der Dorfhütte des Kranken ausgeführte Probepunktion und Aspiration etwa $^1/_2$ l einer nur mit vieler Mühe durch das 2—3 mm weite Canülenlumen passirenden, dickgallertigen, stark stinkenden Flüssigkeit. Die Membranfetzen erwiesen sich unter dem Mikroskop als charakteristische Chitinhäute; auch Haken wurden gefunden. Daher Ueberführung des Kranken ins St. Josef-Krankenhaus zu Breslau behufs Operation.

Status praesens den 8. Juni 1894: Grosser, stark abgemagerter, sehr blasser Mann, Knochenbau kräftig, Musculatur geschwunden, Haut welk, Conjunctiven ikterisch, keine Oedeme. Temperatur 38,3°. Puls beschleunigt und etwas klein. Innere Organe gesund; nur enthält der Urin Spuren von Albumen. — Rechts vom Epigastrium drängt ein kugliger, mit der Athmung sich nicht deutlich verschiebender Tumor das Niveau des Abdomens sichtbar vor. Seine Grenzen überschreiten nach links um 1—2 Querfinger die Mittellinie, ebenso nach unten die Transversale in Nabelhöhe, lateral erreicht er die vordere Axillarlinie und nach oben nicht ganz den Rippenbogen. Die deckende Haut nicht verändert. Percussionston gedämpft. Rings um den Tumor, auch nach der Leber hin 2 cm breite, tympanitische Zone. Auf der Höhe des Tumors Fluctuation nachweisbar. Berührung desselben nicht schmerzhaft.

Operation den 8. Juni 1894: Cocainanästhesie. Längsschnitt über die Höhe der Geschwulst ca. 8 cm lang. Präparatorisches Vorgehen bis zum Peritoneum. Nach Eröffnung des letzteren tritt eine gelblich verfärbte Membran zu Tage, die, anscheinend dick, zum Theil nur durch

leichte Adhäsionen der Bauchwand anhaftet. Einnähen der Sackwand in die Wunde nach Anheften des Bauchfelles an den Wundrand der Haut. Durch die noch sichtbare Punktionsöffnung wird ein dicker Troicart eingeführt und etwa 1½—2 l des oben beschriebenen Cysteninhaltes aspirirt. An die liegenbleibende Canüle wird ein durch den Verband geleitetes Drainrohr befestigt und so für weiteren Abfluss gesorgt.

Verlauf vollkommen fieberfrei, Wiederholung der Aspiration in den folgenden Tagen, nach 10 Tagen Entfernung der Canüle und Spaltung des Sackes, Abfluss von etwa 300 ccm Blaseninhalt, Einlegung eines dicken Drains. — In der Folgezeit noch starke Absonderung einer intensiv gallig gefärbten Flüssigkeit, halb collabirte Tochterblasen enthaltend. Von Zeit zu Zeit konnte ein Stück Mutterblase extrahirt werden.

Den 27. Juli Entlassung mit Drain, geringe Secretion. Nachbehandlung zu Hause. Den 25. September stellt sich Patient ohne Drain mit kleiner Granulationsfläche an der Operationsstelle vor, mit der Sonde gelangt man in keine Höhle mehr. Januar 1897 sahen wir den Patienten vollkommen gesund und arbeitsfähig, und laut Bericht ist er es auch jetzt noch.

Beschaffenheit des Cysteninhaltes: Farbe theils rothgelb, theils grünlich, gallig, Consistenz sehr dickflüssig und fadenziehend, zum Theil zähe, sie erscheint noch bedeutender durch die massenhaft in ihr befindlichen Trümmer und Fetzen von Chitinmembranen. Hier und da sind in der Flüssigkeit kleine, dünne Membranen von intensiv rother Farbe, welche sich unter dem Mikroskop theils als Chitinmembranen zu erkennen geben, theils ein homogen scholliges Aussehen haben und keine Schichtung erkennen lassen. Das Ganze besitzt einen intensiv stinkenden Geruch, gleich wie Schwefelwasserstoff. Mikroskopisch liessen sich massenhaft Detritus, Fettkörnchen, Cholestearintafeln, Fettsäurenadeln, einige Hämatoidinkrystalle und massenhafte Bakterien der verschiedensten Form, sowie relativ spärliche Eiterkörperchen und vereinzelte, gut erhaltene Echinokokkenhaken nachweisen. Im ganzen mag die Cyste etwa 3—4 l dieser Flüssigkeit enthalten haben.

Der vorliegende Fall betrifft also von einen Echinokokkus der Leber, dessen Existenz sich über Jahrzehnte erstreckte, der schliesslich abstarb und dann erst, ohne nachweisbare Ursache jauchig inficirt, die Symptome einer den Wirth gefährdenden Sepsis hervortreten liess. Der Cysteninhalt bot die Anzeichen einer weit vorgeschrittenen Veränderung. Die Eindickung der Flüssigkeit zu einer zähen, fadenziehenden Masse und vor allem die bereits weit gediehene Zerstörung der Tochterblasen, von deren Wandungen mit wenig Ausnahmen nur mehr Fetzen und Trümmer übrig geblieben waren, weisen darauf hin, dass der Wurm schon vor langer Zeit abgestorben sein musste. Der Zeitpunkt, wann dies geschehen sein mag, ist schwer zu bestimmen. Das eine jedoch erscheint wohl als einwandsfrei, dass die septische Infection einen bereits todten Parasiten angetroffen hat. Zwischen den ersten Anzeichen derselben und der Operation liegt nur Monatsfrist, und

es lässt sich wohl schwer denken, dass in dieser relativ kurzen Zeit der klare Cysteninhalt eines noch lebenden Wurmes so tiefgreifende Veränderungen hätte erfahren, dass die Flüssigkeit sich dergestalt eindicken und die resistenten Chitinmembranen in solchem Maasse hätten maceriren können. In Fall 291 der Neisser'schen Statistik[1]) z. B., welcher unter dem Bilde einer schweren Infection verlief, deren Ursache ebenfalls ein verjauchter Echinokokkus der Leber war, betrug die Krankheitsdauer circa $2^1/_2$ Monat, Fieber bestand über 7 Wochen, und trotzdem war der Inhalt der parasitären Blase noch nicht in solchem Maasse verändert: die Flüssigkeit der bei weitem kleineren etwa 7 cm im Durchmesser betragenden Lebercyste war zwar eingedickt, die Tochterblasen jedoch, obwohl getrübt, waren doch meist noch gut erhalten, Membranfetzen waren nur spärlich. Ebenso berichtet Davaine[2]) von einem Falle, der unter dem Bilde einer Sepsis verlief, welche sich über mehr als 3 Monate erstreckte; trotzdem enthielt die Cyste nicht derartig eingedickte, sondern nur trübe, gallige Flüssigkeit und Hydatiden. Wir dürften demnach in der Annahme kaum irre gehen, dass die bei weitem umfangreichere Cyste unserer Beobachtung mit der beschriebenen hochgradigen Metamorphose ihres Inhaltes einem schon lange vor der etwa vor Monatsfrist erfolgten septischen Infection abgestorbenen Parasiten angehörte. Wodurch der Tod desselben herbeigeführt worden war, lässt sich im vorliegenden Falle nicht sagen. Die Grösse der Cyste und die dadurch bedingte Raumbeengung mag vielleicht nicht ohne Einfluss gewesen sein. Vielleicht hat auch ein nicht beobachtetes Trauma, eine heftige Bewegung u. dergl. beim Absterben des Echinokokkus mit eingewirkt. Allerdings bietet der Cysteninhalt wenig Anhaltspunkte für diese Annahme; denn blutige Beimischung fand sich darin nicht, und die relativ wenigen, aufgefundenen Hämatoidin-Krystalle können nach Hebra's[3]) Experimenten ebenso gut als Umwandlungsproducte von krystallinischen Gallenbestandtheilen zu erklären sein. Ferner wäre zu berücksichtigen, dass eine Entzündung per contiguitatem vom Darme her auf den Wurm übergegriffen haben könnte, ähnlich einem Falle Page's[4]), wo umgekehrt von der vereiterten Blase aus eine tödtliche Peritonitis eingeleitet wurde. Die nahe Nachbarschaft des Colons sowie die längere Zeit bestehende Stuhlverstopfung könnten diesen Ver-

1) Neisser, Die Echinokokkenkrankheit. Berlin 1877.
2) Davaine, Traité des Entozoaires. Paris 1877. S. 502. Fall 101.
3) Langenbuch, l. c. S. 62.
4) Langenbuch, l. c. S. 74.

dacht nur bestärken. Schliesslich kann noch der Eintritt von Galle für das Absterben des Parasiten verantwortlich gemacht werden, und gerade diese Annahme findet ihre gewichtige Stütze in der intensiv grünlichen Verfärbung der Flüssigkeit sowie in dem die Nachbehandlung complicirenden Gallenausfluss, der ja auf eine Communication der Blase mit einem der grösseren Kanäle jenes Lebersecretes hinweist. Wir werden demnach vielleicht nicht irre gehen in der Annahme, dass dieser Vermengung mit Galle die Hauptschuld beim Absterben des Echinokokkus in unserem Falle beizulegen wäre. Immerhin mag ein Trauma oder ein von der Umgebung fortgeleiteter Entzündungsprocess den Durchbruch der Galle in die Cyste angeregt oder wenigstens beschleunigt haben. Die später eingetretene jauchige Zersetzung des Cysteninhaltes kann wohl nur vom Darme aus erfolgt sein. Denn der Darm lag als Infectionsquelle am nächsten. Ob dies nun unter dem Einflusse einer Diffusion allein oder mittels einer kleinen Perforationsöffnung geschah, mag dahin gestellt sein. Wie erwähnt, ist die Vereiterung oder Verjauchung eines Echinokokkus, soweit sie unter den Anzeichen einer schweren Sepsis auftritt, ein nicht allzuhäufiges Ereigniss. Aus der Neisser'schen Statistik verdienen der schon oben angeführte Fall 291, der unter dem Bild eines Eiterungsprocesses in der Leber mit Fieber und schliesslich mit Frösten verlief, erwähnt zu werden. Die Section ergab einen in die Gallengänge perforirten, verjauchten Echinokokkus. Im Fall 292 handelt es sich um einen vereiterten Leberechinokokkus mit multiplen Abscessen der Leber, der innerhalb 2—3 Wochen unter einem schwer septischen Symptomencomplexe zum Tode führte. Und ebenso gehört noch der gleichfalls oben citirte Fall 101 Davaine's hierher. Diese Fälle decken sich mit dem unserigen bezüglich der Anzeichen einer schweren Allgemeininfection. Der Inhalt der Cyste bietet jedoch nicht jene merkwürdigen Eigenschaften, wie der von uns beschriebene; die Flüssigkeit war nur eitrig umgewandelt und die Tochterblasen, wenngleich getrübt, doch noch grossentheils gut erhalten und wenig fetzig zerfallen.

Dass ein Echinokokkus aus irgend einer Ursache abstirbt und nachher all die eingangs beschriebenen Stadien der regressiven Metamorphose durchläuft, kommt häufig vor. Demnach wird man einen dem unseres Falles nicht unähnlichen Cysteninhalt, eingedickte Flüssigkeit und fetzig zerfallene Tochterblasen, manchmal vorfinden. Auch sind Beobachtungen mitgetheilt, wo infolge einer Perforation der Cyste in den Magen-Darmkanal oder in die Lunge ein ähnlich eingedickter und zersetzter Blaseninhalt inficirt wurde und sich durch

die Perforationsöffnung zum grösseren oder geringeren Theil nach aussen entleerte. Immerhin stellen derartige Vorkommnisse seltene Ausnahmen dar. Interessant und in diesem Sinne bemerkenswerth dürfte der Fall 99 in der Madelung'schen Casuistik[1]) sein. Hier handelt es sich vielleicht auch um einen in Obsolescenz begriffenen Echinokokkus des rechten Leberlappens (eine obsolete Cyste befand sich noch im linken Leberlappen, sowie „den Lob. Spigelii nach hinten und unten verdrängend eine dritte über mannsfaustgrosse, prall gespannte Cyste"). Er communicirte mittels einer 1/2 cm grossen Oeffnung mit der Flexura coli dextr. sowie — aus dem charakteristischen Auswurf intra vitam zu schliessen — mit der Lunge. Desgleichen waren auch intra vitam Membranfetzen mit dem Stuhl fortgegangen. Die Cyste enthielt „eine grünbraune, schmierige, mit intensiv gelb gefärbten Membranfetzen und schwärzlichen Pigmentschollen vermischte Flüssigkeit." Fernerhin ist ein in der Société anatomique den 10. December 1886 von Barbillon[2]) besprochener Fall erwähnenswerth. Es handelt sich um einen mannskopfgrossen Echinokokkus der unteren Fläche des linken Leberlappens, dessen Punktion (im October 1886) 60—80 g klare Echinokokkenflüssigkeit mit Haken ergab. Die folgenden Punktionen (im October und November) lieferten theils gelbe, gelatineartige Massen im Troicart, theils nur mit Noth einige Gramme Flüssigkeit. Es folgten Fieber, Kachexie, schliesslich (den 1. November) Perforation der Cyste in den Magen. Der Cysteninhalt war: „formé de matière gélatiniforme, d'un jaune ocreux, horriblement fétide et constitué par des débris des membranes hydatiques." — Exitus.

In beiden Fällen, besonders aber in dem Barbillon's ist das Aussehen des Cysteninhaltes für uns von Interesse. Es handelt sich in beiden Fällen um abgestorbene Parasiten, deren Bestandtheile schon tiefgreifende Veränderungen erfahren hatten und welche trotz ihres bereits erfolgten Todes für ihren Wirth verhängnissvoll wurden. Das eine Mal war es das Colon, das andere Mal der Magen, mit welchem sich eine Verwachsung und Communication herausbildete und zur Infection der Cyste Gelegenheit bot. Nur war die Perforationsöffnung eine zu grosse, als dass diese Infection einen schwer septischen Charakter annehmen konnte. Vielmehr wurde durch die Entleerung die Cyste entspannt und eingedrungene Infectionskeime mit hinausgeschwemmt.

1) Madelung, Beiträge Mecklenburgischer Aerzte zur Lehre von der Echinokokkenkrankheit. 1885. S. 111 u. 112.

2) Progrès méd. 1887. No. 22.

Die Durchmusterung der Litteratur zeigt also, dass nach der einen oder anderen Richtung hin sich Analoga, wenn auch vereinzelt, vorfinden, dass jedoch die Combination einer acuten Sepsis mit der beschriebenen Umwandlung des Cysteninhaltes eine grosse Seltenheit darstellt.

Wenn daher das Absterben und das Obsolesciren des Echinokokkus eine Art Naturheilung bedeutet, so kann es in vereinzelten Fällen trotzdem seinen gutartigen Charakter verlieren. Ein obsoleter Blasenwurm stellt daher eine Art explosiven Materials dar, welches unter Umständen für seinen Träger verhängnissvoll werden kann. Dass eine geringere Ausdehnung der Cyste keinen absoluten Schutz gegen diese Gefahr bietet, beweist der Fall 99 (Madelung), wo die Cyste nur kinderfaustgross war. Immerhin wird mit zunehmendem Volumen die Gefahr einer Complication wachsen, besass doch in den beiden anderen einschlägigen Fällen, dem Barbillon's und dem unserigen, der Tumor Manneskopfgrösse.

Bei Erwägung dieser Thatsachen müssen uns all die therapeutischen Maassnahmen, welche nur auf eine Abtödtung des Wurmes, nicht auf eine vollkommene Elimination desselben aus dem Körper des Wirthes hinzielen, bedenklich erscheinen, wenigstens bei Parasiten von bedeutendem Umfange und in der Nähe Bakterien führender Organe. Allerdings gehören die Punktionsmethoden bereits der Geschichte an, indem die neuere Chirurgie in zweizeitigem oder einzeitigem Schnittverfahren den gefährlichen Feind aus dem Organismus zu entfernen sucht. Doch ist in neuerer Zeit besonders von Langenbuch (l. c. p. 124) für gewisse Fälle die Punktion mit folgender Sublimatinjection wiederum warm empfohlen worden. Auf Grund unserer Betrachtungen möchten wir die von Langenbuch erwähnte Indicationsstellung Cimbali's hervorheben, wonach das Sublimat sich für zu grosse und zu alte, beziehungsweise abgestorbene und starre Säcke nicht mehr eigne, während es allerdings gegen lebende, gesunde und von nachgiebigen Wandungen eingeschlossene Leberechinokokken sich bewährt habe (cfr. Langenbuch p. 125). Die zuletzt angeführte Concession möchten wir allerdings höchstens „auf nur kleine Leberechinokokken" beschränken; denn der antiseptische Einfluss des Sublimats wird doch nach chemischen Gesetzen mit dem Absterben des Parasiten alsbald verschwinden. So könnte denn das wenn auch seltene Ereigniss der Vereiterung oder Verjauchung, wie in den erwähnten Fällen, immer noch eintreten.

Somit zeigt uns die eben berichtete Krankengeschichte den kli-

nischen Typus eines schweren septischen Leberabscesses, den die Echinokokkenkrankheit zur Folge haben kann. Der Parasit war schon lange vorher beobachtet und erkannt worden; plötzlich verjaucht er, und ohne nachweisbare Miterkrankung der Nachbarorgane ruft er eine schwere Sepsis hervor. In gleicher Klarheit zeigt sich jedoch das klinische Krankheitsbild nicht immer. Denn meist ist der Verlauf kein foudroyanter; der Gang der Entzündung und Eiterung ist gewöhnlich etwas langsamer, so dass dieselbe Zeit genug findet, um auf das Nachbargebiet überzugreifen und in diesem sogar nachweisbare Veränderungen hervorzurufen. So kann das primäre Leiden durch Nebenerscheinungen ausserordentlich verdunkelt werden, und besonders wenn der dieselben veranlassende Echinokokkus früher nicht bemerkt worden war, kann sich das klinische Krankheitsbild recht unklar gestalten.

Einige der vielen daraus entstehenden diagnostischen und therapeutischen Schwierigkeiten mögen daher an der Hand eines einschlägigen Falles eine kurze Besprechung finden.

Fall II. Sch., 34 Jahre alt, Bauergutsbesitzer, den 9. Oct. 1891 auf dem Lande von Prof. Kolaczek operirt.

Patient früher angeblich ganz gesund. Beginn der Erkrankung vor etwa 4 Wochen mit intensivem Magenkatarrh und Ikterus. In den nächsten Tagen rechtsseitige Pleuritis sicca. Unter ärztlicher Behandlung trat rasche Besserung ein, so dass Pat. gegen ärztliches Verbot aufzustehen und seinem Berufe nachzugehen sich veranlasst sah. Rasches Recidiv, erheblicher rechtsseitiger pleuritischer Erguss und schnell zunehmende Schwäche. Absolute Dämpfung hinten bis etwa in die Höhe des Scapularwinkels. Ueber der Leber Reibegeräusche wahrnehmbar. Der Hausarzt vermuthete einen subphrenischen Entzündungsprocess, daher Inanspruchnahme chirurgischer Hülfe.

Status praesens: Pat. ist sehr abgemagert, appetitlos, bettlägerig, Gesichtsfarbe gelbbräunlich, mässiges Fieber. Das Abdomen ist aufgetrieben, druckempfindlich. Die Leberdämpfung erscheint verbreitert: in der Mamillarlinie vom unteren Rand der 4. Rippe bis 2 Hand breit unterhalb des Rippenbogens und nach links 3 Fingerbreiten über die Mittellinie hinausreichend. Auf der Rückenseite rechts Dämpfung bis zum Scapularwinkel. Im rechten Hypochondrium ist der Leberrand nicht zu fühlen. Die Dämpfung hierselbst ist vielmehr durch einen glatten, elastisch weichen, nach unten in einer Bogenlinie aufhörenden Tumor bedingt. Es bestehen Oedeme der Beine; die Stühle sind lehmfarben.

Um die Natur des die Dämpfung am Rücken bedingenden Ergusses festzustellen, wurde eine Punktion daselbst vorgenommen, welche etwa 500 g klaren pleuritischen Serums ergab. Alsdann wurde zur Operation des Tumors im Bereiche der Leber geschritten. Dieselbe wurde eingeleitet mit einer Punktion in der rechten Mamillarlinie, 3 Finger breit unterhalb des Rippenbogens. Das Ausfliessen einer dünnen, gräulich-

grünen, übelriechenden Flüssigkeit wurde so lange unterhalten, bis die Höhle nahezu entleert erschien. Sie enthielt 2—3 l Flüssigkeit. Sofortiger Schrägschnitt über die Punktionsstelle hinweg, Vordringen bis zum Bauchfell und Durchtrennung des letzteren. Es zeigte sich, dass der Troicart in der Leber steckte, etwa 4 cm oberhalb des dünn ausgezogenen Leberrandes. Anheftung des Bauchfelles an die Leberserosa ober- und unterhalb des steckengebliebenen Troicarts mittels feiner Nähte. Mit schmalem Messer Incision der Lebersubstanz nach rechts und links von der Canüle. Rasche Entfernung derselben über einer eingeführten langen Sonde und unter Leitung dieser Einführung eines über eine Sonde angespannten mitteldicken Drain in die retrohepatische Höhle, so dass die Lebersubstanz das Drainrohr eng umschloss und damit die Blutung durch Compression gestillt wurde. Antiseptischer Verband.

Verlauf nach dem Bericht des nachbehandelnden Arztes: Patient erholte sich langsam, die Schmerzen liessen bald nach, Temperatur wurde normal, Pulsfrequenz sank im Laufe von 6 Tagen auf 84. Schlaf und Appetit besserten sich, Faeces blieben nach wie vor lehmartig, Stuhlgang war retardirt, Oedeme der Beine gingen zurück. — Aus der Wunde entleerte sich stets eine stark braun und grün tingirte Flüssigkeit, die aus der Canüle einige Male des Tages wie aus einem Springbrunnen hervorsprudelte; selten war die Flüssigkeit eitrig, und einige Male gingen collabirte Echinokokkenblasen ab.

Diät möglichst fettarm. — Ikterus mit tief gelbem Colorit der Haut sowie der profuse Gallenausfluss blieben bestehen. Der Kräftezustand, anhaltend derselbe wie etwa den 3. Tag nach der Operation, hob sich nicht.

Drei Wochen post operationem grober Diätfehler (Wellfleisch und Leberwurst). Sofortiges Erbrechen, vollständige Appetitlosigkeit und Verdauungsstörung, allmähliches Sinken der Kräfte. Nach etlichen Tagen plötzliche Verschlimmerung des Zustandes, heftige Schmerzen in der Wunde und über das ganze Abdomen ausstrahlend, dünner, fadenförmiger, frequenter (160) Puls, starke Dyspnoë. Tags darauf Exitus.

Obduction seitens der Angehörigen energisch verweigert.

Das Krankheitsbild wird in diesem Falle vor allem von den entzündlichen Erscheinungen beherrscht. Diese compliciren dasselbe und erschweren seine Deutung in erheblichem Maasse. Die hinten bis zum Scapularwinkel und vorn bis zur 4. Rippe aufsteigende und mit der herabgedrängten Leber zusammenhängende Dämpfung, die weichelastische Resistenz unterhalb des rechten Rippenbogens, der Ikterus, die lehmfarbenen Stühle, das Fieber, die peritonitischen Anzeichen — alles deutete anfänglich auf einen schweren entzündlichen Process in der Abdominalhöhle hin, der sich in oder an der Leber und vielleicht subphrenisch hinauf in den gedämpften Thoraxraum entwickelt hatte. Allerdings sprach die mehr horizontale Abgrenzung der Dämpfungszone nach oben gegen die letztgenannte Annahme, da ja bekanntlich subphrenische Abscesse und Cysten in

ihrem Wachsthum gegenüber dem normalen Lungenschall meist in convexer, ja conischer Form nach oben sich percussorisch abgrenzen lassen. Ausserdem musste die vom Hausarzt beobachtete Entwickelung der Pleuritis sicca und später des Ergusses auf eine Erkrankung der Pleura hinweisen, die ja allerdings mit Rücksicht auf den übrigen Befund, die entzündlichen Erscheinungen, die Oedeme der Beine u. s. w. den Charakter eines fortgeleiteten oder perforirten Empyems tragen konnte. Um dies klar zu stellen und nachdem man die Ueberzeugung haben konnte, in den Brustfellraum und nicht durch diesen hindurch auf einen subdiaphragmatischen Abscess zu stossen, wurde die Probepunktion unternommen, welche das erwähnte, klare pleuritische Serum ergab. Der primäre Herd der Erkrankung lag demnach unterhalb des Zwerchfelles, und die Pleuritis war nur als eine concomittirende aufzufassen. Im übrigen aber deutete der Ikterus sowie der Tumor im Lebergebiet auf einen schweren Erkrankungsherd der Leber selbst oder ihrer unmittelbaren Umgebung. Die prägnanten gastrischen Störungen und der Ikterus liessen die Localisation desselben an der Leberconcavität vermuthen, während die Pleuritis für eine Mitbetheiligung des Zwerchfelles sprach. Die starke Verbreiterung der Leberdämpfung, die glatte Oberfläche der Geschwulst sowie die entzündlichen Reizerscheinungen und besonders die bei Leberabscessen häufig beobachtete Crepitation über der Geschwulst machten die Anwesenheit einer grossen Eiteransammlung, welche mit der Leber in Verbindung stand, sehr wahrscheinlich. Die Differentialdiagnose musste demnach zwischen einem Leberabscess und einem subphrenischen Empyeme schwanken.

Den Leberabscessen liegt bekanntlich eine mannigfache Aetiologie zu Grunde. Die Ursache der Eiterung ist entweder in der Drüse selbst zu suchen oder hat von der Umgebung aus auf sie übergegriffen, oder aber wir haben es mit einem metastatischen Abscess zu thun. Die Metastase und mit ihr der in unserem Klima äusserst seltene sogenannte idiopathische Leberabscess ist wohl mangels eines primären Herdes und mit Rücksicht auf den ganzen Krankheitsverlauf ätiologisch von vornherein auszuschliessen. Auch ein von der Umgebung fortgeleiteter Process liegt hier nicht vor; denn Erkrankungen des Magens, wie Tumoren oder Geschwüre und sonstige Affectionen desselben, gingen dem Leiden nicht voran, und die gastrischen Erscheinungen, mit denen die Krankheit einsetzte, dürften demnach gegenüber dem Gesammtbefund als concomittirende aufzufassen sein. Auch ist nichts von Darmaffectionen, wie Typhus und

ähnliches, bekannt. Unter Uebergehung von Traumen und Fremdkörpern als Ursache blieben also nur noch eingewanderte Parasiten zur Erklärung der Eiterbildung übrig. Während nun Ascariden, Distoma haematobium, Actinomyces, Coccidien meist kleinere Abscesse setzen, wächst der Echinokokkus oft bis zu gewaltiger Grösse heran und kann, wie wir schon sahen, einmal septisch inficirt, alle Eigenthümlichkeiten eines ausgedehnten Leberabscesses vortäuschen. Auch in unserem Falle spricht vieles für die Existenz des Blasenwurmes; so die Lage der Geschwulst an der Leber und vor allem ihre elastische Resistenz. Eine solche ist für diesen Parasiten geradezu charakteristisch zu nennen und fällt besonders dem Leberabscess anderer Provenienz gegenüber schwer in die Wagschale, da letzterer, umgeben von einschmelzendem Leberparenchym, sich weich, etwa wie ein „mit flüssigem Schweineschmalz gefüllter Sack" (Béhier) anfühlt. Immerhin wurde die Consistenz unseres Tumors auch als weich bezeichnet, so dass man trotzdem vielleicht an einen Abscess anderer Provenienz denken konnte. Ausserdem ist die absolute Gallenstauung mit dem intensiven Ikterus unseres Kranken ein beim Parasiten doch selten beobachtetes Symptom. Und gerade mit Rücksicht darauf könnte man leicht an eine von den Gallenwegen fortgeleitete Eiterung denken. Allerdings war nichts von einem vorhergehenden Gallensteinleiden bekannt, auch keine entzündlichen Veränderungen an der Gallenblase nachweisbar.

Die in die Differentialdiagnose mit hineinbezogenen subphrenischen Abscesse haben ebenfalls je nach dem primär erkrankten Organe eine verschiedenartige Ursache. Doch käme von den zwölf Gruppen, welche Maydl[1]) ätiologisch unterscheidet, für unseren Fall wohl doch nur der cholangioitische Abscess in Frage. Denn ein traumatischer oder von einer äusseren Wunde sowie einer Rippencaries herrührender Abscess darf ausgeschlossen werden, sowie auch Anamnese und Befund gegen einen thorakalen und weiterhin gegen einen perinephritischen oder perityphlitischen Ausgang sprechen. Und ebenso wie wir einen vom Magendarmkanal fortgeleiteten und jenen seltenen metastatischen Leberabscess ausschliessen konnten, fällt diese Aetiologie auch für den subphrenischen Abscess fort.

Wir kommen demnach zu folgendem diagnostischen Schluss: Abscess in oder an der Leber, und zwar an ihrer Concavität mit Druck auf die grossen Gallenwege und den Magen (Ikterus und Gastricismen), unter Verdrängung der Leber theilweises Empor-

1) Maydl, Ueber subphrenische Abscesse. Šafář, Wien 1894.

steigen des Exsudates an ihrer hinteren Fläche zum Zwerchfell (fortgeleitete Pleuritis). Aetiologie des Abscesses: wahrscheinlich Echinokokkus, möglicherweise cholangioitischer Abscess. Diese Schlussfolgerung fand ihre volle Rechtfertigung durch die Operation. Der Tumor stellte einen Echinokokkus an der Leber dar, welcher durch seine Anlagerung an die grossen Gallenwege den hochgradigen Ikterus verschuldet hatte sowie nach Arrosion eines grösseren Ductus biliferus einen galligen Abscess entstehen liess. Der Sitz des Wurmes in der Leber entsprach, wie vermuthet, der unteren und hinteren Fläche derselben und hatte so einerseits die Complicationen mit den Gallenwegen und dem Magen, andererseits die Pleuritis verursacht. Daher bot diese Lage für die Operation einige Schwierigkeiten; denn um zur Höhle zu gelangen, musste man eine etwa 4 cm dicke Schicht der Lebersubstanz durchtrennen. Da ein Cauterium nicht zur Hand war, blieb nur übrig, in der beschriebenen Weise vorzugehen.

Der weitere Krankheitsverlauf hatte auch seine Eigenthümlichkeiten. Die absolute Gallenstauung gab von vorn herein Anlass zu Bedenken und Befürchtungen. Diese fanden denn auch in so ernster Form ihre Bestätigung, dass es mir angezeigt erscheint, hier kurz auf die Beziehungen der Gallenwege zu Echinokokkengeschwülsten einzugehen.

B. Beziehungen der Gallenwege zu Echinokokkengeschwülsten.

Eine Betheiligung der Gallenwege in der Biologie des Leberechinokokkus scheint recht häufig vorzukommen. Ziemlich vereinzelt stehen jene Beobachtungen da, wo der Blasenwurm seinen Inhalt theilweise oder ganz durch die grossen Gallenausführungsgänge in den Darm entleert hat. Meist ist hierbei der Gang der Dinge ein umgekehrter. Ein grösserer oder kleinerer Gallenkanal öffnet sich nach der Cyste zu und entleert durch längere oder kürzere Zeit mehr oder weniger seines galligen Inhaltes in den Sack. Besonders nach der durch operative Eingriffe herbeigeführten Entspannung der Blase scheint dieses Ereigniss öfter einzutreten. Dann ist das von der Höhle ausgeschiedene Secret eine Zeit lang mehr oder weniger gallig verfärbt; früher oder später hört jedoch diese Gallenbeimischung auf, und die Heilung geht ungestört weiter. So war es z. B. in unserem Fall I, wo, wie wir sahen, der Cysteninhalt grün verfärbt war und auch während der Nachbehandlung einige Tage lang nicht unbedeutende Mengen jenes Lebersecrets durch die Wunde entleert wurden.

Complicationen dieser Art tragen allerdings keinen ernsten Charakter. Verhängnissvoll hingegen können sich jene Fälle gestalten, wo besonders nach operativer Eröffnung der Blase die gesammte oder wenigstens die Hauptmasse der Galle eine längere Zeit hindurch sich durch die Wunde ergiesst. Wechselmann[1]) hält zwar auch diese Complication nicht für ein bedrohliches Symptom; König[2]) jedoch legt ihr eine ernstere Bedeutung bei. Auch unser zweiter Fall, wo die Galle sich mit Hartnäckigkeit durch die Operationswunde ergoss, kann nur die Bedenken König's unterstützen. Schon vor dem chirurgischen Eingriff bot der Kranke die Anzeichen einer vollkommenen Stauung der Galle dar: intensiver Ikterus und entfärbte Stühle, und so gab schon von vornherein die Prognose zu Besorgnissen Anlass. Und in der That trat auch die erwähnte Complication, gleich wie in den von König berichteten einschlägigen Beobachtungen, sofort im Anschluss an die Operation auf. Punktion und Schnitt entleerten schon eine gräulich-grüne Flüssigkeit. Während der folgenden drei Wochen aber, die der Kranke noch durchlebte, blieben Ikterus sowie lehmfarbene Stühle anhaltend bestehen, und durch die Wunde persistirte ein profuser Gallenverlust, und zwar mit solcher Intensität, dass die Flüssigkeit mehrere Male täglich „wie aus einem Springbrunnen hervorsprudelte." Wir haben es demnach hier mit einer selten schweren Complication erwähnter Art zu thun. Neben einer Communication des Echinokokkus mit einem grösseren Gallenwege müssen noch besondere anatomische Verhältnisse obgewaltet haben, welche trotz des durch die Operation geschaffenen Abflusses der Galle den intensiven Ikterus unverändert nach wie vor bestehen liessen. In Rücksicht nun auf die entzündlichen Erscheinungen, welche den Krankheitsverlauf einleiteten, liegt die Annahme sehr nahe, dass pathologische Verwachsungen zu Knickungen und Verlagerungen der Ductus biliferi geführt haben mögen, welche zunächst eine Stauung des Lebersecretes bewirkten. Ein Schlaglicht auf unseren Fall wirft nach dieser Richtung eine Beobachtung aus der König'schen Arbeit (Fall 19). Auch dort begann die Krankheit mit Gastricismus und Ikterus. Der Lebertumor wuchs schnell. Bei der Operation wurde eine gelbe Flüssigkeit ohne Blasen entleert. Der Tod erfolgte reichlich 7 Wochen post operationem an Abschwächung und intercurrenter Krankheit (Erysipel). Während der ganzen Zeit bestanden Ikterus, farblose

1) Wechselmann, Ueber profusen Gallenfluss u. s. w. in Madelung's Beiträgen zur Echinokokkenkrankheit. S. 203 u. ff.

2) König, l. c. S. 41.

Stühle und profuser Gallenfluss durch die Wunde. Die Obduction zeigte eine Communication des Sackes mit dem Ductus choledochus sowie eine Abknickung desselben durch Verzerrung und Verlagerung des Duodenum infolge entzündlicher Verwachsungen. Es wurde somit der grösste Theil jenes Lebersecretes in den Sack entleert, der Rest wohl durch die Knickung gestaut. Aehnliche anatomische Veränderungen mögen in dem Falle unserer Beobachtung obgewaltet haben. Der Wurm hat auch hier vielleicht durch seine Anlagerung an die grossen Gallengänge eine Druckusur derselben veranlasst. Nun drängte die einfliessende Galle den absterbenden Parasiten immer mehr und mehr zur Seite, so dass bei der Operation nur Flüssigkeit entleert wurde, während erst später Blasen abgingen. Auf denselben Wegen, wie das Lebersecret, mögen nun noch die Infectionskeime in die Höhle eingedrungen sein, um in und um dieselbe die entzündlichen Veränderungen hervorzurufen. So können denn auch Verwachsungen in der Umgebung des Echinokokkus zu Verlagerungen und Knickungen am Ductus choledochus oder Duodenum geführt haben, welche analog dem König'schen Falle das gallige Secret in die wohl bereits erweiterten und vielleicht auch schon entzündlich veränderten Gallengänge noch zurückstauten. — Wie dem auch sei, wir haben es mit einer absoluten Ausschaltung der Galle von dem Darm zu thun, und soweit dieselbe überhaupt aus den Gallenwegen abfloss, ergoss sie sich durch die Operationswunde nach aussen.

Eine Beimischung dieses Productes der Leberzellen kommt, wie gesagt, nach Echinokokkenoperationen öfter vor. Nach den Untersuchungen von Wechselmann (l. c.), nach denen die Bindegewebskapsel reichliche dilatirte Gallengänge enthält, ist es leicht begreiflich, dass ein Platzen derselben nach operativer Entleerung des Sackes eigentlich häufig stattfinden muss. Dieses Ereigniss hat jedoch keinerlei ernste Bedeutung. Aber auch wenn das gesammte oder nahezu gesammte Secret sich durch die Fistel entleert, ohne den Darm zu erreichen, wird ein sonst gesunder Organismus bei der geeigneten fettarmen Diät diesen Verlust der Galle selbst längere Zeit ertragen können, wie denn z. B. Wechselmann (l. c. Fall 16) und Krause[1]) berichten, dass selbst nach sechs Wochen langem, vollständigem Abfluss dieses Secrets durch die Operationswunde rasche Reconvalescenz eintrat. Immerhin tragen aber höhere Grade dieser Complication einen ernsteren Charakter an sich. Dafür spricht

1) Krause, l. c. Sammlung klinischer Vorträge von v. Volkmann.

schon das Experiment, nach welchem Thiere mit Gallenfisteln meist an hochgradiger Abmagerung und äusserster Entkräftung starben und nur ausnahmsweise bei vorsichtigster Diät längere Zeit bei Kräften erhalten wurden (acht Wochen, Bidder und Schmidt). Vor allem jedoch zeigt die einschlägige Casuistik die Gefahren, die diese Complication mit sich bringt. Der Verlust der gesammten Galle nach der Operation des Leberechinokokkus scheint übrigens ein seltenes Ereigniss zu sein; denn unter den 40 Fällen von profusem Gallenverlust, welche König in der Litteratur fand, scheint sich alles Secret nur etwa neunmal durch die Fistel entleert zu haben und darunter nur sechsmal längere Zeit hindurch: z. B. in Wechselmann's Fall 16 (Genzmer) und Krause (l. c.) No. 5: je 6 Wochen lang, sowie Wechselmann's Fall 21: „wochenlang und mit Unterbrechung monatelang andauernde, vollständige Entfärbung der Fäces". In diesen drei Krankengeschichten ist allerdings von einem schwächenden Einfluss auf den Organismus durch diese Complication nichts ausdrücklich erwähnt. Eine um so deutlichere Sprache sprechen aber die übrigen drei Fälle: nämlich derjenige von Fick[1]), in welchem der schädigende Einfluss der in Frage stehenden Störung des Wundverlaufes klar zu Tage tritt, ferner die beiden König'schen Beobachtungen (No. 15 u. 19), bei denen die Schwächung durch den Gallenverlust eine so hochgradige wurde, dass beide Kranken einer intercurrenten Complication (Cystitis, Erysipel) rasch erlagen. Auch Lawson Tait[2]) berichtet von einem Fall, wo ihm ein Patient infolge der physiologischen Schädigung durch den lang dauernden Gallenverlust zu Grunde ging. Diesen Erfahrungen dürfte die unserige an die Seite gestellt werden; denn der durch den Ikterus und die vorhergehenden Entzündungen, die im Echinokokkussack und dessen Umgebung sich abspielten, ausserordentlich geschwächte Patient konnte sich wegen des Gallenverlustes nicht mehr erholen, so dass er trotz Beseitigung der Entzündungsursache (Fieber bestand post operationem nicht) einem protrahirten Siechthum verfiel. Ein etwas grober Diätfehler genügte, um den letalen Ausgang zu beschleunigen. Die Verdauungsthätigkeit stockte, der Kranke wurde schwächer und schwächer und starb schon nach wenigen Tagen. Diesen Beobachtungen müssen noch füglich drei Fälle aus der König'schen Arbeit eingereiht werden (Nr. 14, 17 u. 18), bei denen nicht einmal das ganze Secret der Leber vom Darme abgesperrt wurde. Auch bei diesen

1) Fick, Nachtrag zur Casuistik des Echinokokkus. Deutsche Zeitschr. f. Chir. Bd. XXV. S. 113.

2) Cit. bei Langenbuch, l. c. S. 186.

wird ausdrücklich von einem Nachlassen der Kräfte sowie einem raschen Sichheben derselben nach Beseitigung dieser Complication gesprochen. Fischer[1]) theilt ebenfalls eine Beobachtung aus der Heferich'schen Klinik mit, wo starker Gallenverlust eine Schwächung des Patienten zur Folge hatte. Dort wurde die Höhle mit Liquor ferri ausgespült, der gallige Ausfluss liess nach, und der Kranke genas. König kommt nun besonders auf Grund seiner eigenen Beobachtungen zu dem Schlusse (l. c. p. 53), dass der profuse Gallenfluss besonders bei heruntergekommenen Individuen ernste Gefahren mit sich führt, so dass die Patienten intercurrenten Krankheiten leicht erliegen. Auch unsere Krankengeschichte beweist die Wahrheit dieses Satzes vollkommen. Es bedurfte hier nicht einmal einer anderweitigen ernsten Erkrankung, wie in den König'schen Fällen einer Cystitis und eines Erysipels. Es genügte vielmehr ein Diätfehler, der, wenn Galle die Verdauungsthätigkeit unterstützt hätte, wohl nicht den Exitus verschuldet hätte.

Aus dieser Erörterung der Bedeutung des Gallenverlustes nach Operationen an Echinokokkuscysten ergeben sich auch die Grundsätze für die Therapie dieser Complication. Es wird sich vor allem darum handeln, durch Kräftigung des Allgemeinbefindens den localen Vernarbungsprocess nach Möglichkeit zu unterstützen und, wenn dies nicht genügt, die Granulationsbildung direct local anzufachen und zu beleben. König legt den Hauptwerth auf die Pflege des Allgemeinbefindens und strengste Regelung der Diät durch möglichste Enthaltung von Fetten, solange der Haupttheil der Galle vom Darm sich fern hält. Wie verhängnissvoll ein Diätfehler werden kann, lehrt unser Fall, und so werden auch wir mit König den Hauptnachdruck auf diese Allgemeinbehandlung legen, besonders da man ja in der grössten Anzahl der Fälle damit zum gewünschten Ziele kommen wird. Von einer Localbehandlung räth König ab, da sie ein neues, in seiner Wirkung unberechenbares Trauma setzt. Es ist hier nicht unsere Aufgabe, all die zu diesem Zweck empfohlenen Mittel aufzuzählen und kritisch zu beleuchten. Es muss vielmehr auf die Arbeiten von Wechselmann, König und Langenbuch (Deutsche Chirurgie, Lieferung 45c) verwiesen werden. Uns interessiren hier nur jene seltenen Fälle von profusem Gallenfluss, wo hartnäckig die ganze oder nahezu die ganze Galle, ähnlich wie in unserer Beobachtung, durch die

1) Fischer, Beitrag zur Statistik der Echinokokken in Pommern. Dissert. Greifswald 1888.

Wunde ihren Weg nach aussen genommen hat. Hier wird man mit Aetzmitteln wohl wenig erreichen, da es sich ja meist um eine Communicationsöffnung mit einem grösseren Gallengang, vielleicht dem Choledochus selbst, handelt. Ausserdem dürfte gerade dieser Methode gegenüber der oben schon erwähnte Fall 21 aus der Wechselmann'schen Casuistik als Warnung dienen, wo durch Aetzung mit Chlorzink der Gallenfluss erst angefacht wurde. Vielleicht würden in verzweifelten Fällen mildere Mittel, z. B. Heisswasserirrigationen, vorsichtige Anwendung von Adstringentien, eventuell auch der Israël'sche Kunstgriff (Zurückstauung der Galle durch zeitweisen Verschluss der äusseren Fistelöffnung) und dergleichen am Platze sein. Dem Quell des Uebels selbst zu Leibe zu rücken, wie es z. B. Fick durch Naht der Choledochalfistel versuchte oder wie es Langenbuch durch Aetzung oder Cauterisation der Perforationsstelle empfiehlt, wird ein ebenso schwieriges als undankbares Unternehmen sein, verdient jedoch in desperaten Fällen Berücksichtigung. Höchst ungünstig liegen die Verhältnisse, wenn — wie in unserem Falle — der auch nach dem chirurgischen Eingriff anhaltende Ikterus das Fortbestehen einer Rückstauung der Galle beweist. Ist diese bedingt durch einen zweiten Echinokokkus, so würde die Prognose mit der einer Operation dieses letzteren zusammenfallen. Sind jedoch Verlagerungen der Gallenausführungsgänge durch Knickungen, Verwachsungen und dergleichen vorhanden, ähnlich dem König'schen Falle 19 und vielleicht dem unserigen, so besteht keine Aussicht auf Erfolg. Denn an eine operative Beseitigung dieser Behinderungsmomente wird bei der Schwierigkeit einer genauen Diagnosenstellung und der Unzugänglichkeit der anatomischen Verhältnisse zumal mit Rücksicht auf den geschwächten Kranken wohl schwerlich gedacht werden können.

C. Ueber das Platzen des Echinokokkussackes.

Eine den Verlauf der Krankheit erheblich beeinflussende Complication stellt das Platzen des Echinokokkussackes dar. Die Ursachen hierfür sind mannigfacher Natur. In der Mehrzahl der Fälle sind es entzündliche Vorgänge, welche den perforativen Process vorbereiten. Es entstehen Verlöthungen mit der Umgebung der Wurmhülle, in deren Bereiche es alsdann zur Usur und Geschwürsbildung kommt. Schliesslich platzt die verdünnte Scheidewand, und der Cysteninhalt ergiesst sich vollständig oder unvollständig in eines der Nachbarorgane: in den Darm, Magen oder in einen grösseren Gallengang, in die Lunge oder schliesslich durch die verdünnten Bauch-

decken nach aussen. Es kann auf diese Weise der Parasit in allen seinen Theilen den kranken Körper verlassen, und für den Wirth würde dieser Vorgang eine Naturheilung bedeuten. Ein anderes Mal ist die Perforationsöffnung zur vollständigen Elimination des Wurmes ungenügend; es bleibt dann eine Fistel mit langdauernder Eiterung zurück. Endlich kann sich eine kleine Durchbruchstelle wieder schliessen oder verlegen, und davon würde nicht selten eine Infection des Cysteninhaltes die Folge sein, wie wir es bei Fall I bereits besprochen haben. Diesen sich langsam anbahnenden perforativen Processen stehen gegenüber die Rupturen des Sackes, welche unvermittelt und plötzlich eintreten und meist einem traumatischen Insult als Gelegenheitsursache ihre Entstehung verdanken. Unter solchen Umständen sind in der Regel Verwachsungen mit Nachbarorganen nicht vorhanden, und die Blase entleert ihren Inhalt ohne Wahl in den nächsten Hohlraum, gewöhnlich in einen der normalen serösen Säcke, also in die Pleurahöhle durch das atrophische Zwerchfell hindurch oder unmittelbar in die Bauchhöhle. Bei der starken Reactionsfähigkeit besonders des Bauchfelles führt ein solcher Durchbruch bekanntlich mannigfache Gefahren mit sich, vor allem die der Peritonitis bei schon inficirtem Inhalt der Cyste, die der Intoxication durch die der Parasitenflüssigkeit eigenthümlichen Giftstoffe (Toxine), was sich durch Ausbruch einer Urticaria, durch epileptoide Anfälle, Collaps, selbst Tod zu erkennen giebt, und endlich die einer Aussaat lebensfähiger Skolices. Dazu kommt noch die zu einer Fremdkörpertuberculose führende Reizung der Gewebe, auf welche erst neuerdings de Quervain[1]) aufmerksam gemacht hat. Demgemäss muss ein Durchbruch eines Echinokokkensackes in die Bauchhöhle stets als ein ernstes Ereigniss angesehen werden. König[2]) stellt 20 einschlägige Fälle zusammen, von denen nur 4 Kranke mit dem Leben davon kamen. Dieser allerdings etwas trüben Statistik stehen aber eine Reihe klinischer Erfahrungen gegenüber, bei denen die Rupturen des Echinokokkensackes in die Abdominalhöhle von den Kranken relativ leicht überwunden wurden. Mauny[3]) kommt sogar auf Grund einer eigenen Beobachtung und einiger aus der Litteratur zusammengestellter Fälle zu dem allerdings wohl etwas optimistisch gefassten Schluss, dass die intraperitonealen Rupturen der Leberechinokokken meist nur leichte Reizerscheinungen auf-

1) de Quervain, Centralbl. f. Chirurgie. 1897. S. 1.

2) König, l. c. S. 4 u. ff.

3) Mauny, Études sur les ruptures intraperitonéales des kystes hydatiques Thèse de Paris. 1891.

weisen und eine Beimischung von Galle den tödtlichen Ausgang nicht involvirt, vorausgesetzt natürlich, dass die Flüssigkeit steril ist. Auch mehrere australische Aerzte haben nach Berstung des Sackes in die Bauchhöhle Heilung gesehen.[1]) Desgleichen scheint der von de Quervain mitgetheilte Fall, bei welchem die erste Ruptur nur mit einem heftigen Schmerz und einem Urticariaausbruch, die zweite sogar profuse intraperitoneale Entleerung der Cyste mit keinerlei klinischen Reizerscheinungen abgelaufen war, für die geringe Intoxicationsgefahr der sterilen Echinokokkenflüssigkeit zu sprechen. Immerhin stehen diesen Erfahrungen jene von König erwähnten Statistiken Neisser's und Madelung's gegenüber, denen gemäss der letale Ausgang in 4 Fünfteln der Fälle eintrat. Allerdings ist speciell in den 11 Neisser'schen Fällen der älteren Litteratur nicht immer deutlich der Charakter der Flüssigkeit angegeben, doch scheint in der überwiegenden Mehrzahl der Fälle der Wurminhalt nicht vereitert gewesen zu sein, und so würde der Tod meist auf die Intoxication seitens der Echinokokkusflüssigkeit zurückzuführen sein. Es lassen sich mithin die ernsten Gefahren, welche einer Berstung des Echinokokkussackes auch mit aseptischem Inhalte anhaften, nicht wegleugnen. Wenn aber in einer Reihe von Beobtungen die klinischen Perforationserscheinungen keinen lebensgefährlichen Charakter trugen, zum Theil sogar höchst unbedeutend waren, so mag die Ursache hierfür vielleicht in einem relativ geringen Toxingehalt der Parasitenflüssigkeit oder in einer verminderten Resorptionsfähigkeit der Serosa liegen, ein andermal vielleicht — wie König in seinem Falle annimmt — von der Menge der in die Bauchhöhle ergossenen Flüssigkeit abhängig sein. In dem von diesem Autor berichteten Falle wurde die Ruptur des Sackes leicht überstanden. Er nimmt an, dass die den Wurm umgebende Bindegewebshülle der Leber einriss und nun der Parasit nach Entleerung eines kleineren Theiles der Flüssigkeit als Ganzes nach der linken Beckenschaufel geglitten sei, um sich dort von neuem anzusiedeln und zu entwickeln.

Im Anschluss an diesen klinisch äusserst interessanten Fall mag hier eine ähnliche Beobachtung angeschlossen werden, welche wohl in demselben Sinne zu erklären ist.

Fall III. M. B., 32 Jahre alt, Fräulein (Plätterin).

Patientin stammt aus gesunder Familie. Eltern und 3 Geschwister leben und sind gesund. Zwei Geschwister als Kinder gestorben.

1) Vergl. Centralblatt f. Chirurgie. 1886. S. 695.

Patientin war früher nie krank. Beginn der Menses mit 15 Jahren, die dann bis zum 18 Jahre ausblieben, später regelmässig eintraten. Früher ist Patientin lange Jahre mit Hunden in Berührung gekommen, hat viel mit ihnen gespielt.

Beginn des jetzigen Leidens im August 1893 mit Appetitlosigkeit, zunehmender Blässe und Schwäche. Seit dieser Zeit Menopause. Im October und November litt Patientin viel an Leibschmerzen. Im November 1893 traten durch 8 Tage gelbe Flecken am ganzen Körper auf. Eine Schwellung in der Gegend der Leber will Patientin nie bemerkt haben. Erst Mitte December beobachtete die Kranke im Liegen eine Geschwulst rechts vom Nabel. Ende December fühlte sie etwas im Leibe platzen und fiel dabei ohnmächtig hin. Darauf folgten heftige Schmerzen im Unterleib, der druckempfindlich blieb. Die Kranke hütete das Bett und wurde an Pelveo-Peritonitis behandelt.

Status praesens nach Aufnahme ins St. Josef-Krankenhaus (den 2. Januar 1894).

Patientin hat eine schlanke, hohe Figur und einen gracilen Knochenbau. Es besteht ziemlich bedeutende Abmagerung, Appetitlosigkeit, kein Fieber. Die Kranke klagt über leichten Schmerz in der rechten Regio hypogastrica, daselbst ist eine umschriebene Dämpfung nachweisbar, entsprechend einer palpablen, glatten und weichen Geschwulst. Die bogenförmige Begrenzungslinie derselben reicht nach oben etwa bis an eine Transversale in Nabelhöhe, median bis an die Mittellinie, nach aussen und unten bis zur Niere, bezw. bis zum Lig. Poupartii.

Am 5. Januar wird in Narkose vor der Spina anterior superior ein etwa 6 cm langer Schnitt parallel dem Poupart'schen Bande geführt. Nach Trennung der Bauchdecken bis aufs Peritoneum Probepunktion. Dieselbe ergiebt eine helle, klare Flüssigkeit, in der zahlreiche weissliche Körnchen schwimmen. Die Incision des Bauchfelles legt eine bläuliche, zarte gelatinöse Membran bloss, mit vielen eingelagerten weissen Körnchen. Discision dieser etwa 3 mm dicken Membran. Darauf entleert sich eine grosse Menge einer hellen, weisse Körnchen enthaltenden Flüssigkeit. Dann legt sich von neuem eine Membran vor, die mit der Kornzange gefasst und hervorgezogen wird und sich als einem grossen, schlaffen Sack angehörig erweist. Dieser ganze Sack — die Mutterblase eines Echinokokkus — wird entwickelt, ohne auf freie Tochterblasen zu stossen. Die zuerst gesehene bläuliche, zarte Membran — die reactive Bindegewebskapsel — wird, soweit möglich, vom Bauchfell abgelöst und stückweise extrahirt. Einschiebung eines dicken, mit Jodoformgaze umwickelten Drains in die Bauchhöhle. Verband.

An der Wand der Echinokokkusblase sitzen kleine bis erbsengrosse Tochterblasen. Die staubförmigen Körnchen in der Flüssigkeit erweisen sich unter dem Mikroskop als Skolices in gruppenweiser Lagerung (Brutkapseln).

Der Krankheitsverlauf war reactionslos. Entfernung des Drain nach 2 Wochen; Entlassung nach 4 Wochen mit kleiner granulirender Wunde. 5 Tage nach der Entlassung entleerte sich plötzlich auf dem Closet eine Menge Flüssigkeit und eine collabirte Blase durch die Wunde. Seitdem

kein Blasenabgang. Die Fistel schliesst sich allmählich und ist im Juli 1894 vollständig obliterirt.

Zur Zeit (December 1897) ist die Patientin, seit 2½ Jahren verheirathet, gesund, hat an Körpergewicht wesentlich zugenommen, ist arbeitsfähig, hat bis jetzt nicht concipirt; die früher ausgebliebenen Menses kehrten Juli 1895 zurück. Die Untersuchung des Abdomens ergiebt nichts Abnormes (kein Exsudat, keine multiplen Cysten); nur fühlt man rechts vom Nabel und nach unten vom ihm, der Bauchdecke anliegend, eine etwa handtellergrosse, unempfindliche harte Platte von rundlicher Form, die aber wenig beweglich ist.

Der vorliegende Fall liegt zwar anamnestisch nicht so klar, wie der von König berichtete, bietet jedoch mit diesem mancherlei Analogiepunkte. Dort wurde vorher ein Lebertumor ärztlicherseits constatirt und für einen Echinokokkus angesprochen. Hier ist von einem vorher bestehenden Lebertumor nichts sicheres bekannt, erst 2 bis 3 Wochen vor der ärztlichen Untersuchung wurde von der Patientin selbst eine Geschwulst rechts vom Nabel bemerkt. Dort verschwand der Lebertumor unter den Zeichen einer heftigen Peritonealreizung, die unter Berücksichtigung der Natur der Krankheit als Ruptur klinisch sicher stand, und erst nach wenigen Tagen trat eine neue Geschwulst auf der Beckenschaufel in Erscheinung, welche sich bei der Operation als Echinokokkus erwies. Hier ging der Perforation ein längeres Kranksein mit Leibschmerzen voraus. Eine unter stürmischen Erscheinungen sich abspielende und daher wohl klinisch sicher gestellte Perforation fand erst wenige Tage vor der Aufnahme ins Krankenhaus statt. Der vorher von der Patientin rechts vom Nabel bemerkte Tumor war bei der ärztlichen Untersuchung nicht mehr zu fühlen, hingegen wurde die beschriebene Iliacalgeschwulst constatirt. Ist nun demnach die Vorgeschichte unseres Falles nicht ganz so klar und unzweideutig wie die der König'schen Beobachtung, so glaube ich dennoch unseren Fall jenem an die Seite stellen zu dürfen. Dass die Echinokokkuscyste in unserem Falle ursprünglich der Leber, nicht dem Peritoneum angehörte, ist zum mindesten wahrscheinlich. Denn einmal ist ja die Leber der ausgesprochene Prädilectionssitz für Echinokokken der Abdominalhöhle, fernerhin ist bei einer Ansiedelung der Parasiten in Netz und Bauchfell stets auch die Leber Sitz wenigstens einer Blase, und schliesslich ist ein solitärer Echinokokkus des Peritoneums meines Wissens mit Sicherheit noch nicht beobachtet worden. Witzel[1]) spricht zwar von seltenen, sog. „klinisch als solitär erscheinenden" Blasen

1) Witzel, Beiträge zur Chirurgie der Bauchorgane. Deutsche Zeitschr. f. Chirurgie. Bd. XXI. S. 139.

des Netzes, wo bei der Operation nur eine Blase gefunden wurde. Ob aber dieselbe auch wirklich in der Bauchhöhle die einzige war, lässt auch Witzel dahin gestellt sein. Nun aber hat unsere Patientin sicher nur den einen Parasiten beherbergt. Denn abgesehen davon, dass man anderweitige Blasen schon vor oder bei der Operation hätte feststellen können, so hätten dieselben, wenn vorhanden, im Verlaufe von fast 4 Jahren bis jetzt wohl sicher eine klinisch wahrnehmbare Grösse annehmen müssen. Von einer multiplen Blaseneruption war bei der letzten Untersuchung im Decbr. 1897 nichts zu constatiren, sondern nur jener schon erwähnte kleine, flache Tumor des Abdomens, der sicher mit einer Cyste nichts zu thun hat. Es spricht somit alles für die Annahme, dass jener solitäre operirte Echinokokkus primär der Leber angehört hatte. Ausserdem weist die zarte sulzige Beschaffenheit der relativ dünnen Bindegewebskapsel auf eine kurze Dauer ihres Bestandes hin, so dass wohl die Deutung gerechtfertigt erscheinen dürfte, dass der Parasit erst kürzlich an diese Stelle gelangt sei und sich dort von neuem eingenistet habe. Wahrscheinlich also gehörte die wohl schon längst bestehende, aber erst Mitte December 1897 im Liegen bemerkte Geschwulst rechts vom Nabel noch der Leber an, glitt dann analog dem Falle König's aus ihrer Kapsel in toto heraus, entleerte vielleicht durch einen kleinen Einriss in der Cystenmembran einen Theil ihrer Flüssigkeit in die Bauchhöhle unter Hervorrufung einer Peritonealreizung und siedelte sich alsbald im Becken unter rascher Bildung einer zarten Kapsel an. In der König'schen Beobachtung glitt der Sack zur linken Beckenschaufel hinüber, in unserem Falle liess er sich geradewegs auf die rechte Fossa iliaca hinunter. Die Menge des in die Abdominalhöhle ergossenen Cysteninhaltes scheint in unserem Falle nicht unbeträchtlich gewesen zu sein; denn trotz vollständiger Entfernung der Mutterblase bei der Operation wurde noch ca. 5 Wochen später „eine Menge Flüssigkeit und eine collabirte Blase durch die Wunde aus der Bauchhöhle entleert." Dies ist um so bemerkenswerther, als der Wurm in unserem Falle voll und ganz lebensfähig war und der klare Blaseninhalt zahlreiche Skolices, beziehungsweise Brutkapseln und Tochterblasen enthielt. Trotzdem waren die klinischen Symptome der Berstung, wenn auch prägnant, so doch nicht bedrohlich. Und trotzdem haben sich bis jetzt keine multiplen Echinokokkengeschwülste des Peritoneums entwickelt. Ohne die klinisch erwiesene Möglichkeit der Weiterentwickelung ausgestreuter lebensfähiger Keime anzweifeln zu wollen, spricht unsere Beobachtung mit grösster Wahrscheinlichkeit dafür, dass trotz günstiger Gelegenheit

die Saat nicht immer aufzugehen braucht. Uebrigens wird russischerseits das Seminium wiederum bestritten. Ratimow[1]) führt als untrügliches Kriterium zur Unterscheidung primärer und secundärer Blasen die Beziehung derselben zum Bauchfell an. Die primären sollten nach ihm stets extraperitoneal — im Gegensatz zu den intraperitonealen secundären — liegen. Da nun aber die sechshakigen Embryonen zweifellos ausser dem Blut auch die Lymphbahnen als Transportwege benutzen können, so ist nicht einzusehen, warum sie mittels der bekannten Communicationen zwischen den Lymphspalten und serösen Höhlen nicht auch in diese gelangen und sich also auch als primäre intraperitoneale Blasen entwickeln können. Nimmt man nun fernerhin mit Leuckart und Tavel[2]) den Modus der activen Wanderung der Embryonen durch die Gewebe an, so muss man auch einräumen, dass der Keim nach seinem Durchtritt durch die Darmwandung ebenfalls intraperitoneal liegen und sich entwickeln kann. Ein untrügliches Kriterium zwischen primärem und secundärem Sitz stellt also das Verhältniss der Blase zur Serosa nicht dar.

2. *Ueber einige Verschiedenheiten des Sitzes des Echinokokkus in der Leber.*

A. Nach der Abdominalhöhle hin wachsende Cysten.

Ebenso wie pathologische Veränderungen der Cyste selbst und ihres Inhaltes das Bild der Echinokokkenkrankheit variiren, so wird es auch durch die Verschiedenheit des Sitzes, den der Wurm einnehmen kann, ausserordentlich beeinflusst und oft so vieldeutig, dass für Diagnose und Therapie grosse Schwierigkeiten entstehen können. Bekanntlich hat der Echinokokkus meist in der Leber seinen Sitz, und sogar bei den multiplen Echinokokken der Abdominalhöhle ist nach Neisser[3]) die Leber stets eines der davon occupirten Organe. Es beansprucht deshalb der Echinokokkus der Leber in den Vordergrund des klinischen Interesses gerückt zu werden. Aber auch in diesem Organe kann sein Sitz gar wechselvoll sein. Meist ist der rechte Lappen der vom Parasiten bevorzugte, wohl wegen des gestreckteren Winkels, unter welchem der an sich stärkere rechte Pfortaderast vom Stamme sich abzweigt und so dem vom Blutstrom getriebenen Embryo den Eintritt dahin erleichtert. Ausserdem dringt

1) Vergl. Referat im Centralblatt f. Chirurgie. 1895. S. 1148. Ihm scheinen sich auch Sklifossowski (Chir. Annalen. 1895. I; vergl. Hildebrand, Fortschritte d. Chir. 1895), sowie Krassnoff u. Kolpatschki (vergl. Centralblatt f. Chirurgie. 1896) anzuschliessen.

2) Tavel, Ueber den Muskelechinokokkus. Dissertation. Berlin 1890.

3) Neisser, l. c., S. 26.

derselbe meist bis nahe an die Oberfläche des Organes, um sich subserös zu entwickeln. Und so siedelt er sich das eine Mal an der unteren Fläche der Leber an, das andere Mal an der oberen, in den Thoraxraum hineinwachsend, bald mehr in den vorderen, bald mehr in den hinteren Abschnitten des Organes. Dadurch werden natürlich Gestalt und Lage der Leber auf mannigfache Weise geändert und die Nachbarorgane je nach der Wachsthumsrichtung des Parasiten in verschiedener, aber oft nicht leicht erkennbarer Weise in Mitleidenschaft gezogen.

Am häufigsten scheint der Echinokokkus sich von der unteren Fläche der Leber nach der Bauchhöhle hin zu entwickeln, wo seinem Wachsthum durch die weichen und verschieblichen Nachbarorgane wenig Hindernisse sich entgegenstellen. Gewöhnlich wölbt er sich dann langsam wachsend als rundliche, glatte, elastische, vielleicht sogar fluctuirende Geschwulst unterhalb der Leber vor. Lässt sich ihr Zusammenhang mit der Drüse percussorisch und palpatorisch oder auf Grund ihres mit der Athmung gleichzeitigen Auf- und Absteigens nachweisen, so wäre die Annahme eines Echinokokkus naheliegend nach Ausschluss von Abdominaltumoren anderer Provenienz. Selbstredend würden Anamnese (Verkehr mit Hunden) und ebenso der Beruf des Patienten (Landwirth, Schlächter, Hirt u. dgl.) Berücksichtigung verdienen sowie vielleicht gewisse Symptome, wie das bekannte Hydatidenzittern und ähnliches. Analog lagen die Verhältnisse z. B. in unserem Fall I vor Eintritt des Schüttelfrostes. Dort handelte es sich ja auch um einen langsam wachsenden, runden, kugligen, mit der Leber in Verbindung stehenden, fluctuirenden Tumor bei einem Landwirth. Darum hatte denn in der That bereits 11 Jahre vorher der Hausarzt „eine Art Bandwurm in der Leber" diagnosticirt. Nicht immer jedoch liegen die Fälle so relativ einfach.

Wenn der Parasit beispielsweise sich mehr in dem hinteren Leberabschnitt entwickelt hat, so wird ihn die Leber mehr oder weniger bedecken und der Palpation schwieriger zugänglich machen. Erst wenn seine Blase eine grössere Ausdehnung gewonnen hat, wird er das Mutterorgan verdrängen und dann erst leichter zu erkennen sein. Aber selbst dann kann er so zu sagen als Appendix der Leber die Dämpfungsfigur derselben nur vergrössert erscheinen lassen, ohne sich von ihr als isolirter Tumor abzuheben. Aehnlich verhielt sich das Krankheitsbild nach dieser Richtung hin in unserem Fall II Dort war die Leberdämpfung wesentlich verbreitert und setzte sich in einer Bogenlinie nach unten ab. Der Leberrand war als solcher nicht palpirbar, sondern ging in den elastischen Tumor über.

Eine weitere Beobachtung, welche hier eine kurze Erwähnung finden mag, bot ein ähnliches Krankheitsbild dar.

Fall IV. Der 31jährige Landwirth T. Sch. war früher stets gesund und ist Soldat gewesen. Seit einem Jahr ist er verheirathet. Seit etwa einem halben Jahr bemerkte er eine allmählich zunehmende Schwellung des Unterleibes und klagte über sich steigernde Beschwerden, besonders über eine Völle des Leibes nach den Mahlzeiten und über Kurzathmigkeit beim Arbeiten.

Status praesens (11. Novembrr 1887): Patient erfreut sich eines kräftigen Knochenbaues und einer gut entwickelten Musculatur. Panniculus etwas geschwunden, Gesicht mager und fahl. Vom Unterleib abgesehen sind die inneren Organe normal.

Das Abdomen ist stark angeschwollen und prall gespannt; sein Umfang beträgt in Nabelhöhe 96 cm. Der rechte Rippenbogen ist vorgedrängt. Die Leberdämpfung reicht nach oben bis zur VI. Rippe, nach unten zu geht sie in eine Dämpfung über, welche abwärts bis zu einer Transversalen in Höhe der Spinae ant. sup. reicht. Nach links geht diese Dämpfungsfigur 2 Finger breit über die Medianlinie und nach aussen in die Nierendämpfung über. An der Geschwulst ist wegen zu grosser Spannung keine deutliche Fluctuation wahrzunehmen, hingegen fühlt die untersuchende Hand eine elastische Resistenz.

Eine Probepunktion daselbst ergiebt eine helle, klare Flüssigkeit, in welcher sich Haken nachweisen lassen. Im Anschluss daran Urticaria, welche zwei Tage anhält.

Operation 4 Tage später. Schrägschnitt dem Rippenbogen parallel, zwei Finger breit von ihm entfernt. Nach Eröffnung der Bauchhöhle liegt das Netz vor, und nach Erweiterung der Bauchwunde wird eine gespannte, glatte, hellbräunliche Masse, die als Cystenwand angesprochen wird, blossgelegt. Zweizeitige Operation wird beschlossen. Jodoformgaze-Tamponade.

Acht Tage darauf: Einschnitt; starke Blutung, weil vorliegendes Leberparenchyen durchtrennt war. Daher noch eine probatorische Punktion an der Incisionsstelle: Abfluss hellen Serums. Es wird nun durch die Lebersubstanz längs der Canüle mit dem Paquelin bis in das Cystenlumen vorgedrungen, bis ein starkes Drainrohr eingeführt werden kann. Ausser heller Flüssigkeit entleeren sich keine Blasen.

Der weitere Krankheitsverlauf wurde durch eine lobuläre Pneumonie im rechten Unterlappen, welche unter Fieber acht Tage lang anhielt, gestört. Dann Reconvalescenz. Das Secret wird trübe; aber erst etwa sechs Wochen nach der Operation Beginn des Abgangs von macerirten und collabirten Echinokokkusblasen und zwar durch zwei Wochen unter anhaltender Eiterung. Letztere mindert sich erst nach Abstossung der Mutterblase. Die Fistel schliesst sich darauf langsam. Befinden und Aussehen des Kranken bessern sich zusehends; es tritt vollständige Arbeitsfähigkeit ein.

In dieser Beobachtung hatte sich also, ähnlich wie in Fall II die Cyste an der unteren Leberconcavität und zugleich wohl mehr

nach deren hinteren Fläche hin entwickelt, so dass der Parasit sicherlich schon längere Zeit tief in der Bauchhöhle in seinem Mutterorgane existirt haben mag. Aber erst, als er in seinem fortschreitenden Wachsthum die Leber nach vorn drängte und wohl auch etwas um ihre horizontale Axe drehte, dann in immer zunehmender Grösse den wohl ebenfalls nach abwärts gedrängten vorderen Leberrand überragte und die Nachbarschaft zu bedrücken anfing, verursachte er seinem Träger mehr und mehr Beschwerden. Während jedoch in unserem Fall II die mannigfachen schon besprochenen Complicationen das klinische Bild eigenartig gestalteten, tritt hier der Echinokokkus, weil er selbst noch intact und die Nachbarschaft nicht mit erkrankt war, in typisch reiner Form auf. Der Beruf des Kranken als Landwirth sowie der Nachweis einer unempfindlichen, glatten, rundlichen Geschwulst in Verbindung mit der Leber und ganz besonders deren elastische Resistenz weisen auf den cystösen Charakter des Tumors hin und zwar in erster Linie auf einen Echinokokkus, da nicht parasitäre seröse oder biliöse Cysten der Leber eine grosse Seltenheit sind.

Aehnlich wie bei unserem Parallelfall II erschwerte weiterhin die besprochene versteckte Lagerung des Parasiten und die dadurch bedingte Leberverschiebung auch hier den operativen Eingriff. Hier wie dort musste, trotzdem einige Finger breit entfernt vom Rippenbogen eingeschnitten wurde, das Leberparenchym in etwa 3—4 cm Tiefe durchtrennt werden, ehe man in die Cyste gelangte.

In dieser Beobachtung sowie in den miterwähnten Fällen I und II unserer Casuistik — abgesehen natürlich von den entzündlichen Begleiterscheinungen in Fall II — trat also der Echinokokkus als Tumor in den Vordergrund der Symptome, ohne seine Nachbarorgane mechanisch ernstlich zu belästigen. Manchmal jedoch kehrt sich das Verhältniss so zu sagen um. Es können nämlich die Compressionserscheinungen in der Umgebung der Geschwulst die Aufmerksamkeit des Arztes so fesseln, dass er in der Deutung der cystösen Geschwulst auf mehr oder weniger grosse Schwierigkeiten stösst.

Wenn sich der Parasit beispielsweise hinten tief in der Concavität der unteren Leberfläche entwickelt hat und den vorderen Rand des Organes nur wenig überragt, so bietet er für Gesicht und Gefühl des Untersuchenden relativ geringe diagnostische Anhaltspunkte, hingegen kann er in seinem tiefen Versteck durch Druck auf die Nachbarschaft recht vieldeutige Symptome hervorrufen. Einen einschlägigen Fall beobachteten wir vor 2 Jahren.

Fall V. P. N., 32 Jahre alt, Landwirthsgattin.

Anamnese. Patientin stammt aus gesunder Familie. Sie selbst

hat von Krankheiten nur die Masern und einen acuten Darmkatarrh überstanden. Mit Hunden ist sie in der Wirthschaft ihrer Eltern vielfach in Berührung gekommen. Menses waren stets regelmässig; seit Januar sind sie ausgeblieben. Seit 2 Jahren verheirathet, hat sie einmal geboren (Juli 1895). Gravidität und Puerperium verliefen normal.

Beginn des jetzigen Leidens vor etwa 9 Jahren mit Schmerzen ab und zu in der Gegend des rechten Hypochondriums. Vor 8 Tagen bemerkte sie einen kleinen Tumor daselbst. Damals schon bestanden in Intervallen auftretende, mitunter aber heftige, nicht kolikartige Schmerzen. Ein Arzt verschrieb eine „scharfe Einreibung" und Tropfen, die 1 Jahr lang gebraucht wurden. Die Beschwerden wurden wesentlich geringer, die Geschwulst war damals angeblich nicht mehr deutlich zu fühlen. Dann traten seltene und geringe Schmerzen bis Januar 1896 auf (Juli 1895 erwähnter Partus). — Neujahr 1896 begann das Leiden wiederum acut mit vollständiger Appetitlosigkeit und heftigen Schmerzen in der Gegend des rechten Hypochondriums. Die Beschwerden steigerten sich, die Schmerzen wurden krampfartig, es bestand ein Gefühl von Druck auf Magen- und Speiseröhre, ständiges Erbrechen des Genossenen, dabei hochgradige Abmagerung, aber weder Schüttelfröste, noch Ikterus.

Status praesens, den 23. Januar 1896: Kleine, schwächlich gebaute, sehr anämische und stark abgemagerte Frau. Innere Organe normal. Kein Ikterus, kein Fieber. Im rechten Hypochondrium, der Lage der Gallenblase entsprechend, eine längliche in der Form an eine vergrösserte Gallenblase erinnernde, etwa kindsfaustgrosse Geschwulst, Oberfläche glatt, Consistenz prall, nicht deutlich fluctuirend, mit der Athmung auf und nieder steigend, auf Druck etwas schmerzhaft. Haut und Bauchdecken darüber sind unverändert. — In den nächsten Tagen wird die Geschwulst etwas prominenter.

Angesichts dieses Befundes lag die Annahme einer Affection der Gallenblase sehr nahe. Dafür sprechen vor allem Lage und Gestalt der Geschwulst und die besonders in letzter Zeit auftretenden Schmerzanfälle mit Erbrechen unterstützten den Verdacht. Letztere waren allerdings nicht unter dem Bilde einer typischen Gallensteinkolik mit ihrem plötzlichen Einsetzen und ihrer manchmal bedrohlichen Schwere aufgetreten. Ebenso wurden weder Fieber, geschweige denn Schüttelfröste, weder Ikterus und lehmfarbene Stühle, noch Abgang von Steinen beobachtet. Aber nicht ausnahmslos tritt die Cholelithiasis unter dem typischen Symptomencomplex auf. So beobachteten wir einige Monate später einen Fall, der in mancher Beziehung dem in Frage stehenden an die Seite gestellt werden kann. Eine 46jährige Frau bemerkte seit circa 4 Monaten eine dem Situs der Gallenblase entsprechende faustgrosse, längliche, mit der Leber deutlich zusammenhängende, nicht schmerzhafte, nicht deutlich fluctuirende Geschwulst. Anamnestisch war nur eine fieberhafte Erkran-

kung zu constatiren, die etwa ein Jahr vorher ohne Schüttelfröste und ohne Schmerzen in Leber- oder Gallenblasengegend verlaufen war sowie ein 3tägiges Kranksein vor ungefähr 4 Monaten, das angeblich ohne Fieber, nur mit Schmerz und Hitzegefühl in der Gegend der Gallenblase verbunden war und auf einmal die erwähnte Geschwulst wahrnehmen liess. Seitdem Klage über Druckgefühl im rechten Hypochondrium, besonders nach den Mahlzeiten. Trotzdem keine Koliken vorangegangen waren, so bewies doch die Operation, dass es sich um ein chronisches Empyem der Gallenblase handelte, dessen Eiter lebensfähige Streptokokken enthielt und das offenbar durch etwa ein halbes Dutzend bis haselnussgrosser Gallensteine verursacht war. Derart kann sich also eine Cholelithiasis hinter undeutliche, wenig charakteristische Symptome verstecken. Nehmen wir also im Rückblick auf unseren oben angeführten Fall an, ein Hinderniss liege im Ductus cysticus und riefe von hier aus Schmerzen hervor, so werden wir wohl Ikterus und seine Folgen vermissen, hingegen wird die retinirte Galle und ein consecutiver Hydrops die Blase zu einem palpablen Tumor erweitern. Später auftretende, erneute Schmerzattaquen mit Erbrechen könnten als Exacerbationen des Leidens mit Wanderungen von Concrementen aufgefasst werden, und so war die Annahme eines Hydrops oder Empyems der Gallenblase vielleicht nicht von der Hand zu weisen.

Bei der Differentialdiagnose kam wohl nur noch der Echinokokkus in Frage; denn Tumoren mussten wohl wegen ihres meist malignen Charakters in Rücksicht auf den langen Bestand der Geschwulst sowie wegen der glatten, prall gespannten Oberflächenverhältnisse ausgeschlossen werden. Die Lage der Geschwulst, ihr Zusammenhang mit der Leber, weniger ihre ovoïde Form fielen weiterhin für den Echinokokkus in die Wagschale. Ebenso hatten das Zugeständniss eines früher gepflogenen Verkehres mit Hunden sowie der lange Bestand der Geschwulst einigen diagnostischen Werth nach dieser Seite hin. Die Schmerzattaquen und die gastrischen Reizerscheinungen, welche in Verbindung mit Lage und Gestalt des Tumors auf eine Affection der Gallenwege hinzuweisen schienen, standen der Annahme eines Echinokokkus nicht entgegen. Sind doch wiederholt Fälle dieser parasitären Krankheit beobachtet worden, bei welchen das Bild eines Gallensteinleidens vorgetäuscht wurde. Zum Theil waren es Fälle eines Durchbruches des Wurmes in die Ductus biliferi, so dass Membranfetzen oder Tochterblasen bei ihrer Wanderung durch die Gallengänge die Rolle des kolikerzeugenden

Concrementes übernehmen konnten.[1]) Diese Fälle verliefen jedoch fast ausnahmslos unter dem Symptomencomplexe einer typischen Kolik und dürften daher für unsere Beobachtung nicht zutreffen. Aber abgesehen von diesen seltenen besonders gearteten Fällen existiren in der Litteratur Berichte über Leberechinokokken, bei denen auch krampfartige Schmerzattaquen und gastrische Reizerscheinungen beobachtet worden sind, auch ohne dass die Gallenwege direct ergriffen waren. So berichtet Lihotzky[2]) von einem Fall, der mit Magendrücken, Uebelkeit und Aufstossen einherging. Ebenso litt im Fall 33 bei Bahr[3]) die Kranke schon seit Monaten an Magenkrämpfen, und im Fall 43 desselben Autors trat nach eingenommenen Mahlzeiten regelmässig Erbrechen auf mit Druck auf den Magen. Auch Lehmann[4]) erwähnt 2 Fälle (Nr. 8 und Nr. 39), welche mit Magenbeschwerden, Magenkrämpfen einhergingen. Es handelte sich dabei stets um Blasen, die in der unteren Concavität der Leber wachsend durch ihren Druck auf Magen und Speiseröhre diese Reizsymptome auslösten. So konnte denn in unserem Falle die Annahme eines ähnlich sich entwickelnden Echinokokkus an Wahrscheinlichkeit gewinnen. Endgültig aber konnte die Differentialdiagnose erst durch den therapeutischen Eingriff entschieden werden.

Operation d. 28. Januar 1896 in Chloroformnarkose: Längsschnitt auf der Höhe der Geschwulst. Nach Eröffnung des Peritoneums stellt sich der Tumor von etwa Gänseeigrösse ein. Seine Oberfläche geht allmählich in den Leberrand über. Keine Verwachsungen in der Umgebung. Der Tumor imponirte als eine dünnwandige Cyste, deren Natur noch nicht zu bestimmen war. Vernähung der Cystenwand mit der Bauchwunde, Jodoformgazetamponade, aseptischer Verband. — Nach 8 Tagen Eröffnung der Cyste, worauf Abgang von zahlreichen Echinokokkenblasen und annähernd einen halben Liter Flüssigkeit, Einlegung eines dicken Drains. —

Verlauf: Secret wird allmählich trüber und schliesslich puriform, Eintritt leichten Fiebers. Oeftere Ausspülung der Höhle mit schwacher Creolinlösung. Secretion lässt langsam nach, ebenso Ausstossung der Blasen. Fortlassung des Drains erst im April. Langsame Verheilung der Fistel. Schmerz und Reizsymptome sind verschwunden. Schnelle Reconvalescenz.

---

1) Vergl. Neisser's Statistik, sowie Davaine, Traité des Entozoaires. p. 496 u. ff., sowie Arndt, Dissertion. Greifswald 1881 und Weber, Dissertation. Kiel 1887.

2) Lihotzky, Deutsche Zeitschr. f. Chirurgie. Bd. XXIII. H. 4. S. 114.

3) Bahr, Beitrag zur Kenntniss der Echinokokken in Vorpommern. Dissert. Greifswald 1893.

4) Lehmann, Ein weiterer Beitrag zur Statistik des Echinok. hom. Dissert. Greifswald 1894.

Die Wahrscheinlichkeitsdiagnose eines Echinokokkus wurde also durch die Operation zur Gewissheit erhoben. Trotz des geringen Umfanges, mit welchem sich die Geschwulst selbst bei der Operation für Auge und Gefühl unter den Bauchdecken präsentirte, handelte es sich doch um einen voluminösen Sack, der sich analog den citirten Fällen weit nach hinten unter die Leber erstreckte, von dort aus die Nachbarschaft bedrängte und besonders durch Kompression des Pylorus sowie des Magens bis zur Speiseröhre hinauf — wohin, wie erwähnt, die Kranke selbst den Druck localisirte — jene vieldeutigen Symptome hervorrief.

B. Nach dem Thoraxraum wachsende Echinokokkus-Cysten.

Während das Wachsthum des Echinokokkus nach der Bauchhöhle hin häufiger stattzufinden scheint und so der Parasit der untersuchenden Hand des Arztes sowie dessen operativem Vorgehen zugänglicher wird, stellt die Entwickelung der Cyste an der convexen Leberoberfläche nach dem Thoraxraum hin eine immerhin seltenere und auch für Diagnose und Therapie oft sehr schwierige Modification dar. In seinem engen Versteck zwischen Zwerchfell und Leber und von den Nachbarorganen bedrückt und bedrängt gestaltet der Echinokokkus das klinische Krankheitsbild oft eigenartig, so dass dieser sog. subphrenische Sitz ein besonderes Interesse beanspruchen kann. In seinem Wachsthum drängt der Parasit die Leber mehr oder weniger stark nach unten und dreht sie je nach seiner Entwickelung um eine quere Achse bald nach vorn, bald nach hinten oder aber unregelmässig zur Seite. Alsdann treibt er das durch Druckatrophie sich mehr und mehr verdünnende Zwerchfell immer höher empor, so dass die Brustorgane eine zunehmende Kompression erfahren und die untere Thoraxapertur häufig sich glockenförmig erweitert. Schliesslich kann, wie z. B. in dem Tomasini'schen Fall (s. Neisser's Statistik Nr. 220) die Zwerchfellkuppe sammt Cyste den unteren Rand der 1. Rippe erreichen und die Lunge bis auf ein Rudiment von kaum Hühnereigrösse zusammenpressen oder gar wie in Neisser's Fall 214 bis an die Clavicula hinaufsteigen. Häufig jedoch berstet das dünne gespannte Zwerchfelldach und die Blase perforirt in den Pleuraraum oder in die accrete Lunge und die Bronchen. Bekanntlich kann ein solcher Durchbruch in die Athmungswege sogar eine Naturheilung herbeiführen. Manchmal jedoch überfluthet der Cysteninhalt dieselben derartig, dass ein Erstickungstod dem Leben des Wirthes plötzlich ein Ziel setzt. So sind die Gefahren, die der

subphrenische Echinokokkus seinem Träger bringen kann, ausnehmend gross. Sich selbst überlassen — d. h. ohne chirurgische Kunsthülfe — zieht er nach Maydl[1]) eine Mortalität von 78,5 Proc. nach sich, und zwar verdankt die geringe Anzahl der geretteten Fälle ihre Heilung nur einem Durchbruch durch die Bronchen, alle anderen starben. Ebenso zeigt Maydl (l. c.), dass durch die Operation die Mortalität auf 33,3 Proc. herabgedrückt werden konnte und sich vielleicht noch mehr herabdrücken liesse. Dieser für den Chirurgen so erfreulichen Perspective treten jedoch nur allzu häufig grosse Hindernisse in den Weg. Immerhin gestalten sich die Verhältnisse für die Diagnose und Therapie noch relativ günstig, wenn der Echinokokkus sich mehr im vorderen Abschnitt der Leberconvexität also vor dem Lig. suspensorium entwickelt hat. Dann legt sich die Cyste meist mehr oder weniger der vorderen Bauchwand an und bietet so günstige Angriffspunkte. Allerdings kann dies auch hier für den einen oder anderen Fall nicht zutreffen, so dass man bisweilen Theile der knorpligen Brustwand wird entfernen müssen, um zu dem hochsitzenden Wurm gelangen zu können. In dem Löbker'schen Falle[2]) z. B. bot eine nur sehr kleine fluctuirende Stelle unterhalb des Processus xyphoid. einen sehr beschränkten Angriffspunkt, aber mit Hülfe der Landau'schen Leberverschiebung gelang es, die Cyste doch noch zugänglicher zu machen. Aehnlich oder noch günstiger scheinen von den elf einschlägigen Fällen Neisser's fünf Beobachtungen[3]) gewesen zu sein. Von den 17 Maydl'schen Fällen dürfte keiner hierher gehören. Sonst mag vielleicht noch 1 Fall von Fick[4]), sowie ein russischer Fall eines ausserordentlich grossen subphrenischen und zugleich präperitonealen Echinokokkus erwähnt werden.[5]) Sehr günstig lagen die Verhältnisse in einer Beobachtung, die hier noch mitgetheilt werden möge.

Fall VI. J. G., 32 Jahre alt.

Patientin will schon in ihrem 16. Lebensjahre eine Geschwulst in der Magengegend gehabt haben. Sie wurde 1/4 Jahr mit warmen Bädern behandelt, worauf die Geschwulst wiederum verschwunden sein soll. Seit 6—7 Monaten bemerkte sie einen Tumor unter dem rechten Rippenbogen, der schnell wuchs sowie starke Spannung und Schmerzen verursachte. Keine bedeutende Dyspnoe.

1) Maydl, Ueber subphrenische Abscesse. S. 177.
2) Deutsche med. Wochenschr. 1889. Nr. 18. S. 353.
3) Neisser, l. c. S. 135. Fall 210, 213, 214, 217, 220.
4) E. Fick, Deutsche Zeitschr. f. Chir. XXIV. Nr. 7. Fall 8.
5) Krassnoff und Kolpatschki. Cit. im Centralbl. f. Chir. 1896. S. 612.

Der Befund ergiebt unter dem rechten Rippenbogen eine deutlich prominirende und fluctuirende Geschwulst von Handtellerbreite, die anscheinend mit der Leber zusammenhing. Die Leber selbst fühlt sich sehr derb an und reicht mit dem abgerundeten Rande bis an eine in Höhe des Nabels gezogene Transversale. Von ihr aus setzt sich die absolute Dämpfung in der Mamillarlinie rechts bis zum unteren Rande der 4. Rippe und nach der Mittellinie zu noch etwas höher hinauf fort und geht weiter in die Herzdämpfung über.

Eine Probepunktion an der fluctuirenden Stelle ergiebt eine trübe, Häutchen enthaltende Flüssigkeit. Mikroskopisch erweisen sich diese Häutchen als lamellöse Echinokokkenmembranen; ferner finden sich vereinzelte Häkchen. Damit erschien die Diagnose sicher gestellt.

In Chloroformnarkose wird der Schnitt parallel dem Rippenrande 2 Fingerbreiten von demselben entfernt geführt. Schichtweise in die Tiefe vordringend, gelangt man schliesslich in den mit der vorderen Bauchwand verwachsenen Echinokokkussack. Abfluss einer trüben, leicht puriformen Flüssigkeit in grosser Menge und Abgang zahlreicher Blasen, die Mutterblase wird in Stücken entfernt. Die mit einem Zinnbougie sondirte Höhle erweist sich dem rechten Brustbeinrande entlang als bis etwa in die Höhe des 3. Rippenknorpels reichend. Nach links überragt sie etwas den linken Brustbeinrand. Einlegung eines Doppeldrains. Fieberloser Verlauf, mässige Eiterung. Nach einem Monat erscheint die Höhle etwa noch faustgross, nach $2^1/_2$ Monat völlig obliterirt.

In dem vorliegenden Falle hatte sich also, wie in der Beobachtung Löbker's, der Parasit vor dem Lig. suspensorium hepat. entwickelt und war, die Leber in Anteversion stellend, ebenfalls an der vorderen Thoraxwand hinauf in den Brustraum gestiegen. Aehnlich wie in jenem Falle hatte sich der Blasenwurm auch bei unserer Kranken unter Verdrängung des Herzens über die Medianlinie nach links ausgedehnt. In beiden Fällen, wenn auch in dem Greifswalder in viel geringerer Ausdehnung, bot die Anlehnung der Cyste an die vordere Bauchwand unter Bildung einer fluctuirenden Stelle einen sicheren Angriffspunkt für das operative Vorgehen. In der Krankengeschichte unseres Falles aber ist der von Löbker und auch sonst meist beobachteten Glockenform des Thorax wenigstens nicht Erwähnung gethan. Beide Male jedoch war die Cyste vereitert, dort bestand sogar Peritonitis, hier hatten feste Verwachsungen der Cystenwand mit der Bauchdecke die Bauchhöhle vor dieser Complication bewahrt und gleichzeitig den therapeutischen Eingriff wesentlich vereinfacht.

Die bessere Zugänglichkeit des Echinokokkus erleichterte in unserem Falle die Diagnose ganz erheblich. Der sich über Monate, vielleicht Jahre erstreckende Krankheitsverlauf (möglicherweise war die Geschwulst im 16. Lebensjahre mit der jetzigen identisch), die

mit der Leber in Zusammenhang stehende, nach der Mittellinie zu ansteigende und nach der Rückenfläche hin abfallende Dämpfungsfigur sowie die der Leberoberfläche anscheinend angehörende Fluctuation schliessen einen Pleuraerguss jeglicher Art aus und weisen mit Sicherheit auf den subphrenischen Sitz der Flüssigkeitsansammlung hin. Hier konnte ausser dem Echinokokkus nur noch der Abscess in Frage kommen, besonders da die Geschwulst in letzter Zeit schnell gewachsen war sowie starke Schmerzen und Spannung verursacht hatte und somit auf einen entzündlichen Charakter hindeutete.

In der Anamnese unseres Falles ist nichts von Erkrankungen des Magen- und Darmkanals erwähnt, kein Ulcus, kein Typhus, keine Perityphlitis und ähnliches, ebenso gingen keine Perforationserscheinungen der Ansammlung der Flüssigkeit voraus, so dass der intestinale Ursprung der Krankheit sicher auszuschliessen war. Das Fehlen eines Gallensteinleidens mit seinen prägnanten Symptomen spricht gegen den cholangioïtischen Ursprung, die Lage der Geschwulst und das Nichtbestehen einer Erkrankung der Harnwege gegen den paranephritischen Charakter. Weiterhin lassen das Fehlen von Pericard-, Lungen- und Pleuraaffectionen — sowie die erwähnte Eigenthümlichkeit der Dämpfungsfigur den thoracalen Ursprung des Exsudats ausschliessen. Da nun ausserdem eine Rippenerkrankung, eine vorausgehende Verletzung und die Zulässigkeit einer Metastase in ätiologischer Beziehung auszuschliessen war, so erschien die Annahme eines vereiterten Echinokokkus gerechtfertigt.

Die bei grösseren, in den Thoraxraum wachsenden Echinokokken recht häufig beobachtete und in den Krankengeschichten oft als hochgradig bezeichnete Dyspnoe (vergl. z. B. bei Neisser Fall Nr. 210, 217, 218, sowie Maydl l. c. p. 169, Fall 14) vermissen wir allerdings in unserem Falle. Dies dürfte um so merkwürdiger sein, als der Tumor bis zur III. Rippe hinaufragte und die Mittellinie nach links überschritt und ein schnelles Wachsthum erkennen liess. Es mag wohl trotz der durch die raschere Entwickelung der Geschwulst nach der vorderen und medianen Region des rechten Brustkorbes bedingten Compression der rechten Lunge bei dem noch jugendlichen Alter der Kranken eine genügende Compensation in den Athmungsorganen eingetreten sein.

Die Operation erwies in der That den parasitären Charakter der Geschwulst. Die puriforme Beschaffenheit des Cysteninhaltes sowie die breite Verwachsung der Wurmhülle mit der vorderen Bauchwand machten die anamnestisch festgestellten Entzündungs-

erscheinungen in und um den Parasiten erklärlich. Demzufolge gestaltete sich in unserem Falle der chirurgische Eingriff ausserordentlich einfach. Die breite fluctuirende Zone wies dem Messer den sicheren Weg, und die festen Adhäsionen ermöglichten die einzeitige Ausführung des radicalen Eingriffs.

Weniger günstig liegen nun jene Fälle, wo — was nach Landau [1]) das häufigere ist — der Parasit sich hinter dem Ligamentum suspensorium hepatis angesiedelt hat. In diesem tiefen Versteck kommt er in der Regel nirgends an die Bauchwandungen zu liegen, sondern im engsten Sinne des Wortes subphrenisch (Herrlich [2]) wird er allseitig nur von Zwerchfell und Leber begrenzt und verbirgt sich vollständig hinter der knöchernen Thoraxwandung. Dieser Sitz erschwert nun das ärztliche Handeln meist in nicht unerheblichem Maasse, so dass es vielleicht nicht überflüssig erscheinen mag, an der Hand eines einschlägigen Falles eine Reihe der entstehenden Schwierigkeiten zu besprechen.

Fall VII. v. Sk., 29 Jahre alt, Landwirth. (In der Wohnung des Patienten auf dem Lande von Prof. Kolaczek operirt.)

Patient ist hereditär in keiner Weise belastet. Bis auf eine frühere luetische Infection ist er immer gesund gewesen. Als Oekonom kam der Kranke viel mit Hunden in Berührung, und er gesteht auch zu, jetzt noch eine grosse Liebhaberei für diese Thiere zu haben.

Vor 3 Jahren bemerkte er eine Leberanschwellung mit entsprechenden Beschwerden. Dieserhalb wurden verschiedene Specialärzte von Ruf consultirt. Die Affection wurde für wahrscheinlich syphilitisch gehalten und deshalb eine Schmierkur durchgeführt. Dieselbe blieb jedoch ohne den erhofften Erfolg. Das Allgemeinbefinden des Kranken war leidlich bis vor etwa 3 Monaten. Da begann eine allmählich zunehmende Dyspnoe sich einzustellen. Nach und nach gesellte sich mässiges Fieber dazu, und die Kräfte nahmen rasch ab. Die Athemnoth complicirte sich bald noch mit Husten und starker Expectoration. In den letzten 2 Wochen zeigten sich im Sputum vereinzelte collabirte Echinokokkusblasen.

Status praesens: Der Kranke ist klein, von mässig kräftigem Bau, dürftiger Musculatur, sehr blass. Er ist hochgradig abgemagert, bettlägerig, stark dyspnoisch und von heftigem Hustenreiz mit Auswurf schleimig eitriger Sputa gequält. Appetit liegt ganz darnieder. Es bestehen mässiges Fieber und eine geringe ödematöse Anschwellung der Füsse.

Die rechte Thoraxhälfte ist auffallend erweitert und zeigt keinerlei Mitbewegung bei der Athmung. Hier besteht eine Dämpfung, welche in der Mamillarlinie bis zur 3. Rippe hinauf reicht, lateral bis zur Kuppel der Achselhöhle, am Rücken bis zur Mitte der Scapula emporsteigt und

1) Landau, Deutsche med. Wochenschr. 1886.

2) Herrlich, Ueber subphrenische Abscesse. Deutsche med. Wochenschr. 1886. Nr. 9. S. 139.

abwärts den Rippenbogen um 2—3 Fingerbreiten überragt. Im Bereiche der Dämpfung ist der Pectoralfremitus aufgehoben, ebenso das Athmungsgeräusch. Dieses beginnt erst an der oberen Dämpfungsgrenze mit dem Charakter der Verschärfung.

Diagnose: Vereiterter Echinokokkus im rechten Brustraum mit wahrscheinlich subphrenischem Ursprung und Perforation durch die Lunge.

Die Operation in Chloroformnarkose wird eingeleitet mit einer Punktion im 7. Intercostalraum rechterseits der Axillarlinie entsprechend. Es entleert sich rahmiger guter Eiter. Sofort wird eine Incision an der Punktionsstelle bis in die Höhle angeschlossen. Unter Leitung eines hier eingeführten Zinnbougies wird an der abhängigsten Stelle der Höhle entsprechend dem 10. Intercostalraum eine Gegenöffnung angelegt. Abfluss von mehr als 2 Liter Eiters, sehr viele Echinokokkusblasen enthaltend. Ausgiebige Drainage der Höhle von beiden Wunden aus.

Nachbehandlung vom Hausarzt in der Provinz übernommen.

Bald nach der Operation verschwand das Fieber. Die Esslust und das Allgemeinbefinden besserten sich, doch wuchsen die Kräfte nur sehr langsam. Das Secret aus der Höhle war sehr bedeutend, so dass ein täglicher Verbandwechsel nothwendig erschien. Die anfänglichen Spülungen wurden bald ausgesetzt, als der Kranke dabei einmal einen Collapsanfall bekam. Unter fortschreitender Verkürzung der Drains trat nach etwa 10 Wochen Verödung der Höhle ein. Das Allgemeinbefinden hatte sich inzwischen sehr gehoben, so dass sich der Kranke bald wiederum einer blühenden Gesundheit erfreute. 6 Jahre später erlag er einer Kopfrose.

In dem vorliegenden Falle handelte es sich also um einen Echinokokkussack, welcher sich vollständig unterhalb des knöchernen Thoraxraumes entwickelt hatte und nirgends die Abdominalwand berührte, so dass er von Anfang an Diagnose und Therapie erhebliche Schwierigkeiten bereiten musste. Erst einige Wochen vor der Operation war durch Expectoration eines mit Echinokokkusblasen gemischten Eiters die Natur des Leidens erwiesen. Aber auch abgesehen davon konnte der Symptomencomplex, den die Krankheit darbot, in mancher Hinsicht das Vorhandensein des Parasiten vermuthen lassen. Schwieriger nur war die weitere bedeutungsvolle Frage bezüglich des primären Ausgangsortes des Tumors zu beantworten.

Vor allem stand es, auch abgesehen vom Charakter des Sputums, fest, dass eine Eiteransammlung hinter den Rippen bestand. Dafür sprachen Dyspnoe und Husten sowie die Erweiterung der erkrankten Thoraxhälfte, ihre Unbeweglichkeit bei der Athmung, die absolute Dämpfung und das vollständige Aufgehobensein von Athemgeräusch und Pectoralfremitus im gedämpften Bezirk und schliesslich ganz besonders das Fieber und die Oedeme der unteren Extremitäten.

Diese Eiteransammlung musste fernerhin einem in sich abgeschlossenen Sacke angehören, da sie die beschriebene Dämpfungsfigur aufwies, welche von der des einfach dem Gesetz der Schwere gemäss sich ansammelnden Empyems abwich. Dabei sprachen nun der schleichende Beginn und die nur langsam sich steigernden Beschwerden viel weniger für eitrige Pleuritis, als vielmehr, den thoracalen Ursprung der Erkrankung vorausgesetzt, für einen vereiterten Echinokokkussack. Ausserdem ist das auch in unserer Krankengeschichte erwähnte scharfe Sichabsetzen der Dämpfungszone von der Region mit normalen physikalischen Lungenphänomenen ein oft für den Echinokokkus gegenüber dem Empyem als charakteristisch betontes Symptom. Nun konnte aber der den Brustraum einnehmende Tumor einen nicht primär pleuralen Sitz haben, sondern von der Nachbarschaft hineingedrungen sein. Für diesen Fall kam bei unserem Kranken wohl nur der subphrenische Raum in Betracht, von dem aus nicht selten Cysten oder Abscesse unter Verdrängung des Zwerchfelles und der Lunge in den Thorax hoch hinauf wachsen. Diese subdiaphragmatischen Empyeme sind, wie wir schon weiter oben sahen, recht verschiedenartiger Natur. Unser Kranker war ein noch junger, abgesehen von der luetischen Affection, früher stets gesunder Mann, und seine Krankheit begann 3 Jahre vorher angeblich mit einer Leberschwellung. Es können sonach all die vom Magendarmkanal, den Nieren, von einer Rippencaries sowie von Verletzungen ausgehenden Eiterungen von vornherein ausgeschlossen werden. Auch für einen Ausgang von den Gallenwegen sprach nichts, und so musste denn die Leber selbst als der primäre Herd der Erkrankung in's Auge gefasst werden. Die erwähnte luetische Aetiologie kam hier nicht in Betracht; denn einmal blieb die specifische Behandlung ohne Einfluss auf das Leiden, sodann erreichen die luetischen Erweichungsherde oder Abscesse wohl nie eine solch immense Ausdehnung, wie das bei unserem Patienten der Fall war. Es kam somit der Echinokokkus allein in Frage, und die Differentialdiagnose war nur noch zwischen einem Echinokokkus supra- oder subphrenischen Ursprungs zu stellen. Diese Entscheidung stiess in unserem Fall allerdings auf mancherlei Schwierigkeiten. Die bei den unterhalb des Zwerchfelles sich entwickelnden Parasiten meist beobachtete „glockenförmige" Erweiterung der unteren Brustapertur des Thorax scheint nicht ausgesprochen vorhanden gewesen zu sein, wenigstens ist sie in der Krankengeschichte nicht vermerkt; die zwar in nicht geringem Grade abwärts gedrängte Leber kann für sich keinen differentialdiagnostischen Ausschlag geben. Hingegen deutet die Leberaffection,

welche den Krankheitsverlauf einleitete, in ziemlich unzweideutiger Weise auf den primären Sitz des Parasiten in dieser Drüse hin. Denn hätte sich der Wurm in oder unter der Pleura diaphragmatica angesiedelt, so hätte er in seinem Wachsthum wohl sicherlich zuerst die Lunge in nachweisbarem Maasse verdrängt, bevor die durch ihn hinabgedrückte Leber eine Schwellung des Organes hätte vortäuschen können. Diese Verdrängung der Lunge aber wäre den consultirten verschiedenen ärztlichen Autoritäten sicher nicht entgangen. Uebereinstimmend jedoch wurde von ihnen die erwähnte Hepatitis diagnosticirt.

Der ganze Krankheitsverlauf stimmt vielmehr mit dem eines subphrenischen Echinokokkus vollkommen überein. Denn dieser pflegt zuerst die Leber mehr oder weniger herabzudrängen und, wenn dann das durch den Druck atrophirte Zwerchfell keinen genügenden Widerstand mehr bietet, wird es mehr und mehr emporgewölbt. „Die Percussion ergiebt dann — genau wie in unserem Falle — eine convex nach oben aufsteigende, mit der grössten Prominenz in der Achselhöhlenlinie verlaufende Dämpfungsgrenze, dieselbe vorn höher liegend, gewöhnlich an der 5. bis 3. Rippe, rückwärts tiefer, ungefähr am Scapularwinkel.“ (s. Maydl l. c. p. 183). Ausserdem bietet die Thatsache der Perforation des Echinokokkus in Lunge und Bronchen einen gewissen diagnostischen Anhalt. Nach Maydl[1]) brechen erfahrungsgemäss die subdiaphragmatischen Echinokokken relativ häufig gegen die Lungenbasis durch, während auffälliger Weise „der primäre Pleura-Echinokokkus so gut wie gar keine Neigung zum Durchbrechen in andere Organe zeigt .... indem sogar die nahe liegende Spontanausheilung durch Perforation in die Lunge fast gar nicht beobachtet worden ist.“ (Maydl. Pleura-E. p. 7.) So war denn mit Rücksicht auf den Beginn des Leidens mit einer im Vordergrunde stehenden Lebererkrankung, fernerhin im Hinblick auf den ganzen Krankheitsverlauf und den typischen objectiven Befund, sowie die Perforation durch die Lunge die Diagnose des subphrenischen, vereiterten Echinokokkus mit hoher Wahrscheinlichkeit zu stellen.

Der therapeutische Eingriff konnte nur durch die Thoraxwand hindurch geschehen. Das vordringende Messer fand den Pleuraraum an der Operationsstelle verödet, und dadurch waren alle Schwierigkeiten und Gefahren von vornherein ausgeschaltet. Diese

1) Maydl, Ueber den Echinokokkus der Pleura. Šafář, Wien 1891. S. 14 u ff.

günstigen anatomischen Verhältnisse scheinen selbst bei vereiterten subphrenischen Echinokokken nicht allzu häufig vorzukommen. So fand beispielsweise v. Volkmann[1]) in seinem dreizeitig operirten Falle trotz des verjauchten Inhaltes der Cyste die Pleura frei; Maunoury[2]) fand zwar die Pleurablätter verlöthet vor, jedoch lösten sich im Laufe der Nachbehandlung die Adhäsionen, und eine septische Infection der Pleura führte zum raschen Tode. Unter den 17 von Maydl zusammengestellten vereiterten subphrenischen Echinokokken ist nur viermal die Pleurahöhle als verwachsen erwähnt, von diesen 4 Fällen genas nur ein Kranker Segond's (Nr. 9). Selten also liegen die anatomischen Verhältnisse so günstig wie in unserem Falle, so dass die Operation gleich der des einfachen Empyems sehr einfach sich gestaltete.

Ein Rückblick auf die Besprechung vorstehender sieben Krankenberichte führt uns zu etwa folgenden Erwägungen:

Bei den Veränderungen in der Biologie des Echinokokkus selbst kommen hauptsächlich in Betracht die entzündlichen Veränderungen in und um die Cyste, die Beziehungen des Parasiten zu den Gallenwegen, sein Absterben und schliesslich das Platzen der Cystenwandung. Ein Absterben des Parasiten sowie entzündliche Veränderungen in und um die Cyste kommen öfter zur Beobachtung. In seltenen Ausnahmefällen jedoch kann auch ein längst abgestorbener Parasit eitrig und jauchig inficirt werden und sogar durch eine schwere Sepsis das Leben seines Trägers in hohem Grade gefährden. Es dürften demnach alle jene Operationsmethoden, welche nur das Absterben des Wurmes (Sublimatinjection), nicht dessen Entfernung aus dem Körper bezwecken, mit vorsichtiger Beschränkung nur bei gesunden und kleinen Blasen zu verwenden sein.

Eine beachtenswerthe Complication ist der profuse Gallenfluss. Für gewöhnlich ist er allerdings von keiner ernsteren Bedeutung. Entleert sich jedoch längere Zeit hindurch alles oder nahezu alles Lebersecret durch die Wunde nach aussen und schwindet der bestehende Ikterus auch nach der Operation nicht, dann wird der Zustand des Kranken besorgnisserregend. Eine kleine Reihe von Todesfällen, so auch unsere Beobachtung II, sind der Hauptsache nach auf diese Complication zurückzuführen; ein Sinken der Kräfte wurde bei profusem Gallenfluss

1) Genzmer, Verhandlungen der Deutschen Ges. f. Chir. 1879. Bd. VIII. S. 19.

2) Cit. bei Maydl. Subphrenische Abscesse. S. 168. Nr. 11.

öfter beobachtet. Die Therapie hat nach Regelung der Diät vor allem die Hebung des Allgemeinzustandes zu intendiren; genügt dies nicht, so kann sie vielleicht mit Vorsicht, wie oben angedeutet, local einzugreifen versuchen.

Ein Platzen der Echinokokkenwand mit Entleerung nicht inficirter Cystenflüssigkeit in die Bauchhöhle verläuft nicht selten auch ohne bedrohliche Folgen, in der Mehrzahl der Fälle ist es jedoch als ein ernstes Ereigniss zu betrachten, welches öfters den Tod des Wirthes herbeigeführt hat.

Das Wachsthum des Echinokokkus findet hauptsächlich nach unten gegen das Cavum abdominis hin statt. Das Hervortreten seiner typischen Symptome ohne Complicationen Seitens der Umgebung kann eine ziemlich sichere Diagnose stellen lassen (Fall I vor der Infection, Fall IV). Entzündliche Vorgänge in der Nachbarschaft (Fall II) oder Drucksymptome auf anliegende Organe (z. B. auf den Magen, Fall V) können jedoch leicht irreführen.

Subphrenische Echinokokken bieten, wenn sie sich innerhalb des knöchernen Thoraxraumes entwickeln, meist noch erheblichere Schwierigkeiten für Diagnose und Therapie. Ihre Prognose ist besonders ernst. Ist die Cyste vereitert, dann kann, wenn auch selten, eine Verlöthung der Pleurablätter den chirurgischen Eingriff wesentlich vereinfachen (Fall VII). Mehr nach vorn wachsende Parasiten, die sich gewöhnlich an die vordere Bauchwand anlegen, bieten diagnostisch und operativ günstigere Verhältnisse (Fall VI und die dort citirten Fälle).

Die Punktion ist mit Rücksicht auf die bekannten Gefahren einer solchen möglichst zu umgehen. Sollte sie jedoch aus irgend einem Grunde einmal ausgeführt werden, so empfiehlt sich die Anwendung mittelstarker Troicarts und die Entnahme einer grösseren Flüssigkeitsmenge, um so durch Entspannung der Cystenwand ein Nachsickern der Flüssigkeit zu verhüten. Die Operation sollte aber jedenfalls diesem Eingriff thunlichst bald folgen. Bei Beobachtung dieser Cautelen ist z. B. in Fall I und II trotz des stark infectiösen Charakters ihres Cysteninhaltes keinerlei Nachtheil entstanden. In Fall I lag sogar zwischen Punktion und Schnitt der Transport über Land ins Krankenhaus.

Von den Operationsmethoden steht die einzeitige der zweizeitigen gegenüber. Beide Arten fanden in unseren Fällen ihre Verwendung. Für die Wahl der Methode wird das Wohl der Kranken, d. h. eine möglichst gefahrlose und radicale Befreiung desselben von seinem Uebel, maassgebend sein. Man muss daher in erster Linie

den Schutz der Bauchhöhle gegen Eindringen von Cystenflüssigkeit anstreben. Sonach würde die einzeitige Methode für jene Fälle geeignet sein, wo der klinische Verlauf einen Echinokokkus mit nicht entzündlich verändertem Inhalt vermuthen lässt, sowie für Fälle, bei denen der Zustand des Kranken ein rasches Vorgehen erheischt (Fall II), oder bestehende Verwachsungen die Serosa sicher abschützen (Fall VI und VII). Hat sich der Echinokokkus im hinteren Abschnitt der Leberconcavität entwickelt, so wird man wegen der durch ihn bedingten Leberverschiebung darauf gefasst sein können, breitere Schichten Leberparenchyms bei der Operation durchtrennen zu müssen.

Meinem Chef, Herrn Prof. Kolaczek, dirigirendem Arzt des St. Josef-Krankenhauses in Breslau, sage ich für die freundliche Ueberlassung des in diesem sowie in dem früheren Aufsatze „Ueber Echinokokkengeschwülste an den grossen Schenkelgefässen“ (diese Zeitschr. Bd. XLVII) verwertheten Materiales und für das beiden Arbeiten entgegengebrachte äusserst liebenswürdige Interesse meinen ergebensten Dank.

IX.

Ueber Axendrehung der Tube.

Von

Docent Dr. Arthur of Forselles in Helsingfors.

(Mit Tafel VII.)

Während bei den Ovarialgeschwülsten Axendrehung häufig vorkommt, ist die Torsion der Tube sehr selten beobachtet worden. Möglicherweise sind kleinere Lageveränderungen der Tube nicht ganz selten, aber jedenfalls von geringerer Bedeutung. Die Ursache der Seltenheit der vollständigen Tubendrehungen muss man wohl in der Befestigung der Adnexe am Becken suchen. In den gewöhnlichen Handbüchern der Gynäkologie und Chirurgie ist die Tubentorsion kaum erwähnt worden, und auch in der Zeitschriftslitteratur sind die Angaben über solche Affectionen sehr sparsam vertreten. Jedoch scheint das Kennen dieser Complication für die Bauchchirurgie nicht vollkommen ohne Bedeutung zu sein, da es in den betreffenden Fällen sehr schwer ist, sich über die Verhältnisse in der Bauchhöhle zu orientiren, besonders, wenn man an die Möglichkeit einer derartigen Krankheit nicht gedacht hat.

Folgender von mir im letzten Herbst beobachteter und operirter Fall war die erste Anregung zu diesem Aufsatz.

Patientin, 21 Jahre alt, hat Masern, Typhus und vor 8 Jahren Scharlach durchgemacht. Seit dieser Zeit rechtsseitige Leistenhernie, die ich vor einem Jahre operirte. Den letzten Sommer litt sie zeitweise an Schmerzen im unteren Theile des Bauches, besonders in der linken Seite. Während derselben Zeit mehrmals Erbrechen. Die Anfälle traten meistens während der sonst regelmässigen Menstruation auf.

Am 10. September erkrankte Pat. an heftigem Erbrechen und Schmerzen in der linken Seite. Denselben Tag Stuhlgang. Die Untersuchung am selben Abend ergab grosse Empfindlichkeit in der linken Fossa iliaca. Kein Meteorismus und kein Fieber. Percussionsschall in der Fossa iliaca sinistra etwas gedämpft. Es wurde Eisblase auf die linke Seite und Opium innerlich verordnet, welches Pat. erbrach.

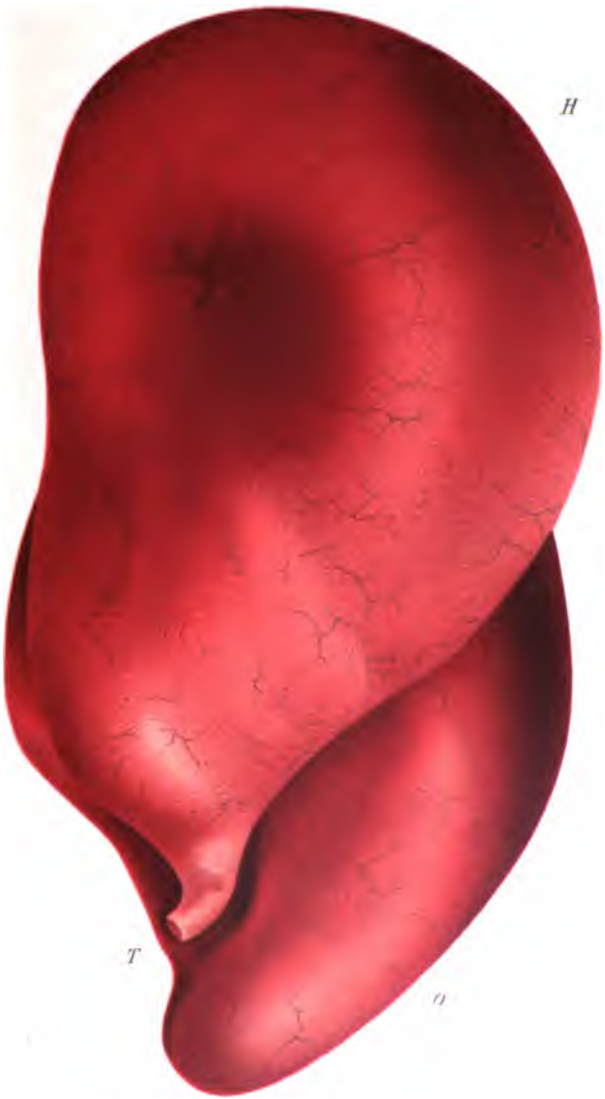

Porselles, Achsendrehung der Tube. F.C.W. Vogel

University of California LIBRARY

11. September. Während der Nacht Erbrechen. Morphium. Die Empfindlichkeit hat sich etwas nach oben und nach rechts ausgedehnt. Heftige Schmerzen, aber kein Fieber.

Am 12. September hat sich die Menstruation eingestellt. Aeusserst heftige Schmerzen, meist in der linken Fossa iliaca. Am Abend 38,5°.

Am 13. September des Morgens Temperatur 38,8°. Die Schmerzen haben sich über den ganzen Bauch ausgedehnt, sind aber auf der linken Seite besonders heftig.

14., 15. und 16. September ist der Zustand unverändert. Temperatur im Rectum 38,2°. Zunge belegt. Wegen der grossen Empfindlichkeit des Bauches wurde von einer bimanuellen Untersuchung Abstand genommen.

Welcher Art die Affection war, konnte nicht sicher festgestellt werden. Möglicherweise konnte man es mit einer Appendicitis oder auch einer Complication seitens der Genitalien zu thun haben. Auch mit Berücksichtigung der später von Krüger[1]) und Sonnenburg[2]) publicirten differentialdiagnostischen Merkmale zwischen der Appendicitis und der Adnexenkrankheit, glaube ich kaum bei einem ähnlichen Falle an die Möglichkeit die Differentialdiagnose mit Sicherheit stellen zu können, da meiner Ansicht nach die linksseitige Lage der Affection nicht entschieden gegen die Appendicitis spricht.

Jedenfalls schien mir eine eitrige Entzündung in der Bauchhöhle wahrscheinlich, und ich schritt am 17. September deshalb zur Laparotomie. Dr. Lindholm hatte die Gefälligkeit, zu assistiren, und ich bin ihm für seine Freundlichkeit dankbar.

Die Bauchhöhle wurde durch einen Schnitt in der Fossa iliaca eröffnet. Die unterliegenden Muskeln und das subperitoneale Fettgewebe ödematös. In der Bauchhöhle zeigte sich ein strausseneigrosser Körper, der sich von der Fossa iliaca nach oben ins Hypochondrium ausdehnte, und dessen obere Grenze man palpiren konnte. Der Tumor, der mit der hochgradig ausgespannten Flexur grosse Aehnlichkeit hatte, wurde durch die Wunde herausgeholt. Nach einer langen Untersuchung wurde schliesslich festgestellt, dass derselbe aus der ausgespannten Tube und dem Eierstock gebildet war, welche beinahe einmal um das uterine Ende des Eileiters torquirt waren. Der aus der Tube gebildete Sack war hochgradig injicirt, dunkelrothblau, das Ovarium morsch und zerfallend. Das umgebende Peritoneum injicirt, jedoch keine fibrinöse oder eitrige Auflagerungen sichtbar. Nachdem das Ligamentum latum in mehreren Portionen und die Tube in der Nähe des Uterus abgebunden worden, wurde der Tumor entfernt und die Bauchhöhle durch Suturen in 3 Etagen geschlossen.

18. September. Die Schmerzen geringer. Die Zunge aber belegt. Pat. apatisch. Temperatur des Abends 37,4°. Puls 118.

19. September. Zustand und Temperatur wie am vorigen Tage. Kein Meteorismus. Puls 108.

22. September. Da der Puls noch immer beschleunigt ist, wurde die

1) Krüger, Deutsche Zeitschrift f. Chirurgie. Bd. XLV. 3. u. 4. Heft. S. 401.
2) Sonnenburg, Deutsche med. Wochenschrift. 1897. S. 633.

Bauchwunde untersucht und unter der Haut etwas Eiter gefunden. In den tieferen Schichten jedoch kein Eiter. Offene Wundbehandlung mit Jodoformgazetamponade.

Nach 3 Tagen war der Puls wieder normal. Die Wunde granulirte allmählich, am 25. October wurde Patientin als geheilt entlassen.

In der mir zugänglichen Litteratur habe ich folgende Fälle von Axendrehung der Tube gefunden.

I. Bland Sutton[1]) erwähnt einen von Henry Morris operirten Fall. Typhische Hydrosalpinx. Der Inhalt chokoladenbraun. Der zwischen dem Sack und dem Uterus gelegene Theil der Tube war $3^1/_2$ mal gedreht. Die Cyste war bei den umgebenden Organen adhärent und erhielt dadurch wahrscheinlich ihre Nutrition.

II. Veit.[2]) 27 Jahre alte Frau, die dreimal, zuletzt vor 2 Jahren geboren hatte und seit der Zeit leidend war. Dieselbe erkrankte plötzlich beim Reiten mit heftigen Leibschmerzen, die nur langsam schwanden; 7 Wochen nach der ersten Attacke trat ein Rückfall ein, und nunmehr konnte ein grosser rechtsseitiger peritonitischer Erguss festgestellt werden, der deutlich in sich eine Fremdbildung barg. 4 Wochen später fand man einen bis zum Nabel reichenden, an der hinteren Wand der Blase und einer grösseren Stelle der vorderen Bauchwand links adhärirenden Tumor.

Der Zusammenhang mit den Genitalien war wegen der letzteren Adhäsion nicht recht festzustellen, doch konnte das rechte Ovarium unter dem Tumor gefühlt werden, während die linken Anhänge undeutlich blieben. Es lag also nahe, an einen linksseitigen Ovarialtumor, der durch Torsion die Erscheinungen herbeigeführt hatte, zu denken. Die Operation zeigte, dass es sich um einen blutgefüllten Tubensack der rechten Seite handelte, der über dem Ovarium torquirt war. Der Stiel, resp. die Wand der Tube jenseits der Torsion waren blutig infiltrirt. Auch die mikroskopische Untersuchung erwies den Sack als tubar. Die Pat. genas von der übrigens einfachen Operation.

III. Delbet.[3]) Patientin 39 Jahre alt, hat früher an unbedeutenden Schmerzen im Becken gelitten und wurde am 20. Februar 1892 plötzlich von so heftigen Schmerzen in der linken Fossa iliaca befallen, dass sie niederstürzte, ohne sich erheben zu können. Heftiges, aber kein fäkaloides Erbrechen. Kein Flatus. Puls beschleunigt. Kein Fieber. Bauch eingezogen. Die vaginale und rectale Untersuchung ergeben nichts Bemerkenswerthes. Die Diagnose wurde auf eine innere Incarceration gestellt und die Laparotomie am folgenden Tage vorgenommen. Schnitt in der Linea alba. Aus der linken Fossa iliaca wurde ein vollkommen

1) Bland Sutton, Salpingitis and some of its effects. Lancet. II. 1890. p. 1208.

2) Veit, Verhandl. der deutschen Gesellschaft f. Gynäkologie. Leipzig 1882. S. 216.

3) Delbet, Torsion du pédicule dans un cas de salpingite. Bull. de la société anatom. de Paris. 1892. p. 300.

schwarzer Tumor herausgeholt. Der gewöhnlichen Dünndarmschlingen ganz ähnliche Tumor bestand aus 2 Theilen, und konnte man am kleinfingerdünnen Stiele eine deutliche Axendrehung beobachten. Nach Durchsuchung des ganzen Darmkanals wurde schliesslich festgestellt, dass der Tumor nicht zu ihm gehörte, und dass man es mit der erweiterten torquirten Tube zu thun hatte. Unterbindung des Stieles und Exstirpation des Tumors. Da auf der anderen Seite eine ähnliche Tubenerweiterung bestand, wurde auch hier die Exstirpation von Eierstock und Tube gemacht. Vollständige Heilung. Inhalt des Tubensackes blutig.

IV. Napier.[1]) Patientin 27 Jahre alt, kinderlos. Hereditäre Lues. Leidet, seitdem sie vor 3 Jahren von einer Treppe heruntergefallen, an Bauchschmerzen. Vor 3 Monaten ein acuter Anfall abdominaler Schmerzen und Erbrechen. Menstruation regelmässig, zuletzt vor 3 Wochen. Am 11. December erkrankte sie heftig an Bauchschmerzen und Erbrechen. Harnlassen schmerzhaft. Obstipation. Diagnose: Rechtsseitige Ovarialgeschwulst mit Peritonitis infolge von Stieltorsion. 15. December Laparotomie. Eine hochinjicirte Ovarialcyste wurde herausgeholt. Rechtsseitige Adhäsionen. Bei Punktion 2 Pints röthlicher Inhalt. Uterus retrovertirt. Entfernung des Tumors. Derselbe, wie auch das Ovarium, waren fest an die Cyste gewachsen. Im unteren Theil der Cystenwand war ein organisirtes Blutgerinnsel. Der Stiel, der aus der Tube und dem Ligamentum latum bestand, war von rechts nach links torquirt und sehr kurz. Ein Stück entzündetes Netz wurde entfernt. Gedärme injicirt. Der ganze Tumor congestionirt, in der Wand Blutungen. In der Tube ebenfalls Blut bemerkbar. Heilung.

V. Martin.[2]) 31jährige Patientin. Seit Jahren bestehen Schmerzen in der linken Seite. 5 Kinder und 2 Aborte. Seit 2 Wochen derartige Zunahme der Schmerzen, dass Patientin arbeitsunfähig war. Menses angeblich regelmässig, zuletzt 8 Tage vor der Operation. Bei der Aufnahme erschien Pat. in hohem Grade infolge der Schmerzen erschöpft. In der linken Beckenseite lag eine nahezu zweifaustgrosse Geschwulst, deren Berührung in hohem Grade empfindlich war. — Bei Eröffnung des Leibes erschienen das Peritoneum, das Netz und die Därme blutig imbibirt. Blutiger Ascites. Die Geschwulst blauschwarz, mit den umgebenden Organen allseitig zusammengeklebt und zweimal fest um ihren Stiel gedreht. Ligamentum latum blutig, ödematös und verdickt. Der torquirte Stiel wurde doppelt unterbunden und die Geschwulst exstirpirt. Im Ampullentheil liegt ein hühnereigrosser, mit einer blutigen Masse gefüllter Eiersack. Von einem Fötus ist keine Spur zu finden. Das uterine Ende der Tube kolbig verdickt und festgeronnenes Blut enthaltend. Tube und das mit derselben verwachsene Ovarium stark blutig imbibirt. Im letzteren ein Hämatom.

---

1) Napier, Specimen of axial rotation of a right-side parovarial-cyst with attached right ovary and Fallopian tube distended by haemorrhage. Transact. of the Obstetric. Soc. London 1892. Bd. XXXIV. p. 124.

2) Martin, Eine Tubarschwangerschaft mit Stieltorsion. Centralbl. f. Gynäkologie. 1893. S. 213.

University of California LIBRARY

VI. Sänger.[1]) 39 Jahre alte Frau. Hat nie geboren. Litt hauptsächlich an unregelmässigen, mit abnorm langen und kurzen Intervallen abwechselnden Blutungen. Zweimal Ausschabung des Uterus wegen Verdacht von Abort, ohne dass Eitheile nachgewiesen werden konnten. Anfang März 1892 mit einem Male heftige Schmerzen im Bereiche der linken Adnexa. Die Schmerzen steigerten sich in den nächsten Wochen immer mehr und traten anfallsweise unter Erbrechen auf. Kein Fieber. Am 9. März Kochiotomie. Die linksseitigen Adnexe bildeten eine kugelige Masse von Apfelgrösse. Frische fibrinöse Auflagerungen und Adhäsionen. Die durch ihre blauschwarze Färbung auffällige Tube war förmlich in Ringform zusammengebogen, derart dass die verschlossene Pars abdominalis an die Pars Uterina stiess. Enthülsung und Abtragung der linken, so wie auch der rechten Adnexa (geringer Hydrosalpinx, Perisalpinx, Oephoritis und Pericophoritis chronica). Die genauere Untersuchung ergab, dass die Ringform der Tube nicht allein durch Biegungen bedingt war, sondern auch durch straffe Pseudomembranen, welche die Pars abdominalis nach oben gegen die dünne Pars uterina zogen. Dieselben liefen fächerartig an diesem Tubenabschnitt zusammen, wobei sie einzelne scharfe Einschnitte bewirkten, zwischen welchen die Tubenwand herausquoll. Durch die von den Pseudomembranen bewerkstelligte Aufwärtsbiegung der Pars abd. tubae war an der Pars uterina auch eine Torsion entstanden, die durch eine scharfe Grenze zwischen sugillirtem und blassem Gewebe kenntlich war. Die Tube enthielt schwärzliches, flüssiges Blut, und die Wandungen waren weich, zerreissbar und von kleinen Apoplexien durchsetzt. Bei mikroskopischer Untersuchung zeigte sich die Tubenwand von Blutergüssen infarcirt, Zellen und Muskelzüge von Blutfarbstoff imbibirt. Kernfärbung nicht zu sehen oder nur angedeutet. Heilung. Verf. glaubt, dass sich zuerst eine Hämatosalpinx gebildet hatte, wodurch die Tube plötzlich stark ausgedehnt wurde, was dann bei ihrer eigenthümlichen Fixation Torsion der dünnsten Strecke, Strangulation der Tubenwand, Einknickung und Zerreissung ihrer Venenstämme zur Folge hatte.

VII. Hennig[2]) beobachtete bei der Section eines jungen Mädchens nach Typhus hämorrhagische Tubennekrose mit Durchbruch in den Darm; Tod durch Einbruch auch in die Harnblase.

VIII. Taylor.[3]) Pat. 30 Jahre alt. Dieselbe heirathete mit 19 Jahren und gebar im folgenden Jahre ein Kind. Seitdem Retroflexion des Uterus und während der Zeit von 7 Jahren steril. Alexander's Operation, bald darauf gravid. 2 oder 3 Monate nach der Geburt litt sie an Bauchschmerzen, und ein Tumor wurde constatirt. Laparotomie und Salpingectomie wegen einer Hydrosalpinx, die um die Tube als Stilus gedreht war. In wie weit die Stieltorsion mit der Alexander'schen Operation im Zusammenhang stand, muss dahingestellt bleiben.

1) Sänger, Ueber hämorrhagische Tubennekrose. Centralbl. f. Gyn. 1895. S. 727.

2) Hennig, Centralbl. f. Gyn. 1893. S 729.

3) Taylor, Cyst of Fallopian tube. British Gynaecolog. Journal. Bd. IX. p. 418.

IX. Fritsch[1]) erwähnt einen von ihm operirten Fall, den er für eine um den Stiel torquirte Hämatosalpinx hält. Er glaubt auch an die Möglichkeit der Axendrehung der Hydrosalpinx.

X. Russel.[2]) Patientin 44 Jahre alt, hat ein Kind geboren. Vor 21 Jahren ein Abort. Menstruation normal. Sonst keine besondere krankhafte Störungen. Nachdem sie einige Zeit an Schmerzen in der Gegend der Eierstöcke gelitten, erkrankte sie 3 Tage vor der Aufnahme ins Spital an heftigen Schmerzen in der linken Seite des Bauches, welche in den Oberschenkel ausstrahlten. Seitdem mehrmals Erbrechen. Temperatur vor der Operation 99,2—100,3°, Puls 74 – 90. Die Untersuchung ergab eine bewegliche fluktuirende Geschwulst von der Grösse einer Orange in der linken Fossa iliaca. 6 Tage nach dem Beginn des Anfalles Laparotomie. Auf der rechten Seite des Uterus wurde ein Tumor gefunden, der an der hinteren Circumferenz des Beckens adhärirte. Linke Tube an der lateralen Wand des Beckens adhärirend. Beide Eierstöcke und Tuben wurden ohne Schwierigkeiten entfernt. Vollständige Heilung. Bei näherer Untersuchung zeigte sich der rechtsseitige Tumor aus einer Hydatidencyste bestehend, die um ihren Stilus torquirt war und eine secundäre Axendrehung der Tube 1 cm vom uterinen Ende derselben bewirkt hatte. Das distale Ende der Tube und die Cystenwand hochgradig congestionirt. Der Eierstock oberflächlich hyperämisch. Die linke Tube, von den Adhärenzen abgesehen, normal. Die Kulturen aus der Tube und der Cyste blieben steril. Bei mikroskopischer Untersuchung der Tube und der Cyste zeigten sich die Blutgefässe erweitert und theilweise thrombosirt. Zahlreiche Ansammlungen von Kleinzellen. Im Ovarium eine grössere Blutung, sonst waren die Veränderungen hier weniger hervortretend.

XI. v. Herff[3]) demonstrirt in der sechsten Versammlung der deutschen Gesellschaft für Gynäkologie in Wien ein Präparat von einem Fall von Torsion einer Hämatosalpinx.

XII. Hartmann et Reymond.[4]) R. H. am 9. Juli in's Krankenhaus Bichat aufgenommen. Menstruation seit dem Alter von 16 Jahren normal. Keine Kinder oder Aborte. Seit 6 Monaten Schmerzen im Bauch, Kreuz, Rücken und den Beinen, die beim Harnlassen und beim Stuhlgang besonders schwer sind. Gleichzeitig merkte Pat. über dem Os pubis einen Tumor. Die früher 8 Tage dauernde Menstruation schränkte sich während der letzten Zeit bis auf 24 Stunden ein. Seit 2 Monaten wurde die Diagnose einer doppelseitigen Salpingitis gestellt, und seit sechs Wochen nahmen die Schmerzen heftig zu und haben seit der Zeit nicht aufgehört. Der Tumor bedeutend vergrössert und bei Palpation empfindlich, wobei es konstatirt wird, dass derselbe sich von der linken Fossa

1) Fritsch, Die Krankheiten der Frauen. Berlin 1894.

2) Russel, Haemorrhagie infarction of the Fallopian tube. Am. Journ. of Obstetrics. Vol. XXX. 1894. p. 192.

3) v. Herff, Centralbl. f. Gynäkologie. 1895. S. 695.

4) Hartmann et Reymond, Contribution à l'étude de l'anatom. path. et de la bactériologie des salpingo-ovarites. Thèse de Paris. 1883 p. 188.

iliaca nach der Nabelgegend und nach der Regio hypogastrica erstreckt. Die Geschwulst ist gespannt. Perkussionsschall gedämpft. Bei Untersuchung per vaginam ist die Geschwulst leicht beweglich. 24. Juli Laparotomie. Das Netz verdickt, adhärent. Ein grosser, hochrother Tumor, welcher am Dünndarm und an der Flexur adhärirt. Bei Punktion 400 gr Blut. Der Stilus dick wie der Zeigefinger, besteht aus der torquirten Tube. Das Ovarium mit der Cyste festgewachsen. Ligatur des Stilus und Entfernung des Tumors. Auf der anderen Seite eine Hydrosalpinx, die 100 gr enthält. Bei Durchschneidung der Tube dunkelrothe, beinahe schwarze Schnittflächen. Die Kulturen des Cysteninhaltes ergaben einen Kokkus, den Verf. mit Mikrokokkus lacteus faviformis identificirte. Die mikroskopische Untersuchung ergiebt, dass die Blutgefässe sehr erweitert sind. Zahlreiche Blutungen. Im Netz wurden entzündliche Herde und derselbe Mikroorganismus gefunden. 1. August entleerte sich ein eitriger Herd, wo ebenfalls derselbe Mikrokokkus gefunden wurde. Heilung.

XIII. Hirst.[1]) Fall von Uterusfibroid. Ausserdem eine Hydrosalpinx, die wenigstens dreimal um die Tube torquirt war, so dass dieselbe beim Ziehen in 2 Theile, ohne Blutung, zerbrach. Das uterine Ende der Tube normal.

XIV. Jakobs.[2]) 46jährige Patientin, hat zweimal geboren. Vor 3 Monaten eine syphilitische Ulceration an der kleinen Schamlippe behandelt. Umfangreiches, interstitielles Fibrom. Einen Monat später hatte sich der allgemeine Zustand inzwischen wesentlich verschlechtert. Auf beiden Seiten in den Adnexen fluctuirende, schmerzhafte Tumoren. Abendliches Fieber. Operation durch die Scheide. Entfernung des Uterus und der Adnexe. Reconvalescenz fieberlos. Bei genauer Untersuchung des Präparates wurde ein grosses interstitielles Fibrom gefunden. Rechte Adnexe: Pyosalpinx und Abscess des Ovariums. Linke Adnexe: Tube keulenförmig ausgedehnt und ungefähr 3 cm vom Uterus vollständig um ihre Axe gedreht.

Mit dem von mir beobachteten Fall habe ich folglich 15 Fälle mit Stieltorsion der Tube zusammenstellen können. Leider habe ich in den mir zugänglichen Litteraturquellen oft nur sehr knappe Angaben über den Verlauf der Fälle finden können und ist es mir deshalb unmöglich gewesen, das Material einer gleichförmigen Untersuchung und Bearbeitung zu unterwerfen. Vielmehr es ist meine Absicht gewesen, die Operateure durch diesen Aufsatz zu genauerer Berücksichtigung der Frage der Tubendrehung anzuregen.

Der Mechanismus der Axendrehung der Tube hat grosse Aehnlichkeit mit dieser Krankheit bei den Ovarialgeschwülsten. Gewöhnlich sind im ersteren Falle die Anzahl der Drehtouren be-

1) Hirst, Torsion of the Fallopian tube. Americ. Journal of Obstetrics. 1896. Vol. XXXIII. p. 263.

2) Jakobs, Centralbl. f. Gynäkologie. 1896. S. 1283.

deutend kleiner als bei den letzteren, was bei der grossen Beweglichkeit der Ovarialtumoren nichts unerwartetes ist. Jedoch sind im Falle von Hirst eine dreimalige und im Falle von Bland Sutton eine drei und einhalbmalige Torsion notirt worden. Die anatomischen Veränderungen der Tube und des Ovariums sind von der Heftigkeit der Strangulation abhängig und zeichnen sich in erster Linie durch eine colossale venöse Stauung aus. Die genannten Organe sind hochroth oder blauschwarz, und in den Wandungen findet man grosse Blutergüsse und Apoplexien. (s. Fig.) Hat man mit Tubengeschwülsten zu thun, so findet man daselbst dieselben Veränderungen, welche dem Tumor ein Aussehen geben, das an eine incarcerirte Darmschlinge erinnert. Hat der Zustand längere Zeit gedauert, so treten Thrombosen der Gefässe und degenerative Veränderungen ein, welche von Sänger als hämorrhagische Tubennekrose und von Russel als hämorrhagisches Infarct der Tube genannt worden sind. Mikroskopisch findet man freies Blutpigment, stellenweise kleinzellige Infiltration und bisweilen sogar Mikroorganismen (Hartmann). Die Zellenkerne lassen sich schlecht oder gar nicht färben. Im Falle von Hirst war der Stilus so morsch, dass derselbe beim Ziehen zerbrach, und im Falle von Bland Sutton fand die durch den Stiel ganz aufgehobene Nutrition nur durch die Adhärenzen des Tumors statt. Dieselben Veränderungen sieht man in den nächstliegenden Theilen des Ligamentum latum. Auch die anliegenden Organe werden in vielen Fällen angegriffen. Das Peritoneum und die naheliegenden Darmschlingen sind geröthet; im Fall von Sänger wurden fibrinöse Auflagerungen gefunden, und in dem von Hartmann wurde im adhärirenden Netz derselbe Mikroorganismus wie im Tubensack nachgewiesen. Wenn man den Fall von Hennig, wo die näheren Angaben fehlen, ausnimmt, ist jedoch eine eiterige Peritonitis nicht notirt worden. Im Falle von Martin kam blutiger Ascites vor. Aehnliche Veränderungen der Tube sind auch von Lejars[1]) bei incarcerirten Tubenhernien und von Hennig[2]) bei schweren Fällen von Umstülpungen der Gebärmutter erwähnt worden, obgleich der letzte keinen einschlägigen Fall anführt.

Berücksichtigen wir die Ursache der Axendrehung der Tube, müssen wir den Fall von Hennig, wo der ganze Verlauf des Falles ein dunkler gewesen zu sein scheint, ausschliessen. Von den übrigen 14 Fällen war die Torsion 12 mal durch Tubengeschwülste verursacht. Nur im Falle von Napier hatten wir mit einer Par-

1) Lejars, Revue de Chirurgie. 1893. p. 29.

2) Hennig, Centralbl. f. Gynäkologie. 1893. S. 725.

ovarialcyste und im Falle von Russel mit einer Hydatideneyste zu thun. Von den Tubengeschwülsten ist am häufigsten die Hydrosalpinx, nämlich sechsmal notirt worden. In nächster Reihe kommt die Hämatosalpinx (dreimal). Im Martin'schen Falle bestand der Tumor aus einer Tubengravidität und im Jakobs'schen aus einer Pyosalpinx. Inwiefern die vorhandene Hämatosalpinx durch die Torsion verursacht war, kann aus den Litteraturangaben nicht mit Sicherheit bestimmt werden. Der blutgefärbte Inhalt des Hydrosalpinxsackes in den Fällen von Bland Sutton, Veit und Hartmann deuten darauf hin, dass bei stattfindenden Blutungen eine wenigstens makroskopische Verwandlung von einer Hydrosalpinx in eine Hämatosalpinx stattfinden kann, ein Verhältniss, worauf schon Veit (l. c.) die Aufmerksamkeit hingelenkt hat.

Was die Seite betrifft, so scheint eine Axendrehung der linken Tube häufiger als der rechten vorzukommen, indem von 9 Fällen, welche hierzu verwerthet werden können, die Krankheit siebenmal auf der linken Seite auftrat. Ob dies möglicherweise nur eine infolge der geringen Anzahl beobachteter Fälle hervorgerufene Zufälligkeit wäre oder auf tiefer liegenden Ursachen beruhen könnte, geht natürlich nicht aus der Zusammenstellung hervor. Das Alter variirte zwischen 21—46 Jahren; doch waren die meisten Patientinnen über 30 Jahre. Inwiefern äussere Traumata auf die Stieltorsion einwirkten, geht aus dem vorhandenen Material nicht hervor. Eben so wenig kann, wenigstens nicht mit Sicherheit, im Taylor'schen Falle die Ursache der Stieldrehung auf die vorhergemachte Alexander'sche Operation geschoben werden.

Es ist nichts Unerwartetes, dass die gestörten Circulationsverhältnisse in einem so wichtigen Organ wie dem Ovarium und der Tube mit sehr stürmischen Symptomen verbunden sind. Schon Lejars hat auf die Aehnlichkeit der Symptome bei incarcerirten Tubenhernien mit gewöhnlichen Occlusionssymptomen aufmerksam gemacht. Sehr wahrscheinlich ist, dass in mehreren Fällen die Strangulation nicht auf einmal, sondern allmählich eintritt, worauf die in einigen Fällen von Tubendrehung Wochen oder Monate vorher eintretenden Anfälle von Schmerzen hindeuten. Die in anderen Fällen jahrelang vorhergehenden Schmerzen sind aber wohl mit vorhandenen Adnexenkrankheiten in Verbindung zu setzen. Beim Eintreten der acuten Strangulation sind es die überwältigenden Schmerzen in der Fossa iliaca, welche den Symptomencomplex beherrschen und, in den Oberschenkel ausstrahlend, bisweilen so heftig sind, dass die Patientinnen durch dieselben niederstürzen und zu jeder Arbeit unfähig sind. Im

Fall von Napier waren auch Schmerzen beim Harnlassen vorhanden. Gleichzeitig tritt heftiges Erbrechen auf, das während der Krankheit nicht aufhört, aber nie fäkaloide Natur annimmt. Im allgemeinen ist kein Fieber vorhanden; nur in den Fällen von Russel, Jakobs und im meinigen ist eine mässige Temperatursteigerung notirt worden. Obstipation ist eine gewöhnliche Erscheinung. Da bisweilen auch kein Flatus da ist, haben wir ein Krankheitsbild, das sehr an die Occlusion erinnert.

Wie man sieht, giebt es kein Symptom, worauf eine sichere Diagnose basirt werden könnte. Die obengenannten Symptome könnten ebensogut auf eine Occlusion oder eine Stieltorsion eines Ovarialtumors deuten. Ebenso kann die Möglichkeit einer Appendicitis nicht ausgeschlossen werden. Sogar bei linksseitiger Lage der Tubendrehung ist eine Appendicitis mit Sicherheit nicht auszuschliessen, da bei dieser Krankheit die Schmerzen und Eiterherde auch auf der linken Seite gelegen sein und ein mit der Tubendrehung ähnliches Krankheitsbild hervorrufen können. Das Fehlen des fäkaloiden Erbrechens kann einigermaassen gegen Darmocclusion sprechen; ebenso natürlich das Vorhandensein der Stuhlgänge. Auch das Fieber, wenn solches da ist, spricht mehr gegen als für die Occlusion. Dagegen habe ich von den genannten Symptomen kein einziges gefunden, das mit Sicherheit gegen die Appendicitis spricht. Bei solchen Verhältnissen kann höchstens eine Wahrscheinlichkeitsdiagnose gestellt werden. Bei der Seltenheit der Tubendrehung ist es deshalb kein Wunder, dass die Diagnose in keinem Falle vor der Operation gestellt worden ist. Auch nach Eröffnung der Bauchhöhle hat es bisweilen viel Mühe gekostet, die wirklichen Verhältnisse klar zu legen. Möglicherweise ist es künftigen genaueren Beobachtungen vorbehalten, die Gründe einer sicheren Diagnose anzudeuten. Die Kenntniss der Tubendrehung ist schon ein Schritt vorwärts, da dieselbe die Berücksichtigung dieser Affection bei Krankheitsformen mit ähnlichen Erscheinungen ermöglicht.

Die Gefährlichkeit der Affection hängt wahrscheinlich in erster Linie vom Zustand der Tube ab. Ist dieselbe Sitz einer Pyosalpinx wie im Jakobs'schen Falle, so muss der Zustand als sehr drohend bezeichnet werden. Der Fall von Hartmann zeigt aber, dass auch beim Vorhandensein einer Hydrosalpinx eine Infection der Peritonealhöhle eintreten kann, und in Analogie mit den Verhältnissen bei incarcerirten Tubenhernien[1]) kann man sich die

1) Revue de Chirurgie. 1893. S. 29.

brandige Zersetzung der Tube und des Ovariums leicht vorstellen. So glückliche Verhältnisse wie im Falle von Bland Sutton, wo sich die Circulation durch die Adhärenzen retablirt hatte, sind wohl in den meisten Fällen kaum zu erwarten. Mit Ausnahme des Hennig'schen Falles, welcher vielleicht auch infolge anderer Ursachen einen letalen Verlauf nahm, sind alle Fälle mit Erfolg operirt worden. In den Fällen I, V, VIII, IX, XI und XIII ist allerdings die Heilung nicht besonders angedeutet; da aber von einem letalen Verlauf keine Erwähnung gemacht worden, muss man wohl auch die Heilung derselben annehmen.

Aus dem Vorhergehenden sieht man, dass keine andere Behandlung als die operative in Frage kommen kann, und dass man durch dieselbe, wenigstens in den meisten Fällen, die Heilung erwarten kann. Bei der Operation ist die Orientirung bisweilen sehr schwer. Die ausgedehnte, hochrothe Tube macht genau den Eindruck einer incarcerirten Dünndarmschlinge oder der Flexura sigmoidea beim Volvulus, welches den möglicherweise schon vorher gehegten Gedanken an eine Occlusion noch verstärkt. Wie bei der letzteren kommt man am besten zum Ziel, falls man den ganzen Tumor aus der Bauchhöhle herausnimmt und genau untersucht. Der Zusammenhang mit dem Uterus ist in der Weise am leichtesten zu constatiren.

Was die Technik der Operation betrifft, so ist schon die ursachliche Tubenkrankheit in den meisten Fällen derartig, dass eine Salpingectomie indicirt ist. Auch in den Fällen, wo eine nicht in der Tube gelegene Geschwulst die Axendrehung hervorgerufen hat, kann man kaum an eine Zurückdrehung der Torsion denken, da man die schon vorhandenen Veränderungen der Tube nicht sicher übersehen kann und mit dem Zurücklassen der Tube und des Ovariums eine eventuelle Infection riskiren könnte. In jedem Falle ist man folglich auf das Entfernen der an der Torsion betheiligten Organe angewiesen, um so mehr als die Prognose in dem Falle eine gute zu sein scheint.

Der von mir operirte Fall hatte übrigens einen typischen Verlauf. Die in der Bauchwunde stattgefundene Eiterung ist meiner Ansicht nach auf eine bei der sonst ziemlich langen Operation eingetroffene, unbedeutende Infection zurückzuführen. An eine aus der Tube kommende Infection ist wohl kaum zu denken, da die tieferen Theile des Operationsgebietes frei von der Eiterung waren.

Erklärung der Figur
auf Tafel VII.

O = Ovarium. *H* = Hydrosalpinxsack. *T* = abgeschnittene Tube.

X.

Ueber Resection des Penis wegen eines Endothelioma intravasculare.

Von

Prof. Hildebrand.

Vor 1/2 Jahr kam ein 68jähriger Herr zu mir, der im freien Theil seines Penis eine Geschwulst entdeckt hatte. Die einzigen Beschwerden, die er hatte, waren ein lästiges Nachträufeln nach dem Urinlassen. In der Pars pendula des recht langen Penis fand sich auf der Unterseite etwas links ungefähr in der Mitte zwischen Corona glandis und Scrotalansatz eine Geschwulst von der Grösse eines Taubeneies. Die Geschwulst fühlte sich sehr hart an wie Knorpel, hatte mit der Haut keinen Zusammenhang, so dass diese frei verschieblich war. Die Oberfläche der Geschwulst war glatt. Eine mittelstarke Harnröhrensonde passirte gut durch die Harnröhre nach rechts von der Geschwulst, doch kam nach dem Sondiren eine Spur Blut. Vergrösserte Lymphdrüsen fanden sich nicht. Die Geschwulst wurde von dem Patienten vor ca. 1 Jahre in der Grösse eines Kirschkernes entdeckt. Patient war sonst gesund. Er wünschte die Entfernung der Geschwulst, jedoch nicht die Amputation des Penis. Ich beschloss deshalb die Exstirpation der Geschwulst und glaubte auch mit Rücksicht auf die Härte derselben berechtigt dazu zu sein: Nachdem der Penis stark angezogen, und mit einem Gummischlauch die Blutzufuhr abgeschnitten wurde, wurde die Exstirpation der Geschwulst vorgenommen. Ich machte einen Längsschnitt auf der Unterseite, der von der Corona glandis bis zum Scrotalansatz reichte. Nach Beiseitepräpariren der Haut kam man auf die Geschwulst. Sie schien in den Corpora cavernosa penis zu sitzen. Es zeigte sich aber, dass die Geschwulst der Harnröhre so dicht anlag, dass bei der Exstirpation ein Stück Harnröhre geopfert werden musste. Es wurden die beiden Corpora cavernosa penis und die Harnröhre oberhalb und unterhalb der Geschwulst quer durchtrennt und exstirpirt; nur ganz geringe Reste blieben zurück. Dabei fielen die beiden Corpora cavernosa penis in der Länge von 4—4 1/2 cm weg und ein 3 1/2 cm langes Stück der Harnröhre. Die dorsalen Gefässe des Penis waren natürlich geschont worden. Nun wurden die Stümpfe der Corpora cavernosa durch eine Anzahl Catgutnähte vereinigt, wodurch der Penis erheblich verkürzt und dicker wurde. Jetzt konnten die Harnröhrenstümpfe auch aneinander gebracht werden. Sie wurden durch mehrere Catgutnähte circulär vernäht. Darüber erfolgte die Hautnaht in der Längsrichtung, damit die äussere Naht nicht auf die

tiefere Naht zu liegen kam. Nach Lösung des Schlauches gab es keine Blutung. Ein Catheter wurde nicht eingeführt. Ohne Zwischenfall erfolgte die glatte Heilung der Wunde. Von der Haut wurde ein kleines Stück nekrotisch. Patient liess vom ersten Tage an auf dem gewöhnlichen Wege Urin ohne jede Beschwerde. Aus der Wunde floss kein Tropfen. Eine Urinfistel bildete sich nicht, so dass Patient 2½ Wochen nach der Operation entlassen werden konnte. Eine Strictur ist infolge der Operation nicht entstanden. Patient hat einen kräftigen Strahl. Ein Recidiv ist bis jetzt nicht aufgetreten, man fühlt im Penis die derbe Narbe an der Nahtstelle. Der Penis ist natürlich nach unten gebogen, da auf der Unterseite mehr von der Corpora cavernosa weggefallen ist als oben.

Drei Fragen sind es, auf die ich zunächst eingehen möchte. Es könnte auffallend erscheinen, dass nach so ausgedehnter Wegnahme des Penisschaftes der vordere Penistheil, die Glans, nicht nekrotisch wurde. Die Erklärung hierfür liegt in der eigenthümlichen arteriellen Versorgung des Penis. Die Glans penis wird bekanntlich von der Art. dorsalis penis gespeist, diese aber blieb von der Operation unberührt. Und auch der venöse Abfluss blieb ungestört, da die Venen aus der Glans penis ja mit der Art. dorsalis penis verlaufen. Die Corpora cavernosa penis dagegen werden von der Art. prof. penis versorgt und haben dementsprechend auch ihren eigenen venösen Abfluss. Eine andere Frage ist die, ob die von mir ausgeführte Resection mit Rücksicht auf die definitive Heilung nicht sehr viel unvollkommener ist, als die Amputation des Penis. Ganz abgesehen davon, dass mein Patient auf letztere nicht eingegangen wäre, so glaube ich, der Unterschied ist nicht gross. Centralwärts erfolgte die Durchtrennung da, wo sie auch bei der Amputation in diesem Fall gemacht worden wäre, nämlich ungefähr dort, wo das Scrotum sich an die Pars pendula ansetzt. Die Erhaltung der Glans aber bot bei den verschiedenen Gefässverhältnissen keine wesentliche Erhöhung der Recidivgefahr. Andererseits aber ist sie für die Function des Urinlassens ganz ausserordentlich werthvoll. Wenn auch der wesentlich verkürzte Penis nach unten gebogen ist, so ist doch ein frei vorragender Penistheil da. Uebrigens liegen die Verhältnisse in meinem Fall insofern sehr günstig, als der Penis sehr lang war und dadurch einerseits die Resection vollständig im gesunden Gewebe möglich war, andererseits doch ein gutes Stück Penis erhalten werden konnte.

Harnröhrenresectionen mit directer circulärer Vereinigung der Stümpfe sind im ganzen recht selten gemacht worden, noch seltener im Bereich des Penis. Die Hauptindicationen dazu bilden Stricturen, aber bei diesen wurden nur Stücke von 1—1½ cm resecirt,

und nur bei ganz wenigen gelang die vollkommen glatte circuläre primäre Vereinigung. Namentlich Pousson[1]) hatte gute Erfolge damit. Wegen einer Geschwulst glaubte ich, zuerst die Resection ausgeführt zu haben, ich fand dann aber einen Fall von Oberländer-Rupprecht[2]), in dem ein noch grösseres Stück mit ebenso gutem Erfolg wie von mir resecirt worden ist.

In Rupprecht's Fall handelte es sich um ein birnenförmiges Carcinom in einer stricturirten Harnröhre, das den Bulbus urethrae und dessen Umgebung eines 69jährigen Mannes einnahm. Der Tumor wurde urethroskopisch diagnosticirt und sammt der erkrankten Harnröhre exstirpirt. Nachdem der vordere Harnröhrenstumpf von den nicht verletzten Corpora cavernosa des Penis abgetrennt war, liessen sich die Stümpfe der Harnröhre circulär vereinigen. Es wurde ein Verweilkatheter eingelegt, und die Wunde heilte ganz glatt, ohne dass ein Tropfen Urin aus derselben ausgeflossen wäre. Der Patient war 21 Monate später noch ganz gesund.

Der Fall unterscheidet sich also dadurch von meinem, dass die Corpora cavernosa nicht ebenfalls resecirt wurden, und dass hier eine Strictur lange bestanden hatte. Ein Theil der Corpora cavernosa des Penis, ohne die Harnröhre, wurde in einem Fall von Alexander[3]) wegen Geschwulstbildung resecirt. Die Krankengeschichte ist folgende:

M., 50 Jahre alt. Vor 6 Monaten Krümmung des Penis aufwärts während der Erection bemerkt; an der Stelle der grössten Krümmung eine kleine Geschwulst im Penis constatirt. Seitdem allmählich gewachsen. Sexuelle Thätigkeit unmöglich. Auf dem Dorsum penis etwa 1 Zoll vor der Symphyse lag eine harte Geschwulst in den Corpora cavernosa, $2^1/_2$ cm lang, $2^3/_4$ cm breit. Sie war elastisch, fest verbunden mit der fibrösen Scheide des Penis und erstreckte sich von der Mittellinie gleichermaassen in jedes Corpus cavernosum. Die bedeckende Haut war normal und frei beweglich. Die Geschwulst war durchaus schmerzlos. Sie beschränkte sich auf die Corpora cavernosa und liess das Corpus spongiosum frei. Keine Urinbeschwerden. Keine Vergrösserung der Leistendrüsen. Patient mager und bleich, chronischer Magenkatarrh. Keine Syphilis. Urin normal. Diagnose: Fibröse Induration, fibröse Sklerose der Corpora cavernosa.

Exstirpation der Geschwulst. Dieselbe war nicht eingekapselt. Sie erstreckte sich auf $^1/_3$ der Dicke der Corpora cavernosa und musste aus dem cavernösen Gewebe ausgeschält werden. Stillung der Blutung durch Druck. Naht der Hautwunde ohne Drainage. Primäre Heilung, 2 Jahre

1) Pousson, De la résection de l'urèthre pénien. Annales des organes génito-urinaires 1895. No. 7.

2) Rupprecht, Centralbl. f. Chirurgie. 1894. Nr. 46. — Oberländer, Internationales Centralbl. f. Phys. u. Path. der Harn- u. Sexualorgane. 1893. Bd. IV.

3) Alexander and Dunham, The journal of cutan and génito-urinary diseases. 1897.

später noch ganz gesund. Die Deformität des Penis bei der Erection war grösser. Später starb Patient. Todesursache unbekannt.

Die Operation, die ich an meinem Patienten ausführte, ist also gleichsam eine Combination dieser eben mitgetheilten beiden Operationen. Der Verlauf ist bis jetzt ein sehr guter, ein Recidiv ist nicht eingetreten. Ich glaube daher, für eventuelle Fälle diese Operation empfehlen zu können. Sie hat doch manchen Vorzug vor der Amputation. Freilich giebt sich die Gelegenheit gewiss nur sehr selten für solche Operationen.

Abgesehen von der praktischen Seite, bietet die von mir beobachtete Geschwulst noch nach histologischer Richtung hin viel Interesse. Ich konnte lange mich nicht zu einer bestimmten Diagnose entschliessen. Der Befund war folgender:

Der Tumor fühlte sich nach der Operation lange nicht mehr so fest und hart an. Beim Durchschneiden der Geschwulst zeigte sich eine markige Schnittfläche, aus der gelblich weisse Massen in Pfröpfen hervorquollen, wie bei manchen Carcinomen. Nach Spaltung der Hahrnröhre sah man, dass diese an einer ganz kleinen Stelle, circa 4 mm im Quadrat, keine Schleimhaut mehr hatte, sondern flach arrodirt war. In dieser Geschwürsfläche ragten einzelne ganz kleine papilläre Wärzchen hervor. Im übrigen war die Harnröhre intact. Das Corpus cavernosum urethrae war von Tumormasse infiltrirt und bildete fast die ganze Geschwulst, während die Corpora cavernosa penis platt gedrückt, aber scheinbar intact daran lagen. — Zur mikroskopischen Untersuchung wurden verschiedene Stücke der Geschwulst eingebettet, Schnitte quer durch die Harnröhre und die Geschwulst und Schnitte durch andere Theile des Tumors. Die Hauptfrage war ja, handelt es sich um eine primäre Geschwulst des Corpus cavernosum urethrae oder etwa um eine secundär von der Harnröhre hineingewachsene. Letztere Möglichkeit war gegeben durch das Vorhandensein jener kleinen ulcerirten Stelle, wenn auch das makroskopische Bild sehr dagegen sprach. Die defecte Stelle der Harnröhre war so klein, ohne jedes Zeichen von Geschwulstbildung; Beschwerden bei der Harnentleerung waren nie dagewesen, so dass also auch früher keine Geschwulst von irgendwie wesentlichem Umfang hier vorhanden gewesen sein kann. Die mikroskopische Untersuchung gab auch nicht ohne weiteres die Antwort auf diese Frage. In der Mitte der Geschwulst bestand dieselbe im wesentlichen aus breiten Zügen von dicht aneinander liegenden Zellen, die in Bindegewebsmaschen lagen. Diese Züge verzweigten sich in der mannigfaltigsten Weise. Die Zellen haben meist kurze spindlige oder rundliche, polygonale Formen, sind nicht gross, ihr Kern ist sehr deutlich rundlich oder oval, ebenfalls nicht gross. Das Protoplasma hat meist keine deutlichen Grenzen, öfters sieht man, wie Zellen sich zu kleinen rundlichen Haufen zusammenballen, wie Carcinomzellen zu Cancroidkugeln, Zellen, die blasser gefärbt sind, deren Kerne ebenfalls blasser sind. Eigentliche Cancroidkugeln finden sich aber nirgends. Diese Zellzüge liegen innerhalb von Bindegewebsmaschen von verschiedener Form. Oft füllen sie diese Maschen

ganz aus, oft aber umkleiden sie in breiter Schicht die Innenwand der Maschen in der Art, dass im Inneren noch ein freier Raum bleibt. In diesem Raume finden sich nun häufig runde Zellhaufen, die mit den anderen nicht in Verbindung stehen und im Centrum ein deutliches blutkörperchenhaltiges Gefäss führen, das aus einem Endothelrohr und einem umgebenden homogenen Saum besteht. Direct um das Gefäss stehen die Zellen häufig radiär herum und haben in der ersten Reihe kurzcylindrische Form. Vielfach verlaufen die die Maschen auskleidenden Zellzüge so geschlängelt, dass sie wie grosse Papillen in das Lumen hineinragen. Häufig findet man auch, dass zwischen diesen Zellzügen, also in dem von ihnen umschlossenen Lumen der Masche degenerirte zerfallene Zellhaufen liegen. Nach aussen von den Zellzügen liegt Bindegewebe, das sich wie bei Papillen oft mit den Zellen nach innen vorstülpt. Das Bindegewebe zeigt keine Besonderheiten, es hat Muskelfasern, wie die Maschen des Corpus cavernosum urethrae. Manchmal ist der Zellhaufen vom umgebenden Bindegewebe durch einen schmalen Zwischenraum getrennt, meist aber in innigem Zusammenhang; manchmal haften aber an der Bindegewebswand nur einige Reihen von Zellen, die von den Zellmassen im Inneren durch Spalten, wohl künstliche, getrennt sind. An einzelnen Stellen hat man den Eindruck, als ob die Zellzüge auf der dem Lumen zugekehrten Seite mit Endothel überkleidet wären. Man sieht hier jedenfalls sehr dünne, platte Zellen mit langem, dünnem Kern in der Längsrichtung, während die dicht daran liegenden Kerne der sicheren Geschwulstzellen ganz andere Richtung haben und grösser sind. Natürlich muss man auch noch daran denken, dass diese schmalen Zellen blos plattgedrückte Geschwulstzellen, sein können. Ab und zu sieht man kleine Zellhaufen und kleine Maschen. — Neben den geschwulsthaltigen Partien liegen Stellen von intactem, cavernösem Gewebe des Corpus cavernosum ohne Geschwulstzellen mit vielfachen Hohlräumen, die meist ohne Blutkörperchen sind (wohl die Wirkung der Conservirung in absolutem Alkohol). Die Zellzüge zeigen oft in der Mitte Zelldegeneration. Während die Kerne aussen intensiv blau gefärbt sind, geht ihre Farbe in der Mitte in Eosinfarbe über wie die der Zellleiber. Der Zellleib ist hier grösser. Vielfach liegen in den Zellhaufen Gefässe. Die Gefässe innerhalb der Zellcomplexe bestehen öfters blos aus Endothel oder aus Endothel mit einer homogenen Zone. Dann liegen daran cylindrische oder spindelige Zellen. Auch an den Stellen, wo die gleichsam papillären Vorstülpungen der Geschwulstmasse in die Hohlräume zusammenstossen. Da sind die Zellen eosinfarbener, die Kerne blasser, also stets an der dem Lumen zugekehrten Seite.

Die Grenze von Bindegewebe und Tumorzellen ist nicht immer scharf; sie scheinen stellenweise ineinander überzugehen. Eine endotheliale Auskleidung der cavernösen Räume, getrennt von den Tumorzellen, lässt sich nirgends mit Sicherheit wahrnehmen, doch ist stellenweise der Tumor scharf abgegrenzt.

Das Bindegewebe der cavernösen Räume ist öfter dicht am Lumen rundzellig infiltrirt. Dadurch wird der Anschein eines allmählichen Ueberganges von Wand und Inhalt verstärkt. Man trifft also ganz normale Partien von cavernösem Gewebe, daneben cavernöses Gewebe mit rundzelliger Infiltration und schliesslich solches mit Geschwulstmassen in den Maschen.

Manche kleine Hohlräume zeigen nur die Zellen mit grossem intensiv eosinig gefärbtem Leib und grossem Kern. An keiner Stelle finden sich cavernöse Räume mit gewucherten Endothelien, die etwa wie Drüsen ausgesehen hätten. Während es an vielen Stellen so aussieht, als ob die Geschwulstmassen in den Maschenräumen entstanden wären, hat man an anderen durchaus den Eindruck, als ob sie an einer anderen Stelle entstanden und in den Maschenraum hineingewuchert wären, weil kein directer Zusammenhang zwischen Zellhaufen und Wand besteht. Am äusseren Rand der Zellzüge sind die Zellen gelegentlich cylindrisch. Stellenweise haben die Zellmassen die Bindegewebswand durchbrochen und sind in einen anderen Hohlraum gelangt.

Schnitte durch die Harnröhre und den Tumor ergeben folgendes: Das Epithel der Harnröhre ist nur an wenig Schnitten nicht intakt. Es ist mehrschichtig, meist eine kurze cylindrische Schicht und mehrere niedrigere darüber. An einzelnen Stellen ist es etwas papillär. Das Epithel schickt verschiedene tiefe Einsenkungen in das Corpus cavernosum und nicht weit davon in dem letzteren finden sich an mehreren Stellen Schleimdrüsen mit gequollenen Schleimzellen. Etwas unter der Schleimhaut kommt man auf Tumorbezirke von derselben Beschaffenheit wie in den anderen Gegenden. An einer Stelle reichen diese Geschwulstpartien bis an das Harnröhrenlumen, hier fehlt das Epithel und es ragen sehr kleine papilläre Geschwulstzapfen in das Lumen hinein. Auf diesen Schnitten bildet der Tumor einen Keil, dessen schmale Spitze in dem epithelfreien Theil der Harnröhre liegt. Die Tumormassen liegen auch hier in den Maschenräumen. Unter der Schleimhaut finden sich vielfach Rundzellen. Auch manche Drüsen sind von intensiver Rundzelleninfiltration umgeben. Einige Lumina sind von halbcylindrischen Zellen ausgekleidet, diese Zellen sind gewuchert und ebenfalls umgeben von Rundzelleninfiltration. Man könnte an diesen Stellen zweifelhaft sein, ob es sich um eine Drüsenwucherung oder eine Wucherung des Endothels in cavernösen Räumen handelt. Freilich macht die bindegewebige Umgebung der Masche nicht den Eindruck von cavernösem Gewebe.

Die histologische Diagnose ist recht schwer zu stellen. Sie schwankt zwischen Carcinom, von der Harnröhre ausgegangen, und Endotheliom, von dem Corpus cavernosum ausgegangen. Für beide Tumoren giebt es Analoga. Ein gewöhnliches Plattenepithelcarcinom kommt natürlich nicht in Frage. In dem ersten Falle würde das Carcinom an jener ganz kleinen Stelle der Harnröhrenschleimhaut entstanden sein, die sich von Epithel entblösst erwies, schon sehr frühzeitig in die Tiefe gewuchert und in die Maschenräume des Corpus cavernosum urethrae eingebrochen sein, ohne dass es zu einer Wucherung in die Fläche gekommen wäre. In dem anderen Falle wäre der Ursprung des Tumor in den venösen Hohlräumen des Corpus cavernosum urethrae zu suchen, die Geschwulst wäre allmählich auch gegen die Harnröhre vorgedrungen und hätte hier

an einer kleinen Stelle die Harnröhrenschleimhaut zerstört. Beide Arten von Geschwülsten können sich ausserordentlich ähnlich sein. Bekanntlich haben die Endotheliome viel Aehnlichkeit mit Carcinomen. Sie bilden auch Zellhaufen und -zapfen, in denen Zelle an Zelle liegt, nicht getrennt durch Bindegewebe. Diese Zellhaufen sind von den Endothelbelagen jener Hohlräume ausgegangen, in denen sie entstehen, in diesem Falle der venösen Maschenräume. Sie füllen also erst allmählich jene Maschenräume aus; in den ersten Stadien kann noch innerhalb des gewucherten Endothelbelags der Maschen ein Lumen vorhanden sein, in den späteren das Lumen aber vollgestopft von den neugebildeten Tumorzellen. Beim Carcinom bricht der Tumor als Fremdling in die Maschenräume ein und wuchert da leicht weiter, weil er ja nicht viel Widerstand findet. Er steht dann ohne eigentlichen Connex zu der Endothelinnenwand. Die Endothelien können dann noch wohl erhalten sein. Natürlich können auch die Endotheliommassen in den Maschenräumen weiter wuchern, ohne dass das diesen Maschenraum auskleidende Endothel selbst der Wucherung verfallen ist. — Im allgemeinen würde man sagen können: findet man die Zellmassen in innigem Zusammenhang mit der Wandung, so spricht das für Endotheliom, sind sie lose, ohne nähere Beziehung, so ist es wahrscheinlich ein Carcinom, freilich kann das ja auch, wie ich eben schon sagte, bei Endotheliomen vorkommen. In unserem Falle finden sich theils Zellhaufen, die ganz losgetrennt sind von der Wand, theils aber sitzen die Zellen dicht der Wandung an. Vielfach hat man den Eindruck, als ob die Wandzellen gewuchert seien, als ob dadurch ein dicker Besatz der Wand erzeugt worden sei, der aber nicht das Lumen vollständig ausfülle. Dazu kommt, dass diese Zellwucherung oft gleichsam papillär ist, dass häufig runde Querschnitte solcher Papillen zu sehen sind. Diese Papillen führen ein oder mehrere centrale Gefässe, auf dem die Zellen aufsitzen. Die Zellen, die von dem Gefäss, von der bindegewebigen Wand also am weitesten entfernt sind, sind die ältesten, ihr Kern ist blass, ihr Protoplasma ebenso, sie degeneriren stellenweise. So findet sich häufig im Centrum des Maschenraumes ein Haufen von degenerirten Zellen. Diese Erscheinungen würden alle sehr gut zu der Diagnose Endotheliom stimmen. Aber freilich liessen sich die meisten auch mit der Diagnose Carcinom in Verein bringen. Die Harnröhre zeigt in der Umgebung der kleinen arrodirten Stelle Cylinder und Uebergangsepithel, dem entsprechen die Geschwulstzellen sehr. Jene runden Querschnitte von Tumorzellenhaufen mit einem oder mehreren Gefässquerschnitten passen freilich zu einem

gewöhnlichen Carcinom nicht. Das wäre nur denkbar bei einem papillären Carcinom, das diese Papillenform auch beibehalten hat bei seinem Fortwuchern in die venösen Bluträume. An diese papillären Carcinome müsste man denken, weil ja auch in der Nähe des Schleimhautdefectes der Harnröhre die Schleimhaut papillär gestaltet ist. Andererseits wäre es sehr auffallend, dass diese papilläre Geschwulst so wenig in die Breite sich ausgedehnt hat und in die Tiefe gewuchert ist. Das pflegen diese Tumoren sonst nicht zu thun. Von den Schleimdrüsen der Harnröhre kann der Tumor nicht wohl ausgegangen sein, da sonst wohl drüsige Structur mit Schleimzellen vorhanden sein würde. Die Drüsen scheinen ja zum Theil etwas gewuchertes Epithel zu haben, und in ihrer Umgebung finden sich Rundzellenansammlungen; das beweist aber doch noch nichts.

Das Schwanken in der Diagnose wird noch dadurch verstärkt, dass für beide Fälle Analoga in der Litteratur vorhanden sind. Im Jahre 1883 beschrieb Maurer[1]) einen Fall von Endothelioma intravasculare des Penis und stellte damit einen neuen Geschwulsttypus auf. Das Bild, was er von der histologischen Beschaffenheit seines Tumors giebt, stimmt mit meinem im wesentlichen überein. Er nimmt für seinen Tumor an, dass er sich entwickelt habe von dem Endothel der venösen Maschenräume und sich nun von hier aus verbreitet habe, theils durch entzündliches Weiterwuchern des Endothels, theils durch Einwuchern der Geschwulstzapfen in die Maschenräume. Wenn nun Maurer auch zur Sicherung seiner Diagnose: Endothelioma intravasculare gegenüber dem Carcinom angiebt, dass die äussere Haut intact gewesen wäre, so erwähnt er doch mit keiner Silbe die Harnröhre. Es wird nichts gesagt darüber, ob diese normal gewesen sei oder nicht. Maurer hat nur Theile des Penis zur Untersuchung gehabt, es ist im Sectionsprotokoll ebenfalls nichts von der Harnröhre erwähnt. Man könnte also wirklich Zweifel hegen, ob durch diese Beobachtung thatsächlich jener neue Geschwulsttypus sicher gestellt wäre.

Maurer sagt selbst, „diese Räume sind nur mit geringen Ausnahmen, aus diesen sind sie wohl bei der mikroskopischen Präparation herausgefallen, dicht mit Zellenmassen ausgefüllt, die jedoch ringsherum gegen das Stroma streng abgegrenzt, ja zumeist durch eine freie Zwischenzone von ihm getrennt sind. Die Kerne der Zellen sind meist rund, nur an der Peripherie des Penis, wo die

1) M. Maurer, Ueber eine eigenthümliche Form von Angiosarkom, Endothelioma intravasculare des Penis. Inaug.-Dissert. Halle 1883.

Zellschläuche schmal sind, mehr oval, mit dem Längsdurchmesser entsprechend der Axe der Schläuche gelagert." Dass Maurer Zerfallsproducte von rothen Blutkörperchen zugleich mit Tumormassen in den Maschenräumen gefunden, beweist nur, dass die Tumormassen sich thatsächlich in den venösen Bluträumen finden, nicht aber, dass sie davon ausgehen.

Von dem Corpus cavernosum urethrae sagt Maurer folgendes: „An einzelnen dieser Gefässe ist auch noch eine Endothelschicht zu erkennen, nur sind die Zellen stark gequollen und die Kerne undeutlich; die übrigen zeigen ein zweifaches Verhalten: an den einen bemerkt man im ganzen Umfang des Gefässes oder doch an einem Theil desselben noch die Schicht gequollener Endothelien, an die sich, jedoch ringsum scharf davon getrennt, deutlich differenzirte cylindrische Zellen in ein- oder mehrfacher Lage schliessen, deren Kerne den früher beschriebenen völlig gleichen, an den anderen ist von einer solchen Endothellage nichts zu sehen, vielmehr sitzen die cylindrischen Zellen der Gefässhaut unmittelbar auf etc. etc." Maurer resumirt dann, dass die mit Zellenmassen ausgefüllten Gewebsmaschen den cavernösen Räumen des Penis entsprechen, und dass diese Geschwulstzellen nur durch eine Wucherung der die Bluträume auskleidenden Endothelien entstanden seien. Aber gerade dies letztere Moment scheint mir Maurer nicht absolut zu erweisen. „Es ist besonders noch der ausgesprochene alveoläre Bau zu betonen, der so sehr an ein epitheliales Carcinom erinnert, weshalb das vollkommene Intactsein der Epidermis besonders an den Metastasen so wichtig ist." Dass das kein Beweis ist, ist wohl ohne Frage. An die Möglichkeit einer Entstehung von der Harnröhre aus scheint Maurer und mit ihm Ackermann[1]) gar nicht gedacht zu haben. Für die uns interessirende Gruppe von Geschwülsten liegen überhaupt nur sehr wenig Fälle vor, die hierbei in Frage kämen. Rudolph Volkmann[2]) lässt in seiner Arbeit über Endotheliome nur drei Fälle aus der gesammten Litteratur als solche intravasculäre Endotheliome der Blutgefässe gelten. Das ist erstens der Fall von Maurer, ferner der von Nauwerk und der von Waldeyer. Nauwerk[3]) hat seine Geschwulst selbst als Teleangiektasia simplex hyperplastica, als ein Angiom bezeichnet. Die Beschreibung

1) Th. Ackermann, Histogenese und Histologie der Sarkome. Breitkopf & Härtel. Leipzig 1883.

2) Rud. Volkmann, Ueber endotheliale Geschwülste u. s. w. Deutsche Zeitschr. f. Chirurgie. Bd XLI.

3) Nauwerk, Virchow's Archiv. Bd. CXI.

sowohl als die Abbildung, die er von der Geschwulst giebt, zeigen nun, dass die Capillargefässe abnorm weit waren, und dass ihre Endothelzellen hyperplastisch waren, (sie sind cubisch, resp. cylindrisch), so dass eine auffallende Drüsenähnlichkeit entstand. Wenn nun auch die Endothelien grösser als normal sind, so ist doch in diesem Fall keine atypische Wucherung da, es sind keine Zellhaufen dadurch entstanden, infolge dessen fehlt wohl das Recht, diese Geschwulst als ein Endothelioma intravasculare zu bezeichnen. Uebrigens möchte ich doch betonen, dass wenn man gewöhnliche Angiome, z. B. der Haut, des Subcutangewebes, frisch in Flemming scher Lösung fixirt, die Endothelzellen auch ganz erheblich gross sind, und ebenfalls sehr häufig eine ausserordentliche Aehnlichkeit mit Drüsen vorhanden ist. — Nun wäre noch der Fall zu betrachten, den Waldeyer[1]) beschrieben hat als Myxoma intravasculare arborescens funiculi spermatici. Dieser Tumor ist zweifellos ausserordentlich interessant. Er stellt sicher eine Geschwulst dar, die an Ort und Stelle entstanden, in die Venenlumina hineingewuchert ist, bei der aber nicht das Endothel als solches den Ausgangspunkt der Wucherung, das Muttergewebe darstellt. Waldeyer sagt selbst: „Die Hauptmasse der Schläuche besteht aus meist grossen, sternförmig verzweigten Zellen in einer theils fein fibrillären, theils halbflüssigen, schleimig klaren Grundsubstanz. Die äussere Gewebslage dieser Bildungen verhält sich ganz wie das Endothel der Venen, welches sich auch continuirlich über dieselben fortsetzt. Die Endothelzellen treten übrigens viel schärfer als gewöhnlich hervor und bilden streckenweise selbst kleine Anhäufungen, wie die ersten Anfänge eines neuen Stieles.“ Es scheint mir hier also ein ähnliches Verhältniss zwischen Endothel und Myxom vorzuliegen, wie z. B. zwischen Epithel und Schleimgewebe bei den Nasenpolypen. Waldeyer bezeichnet ja auch die Geschwulst als Myxom, meiner Ansicht nach gehört dieser Fall also nicht zu der Gruppe des Endothelioma intravasculare. Einige andere Fälle von Endothelioma intravasculare der Blutgefässe, wie sie von Kolaczek, Steudener, Dembowski, Buzzi und anderen beschrieben wurden, sind bezüglich ihrer Herkunft von den Blutgefässendothelien zweifelhaft. Es bleibt also thatsächlich von den früher beschriebenen Fällen nur der von Maurer als einziger, der zum Vergleich herangezogen werden könnte, und bei ihm bleibt der Einwurf, dass über die Harnröhre als eventuellen Ausgangspunkt nichts mitgetheilt ist. In allerneuester Zeit ist, wie ich schon oben S. 211 er-

1) Waldeyer, Virchow's Archiv. Bd. XLIV.

wähnte, von Alexander und Dunham eine Geschwulst des Penis als Endotheliom des Corpus cavernosum penis angesprochen und in eine Linie mit der Maurer'schen Beobachtung gestellt worden. Ich will den mikroskopischen Befund dieses Falles ausführlich mittheilen, weil die Geschwulst an und für sich und namentlich für die Deutung unseres Falles wichtig ist.

Im allgemeinen alveoläre Struktur. Die Alveolen haben plexiforme Anordnung und communiciren offenbar miteinander. Das Gewebe zwischen den Alveolen besteht aus Bindegewebe mit verschieden zahlreichen glatten Muskelfasern. An einigen Stellen bilden die Muskelfasern den grössten Theil des Gewebes, aber meist sind sie nicht zahlreich. Diese werden zusammenhängend an der Oberfläche der Geschwulst, mit einer dichten, vielleicht unvollständigen fibrösen Kapsel, welche Arterien enthält. Das interalveoläre Bindegewebe ist vascularisirt von kleinen Arterien. In der Peripherie der Geschwulst fand sich Rundzelleninfiltration und ebenso an einigen Stellen der Geschwulst selbst in mässigem Grade. Aus dem Befund an platten Muskeln in dem interalveolären Gewebe konnte man schliessen, dass sie die Trabekel waren, und dass die Räume, welche sie einschlossen, die Sinus des Corpus cavernosum waren. Stellenweise erschien es so, als ob die Alveolen in dem Trabekelgewebe gelegen wären. Die Alveolen waren viel schmäler als die, welche den Sinus der Corpera cavernosa entsprachen, und sie waren umgeben von offenbar neugebildetem Bindegewebe. Die Alveolen waren erheblich verschieden nach Sitz und Form. Sie waren gefüllt mit breiten ovalen Zellen, mit bläschenförmigem Kern, der einen einfachen, sehr grossen Nucleolus enthielt. Manche der Zellen waren cubisch, hatten einen schmalen Saum von granulirtem Protoplasma, das den Kern gleichmässig von allen Seiten umgab. Andere waren oval, polyedrisch oder abgeflacht. Die breiten Zellen hatten einen protoplasmatischen, wenig granulirten Körper und auffallend grosse Kerne. In der Mitte einiger grösserer Alveolen fanden sich Zelldegenerationen. Die Kerne nahmen die Färbemittel nicht an, und das granulirte Protoplasma war mit unregelmässigen Massen von hoher Brechung angefüllt, offenbar homogene Substanz. In anderen Alveolen fand sich nichts davon, aber an einigen Stellen waren die Zellen abgeflacht und dachziegelförmig zu Gruppen angeordnet, Perlkugeln ähnlich. An einigen Stellen schienen die Zellen in directem Zusammenhang mit dem Bindegewebe der Alveolenwände zu stehen, aber an anderen waren die letzteren bedeckt mit einem Zug von normalem Endothel, das keine Beziehung mit dem Alveolenzellen hat. An den Kernen der Alveolenzellen finden sich Kerntheilungsfiguren. Der Tumor war also in vollem Wachsthum gewesen. An einigen Stellen der Peripherie des Tumors enthält das die Kapsel bildende Bindegewebe einige Reihen von Zellen, die in Zusammenhang stehen mit denen der neugebildeten Alveolen. Diese Zellreihen nehmen Interstitien ein, welche keine scharfe Begrenzung zu haben scheinen, und ihre Gegenwart in dieser Situation wird als Beweis angesehen dafür, dass die Neubildung das umgebende Gewebe infiltrirt. Hier war der Sitz von Rundzelleninfiltration. Unter den Alveolenzellen sah man stellenweise Leukocyten, keine rothen Blutkörperchen.

Diagnose Endotheliom. Die Alveolenzellen nehmen ihren Ursprung von den Endothelien des Sinus des Corpus cavernosum und haben neugebildete (?) Sinus und das umliegende Gewebe angefüllt. Jene homogenen Massen waren die Reste hyalin degenerirter Zellen.

In diesem Fall hat der Tumor überhaupt nichts mit der Harnröhre und dem Corpus cavernosum zu thun gehabt. Infolge dessen fällt hier der Einwurf, der bei dem Fall Maurer's gemacht werden konnte, weg. Die Beschreibung der Geschwulst passt zu der Diagnose Endothelioma intravasculare. Es fand sich hier ja auch hyaline Degeneration, die bei Endotheliomen so häufig ist, auch die perlkugelähnliche Anordnung findet sich bei Endotheliomen nicht selten, es scheint mir somit dieser Fall die Gruppe des Endothelioma intravasculare des Penis erst definitiv sicher zu stellen, da bei ihm die Harnröhre absolut frei von Geschwulst war. Der einzige Einwurf, der dagegen noch gemacht werden könnte, wäre der, dass die Geschwulst vielleicht eine metastatische sein könnte, wie man solche ja wiederholt im Penis beobachtet hat. Dieser Einwurf wird aber doch erheblich entkräftet, wenn man bedenkt, dass der Patient 2 Jahre später noch ganz gesund war. Mit dieser Geschwulst hat die meinige so grosse Aehnlichkeit, dass ich nicht die geringsten Bedenken tragen würde, sie mit dieser und der von Maurer beschriebenen zu einer Gruppe zu vereinigen, wenn eben nicht jener kleine Schleimhautdefect wäre, und wenn nicht Carcinome, von der Harnröhre ausgehend, beobachtet worden wären.

Es sind in letzter Zeit mehrere Arbeiten erschienen, die das Carcinom der männlichen und weiblichen Harnröhre behandeln, so von Al. Wassermann und Carcy[1]), Bosse[2]), Hottinger[3]), Cabot[4]). Die letzte ist wohl die von Hottinger. Da in diesen Arbeiten die Fälle zusammengestellt sind, so will ich hier darauf verzichten. Es sind etwa 20 Fälle beim Mann beobachtet. Hottinger scheidet 2 Gruppen, solche Carcinome, die in einer pathologisch veränderten, durch Tripper oder Verletzung verengerter Harnröhre entstehen, und solche, welche in einer ganz normalen Harnröhre wachsen. Letztere sind die weit selteneren. Der Sitz ist meist die Pars membranacea. Um einen eigentlichen Tumor der Harnröhre handelte es sich zur Zeit der Beobachtung in den wenigsten Fällen mehr. In vielen entwickelte sich die Neubildung aber von vornherein als Infil-

1) Carcy, Thèse de Paris. 1895.
2) Bosse, Dissertation. Göttingen 1897.
3) Hottinger, Correspondenzbl. f. Schweizer Aerzte. 1897. Nr. 17, 18.
4) Cabot, Med. News. 1895. Juni.

tration. Nach Hottinger sind es stets Plattenepithelkrebse, es finden sich oft typische Epithelanordnungen, Epithelperlen, in anderen Fällen wäre die Oberfläche gar nicht oder nur andeutungsweise verhornt. Eine Durchsicht der Krankengeschichten ergiebt aber doch, dass es nicht immer typische Plattenepithelien waren, sondern auch Carcinome von Uebergangsepithel, ja sogar cylindrischem Epithel. Das ist ja auch ganz selbstverständlich, da die Harnröhre von beiden Epithelarten bedeckt ist. Einer dieser Fälle von Harnröhrencarcinom hat mit dem meinigen in mancher Beziehung Aehnlichkeit, das ist der schon erwähnte von Rupprecht mitgetheilte Fall, Rupprecht beschreibt den anatomischen Befund folgendermaassen. Die solide und markige Schnittfläche zeigte feine gelbe Punkte und Striche, die sich comedonenartig ausdrücken liessen, es war ein zottiges grosszelliges Carcinom ohne Verhornung, ohne Perlkugeln; die Zellkerne hatten Kugel- oder Eiform und waren zum Theil ausserordentlich gross. In den Zottenquerschnitten standen die Epithelkerne nicht concentrisch, sondern radiär angeordnet, und in der Mitte der Kreise sah man die viel kleineren runden oder strichförmigen Kerne der Blutgefässzellen. Die beigefügten Abbildungen zeigen einen ausgesprochen alveolären Bau. Bei Oberländer, der diesen Fall auch beschrieb, heisst es: Mikroskopisch erweist er sich als Plattenepithelkrebs mit grossen, meist in Hornperlen angeordneten Zellen und sehr dichtem, kleinzellig infiltrirtem Stroma. Die nach dem Lumen der Harnröhre gerichtete Fläche zeigt kleine papilläre Hervorragungen, mit mehrschichtigem, verhorntem Plattenepithel.

Es wurden hier also auch papilläre Wucherungen gesehen, freilich, wie es scheint nur an der freien, dem Lumen der Harnröhre zu gerichteten Oberfläche. Das bedeutet hier ja auch nichts besonderes, da die normale Harnröhre papilläre Zotten hat, und die Zottengeschwülste in den Harnwegen keine Seltenheiten sind. Dagegen zeigt sich hier nichts von Zottenbildung innerhalb der Geschwulst, innerhalb der Alveolen, wie das bei meinem Tumor der Fall ist. Man könnte sich freilich vorstellen, dass ein zottiges Carcinom, welches in die Tiefe wuchert, dabei seinen capillären Charakter verliert, diesen wieder erhält, sobald die Wucherung in einen präformirten Hohlraum hinein stattfindet, wie z. B. in die Maschen des Corpus cavernosum. Dann wäre es aber doch sehr auffallend, dass die Erkrankung der Harnröhrenschleimhaut so ausserordentlich geringfügig war, da ein zottiges Carcinom sich doch zunächst in die Breite ausdehnt. Wie lassen sich nun aber in meinem Falle jene runden Querschnitte von Geschwulstzellhaufen mit centralen Gefässen,

die doch wohl zottigen, resp. papillären Gebilden entsprechen, erklären, wenn es sich nicht um Epithelialzotten handelt. Man könnte an Querschnitte von Arteriae helicinae und ihren Verzweigungen denken, deren Aussenwand natürlich ebenfalls von der endothelialen Geschwulstwucherung umgeben ist. Diese Arterien ragen ja mit ihren Enden in die cavernösen Räume frei hinein; da sie denselben endothelialen Ueberzug, wie die Innenwand der cavernösen Räume haben, so ist die Wucherung, dieser Zellen identisch mit der übrigen Geschwulstbildung. Diese Erklärung passt nicht ganz zu der Thatsache, dass an einzelnen Stellen innerhalb eines Maschenraumes eine Reihe von solchen papillären Wucherungen sich fanden. Um diese zu erklären, musste man annehmen, dass auch die endotheliale Wucherung in grosse Hohlräume hinein gelegentlich diese Form annehmen kann analog epithelialer Zottenbildung. — Erwäge ich noch einmal alle Gründe für das eine oder das andere, so komme ich doch zum Schluss, dass es sich doch thatsächlich um ein Endothelioma intravasculare handelt.

Es sind das, wie wir gesehen haben, äusserst seltene Geschwülste. Die Unterscheidung derselben von dem Carcinom kann sehr schwer sein, von dem Sarkom dagegen ist sie sehr einfach. Beim letzteren findet die Neubildung in dem Bindegewebe der Maschen oder der Tunica albuginea statt. Auch die Sarkome des Penis, resp. der corpora cavernosa sind sehr selten. Sichere Fälle sind 11[1]) beschrieben. Auffallend gross ist darunter der Procentsatz von melanotischen Geschwülsten. Ich kann die Casuistik der Sarkome des Penis noch um einen Fall vermehren, den ich vor circa 10 Jahren in der Göttinger Klinik beobachtete. In diesem Falle war eine ganz erhebliche Volumvermehrung des Penis vorhanden. Aber nicht die Hohlräume der Corpora cavernosa waren mit den Neubildungsmassen angefüllt, sondern die Zwischenbalken waren enorm verbreitert dadurch, dass ein Rund- und Spindelzellensarkom mit theilweise myxomatöser Veränderung sie infiltrirt hatte. Die Hohlräume dagegen waren entweder zusammengepresst oder mit Blutkörperchen angefüllt. Ein total anderes Bild, als das oben beschriebene.

1) Kaufmann, Die Krankheiten der Geschlechtsorgane. Deutsche Chirurgie. 1886. — Vogel, Ueber Sarkome des Penis. Dissert. Halle 1896.

XI.

Ueber die Erfolge der operativen Behandlung der traumatischen Jackson'schen Epilepsie.

Von

Prof. Dr. Heinrich Braun

in Göttingen.[1])

(Mit 1 Abbildung.)

Meine Absicht bei dem heutigen Vortrage ist vor allem, Ihnen einen jungen Mann vorzustellen, bei welchem mir nach mehrfachen Operationen die Heilung einer traumatischen Jackson'schen Epilepsie schliesslich gelungen ist, und zwar, wie ich annehmen muss, durch die Exstirpation des corticalen Centrums für die Bewegungen des linken Daumens und der linken Hand. Man kann diese Heilung wohl auch als eine definitive ansehen, da jetzt fast 6 Jahre seit der letzten Operation verflossen sind.[2])

Zunächst möchte ich mir erlauben, die Krankengeschichte dieses Falles mitzutheilen und dann unter Benutzung der Litteratur aus den letzten Jahren daran noch eine Besprechung der operativen Behandlung der secundären traumatischen Jackson'schen Epilepsie anschliessen.[3])

Im October 1889 wurde mir der damals 17 Jahre alte Kranke von meinem Freunde Dr. Hadlich in Cassel wegen Jackson'scher Epilepsie nach Marburg zugeschickt. Die damals aufgenommene Anamnese ergab,

1) Wesentlich abgekürzt vorgetragen am 22. September 1896 in der Sitzung der chirurgischen Abtheilung der 68. Versammlung deutscher Naturforscher und Aerzte in Frankfurt a. M. Die Casuistik ist, soweit sie mir bekannt wurde, bis zum Jahre 1898 berücksichtigt.

2) Auch heute nach 7 Jahren und 4 Monaten ist die Heilung noch eine vollkommene.

3) Die auf dem internationalen medicinischen Congress 1897 in Moskau über diesen Gegenstand gemachten Angaben verschiedener Operateure konnten in dieser Arbeit noch nicht verwerthet werden, da noch keine genauen Mittheilungen darüber erschienen sind.

dass der Kranke aus vollkommen gesunder Familie stammte und auch bis zum 28. Mai 1884 niemals krank war. An diesem Tage fiel ihm ein zum Theil mit Kalk gefüllter Kübel aus der 4. Etage eines Neubaues herab auf die rechte Seite des Kopfes, so dass er momentan bewusstlos zusammenstürzte. Sofort soll Blut aus der Nase und solches mit klarer Flüssigkeit gemischt aus dem rechten Ohr geflossen sein. Ueber die auf dem Kopfe vorhanden gewesenen Wunden wissen die Eltern nichts mehr anzugeben, dieselben müssen, nach den jetzt noch vorhandenen Narben zu urtheilen, aber recht gross gewesen sein, sind aber damals wohl ohne besondere Störung zur Heilung gelangt. Ueber den weiteren Verlauf der Verletzung wird angegeben, dass der Junge anfangs ruhig gelegen, nach einigen Tagen aber eine hochgradige Aufregung gezeigt habe, wobei er mit den rechtsseitigen Extremitäten viel um sich geschlagen habe, während der linke Arm und das linke Bein ruhig liegen geblieben sei. Ferner soll in der ersten Woche nach der Verletzung der Junge völlig sprachlos gewesen sein, so dass er, um sich verständlich zu machen, alles aufschreiben musste, nach dieser Zeit begann er zu lallen, aber es soll mehrere Wochen gedauert haben, bis die Sprache sich wieder vollkommen hergestellt hatte. Ebenso blieb die Lähmung der linken Seite lange bestehen, so dass er 4 Monate getragen werden musste, erst durch eine elektrische Behandlung und Soolbäder soll sich der Zustand wesentlich gebessert haben, so dass nur eine unvollkommene Lähmung des linken Beines, des linken Armes und Schielen des linken Auges zurückblieben. In den folgenden Jahren war M. abgesehen von den oben angegebenen Beschwerden und eine im Jahre 1885 im Anschluss an Scharlach überstandene Diphtherie bis zu Ostern 1888 gesund. Um diese Zeit, also etwa 4 Jahre nach der Schädelverletzung, trat zum erstenmal ein Krampfanfall auf, nachdem schon etwa 1/4 Jahr zuvor ein Gefühl von „Toben und Wallen“ in der Gegend des rechten Scheitelbeines aufgetreten sein soll. Den meisten Anfällen, die damals und später auftraten, gingen heftige Kopfschmerzen, Schwindelgefühl und die Unfähigkeit zum Gehen voraus. Die Anfälle selbst sollen bestanden haben in etwa 5 Minuten dauernden tonischen und klonischen Zuckungen des linken Vorderarmes, denen sich Zuckungen des linken Beines und der linken Nackenhälfte anschlossen; das Bewusstsein war während dieser Anfälle niemals aufgehoben, nur infolge des Schwindels fiel der Kranke manchmal während derselben hin. Anfangs wiederholten sich nun diese Anfälle alle 4 Tage, wurden dann aber durch medicamentöse Behandlung seltener, so dass sie später nur alle 3 bis 4 Wochen eintraten und sogar einmal nach Anwendung eines Zugpflasters auf das rechte Scheitelbein vom 10. Mai bis 22. September, also über 4 Monate, ausgeblieben sein sollen. Von da an kamen die Anfälle aber wieder öfters, im October sogar mehrmals an einem Tage. Der Kranke glaubte gefunden zu haben, dass sie durch körperliche Anstrengungen hervorgerufen werden könnten. Am 30. October 1889 wurde M. in die chirurgische Klinik in Marburg aufgenommen und damals folgender uns hier interessirender Status aufgenommen. Der Kranke war verhältnissmässig klein, mässig gut ernährt, von blasser Gesichtsfarbe. Beim Gehen schleifte er das linke Bein nach, die linke Schulter hing herab, während die Bewegungen des Armes, der Hand und der Finger

gut, wenn auch schwächer als rechts ausgeführt werden konnten. Links bestand ferner ziemlich starker Strabismus divergens, die linke Pupille erschien weiter als die rechte, die Bewegungen des linken Augapfels normal, Sehstörungen bestanden nicht. Die linke Gesichtshälfte erschien etwas abgeflacht, jedoch waren Störungen im Gebiet des linken N. facialis nicht nachzuweisen. Bei Betastung des Schädels fühlte man am rechten Scheitelbein, nahezu senkrecht über dem Ohr eine leichte Depression, die sich bis nahe an die Medianlinie erstreckte; ausserdem fand sich $6\frac{1}{2}$ cm oberhalb und etwa 6 cm nach hinten vom äusseren Gehörgang eine ganz umschriebene, mit der Kuppe eines Fingers zu bedeckende Stelle, welche bei Druck so schmerzhaft war, dass der im übrigen nicht empfindliche Kranke bei der Berührung jedesmal heftig zusammen zuckte; besondere Erscheinungen, etwa Krämpfe, konnten aber durch Druck auf diese Stelle nicht ausgelöst werden. Der linke Arm und das linke Bein waren weniger entwickelt und etwas kürzer wie rechts. Der Umfang des linken Armes betrug $\frac{1}{2}$ bis $1\frac{1}{2}$ cm weniger, als an den gleichen Stellen rechts, am linken Bein betrug der Unterschied 1,3 bis 2,5 cm, die Verkürzung des ganzen linken Beines etwa 3 cm. Der linke Arm wurde gewöhnlich in leichter Beugung mit schlaff herabhängender Hand gehalten; an der oberen Extremität waren die Bewegungen in allen Gelenken frei und ausgiebig möglich, nur war die rohe Kraft geringer. Auch die Sensibilität der ganzen linken Köperhälfte erschien der rechten Seite gegenüber herabgesetzt. Beim Gehen zog der Kranke das linke Bein etwas nach, die Bewegungen im Hüft- und Kniegelenk waren frei, während das Fussgelenk etwas ankylotisch war, und der Fuss in plantarflectirter Stellung stand. Activ war Dorsalflexion der Zehen, nicht aber Plantarflexion möglich. Die Sehnenreflexe links waren bedeutend stärker als normal. Herz, Lungen und Verdauungsorgane waren gesund; der Urin, der etwa jede Stunde entleert wurde, enthielt weder Eiweiss, noch Zucker, der Puls betrug 80 Schläge in der Minute, war voll und regelmässig, Temperatur normal.

In den ersten Tagen nach der Aufnahme des Kranken in die Klinik wurde derselbe zunächst wegen des Verlaufes seiner Anfälle genauer beobachtet. Den ersten Anfall hatte er in der Nacht vom 6. auf 7. Nov., den aber niemand gesehen hatte, am nächsten Morgen bestanden leichte Kopfschmerzen. Ein zweiter Anfall trat am Mittag des 9. November ein, der zum Schluss von einem Arzte beobachtet wurde. Der Kranke lag da mit nach links gedrehtem Kopfe, die Halsmuskeln der linken Seite waren stark gespannt, die Cornealreflexe links weniger gut, als rechts, linker Arm im Ellbogengelenk leicht gebeugt, heftige klonische Zuckungen im linken Vorderarm, während die Finger der linken Hand gespreizt wurden bis auf den Daumen, der in die Hohlhand eingeschlagen wurde. Im linken Bein keine Zuckungen vorhanden. Nach einigen Minuten war der ohne Bewusstseinsstörung verlaufende Anfall vorbei; der Kranke wusste nach demselben genau, was mit ihm vorgegangen war, und was er gesprochen hatte. Nach dem Anfall hing die linke Hand schlaff herab, sämmtliche Bewegungen in dem linken Ellbogen, dem Handgelenk und den Fingergelenken, sowie die Beweglichkeit der Muskeln der linken Gesichtshälfte waren vollständig aufgehoben; dieser Zustand dauerte etwa

1/4 Stunde, dann waren diese Lähmungen vorbei, und der Kranke fühlte sich, abgesehen von leichten Kopfschmerzen, wieder wohl. Am 12. Nov. trat vormittags um 1/2 12 Uhr ein dritter Anfall von ungewöhnlicher Heftigkeit auf, der von Anfang an beobachtet wurde. Der Kranke, welcher auf einem Stuhle sass, sank plötzlich um, bekam tonische Krämpfe im linken Arm, in der linken Gesichtshälfte, auf der linken Seite des Halses, das linke Bein wurde im Hüftgelenk flectirt in die Höhe gehalten, die Athmung war beschleunigt. Pupillenreaction gleichmässig, Cornealreflex links herabgesetzt. Nach 1/2 Minute begannen, während der Nacken unbetheiligt blieb, klonische Zuckungen in den Fingern der linken Hand und des linken Vorderarmes, während das linke Bein nur ab und zu stossweise ein wenig zuckte. Nach ungefähr 3 Minuten war der Anfall vollkommen vorüber, der Kranke erwachte mit einem tiefen Athemzug aus dem Anfall, in dem er die Besinnung aber nicht verloren hatte. Die wiederum nachfolgenden Lähmungen im linken Facialisgebiete und im linken Vorderarm dauerten etwa 10 Minuten an. Am 15. November wiederholten sich die Anfälle dreimal, jedesmal ging denselben eine Aura voraus, welche der Kranke aber nicht genau zu beschreiben vermochte. In der zweiten Hälfte November wiederholten sich die Anfälle häufiger, manchmal bis zu drei in einem Tage.

Aus dem mitgetheilten Krankheitsbilde musste man annehmen, dass die im Jahre 1884 erlittene Verletzung der rechten Schädelseite corticale Veränderungen hauptsächlich im Gebiete der Centren für die linke obere Extremität hervorgerufen haben musste, und ich versuchte, dieselben operativ zu beseitigen. Einen bestimmten äusseren Hinweis auf die Stelle an der die Trepanation gemacht werden musste, hatte man an der Verletzung wegen ihrer grossen Ausdehnung am Schädel nicht. Die Stelle, welche auf Druck sehr heftig schmerzte, stimmte in ihrer Lage nicht überein mit dem Centrum für die Bewegung der oberen Extremität, sondern lag weiter nach hinten, als dieses. Da aber dieser Schmerz eine der hauptsächlichsten Klagen des Kranken bildete, den er vor allem beseitigt zu haben wünschte, wurde bei der ersten Operation am 1. December 1889 eine Eröffnung des Schädels an dieser Stelle vorgenommen. Man sah, nachdem der Schädel rasirt war, an dieser Stelle deutlich Gehirnpulsationen. Mit einem etwa 8 cm langen, nach vorn concaven Bogenschnitt wurde die Haut in der Umgebung dieser pulsirenden Stelle umschnitten, das Periost in einer Entfernung von 1 cm davon eingeschnitten und zurückgeschoben, man sah darauf eine mit straffem Bindegewebe verschlossene, vertical verlaufende Fissur im Knochen. Das zwischen dieser Spalte und der pulsirenden Stelle gelegene Knochenstück war etwas deprimirt, beim Zurückschieben des Periosts nach vorn floss ziemlich viel Liq. cerebrospinalis ab. Daraufhin wurde das deprimirte Knochenstück in einer Breite von 1 cm und in der Höhe von 2 1/2 cm mit dem Meissel entfernt. Darunter fand sich ein etwa hühnereigrosser, mit klarer Flüssigkeit angefüllter cystischer Raum, dem eine Bedeckung mit Dura mater fehlte, dieselbe war nur in Form einzelner weisser Stränge erhalten. Die Cyste hatte eine glatte Wandung, die mit Arachnoidea überzogen schien, nach oben und nach den Seiten war sie vollständig gegen die vertieft erscheinende Gehirnsubstanz abgeschlossen, während unten eine kleine Oeffnung

in die Tiefe führte, aus der immer klarer Liquor cerebrospinalis ausfloss. Nach Glättung der Knochenränder und Einlegen einer Drainage wurde das Periost mit Catgut, der Hautschnitt mit 6 Seidennähten vereinigt und die Wunde mit einem Jodoformgazeverband bedeckt. Ohne Reaction kam die Heilung der Wunde zu Stande, die Temperatur ging nie über 37,2° in die Höhe, der Puls schwankte zwischen 68 und 80 Schlägen. Die früher durch Druck auf diese Stelle entstehenden Schmerzen waren vollkommen geschwunden und sind, wie ich gleich hier erwähnen möchte, auch später niemals wieder eingetreten. Ferner gab der Kranke an, dass der früher vorhandene häufige Urindrang aufgehört habe. Am 31. December 1889 wurde der Kranke zunächst aus der Behandlung entlassen, während bis dahin nur einmal in der Nacht vom 15. auf 16. December ein leichter Anfall nach Aussage der Zimmernachbarn vorhanden gewesen sein soll, der dem Kranken selbst aber nicht zum Bewusstsein gekommen war.

4 Wochen nach seiner Entlassung, also etwa 9 Wochen nach der Operation, trat wiederum ein epileptischer Anfall auf, der nur 2 Minuten gedauert haben, aber mit Aufhebung des Bewusstseins verbunden gewesen sein soll, schon 5 Minuten später konnte der Kranke, der in seinem Bureau den Anfall gehabt hatte, wieder weiter schreiben. 8 Tage später wurden dann in einer Nacht von den Angehörigen fünf mit einem Aufschrei beginnende Anfälle beobachtet, von denen der Kranke selbst am anderen Morgen nichts wusste; nach einer Woche wiederholte sich dann der Anfall.

M. wurde deshalb am 15. Februar 1890 nochmals in die chirurgische Klinik in Marburg aufgenommen. Der Status unterschied sich jetzt von dem früheren nur dadurch, dass nun durch Druck auf den Schädel keine Schmerzen hervorgerufen werden konnten. Der intelligente Kranke behauptete auch jetzt wieder, vor den Anfällen eine Aura zu haben, die er aber nicht näher schildern kann, er giebt an, ein Angstgefühl zu haben, zuweilen ein Gefühl, als ob er eine Kugel im linken Arme habe. Diese Aura wiederholte sich in den ersten Tagen nach der Aufnahme öfters, ohne dass es jedoch zu einem eigentlichen epileptischen Anfall kam. Erst am 21. Februar traten dieselben zweimal auf und wiederholten sich am 23. Februar, sie verliefen in der gleichen Weise wie früher, nur ging jetzt der Urin während des Anfalles unwillkürlich ab, und war das Bewusstsein aufgehoben.

Am 9. März 1890 nahm ich deshalb die 2. Operation vor, in der Absicht, das Centrum für die Bewegungen der Hand an der Gehirnoberfläche elektrisch zu bestimmen und zu exstirpiren. Nachdem die Lage des Centrums nach Benett bestimmt und der Schädel gründlich desinficirt war, versuchte ich, 9 cm oberhalb des oberen Randes der rechten Ohrmuschel einen mit der Basis nach unten gerichteten Lappen nach Wagner osteoplastisch zurückzulegen. Im weiteren Verlauf wurde diese Methode aufgegeben, da wegen der abnormen Dicke des Schädels (fast 2 cm) nach der Ausmeisselung nur ein kleines Knochenstück erhalten blieb, das den Defect nur noch zum kleinsten Theil geschlossen hätte. Nach Entfernung des Knochens war eine Lücke im Schädel vorhanden, die von oben nach unten 7 cm, von vorn nach hinten 5 cm maass. Nachdem drei stärkere Aeste der Art. meningea media, die an der blossgeleg-

ten Stelle in der Dura mater verliefen, umstochen und mit Catgut unterbunden waren, wurde die harte Hirnhaut, die weiss glänzend aussah und entschieden verdickt war, kreuzförmig eingeschnitten. Da sich dabei zeigte, dass dieselbe mit der besonders im Verlauf der Gefässe getrübten Pia mater verwachsen war, wurden beide Häute von einander getrennt. Die Roland'sche Furche konnte an dem blossgelegten Gehirn nicht erkannt werden, deshalb wurde dasselbe mit feinen Platinelektroden und Inductionsstrom, der empfindliche Stiche auf der Zunge auslöste, gereizt, wodurch sofort deutliche Zuckungen des Auges und der Gesichtsmusculatur s. Abbildung *a*) der linken Seite folgte, die bald in allgemeine Krämpfe der

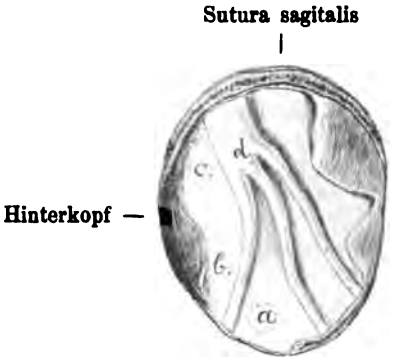

a Lage des Centrums für Gesichtsmuskeln.
b = = = = Schulter- und Ellbogengelenk.
c = = = = Daumen und Hand.
d Venen.

linken oberen und unteren Extremität übergingen, sich aber nicht auf die rechte Körperhälfte ausdehnten. Durch schwächere Reizung der Stelle *a* konnte eine isolirte Zuckung im linken Facialisgebiet hervorgerufen werden. Ebenso leicht und prompt liess sich durch Reizung einer weiter nach hinten gelegenen Stelle (s. Fig. *b*) Zuckungen des M. biceps und Beugung im Ellbogengelenk und Hebung des Vorderarmes erzielen. Das Centrum für die Bewegungen der linken Hand und der Finger (s. Fig. *c*) wurden erst gefunden, nachdem zuvor nach hinten noch ein schmaler Knochenstreifen abgemeisselt, und die Dura auch dort von der Pia mater abgetrennt war. Während dieser Reizungsversuche war der Kranke aus der Narkose erwacht und äusserte auf Befragen keine Schmerzen, auch nicht bei Reizung der Dura, erst nachher bei Vereinigung des Periosts. Da ich annahm, dass die Reizung der Gehirnoberfläche, welche die epileptischen Anfälle auslöste, durch den ausserordentlich verdickten Knochen und durch die Verwachsung der Dura mit der Pia mater hervorgerufen sein könnte, sah ich von einer Exstirpation des Centrums ab, zumal die Gehirnoberfläche vollkommen normal aussah und deutlich pulsirte.

Nach zweimaliger Abspülung des Gehirnes mit lauwarmer 1 ‰ Sublimatlösung wurde die gespaltene Dura mit 7 Catgutnähten und die Haut mit 8 Seidenknopfnähten wieder vereinigt, 2 Drains eingeführt und ein Verband mit Jodoformgaze und Watte angelegt. Hervorheben möchte ich, dass bei der Dicke des Schädels eine grosse Anzahl von Meisselschlägen zur Entfernung des Knochenstückes nothwendig waren, ohne dass dadurch weder während, noch nach der Operation ein nachtheiliger Erfolg auf den Puls oder das Befinden überhaupt, ausgeübt worden wäre. Die Wunde heilte ohne besondere Erscheinungen, die höchste Temperatur betrug am 13. März 37,7°. Am 20. März, also schon am 11. Tage nach der Operation, stellte sich wieder ein epileptischer Anfall ein, der in Zuckungen der linken Hand, Linksdrehung des Nackens und Zuckungen im Gebiete des linken N. facilis bestanden haben soll. Am 29. März trat nach einem Stosse mit dem Kopf gegen die Bettstelle eine ziemlich heftige Blutung aus der Wunde ein, die aber durch einen comprimirenden Verband gestillt werden konnte. Am 31. März war die Wunde fest geheilt, nur nach hinten und unten, am unteren Rande des Knochendefectes, lag noch eine erbsengrosse Granulation, die arterielle Pulsation zeigte, welche aber durch Compression der A. temporalis zum Verschwinden gebracht werden konnte; es handelte sich um ein kleines Aneurysma dieses Gefässes, das excidirt wurde. Am 14. April hatte der Kranke nachts, während des Schlafes wieder einen Anfall, von dem er aber am anderen Morgen nichts wusste. Am 18. April wurde Patient mit etwa linsengrosser Granulationsfläche an Stelle des excidirten Gefässes entlassen.

Zu Hause stellte sich nach einer Nachricht vom 12. Mai 1890 ein heftiger Anfall am 23. April ein, dem in der Nacht noch sechs weitere folgten, die den Kranken aber nicht zum Bewusstsein kamen, sondern von den Eltern beobachtet wurden. Mehrfach hatte er eine Aura, die er verschieden schildert, bald hatte er das Gefühl, als ob er über steiniges Pflaster ginge und eine schwere Last auf der Schulter habe, ein andermal als wenn er mit der Hand über Pelz führe. Nach dem Gebrauch von Bromkali blieben dann die Anfälle 7 Wochen lang aus, aber 5 Tage nach dem Aussetzen der Medicin traten am 7. Juni wieder 3 Anfälle ein, M. musste während derselben erbrechen und fühlte sich nachher sehr matt; ein weiterer Anfall erfolgte dann am 27. Juli. Daraufhin blieben dieselben wieder bis zum 16. September aus, wiederholten sich dann aber dreimal rasch hintereinander, wieder mit Erbrechen, unwillkürlichem Abgang von Urin und nachfolgender Mattigkeit. Am 19. October traten nachmittags 3 Anfälle auf, und von da ab bis zum 28. October täglich mindestens einer. Infolge dieser immer häufiger sich wiederholenden Anfälle kam der Kranke zu mir nach Königsberg und wurde am 24. October 1890 in die chirurgische Klinik aufgenommen. Dort trat am 29. October der erste Anfall, der etwa 10 Minuten dauerte, auf. Mit lautem Aufschrei, bei völlig aufgehobenem Bewusstsein traten plötzlich Zuckungen in der linken Hand, besonders im linken Daumen, dann im linken Arme auf, die sich zu allgemeinen Krämpfen, welche auch auf die rechte Körperhälfte übergingen, steigerten. Nach einer halben Stunde wiederholte sich ein gleicher Anfall, und um Mitternacht ein dritter. Am nächsten Morgen klagte der Kranke über Schwere im Kopf und allgemeine Müdigkeit. Am 12. No-

vember morgens hatte der Kranke 2 Anfälle, den einen von 10, den anderen von 20 Minuten Dauer, beide Male mit deutlicher, vom linken Arm ausgehender Vorempfindung, mit Betheiligung des linken Facialis, des linken Beines und verbunden mit Bewusstlosigkeit.

Am 15. November 1890 wurde deshalb die 3. Operation bei dem Kranken von mir vorgenommen in der Absicht, diesmal das Centrum für die Bewegungen der Hand zu excidiren, da von dort auch jetzt wieder die Anfälle ihren Ausgangspunkt nahmen. In Narkose wurde entsprechend dem von der 2. Operation herrührenden Knochdefect ein zungenförmiger Lappen umschnitten, dessen Basis gegen das Ohr hin gelegen war, derselbe wurde von dem Knochen und der Schädelnarbe abgelöst und nach unten zurückgelegt. Entsprechend der letzteren Stelle wurde nun vorsichtig, schichtweise die derbe, das Gehirn deckende Weichtheilnarbe abgetragen. Das Gehirn war so fest mit dieser Narbe verwachsen, dass man nicht genau Dura und Pia mater von einander unterscheiden konnte. Zu wiederholten Malen wurde behufs Feststellung des vorliegenden Rindencentrums mit schwachen Inductionsströmen gereizt, aber erst nach Abtragung einer sehr gefässreichen Bindegewebsschicht gelang es, Zuckungen im Gebiete des linken M. facialis und im linken Arm auszulösen. Nachdem nach hinten noch ein schmaler Knochenstreifen weggemeisselt war, wurde das Centrum für die Bewegungen der Hand, bis in die Marksubstanz etwa bis 5 mm tief in der Ausdehnung von 1, resp. 1,5 cm abgetragen. Nach Beendigung der Operation wurde etwas Jodoformgaze auf die Wunde gelegt, die Haut vernäht und ein compinirender Verband mit Jodoformgaze und Watte angelegt. Eine halbe Stunde nach der Operation traten einige wenige Minuten dauernde Zuckungen in der linken Gesichtshälfte, im linken Arm und im linken Bein auf; dieselben wiederholten sich in der nächsten halben Stunde noch dreimal, dann im Laufe des Tages nicht mehr. Am nächsten Morgen, am 16. November, traten unter Schwindelgefühl bei erhaltenem Bewusstsein Zuckungen in der linken Hand und im linken Beine auf, die 3 Minuten dauerten und sich im Laufe des Tages noch einmal wiederholten. Am 17. November morgens um $^1/_2$7 Uhr wieder Zuckungen von wenigen Minuten Dauer im linken Arm ünd im linken Bein, dann um $^1/_2$10 Uhr Zuckungen der linken Hand, des linken Arms, des linken Beins und der linken Gesichtshälfte bei erhaltenem Bewusstsein, die fast ununterbrochen bis um 12 Uhr andauerten. Die Zuckungen begannen unter Drehung des Kopfes nach links, während zum Schluss nur die linke Hand zuckt, indem die Finger abwechselnd gebeugt und gestreckt und der Daumenstock abducirt wurde. Man konnte etwa 20 einzelne Anfälle von je 2 bis 3 Minuten Dauer feststellen, mit Pausen von einigen wenigen, bis zu 15 Minuten. Nach Injection von 0,05 Morphium hörten die Krämpfe vollkommen auf. Im Laufe dieses Tages machte sich eine nahezu vollkommene Lähmung der linken Hand bemerklich; der Kranke konnte mit derselben weder eine Faust machen, noch irgend welchen Druck mit den gebeugten Fingern ausüben. Am 18. November war Pat. fieberfrei, das Allgemeinbefinden gut, aber die Lähmung der linken Hand unverändert. Am 19. November war im Gebiete des N. ulnaris und medianus die Muskelkraft der Hand und Finger wiedergekehrt, während das Radialisgebiet noch gelähmt war. Am 20. November

war der Zustand unverändert, an diesem Tage wurde der in die Wunde eingeführte Jodoformgazestreifen entfernt. Der Kranke konnte auch jetzt die ganze Hand und die Finger dorsalflectiren, nur der Daumen erschien noch vollkommen gelähmt, bis zum 26. November hatte sich aber die Beweglichkeit desselben, ebenso wie die aller anderen Finger wieder vollkommen eingestellt. Beim Verbandswechsel an diesem Tage war die Wunde reactionslos und secernirte gar nicht. Am 30. November verliess der Kranke zum erstenmale das Bett. Am 3. December konnte festgestellt werden, dass die Bewegungen des rechten Armes entschieden sicherer waren, als vor der Operation. Der Kranke wurde am 20. December mit vollkommen geheilter Wunde entlassen, Krampfanfälle hatten sich seit dem 17. November nicht wieder eingestellt. Häufig erhielt ich von dem dankbaren Kranken in den darauf folgenden Jahren Nachricht, niemals waren auch nur Andeutungen einer Aura oder von Krämpfen wieder eingetreten. Das Nachschleifen des linken Beines war entschieden auch weniger geworden, der Gang dadurch wesentlich besser, das Fussgelenk beweglicher; vor allem fühlte sich der Kranke vollkommen frei im Kopfe, und bemerkte eine ganz wesentliche Verbesserung seines Gedächtnisses. Besonders erwähnen möchte ich noch, dass der Kranke nach den Operationen niemals ein Medicament genommen hat.

Bei einer Untersuchung am 13. September 1896 fand man das linke Schlüsselbein etwa 1 cm kürzer, als das rechte, den Oberarm vom äusseren Rand des Akromion bis zum Condylus externus rechts 31,5 cm, links 30 cm, den Vorderarm rechts 25, links 24 cm lang. In der Grösse der Hand war kein Unterschied nachweisbar. Eine Messung des ganzen Arms einschliesslich der Hand ergab links 67, rechts 70 cm. Umfang der Schulter von der Achselhöhle über das Akromion gemessen rechts 43, links 41 cm grösster Umfang des Oberarms rechts 28, links 26 cm, grösster Umfang des oberen Endes des Vorderarms rechts 26,8, links 25 cm, oberhalb des Handgelenkes rechts 20,5, links 19 cm. Die Länge der Beine (von der Spitze des Trochanters bis zum unteren Ende des Malleol. ext.) betrug rechts 78,5, links 76 cm; von der Spitze des Trochanters bis zum Capitulum fibulae rechts 43, links 41 cm; vom Capitulum fibulae bis zum äusseren Knöchel rechts 34, links 33 cm; Länge des Fusses rechts 24,5, links 23,5 cm. Grösster Umfang des Oberschenkels rechts 56, links knapp 53 cm, derjenige der Wade rechts fast 35, links 31,5 cm. Das Tastgefühl war am linken Arm und am linken Bein überall vorhanden, aber weniger fein, als rechts; Schmerzempfindung beiderseits gleich; an den Beinen war das Verhältniss ebenso, nur war der Unterschied zwischen rechts und links weniger deutlich, als an den Armen und Händen. Patellarreflex rechts sehr lebhaft, links aber noch viel lebhafter, abnorm gesteigert. Fussklonus war nicht zu erzeugen.

Fassen wir kurz die Hauptpunkte des Krankheitsverlaufes bei diesem Kranken, den Sie hier sehen, zusammen, so handelt es sich um einen jetzt 24 Jahre alten Mann, der als Junge von etwa 12 Jahren eine schwere Verletzung der rechten Seite seines Schädeldaches und des Gehirns erlitten hatte, die zunächst zu einer Parese

der linken oberen und unteren Extremität, 4 Jahre später aber zur Entwickelung epileptischer Anfälle führte, die in der linken Hand, besonders dem linken Daumen begannen, dann auf den ganzen Arm übergingen, später auch das linke Bein ergriffen, ohne Verlust des Bewusstseins, aber mit kurz dauernden, post epileptischen Lähmungen verbunden waren. Nach 2 Jahren nahmen die Anfälle an Heftigkeit zu und verliefen nun mit Aufhebung des Bewusstseins. Durch eine erste nicht unbedeutende Operation gelang es, nach Entleerung und Drainirung einer Cyste in der Gehirnoberfläche äusserst heftige, auf Druck eintretende Kopfschmerzen, nicht aber die epileptischen Anfälle zu beseitigen. Ebenso wenig gelang dies durch eine zweite Operation, bei welcher nur das sehr verdickte Schädeldach über dem elektrisch bestimmten Centrum für die Bewegungen der oberen Extremität entfernt wurde, in der Annahme, dass durch diese Verdickung und die miteinander verwachsenen Hirnhäute die Convulsionen veranlasst sein könnten. Da auch nach dieser zweiten Operation keine Heilung auftrat, im Gegentheil die Krampfanfälle an Häufigkeit und Heftigkeit zunahmen, indem dieselben früher immer ohne, jetzt aber stets mit Bewusstlosigkeit verliefen, so wurde deshalb bei einer dritten Operation das Centrum für die Bewegungen der linken Hand exstirpirt. Nachdem am zweiten Tage eine Lähmung der linken Hand aufgetreten war, die etwa 10 Tage anhielt, und nachdem in den ersten 2 Tagen noch einige Male leichte Anfälle vorhanden waren, hörten dieselben seit dem 17. November 1890 vollkommen auf und wiederholten sich später auch nicht ein einziges Mal, so dass der Kranke jetzt nach 6 Jahren noch absolut gesund ist. In diesem Falle kann man wohl mit Sicherheit annehmen, dass der Kranke durch die Exstirpation des Centrums für die Bewegungen der linken Hand geheilt wurde.

Vielfach wird allerdings behauptet, dass eine günstige Beeinflussung der Epilepsie durch schwere Verletzungen und operative Eingriffe herbeigeführt werden könnte, und besonders von manchen Vertretern der inneren Medicin wird dieses Moment als das wirksame auch bei den zur Heilung einer Epilepsie vorgenommenen Operationen angenommen. Nun waren aber bei unserem Kranken die der Exstirpation eines Gehirnstückes vorhergehenden Eingriffe, die Eröffnung und Entleerung einer Gehirncyste, die Ausmeisselung eines Stückes aus dem sehr dicken Schädel nicht ganz unbedeutend, sondern mindestens ebenso eingreifend, wie die letzte Operation, auf welche die Heilung folgte. Gewiss kann zugegeben werden, dass nach Verletzungen manchmal längere Zwischenräume in den epi-

leptischen Anfällen vorkommen, aber vollkommene Heilungen sind gewiss nur äusserst selten. Mir selbst ist nur ein Kranker vorgekommen, der angab, lange Zeit an epileptischen Krämpfen gelitten zu haben, die aber seit einer vor mehreren Jahren erlittenen Fractur des Oberschenkels vollkommen geheilt sein sollten. Dagegen habe ich mehrfach grössere Operationen bei Epileptikern ausgeführt, aber niemals einen günstigen Einfluss auf die Anfälle constatiren können, dieselben bestanden in derselben Weise wie früher fort. In der Litteratur wird gewöhnlich als Beweis für den günstigen Einfluss von zufälligen Erkrankungen auf den Verlauf der Epilepsie die auch von v. Bergmann erwähnte Mittheilung von Maclaren[1]) angeführt, die meiner Ansicht nach aber auch nicht viel beweisst. Dieser Autor theilt, nachdem er die guten Erfolge, die van der Kolk u. A. mit Gegenreizen bei der Behandlung der Epilepsie hatten, drei selbst beobachtete Fälle mit, die den günstigen Einfluss äusserer Verletzungen auf den Verlauf einer Epilepsie zeigen wollen.

Der erste Kranke hatte seine Epilepsie nach einem Fall auf den Kopf bekommen. Syme trepanirte später den Kranken, und während der Heilung der Wunde blieben die Anfälle aus, kehrten aber bald darauf wieder und waren von Manie gefolgt. Später fiel der Kranke gegen einen Rost und verbrannte sich die linke Lende. Während der Wundheilung, die 13 Monate dauerte, hatte er nie einen Anfall von Epilepsie und Manie; nachher kehrten die Anfälle wieder und waren schliesslich so häufig wie zuvor. Im Anschluss an diese Beobachtung erwähnt Maclaren eine analoge von Brown-Séquard. Danach war eine Dame infolge eines Schlages auf den Kopf epileptisch geworden. Die Anfälle dauerten anfangs fort, dann bekam die Kranke noch während der Heilung ein Erysipel, und von da ab hörten die Anfälle vollkommen auf.

Bei dem zweiten von Maclaren erwähnten Kranken, über dessen Vorgeschichte aber nichts bekannt ist, musste eine Amputatio penis gemacht werden, aber weder die Operation noch der Heilungsprocess hatte einen Einfluss auf die Anfälle. 1 Jahr später ulcerirten einige Leistendrüsen und verursachten grosse offene, maligne Geschwüre, von dieser Zeit bis zu dem einige Monate später erfolgten Tod hatte der Kranke nur einen epileptischen Anfall gehabt. Ferner wird noch von Maclaren ein dritter von ihm beobachteter und kürzlich verstorbener Epileptiker erwähnt, der fast täglich schwere Anfälle hatte. Derselbe brach sich bei einer Gelegenheit den Humerus und hatte dann während der folgenden 6 Wochen, oder 2 Monate, die zur Heilung der Fractur nöthig waren, nie einen Anfall.

Durch diese öfters citirten Fälle von Maclaren kann meiner Ansicht nach doch wohl kaum der günstige Einfluss von äusseren

1) James Maclaren, Cases illustrating the effect of peripheral Irritations in Epilepsy. Edinburgh medical Journal. 1875. Vol. XX. part II. p. 618.

Verletzungen auf den Verlauf der Epilepsie bewiesen werden. Derartige Pausen, im Auftreten der epileptischen Anfälle wie bei den beiden zuerst erwähnten Kranken sieht man bei vielen Epileptischen doch auch nicht selten, ohne dass äussere Verletzungen vorhanden waren, und bei dem dritten Kranken ist die Beobachtungsdauer zu kurz, um die definitive Heilung der Epilepsie als sicher annehmen zu können. Was den von Brown Séquard beobachteten Fall anlangt, so wird er auch nicht den günstigen Einfluss auf eine Epilepsie sicher beweisen können, ebenso gut könnte man annehmen, dass der Heilerfolg durch die unmittelbar vorhergegangene Trepanation erzielt wurde; denn dass nach derartigen Operationen manchmal noch einige Anfälle folgen, die dann aufhören, wird öfters angegeben. Jedenfalls wären Veröffentlichungen von Beobachtungen, in denen Epileptiker durch äussere Verletzungen oder Erkrankungen völlig geheilt worden sind, dringend erwünscht, um zu erfahren, ob derartige Heilungen, was ich einstweilen bezweifle, häufig sind.

Nicht unerwähnt möchte ich an dieser Stelle lassen, dass auch durch andere Einflüsse eine Besserung der Epilepsie herbeigeführt werden kann, und dass man gewiss vorsichtig sein muss bei der Beurtheilung von Erfolgen, die durch eine Operation erzielt sein sollen. So wies neuerdings Jolly[1]) auf den excessiven Alkoholmissbrauch als Ursache der Epilepsie hin und führte die Krankengeschichte eines Mannes an, von dem eine Operation abgelehnt wurde, dann aber nach Abgewöhnung des Schnapses die epileptischen Anfälle seltener wurden und schliesslich aufhörten. Andererseits sei aber auch eine Mittheilung von Siemerling[2]) erwähnt, welche zeigt, dass gelegentlich auch durch Verletzungen ein ungünstiger Einfluss auf den Verlauf einer Epilepsie ausgeübt werden kann.

Wenn ich nun auf eine kritische Besprechung der in der Litteratur verzeichneten operativ behandelten Fälle von traumatischer Jackson'scher Epilepsie eingehe — die allgemeine Epilepsie nach Traumen, und die durch Erkrankungen des Gehirns veranlasste Jackson'sche Epilepsie lasse ich völlig ausser Betracht —, so berücksichtige ich dieselben nur von 1889 an. In diesem Jahre hatte von Bergmann[3]) in seiner vor-

1) Jolly, Ueber traumatische Epilepsie und ihre Behandlung. Charité-Annalen. 1895. Bd. XX.

2) E. Siemerling, Casuistischer Beitrag zur forensischen Beurtheilung der traumatischen Epilepsie mit consecutiver Geistesstörung. Tübingen 1895.

3) E. v. Bergmann, Die chirurgische Behandlung von Hirnkrankheiten. 2. Aufl. 1889. Berlin. S. 165.

trefflichen und allgemein bekannten Publication dieselbe Frage behandelt und war zu der Ansicht gekommen, dass nicht die antiseptische Aera, sondern die neue Richtung, welche Horsley der Trepanationsfrage bei traumatischer Epilepsie gegeben habe, bessere Aussichten für die operative Heilung der furchtbaren Krankheit zu eröffnen schienen. Horsley exstirpirte zuerst am 25. Mai und am 13. Juli 1886 krankhaft veränderte Hirnpartien an Stelle der Verletzung und forderte dann auch bei der traumatischen Jackson'schen Epilepsie die Entfernung desjenigen corticalen Centrums, von dessen Erregung die Anfälle ihren Ausgangspunkt nehmen. Von diesem Standpunkte aus exstirpirte von Bergmann am 2. Februar 1887 das anatomisch bestimmte Centrum für die Extensoren der Hand, Horsley am 23. April 1887, allerdings bei einer nicht traumatischen Epilepsie das Facialiscentrum, und Keen wieder bei traumatischer Epilepsie am 30. April 1888 das Centrum der Handbewegungen. Während bei den Kranken von v. Bergmann und Horsley keine Erfolge durch die Operation erzielt wurden, schien der Kranke von Keen gebessert, jedoch war bei ihm die Dauer der Nachbeobachtung zu kurz, um einen Schluss auf den definitiven Erfolg der Operation zu machen. Seit jener Zeit ist mir nun keine zusammenfassende Arbeit bekannt zur Entscheidung der Frage, ob denn in der That durch die Exstirpation von psychomotorischen Centren die Prognose der wegen traumatischer Jackson'scher Epilepsie vorgenommenen Operationen wesentlich gebessert worden ist. Aus diesem Grunde möchte ich die mir seit der v. Bergmann'schen Arbeit bekannt gewordenen Beobachtungen zusammenstellen. In dem ersten Abschnitt folgen zunächst diejenigen Operationen, in denen das den Krampfanfall einleitende psychomotorische Centrum elektrisch bestimmt und dann exstirpirt wurde, darauf diejenigen, in denen das Centrum vor der Operation nach anatomischen Angaben am Schädel bestimmt wurde, und dann zuletzt diejenigen Beobachtungen, in denen Theile der Gehirnrinde an Stelle der Verletzung, die stets in der Gegend der motorischen Centren lag, weggenommen wurden. Da es für die Frage der Behandlung der traumatischen Jackson'schen Epilepsie auch besonders wichtig ist, den Erfolg derjenigen Operationen zu kennen, bei denen nur Theile des Schädels oder pathologische Veränderungen an Stelle der Verletzungen weggenommen wurden, so lasse ich in einem zweiten Abschnitt die betreffenden und in dem eben angegebenen Zeitraume mir bekannt gewordenen Beobachtungen folgen.

Um anderen Autoren, welche später das gleiche Thema behan-

deln wollen, die Arbeit zu erleichtern, dann aber auch, um jedem die Beurtheilung der für meine Betrachtungen verwendeten Fälle zu ermöglichen, gebe ich kurze Auszüge aus den Krankengeschichten, die ich mit wenigen Ausnahmen im Original nachzusehen, Gelegenheit hatte.

I. Abschnitt.

A. Kranke, bei denen die Exstirpation des elektrisch bestimmten Centrums vorgenommen wurde.

I. Deaver and Lloyd.[1]) Der 35jährige Patient hatte in seinem 15. Lebensjahre einen Schlag gegen den Kopf bekommen, infolge dessen er bewusstlos wurde und 1 Tag zu Bette lag. 6 Jahre später begannen seine Anfälle; der erste im Schlaf; erst nach 9 Monaten traten dieselben auch am Tage auf. Dieselben sollten angeblich beginnen mit einer Aura in Zeige- und Mittelfinger der linken Hand, mit Uebergang auf den linken Arm, linke Seite des Nackens, Halses und Kopfes. Ein im Hospital nachts von einem Arzte beobachteter Anfall begann im linken Arm, die Finger wurden gebeugt, der Arm eingeschlagen, der Kopf nach rechts gezogen; rechter Arm und rechtes Bein steif. Der Kopf drehte sich bald nach links, die Finger der linken Hand erschlafften, der Mund öffnete sich und wurde nach links verzogen, mit Herabziehung des rechten Mundwinkels. Dann klonische Krämpfe im linken Arm und in der linken Gesichtsseite. Pupillen sehr weit und starr. Bewusstsein zum Theil erhalten. Nachher Lähmung des linken Armes und der linken Gesichtsseite. Die Zahl der Anfälle stieg bis auf 28 an einem Tag, sie zogen Lähmung des linken Armes und Gesichtes nach sich. Keine Sensibilitätsstörungen. Der Beginn der Anfälle war immer der gleiche — im linken Arm und besonders den Fingern. Lloyd nahm einen infolge der Verletzung entstandenen Herd in der Gegend zwischen dem mittleren und unteren Drittel der aufsteigenden Stirnwindung der rechten Seite an, ev. mit Betheiligung der angrenzenden Theile der aufsteigenden Seitenwindungen (parietal convolutions).

Nach Bestimmung des Sulcus Rolando nach Reid und Horsley wurde am 12. Juni 1888 von Deaver ein Hufeisenschnitt, dessen Convexität nach vorn und unten lag, gemacht und eine $1\frac{1}{2}$ Zoll im Durchmesser betragende Trepanöffnung angelegt. Knochen, Dura und Pia mater normal. Die faradische Reizung des Gehirnes ergab Contractionen der Finger und des Handgelenkes, nicht des Vorderarmes. Deshalb wurde die Wunde mit einer Knochenzange erweitert, worauf durch Reizung auch Contractionen des Vorderarmes und des Gesichtes erzielt wurden. Zuckungen im Bein wurden nicht ausgelöst. Hierauf Excision von 3 Stücken Gehirn, eines hinter der Roland'schen Furche gelegen, zwei vor derselben, das eine Hirnstück wurde in einer Ausdehnung von $\frac{1}{2}$ Quadrat-

1) J. H. Lloyd and John B. Deaver, A case of focal epilepsy successfully treated by trephining excision of the motor centres. American Journal of med. scienc. 1888. Vol. XCVI. p. 477.

zoll und in einer Tiefe von 3/4 Zoll excidirt, die anderen waren etwas kleiner. Reizungen der grauen Substanz gab klonische, der weissen tonische momentane Zuckungen.

Die mikroskopische Untersuchung der excidirten Hirntheile ergab in allen Stücken frische Blutungen, (möglicherweise von der Operation herrührend); in dem Stück vom Armcentrum geringe, in den anderen Stücken deutlichere Degenerationserscheinungen (fettige Metamorphose, Körnung, keine Färbung). Einige Catgutunterbindungen, Naht der Haut mit Silber.

Nach der Operation war der linke Arm und die linke Gesichtshälfte gelähmt. In der ersten Nacht leichte Zuckungen daselbst, die sich in den nächsten 6 Tagen wiederholten, aber nicht so heftig wie vor der Operation wurden. Am dritten Tage Steifheit der Finger. Nach dem sechsten Tage keine Zuckungen mehr. Am fünften Tage waren die Flexoren der Finger und die Flexoren, Pronatoren und Supinatoren der Hand gelähmt, der M. biceps schwach; ebenso auch die Muskeln der linken Gesichtshälfte (ausser den Augenschliessmuskeln), reagirten aber z. B. beim Lachen. Vom sechsten bis achtzehnten Tage war der Kranke weinerlich, hatte Hallucinationen (Gesicht und Gehör), war maniakalisch und masturbirte, hatte unfreiwilligen Abgang von Urin. Am Ende der dritten Woche war der Kranke so gebessert, dass er aufstehen konnte, nach der fünften Woche war die verlorene Muskelkraft wieder hergestellt. Der Wundverlauf war gut. Am 25. Juni prominirte eine Stelle über der Trepanationsöffnung und fluctuirte, nach einer Incision entleerte sich blutiges Serum. Am 17. Juli konnte der Kranke das Hospital verlassen. In der Mitte der Trepanationsöffnung waren Gehirnpulsationen fühlbar. Am 14. Sept. 1888 war die Oeffnung mit Knochenmasse ausgefüllt, mit Ausnahme einer 1/4 Zoll grossen Stelle im Centrum der Knochenöffnung, an der auch Gehirnpulsationen noch deutlich waren. 3 Monate nach der Operation hatte der Kranke keinen Anfall mehr gehabt, er klagte über das Gefühl von Schwäche in der Schulter und über ungeschickte Bewegungen des linken Armes. Der Gefühlssinn links war erhalten. Die gelähmte linke Gesichtsseite geröthet, linkes Auge allein konnte nicht geschlossen werden, wohl aber beide Augen zusammen. Die Beugemuskeln der Finger der linken Hand gelähmt, besonders schwach und ungelenk der Zeigefinger und Daumen. M. biceps contrahirt sich gut; Deltoides normal.

II. Nancrede.[1]) Ein 27jähriger, sonst gesunder Mann hatte in seinem 9. Lebensjahr eine Verletzung der linken Schläfenseite erlitten. Nachdem er damals aus einer 3 Stunden dauernden Bewusstlosigkeit erwacht war, bekam er Krämpfe, die im Laufe der Zeit immer mehr an Heftigkeit zunahmen. Vor 5 Monaten war die Excision der alten Narbe und die Trepanation des Schädels mit dem Erfolg vorgenommen worden, dass die Anfälle, mit Ausnahme eines bald nach der Operation aufgetretenen, während 4 Monaten nicht wiederkehrten. Nach der Aufnahme in das Krankenhaus hatte der Kranke aber wieder 25 Anfälle in 3 Tagen. Der

1) Nancrede, Two successful cases of brain surgery. Excision of the thumb centre for Jacksonian epilepsy; recovery with non recurrence of the attacks. Med. News. 1888. Nov. 24. p. 585.

Verlauf der Anfälle war der, dass nach einem Prodromalstadium eine Flexion des rechten Daumens eintrat, dann die Finger und die Hand gestreckt wurden, dann Pronation des Vorderarmes. Flexion des Ellbogengelenkes, Drehen und Beugen des Kopfes nach rechts, Herausstrecken der Zunge nach rechts und Schielen nach rechts folgten. Nach diesen tonischen Contractionen traten kürzer dauernde allgemeine, besonders rechtsseitige starke klonische Krämpfe ein. Während der Anfälle vollkommene Bewusstlosigkeit. Am 4. October 1888 machte Nancrede die Trepanation über der vermutheten Lage des Centrums für den rechten Daumen, nachdem die Rolando'sche und Sylvi'sche Grube markirt waren. Der Knochen war auffallend hart, dann fand sich eine Verwachsung der Hirnhäute untereinander und mit der Hirnrinde über den unteren $^2/_3$ der motorischen Zone. Nach Entfernung alles narbigen Gewebes und nach Freilegung der Rolando'schen Furche wurde durch elektrische Reizung, wozu sehr starke Ströme benutzt wurden, das Centrum des Daumens bestimmt. Der Reizung folgten dann allgemeine Krämpfe, wie bei den früher geschilderten Anfällen. Zur Excision dieses Centrums wird ein $^1/_2$ Zoll der ganzen Breite der aufsteigenden Parietalwindung einnehmendes Stück Gehirn weggenommen. Eine elektrische Reizung des darauf vorliegenden Gehirnes rief keine Zuckungen des Daumens mehr hervor. Nach der Operation tiefer Shok, der die verschiedensten Mittel (künstliche Athmung, Anwendung der Elektricität, Atropin, Digitalis, hypodermatischen Injection von Whiskey, Heisswasserklystire) zu seiner Beseitigung nothwendig machte. Die unmittelbare Folge der Operation war eine völlige Lähmung des Daumens, Parese der Hand und der übrigen Finger, Facialislähmung der rechten Seite, Zungenparese und fast völlige Aphasie. Nancrede erklärt diese Ausfallserscheinungen, soweit sie nicht durch die Excision des Centrums veranlasst waren, dadurch, dass bei der Trennung der narbigen Verwachsungen eine Ablösung der äusseren Lage der Gehirnrinde unvermeidlich war, und ferner, dass nach zahlreichen Unterbindungen der terminalen Piagefässe die Rindencentra der Sprache, des Facialis und Glossopharyngeus mangelhaft ernährt worden seien. Nach 3 Tagen begann zu schwinden die Aphasie, die Lähmung des 7. und 9. Nerven, nach 20 Tagen waren alle Finger mit Ausnahme des Daumens beweglich. Nach 24 Tagen entlief der Kranke dem Hospital, bis dahin hatte er keine Anfälle mehr gehabt.

Nach einem späteren Berichte[1]) war der Kranke nach seiner Entlassung nach dem Süden gegangen, hatte dort geheirathet und seine Familie durch seine Händearbeit ernährt. Nach etwa $2^1/_2$ Jahren traten die Anfälle, über die aber nichts Genaueres bekannt wurde, von neuem ein.

III. Horsley.[2]) Ein 41 Jahre alter Mann hatte seit 25 Jahren all-

1) Ch. B. Nancrede, The operative treatment of Jacksonian and focal epilepsy. Annals of surgery. 1896. Vol. XXIV. p. 124.

2) V. Horsley, Remarks on the surgery of the central nervous system. The British medic. Journ. 1890. II. p. 1286. Es ist nicht mit Bestimmtheit angegeben, dass die beiden Fälle von Horsley traumatischen Ursprungs sind, jedoch muss man es dem Zusammenhange des Textes nach vermuthen.

gemeine epileptische Anfälle, die mit Zuckungen der Finger und des Handgelenkes begannen. Am 16. Januar 1890 wurde von Horsley das Knie der Rolando'schen Furche blossgelegt, die Dura fand sich dabei etwas adhärent, die Gehirnrinde etwas gelblich. Das Centrum für Finger und Handgelenk wurde entfernt. Bis Juli 1890 blieben die Anfälle völlig aus.

IV. Horsley[1]) beobachtete mit Crichton Brown einen 39jährigen Mann, der seit 17 Jahren schwere allgemeine Krämpfe und Anfälle von petit mal hatte; erstere fingen in der linken Schulter an. Am 23. Januar 1890 Freilegung der Rinde, in der Arachnoidea fibröse Veränderungen. Elektrische Bestimmung des Centrums für die Schulter und Excision desselben. Nach der Operation war eine intellectuelle Besserung nachweisbar. Die Anfälle blieben vorübergehend aus, dann kehrten sie wieder.

V. Benda[2]). Ein Kanonier bekam vor Weihnachten 1888 durch Sturz vom Pferde eine blutende Wunde über dem linken Scheitelbein, die mit einer 2 cm langen, beweglichen Narbe heilte. Nachdem derselbe 1½ Jahr lang, abgesehen von zeitweise auftretenden Kopfschmerzen, von wesentlichen Beschwerden frei gewesen war, brach er plötzlich am 6. Mai beim Pferdesatteln im Stall bewusstlos zusammen und wurde in das Lazareth geschafft. Hier zeigte er neben andauernden Kopfschmerzen, welche von der 5. Krankheitswoche ab in die Gegend der Narbe verlegt wurden, zunächst nur Schwindelanfälle und ein mit Weinerlichkeit gepaartes, apathischen Wesen. Mit der Zeit mehrten sich die Schwindelanfälle und steigerten sich zu zeitweisen Ohnmachten, unter Zurücklassung von Zittern der Gliedmaassen. Später wurden ab und zu hysterische, durch lautes Schreien, Schluchzen und albernes Benehmen gekennzeichnete Anfälle beobachtet. Nach Verlauf von 4 Monaten, am 4. September 1890, trat plötzlich ein allgemeiner epileptischer Anfall von mehrstündiger Dauer auf, welchem in den nächsten Tagen vier weitere folgten. Am 15. September wurde zum erstenmal bemerkt, dass die Krämpfe mit Zittern im rechten Fuss begannen und sich allmählich zu klonischen Zuckungen des rechten Beines und tonischer Spannung des rechten Armes steigerten, um dann schliesslich in Form schwächerer Contractionen auf die andere Körperseite überzugehen. Nach dem Anfall blieb immer vorübergehende Hemiplegie des rechten Beines zurück. Von nun an wiederholten sich die Krämpfe häufiger und heftiger, sie wurden auch durch Brom- und Jodkali nicht beeinflusst; schliesslich blieb eine dauernde Hemiparese des rechten Beines und ein auffälliger Verfall der Körper- und Geisteskräfte zurück.

Am 29. October 1890 wurde nach Bestimmung des Sulcus Rolando mit dem Köhler'schen Messapparat ein 11 cm hoher und 9 cm breiter, die Narbe und die Centralfurche umgreifender Hautlappen um-

1) V. Horsley, l. c. p. 1286.

2) Benda, Ein Fall von erfolgreicher osteoplastischer Schädeltrepanation wegen schwerer traumatischer Rindenepilepsie. Verhandlungen der Deutschen Gesellschaft für Chirurgie. 20. Congress. 1891. I. S. 113.

schnitten, dessen 7 cm breite Basis über das Ohr zu liegen kam, und der Knochen nach der Wagner'schen Methode osteoplastisch zurückgelagert. Da weder am Knochen, noch an der Dura etwas Pathologisches zu entdecken war, wurde dieselbe kreuzweise gespalten und das Gehirn, welches keine pathologischen Veränderungen zeigte, blossgelegt. Als auch jetzt makroskopisch nichts Krankhaftes constatirt werden konnte, wurde beschlossen, durch faradische Reizung mit starken Strömen in tiefster Narkose das als erkrankt zu vermuthende Centrum des Beines aufzusuchen. Dies gelang nach vorheriger Auffindung des Centrums für den Arm und die rechtsseitige Rumpfmusculatur. Erst nach Abmeisselung einer $1^1/_2$ cm breiten Knochenzone am medialen und hinteren Umfange des Defectes. Hierauf wurde die durch wiederholte Faradisation als das motorische Centrum des Beines deutlich erkannte und begrenzte, etwa zehnpfennigstückgrosse Stelle in einer Dicke von $2^1/_2$ mm abgetragen, die Blutung durch Unterbindung von 2 Piavenen im Bereich des Armcentrums gestillt und der Defect mit Jodoformgaze tamponirt, worauf schliesslich der Knochenweichtheillappen lose herübergelegt und das Ganze mit einem antiseptischen Verbande geschlossen wurde. Nach dem Erwachen aus der Narkose war das Sensorium frei, aber der rechte Arm bis auf den Daumen total gelähmt und das rechte Bein bis zum Knie stark hemiparetisch. Der Wundverlauf war reactionslos, nach 2 Tagen konnte ein eingeführter Jodoformgazetampon entfernt werden; nach 4 Wochen war die Drainstelle vernarbt. Die Lähmung des rechten Armes ging 14 Tage nach der Operation plötzlich und unvermittelt zurück, dergestalt, dass innerhalb von 3 Tagen zuerst die Muskeln des Daumens, des M. biceps und des M. deltoideus, dann die Flexoren der Finger und der Hand, hierauf die Extensoren, Supinatoren und Schultermuskeln, und ganz zuletzt die Mm. interossei wieder functionirten. Dagegen bestand noch Unruhe und Schlaflosigkeit, reissende Schmerzen im Arm und Schulter, Taubheitsgefühl in der rechten Gesichtshälfte, sowie in der rechten Rumpfseite, ferner eine eigenthümliche, von Zeit zu Zeit in den Abendstunden eintretende und immer nur $^1/_2$ Stunde andauernde Sprachstörung, welche als Hypoglossusparese zu deuten war, endlich ein durch heftigen Aerger am 20. Januar hervorgerufener hysterischer Anfall, welcher durch einige leichte Contractionen des rechten Beines beschlossen wurde. Seitdem hat er auch nicht mehr die geringste Andeutung von epileptischen und hysterischen Zuständen gehabt, ist intelligent, ruhig, verständig geworden und hat ein blühendes Aussehen bekommen. Die einzigen Störungen, welche jetzt noch an ihm zu constatiren sind, bestehen in einer ganz geringfügigen Abschwächung der motorischen Kraft im rechten Arm, ferner in einem leichten subjectiven Taubheitsgefühl am rechten Rippenbogen, dem rechten Knie und der Ulnarseite des rechten Ringfingers, endlich in einer leichten Ermüdung nach geistigen Anstrengungen, wie Lesen, Schreiben u. s. w.

Im Herbst 1896 erhielt ich durch das Bezirkscommando in Fulda und von dem Kranken selbst weitere Auskunft. Danach leidet der Verletzte jetzt wieder öfters an epileptischen Anfällen, besonders der rechten Körperhälfte, die namentlich bei Anstrengungen und Aufregungen eintreten, manchmal stundenlang dauern, ohne dass das Bewusstsein während derselben aufgehoben ist. Arbeiten kann der Verletzte seiner Angabe nach kaum

verrichten; nur wenig lesen und schreiben, stets hatte er das Gefühl von Müdigkeit und Schläfrigkeit.

VI. Keen[1]). Eine 39 Jahre alte Negerin hatte in ihrer Kindheit eine Verletzung der linken Seite des Schädels erlitten. Bald nachher bekam sie einen epileptischen Anfall, dem aber in den nächsten 11 Jahren nur zwei, der eine nach 6, der andere nach weiteren 5 Jahren folgte. Von da ab wurden jedoch die Anfälle häufiger; sie begannen mit Beugung der Finger und der rechten Hand, denen starke Supinationsbewegungen dieser Hand und Zuckungen der Arme folgten; während des Anfalles war das Bewusstsein aufgehoben und nachher Kopfschmerz vorhanden.

Bei der Untersuchung fand man eine Depression auf der linken Seite des Schädels in der Gegend des Sulcus Rolando.

Kurz vor der Operation hatte die Kranke einen etwa 3 Minuten dauernder Anfall, der ebenfalls mit Zuckungen der rechten Hand anfing, die sich dann auf den rechten Arm, das Gesicht und die Beine fortsetzten.

Bei der am 29. October 1890 ausgeführten Operation wurde ein Stück des deprimirten Knochens entfernt, die Hirnrinde mit der Narbe verwachsen gefunden; bei ihrer Blosslegung traten Zuckungen im Gesicht ein. Die elektrische Reizung des Gehirnes veranlasste Ad- und Abduction des Daumens, gefolgt von Extension der Finger der rechten Hand mit klonischen Zuckungen (Flexion und Extension) des rechten Armes. Die Zuckungen dauerten noch 1 Minute nach Entfernung der Elektroden an. Dieses Rindengebiet wurde bis in die weisse Substanz hinein, nebst zwei kleinen Cysten, die im Bereich der Gehirn- und Duranarbe lagen, excidirt. Zuckungen traten dabei nicht auf; bei Reizung der freigelegten weissen Substanz traten ebenfalls Bewegungen im rechten Arm ein, die aber mit Unterbrechung des Stromes sofort aufhörten. Nach Drainage der Wunde wurde ein decalcinirtes Knochenstück implantirt und mit einigen Nähten fixirt. An dem Tage nach der Operation waren die Bewegungen der Finger und des rechten Handgelenkes gelähmt, vorwiegend die Flexoren, weniger die Extensoren; auch die Bewegungen im Ellbogen und in der Schulter waren schwach. Am 2. Tage war keine Anästhesie nachweisbar. Am 10. Tage stellte sich eine leichte Besserung in den Bewegungen der Schulter, nicht aber in denjenigen des Ellbogens, des Handgelenkes und der Finger ein, die erst am 19. Tage wiederkehrten. Am 23. Tage erfolgte die Entlassung der Kranken aus dem Hospital.

Bei einer Nachuntersuchung am 11. Juni 1891, 8 Monate nach der Operation, war kein Anfall mehr aufgetreten, der Allgemeinzustand und die geistigen Thätigkeiten der Kranken besser, wie früher. Die Narbe war fest, aber nicht ganz mit Knochen ausgefüllt.

VII. Braun, Operation 15. Nov. 1890, vergl. Krankengeschichte.

VIII. Nancrede.[2]) Ein 24jähriger Mann hatte 7 Jahre vorher

1) W. W. Keen, Five cases of cerebral surgery I and II for epilepsy following trauma. American Journal of the medical sciences. 1891. September. p. 219.

2) Ch. B. Nancrede, The operative treatment of Jacksonian and focal epilepsy. Annals of surgery. 1896. Vol. XXIV. p. 125.

eine Verletzung an der linken Seite des Kopfes erhalten, der 2 Jahre später epileptische Anfälle folgten, die sich alle 2 bis 3 Wochen täglich wiederholten, um dann 1 bis 2 Wochen auszubleiben. Dieselben verliefen ohne Aufhebung des Bewusstseins und begannen mit Knefien des rechten Mundwinkels und Bewegungen des rechten Handgelenkes. Am 18. Decemb. 1890 wurden die Centren für die Muskeln des Mundwinkels und der Zunge localisirt und exstirpirt. Danach trat während einer Woche Lähmung des unteren Theiles der rechten Gesichtsseite, der Zunge und des Mundbodens auf, ferner eine 9 Tage dauernde vollständige Aphasie, letztere nach Nancrede's Ansicht unzweifelhaft infolge von Compression des motorischen Sprachcentrums durch Blut. Nach 3 Wochen war jede Lähmung verschwunden. Am 2. Tage nach der Operation hatte der Mann einen Anfall, blieb nun aber fast 3 Jahre gesund, bekam dann aber wieder in langen Zwischenräumen epileptische Anfälle. Genau kann Nancrede den Eintritt und die Häufigkeit dieser Anfälle nicht angeben, da der als gesund geltende Mann im Inneren des Landes am 15. Sept. 1893 auf einer Farm arbeitete.

IX. Sachs und Gerster.[1]) Vor 6 Jahren war der bei der Aufnahme 24jährige Patient auf die rechte (?) Seite seines Hinterkopfes gestürzt und hatte nach einem Jahre einen Anfall, der in einem Krampf des rechten Armes und Beines bestand. Diese Anfälle traten bis zu sechs täglich auf, manchmal aber auch nur drei- bis viermal in 2 Wochen. Am 23. Januar 1892 Trepanation über dem Armcentrum und der linken Hemisphäre; die Dura mater wurde eröffnet. Zweite Operation am 8. März 1892. Excision des ganzen, elektrisch bestimmten, Armcentrums. Wiederholte Anfälle nach beiden Operationen.

Trotz Excision keine Besserung. Leichte Parese des rechten Armes 2 Tage nach der Excision; Parese verschwunden nach ca. 2 Wochen.

X. Nancrede.[2]) Ein lediger 30jähriger Farmer, der als Knabe eine ausgedehnte Fractur der Regio fronto-parietalis erlitten hatte, wurde am 6. Juni 1892 in das Krankenhaus aufgenommen. Derselbe hatte 18 Monate zuvor epileptische Anfälle bekommen, die allmählich so zunahmen, dass sie schliesslich in einander übergingen, trotz medicamentöser Behandlung, die vorübergehende Besserung ergeben hatte. In den letzten 72 Stunden dauerten die Anfälle fast beständig an. Der Beginn der Anfälle, während deren das Bewusstsein erhalten sein sollte, zeigte dass die Ursache derselben in den Centren für den linken Daumen, den linken Mundwinkel und den Mundboden gelegen sei, weshalb die Exstirpation derselben am 16. Juni 1892 als lebensrettende Operation vorgenommen wurde Nach der Operation dauerten die Anfälle einige Tage fort, dann kamen sie in längeren Zwischenräumen wieder, und bei der Entlassung schienen sie verschwunden zu sein, nur war noch eine gewisse Schwäche des linken Armes und Beines zurückgeblieben, als Folge der Erschöpfung

1) Sachs, B. und Gerster, A. G., Die operative Behandlung der partiellen Epilepsie. Deutsche med. Wochenschr. 1896. Nr. 35. S. 559. Fall 12 und American Journal of the medic. science. 1892. November.

2) Nancrede, Annals of surgery. 1896. Vol. XXIV. p. 127.

der motorischen Centren. Die nächsten 2 Monate blieb der Kranke auch frei von Anfällen und fühlte sich so wohl, dass er ca. 1 Monat nach seiner Entlassung mehrere Tage hintereinander, täglich 2 Acres Korn schneiden konnte. Infolge dieser unklugen Ueberarbeitung und der Einwirkung der Sonnenhitze trat nach der Annahme von Nancrede eine durch Meningitis bedingte acute Manie auf, die von den alten Anfällen begleitet und gefolgt war. Die Parese des linken Armes mit Contractur der Hand blieb bestehen. Gegenwärtig ist 1 Anfall täglich die Regel, manchmal sind auch mehrere am Tage vorhanden, manchmal bleiben sie auch eine Woche lang aus.

XI. Parker und Gotch.[1]) Ein 9 Jahre alter Knabe fiel im October 1891 auf die rechte Kopfseite, kurz darauf erfolgte Erbrechen, 3 Wochen später leichter Tremor der linken Hand, welche auch mehrmals am Tage zuckte. Tremor und Zuckungen der Hand wiederholten sich immer häufiger, dauerten auch länger, es gesellten sich Zuckungen des linken Vorderarmes, des Kopfes und der Augen hinzu. Die Anfälle begannen mit einem Spreizen der Finger, der leicht abducirte Arm machte im Ellbogengelenk kurze Armschläge, der Kopf rückte zwei- bis dreimal nach rechts, die Augen bewegten sich ebenfalls nach rechts, und den Schluss bildete, wie es schien, wieder eine Zuckung der Hand. Die Dauer eines Anfalls betrug etwa 10 Secunden. In der letzen Zeit traten täglich 20 bis 30 Anfälle auf, die von einer Aura, welche der Kranke als ein von der Schulter gegen die Hand hin absteigendes Gefühl empfand, eingeleitet wurden. Am 17. December 1892 wurde von Parker die rechte motorische Zone freigelegt; eine elektrische Untersuchung derselben ergab Bewegung des Daumens, Reizung einer anliegenden Partie Bewegungen des Handgelenkes. Nach Incision der Pia wurden diese Reizstellen mit dem scharfen Löffel exstirpirt, die Knochentheile in kleinen Stückchen getheilt wieder eingelegt.

Die Zahl der Anfälle ging nach der Operation langsam auf 4 bis 6 herab, die meist des Nachmittags auftraten.

Dauer der Nachbeobachtung etwa 5 Monate.

XII. Eskridge (Operateur Rogers)[2]). Eine 33 Jahre alte Frau war in ihrem 5. Lebensjahr auf die linke Stirnscheitelbeingegend gefallen. In den nächsten 3 bis 4 Jahren traten mit verschiedener Häufigkeit Zuckungen in der rechten Hand auf, dieselben traten manchmal jeden Tag, manchmal aber auch nur einmal in der Woche auf, blieben aber selten Wochen oder Monate lang vollkommen aus. Gelegentlich wurde bei diesen Anfällen auch ein ziehender Schmerz in dem rechten Fuss gespürt. Nach dem Anfall klagte die Kranke über Kopfschmerz und war für einige Zeit verwirrt. Am 4. December 1893 wurde dieselbe in das Krankenhaus aufgenommen,

1) Parker, Rushton und Gotch, Francis, A case of focal epilepsy. Trephining. Electrical stimulation and excision of focus, primary healing-improvement. British medical Journal. 1893. May 27. p. 1101.

2) Eskridge, J. T., Trephining in three cases of epilepsy: Two for the Jacksonian variety; one due to old meningeal haemorrhage, improvement. The med. News. 1894. Vol. LXV. No. 15. p. 395.

daselbst begannen die Anfälle mit einem Gefühl von Klingen und Steifheit in den Fingern und dem Daumen der rechten Hand, unmittelbar darauf schloss sich die Hand, und bog sich der Arm im Ellbogengelenk. Am 30. März 1894 trepanirte Rogers die in Behandlung von Eskridge stehende Frau über dem mittleren Theil der linken Fissura Rolando. Der Knochen wurde verdickt, sonst aber normal gefunden. Die elektrische Reizung der Dura an dieser Stelle rief zuerst eine Beugung des Daumens, dann eine solche des Zeigefingers, zuletzt eine solche der anderen Finger hervor. Nach Incision der Dura erschien die Pia und das Gehirn gesund, eine nochmalige Reizung der vorliegenden Rinde ergab Bewegungen des Daumens und Zeigefingers der rechten Hand. Diese Stellen wurden in einem Durchmesser von $^1/_2$ Zoll und in der Dicke von $^1/_4$ Zoll excidirt. Nach der Operation war eine theilweise Lähmung des rechten Daumens und eine vollkommene Lähmung des Zeigefingers vorhanden, die Bewegung des kleinen Fingers war schwach, der Ringfinger und der Mittelfinger konnten nur wenig gebeugt und gestreckt werden. Die Extensoren des Handgelenkes waren kräftig, die Flexoren sehr schwach; die Mm. interossei der Hand mit Ausnahme desjenigen, der den kleinen Finger bewegte, gelähmt. Ebenso war die rechte Seite des Gesichtes um den Mund vollkommen gelähmt. Rechter Ellbogen und rechte Schulter normal; ebenso normal das Gefühl in der rechten Hand und im Gesicht. Am 1. April war die ganze Hand und der Ellbogen gelähmt, die Zunge wurde nach rechts herausgestreckt, und die Sprache war gestört. Da man eine Meningealblutung als Ursache dieser Erscheinungen annahm, wurde am 3. April die Wunde eröffnet, ohne dass aber eine solche gefunden wurde. In wenigen Tagen gingen die Depressionserscheinungen zurück. Am 12. April konnte die Frau zuerst den rechten Arm und die Schulter bewegen, und am 15. April waren die Bewegungen schon wieder ziemlich normal. Am 16. April trat beim Verbandswechsel ein tonischer Krampf, vom Daumen und Zeigefinger ausgehend, auf, der über den Arm weiterging; ebensolche Anfälle wiederholten sich am 18. April. Nun erhielt die Kranke Borax und Brom, und vom 18. Mai hörten die Anfälle auf.

XIII. Sachs und Gerster[1]). Ein 21jähriger Mensch hatte vor einigen Jahren einen Schlag auf den Kopf erhalten. Am 29. November 1894 traten Zuckungen im rechten Daumen auf, an die sich ein typischer epileptischer Anfall anschloss, und dem am gleichen Tag noch zwei weitere Anfälle nachfolgten, die in convulsivischen Zuckungen des rechten Daumens bestanden. Am nächsten Tage wieder mehrere solcher Anfälle, bei denen auch die ganze Hand mit zuckte. Dann war der Kranke bis Ende April 1895 wohl, als sich wieder Zuckungen des Daumens, aber ohne Verlust des Bewusstseins einstellten. Am 14. Mai 1895 wurde die erste Operation ausgeführt, die in einer Aufmeisselung des Schädels und Freilegung des rechten Armcentrums, das elektrisch bestimmt wurde, b stand; wegen schlechten Pulses wurde die Operation sistirt. Am 16. Mai traten 3 Krampfanfälle im Gesicht (rechts) und im rechten Arm mit Bewusstseinsverlust auf, so dass schon am 20. Mai 1895 eine

1) Sachs und Gerster, l. c. S. 557. Fall 2.

zweite Operation vorgenommen wurde, bei welcher die Dura mater eröffnet und eine Excision der unteren Hälfte des entsprechenden Armcentrums stattfand. Dura genäht. In die $3^1/_2$ cm im Durchmesser betragende Schädellücke wurde der Knochen nicht wieder eingelegt. Die Untersuchung des excidirten Stückes erwies einen alten Herd in der grauen Substanz, wahrscheinlich traumatischen Ursprunges, neben veralteter Leptomeningoencephalitis.

Am 25. Mai leichter Anfall; Zuckungen in dem rechten Auge, in der Nase und rechten Augenlid, die durch Morphium beruhigt wurden; Anästhesie des rechten Daumens und der anderen Finger, leichte Parese der ganzen Hand. Am 26. Mai war die Parese geringer und am 31. Mai bedeutend besser. Am 12. Juni (21. Tage nach der 2. Operation) wurde der Patient aus dem Hospital entlassen. Leichte Dysarthrie in den ersten Monaten.

Vom 21. Mai 1895 an bis zur Publication, die Ende Juli 1896 erfolgte, also in etwa 14 Monaten, traten keine Anfälle mehr auf. Dysarthrie vollkommen geschwunden, keine Parese der rechten Hand. Patient klagte etwas über Taubheitsgefühl, war aber im Geschäft thätig und geistig frisch.

XIV. Sachs und Gerster[1]). Ein jetzt 15 Jahre alter Knabe war bis zu seinem 3. Lebensjahre geistig und körperlich gesund. Mit circa $3^1/_2$ Jahren stürzte er von einem Stuhl auf den Hinterkopf (?). Im Alter von $4^1/_2$ Jahren erster Anfall (Petit mal), kurz darauf ausgesprochener Anfall mit Krämpfen (Kopf immer nach rechts gedreht, Krampf in der rechten Hand, dann des rechten Beines und allgemeine Krämpfe). Bewusstlosigkeit. Anfälle haben sich allmählich gehäuft bis zu vier und fünf täglich (im Hospital sind diese Anfälle beobachtet worden, jetzt den Charakter allgemeiner Krämpfe). Kindisches Verhalten.

Erste Operation am 11. Februar 1896, bei der das ganze Armcentrum der linken Hemisphäre freigelegt und excidirt wurde. Patient erholte sich rasch. Anfälle stellten sich 12 Stunden nach der Operation wieder ein. Trotz grosser Dosen Brom und Chloral 2 bis 3 Anfälle (allgemeine) täglich. Deshalb am 13. März 1896 zweite Operation, die in der Excision des Armcentrums in der rechten Hemisphäre bestand. Rasche Erholung; keine Verminderung der Anfälle. In beiden Operationen wurden die motorischen Felder elektrisch bestimmt. Der Knochen wurde reponirt. Resultat: Patient wurde auf Verlangen der Eltern operirt; man sieht, dass die Excision beider motorischer Armcentren nichts genützt hat. Interessant war in diesem Falle, dass nach den Operationen die betreffende Oberextremität nur 48 Stunden ein wenig paretisch war; der Knabe kann dieselbe so gut bewegen, wie zuvor. Sensibilitätsprüfungen konnten wegen geistiger Beschränktheit des Patienten nicht ausgeführt werden. Am 20. April 1896 aus dem Hospital entlassen. Untersuchung des excidirten Rindenstückes ergab Degeneration der Pyramidenzellen und Verdichtung des Neurogliagewebes.

---

1) Sachs und Gerster, l. c. S. 560. Fall 19.

B. Kranke, bei denen die Exstirpation des anatomisch bestimmten Centrums vorgenommen wurde.

XV. Starr[1]) (Operateur Mc. Burney). Der jetzt 14 Jahre alte Mensch erlitt zuerst im 4. Lebensjahre durch Fall auf den Kopf einen Schädelbruch über der linken Hälfte der Kranznaht. Im Alter von 12½ Jahren fiel er zum 2. Male auf den Kopf und bekam bald darauf die Erscheinungen Jackson'scher Epilepsie. Die Anfälle begannen mit Prickeln und Krämpfen in der rechten Hand, die sich über den rechten Arm und das rechte Bein verbreiteten, während das Gesicht nur selten zuckte. Als Operationsfeld wurde das Armcentrum im mittleren Drittel der Centralwindung gewählt, obgleich dasselbe 1½ Zoll hinter der Stelle der alten Fractur sich befand. Am 30. Januar 1892 wurde die Operation von Mc. Burney ausgeführt. Die sehr verdickte und undurchsichtige Dura mater war ohne Pulsation, aber mit dem Knochen und der Pia mater verwachsen. Nach Durchtrennung der letzteren entleerte sich aus einer Cyste etwa eine Drachme klarer Flüssigkeit. Die Wandung der Cyste wurde entfernt. Etwas weiter nach vorn fand sich eine 2. Cyste, die 2 Drachmen Flüssigkeit enthielt, deren Wandungen ebenfalls abgetragen wurden. Das Gehirn, welches an dieser Stelle einen Stich ins Gelbliche zeigte, schien atrophisch zu sein, pulsirte aber gut. Vom 30. Januar 1892, dem Tage der Operation, blieben bis zum April 1892 die Anfälle aus, traten dann wieder auf, verschwanden aber bis August 1892, nachdem eine kleine Eiteransammlung unter der Kopfhaut über der früheren Trepanationsstelle entleert war. Von da ab wieder täglich 3 bis 4 Anfälle, die mit Prickeln und Zucken in der rechten Hand begannen, sich über den ganzen Arm und nach abwärts über das Bein ausbreiteten, worauf dann 5 bis 15 Minuten beide Extremitäten zugleich zuckten; das Gesicht war nie während des Anfalles mit betroffen, und war auch nie das Bewusstsein gestört. Nach den Anfällen war der Arm und das Bein etwas paretisch. Am 7. Januar 1893 wurde deshalb von Mc Burney eine zweite Operation vorgenommen. Dabei wurde in der Gegend der alten Narbe die Kopfhaut vom alten Narbengewebe sorgfältig abgehoben und der Knochen ausgemeisselt. Die Dura zeigte sich wieder mit dem Knochen und der Pia mater verwachsen, letztere war mit dem Gehirn in eine dicke, bindegewebige Masse zusammengeschweisst. Durch Punktion wurde etwa ½ Zoll unter der Hirnrinde eine mit klarer, seröser Flüssigkeit gefüllte Höhle nachgewiesen und incidirt. Eine Begrenzungslinie zwischen Hirnrinde und weisser Substanz konnte nicht nachgewiesen werden, da an Stelle der Hirnrinde eine bindegewebige Masse ausgebreitet war. Letztere wurde ausgeschnitten, indem ein linsenförmiges, etwa 1 Zoll langes und ½ Zoll breites Stück entfernt wurde. Einen Zoll nach vorn wurde eine weitere Cyste eröffnet. Nach der Operation war weder Lähmung, noch Anästhesie zu beobachten. Bis März 1893 hatte der Kranke nur 2 Anfälle.

XVI. Caselli.[2]) Ein 25jähriges Dienstmädchen erlitt in ihrem

1) Starr, Allen, Hirnchirurgie übersetzt von M. Weiss. 1895. S. 22. Fall 2.

2) Caselli, Trapanazione del cranio nell'epilessia traumatica. VIII. adunanza della societ. ital. di chirurg. 1891. p. 17. Caso 2.

7. Lebensjahr einen Schlag mit einem spitzen, hölzernen Ackergeräth gegen das rechte Scheitelbein, wobei dasselbe abbrach und in die Schädelhöhle eindrang. Nach 5 Monaten Heilung der Wunde. Im 9. Lebensjahr traten epileptiforme Anfälle auf, die sich anfangs alle 4 bis 5 Monate in den letzen 2 Jahren noch häufiger einstellten und immer länger andauerten. Die Diagnose wurde auf eine corticale traumatische Epilepsie gestellt localisirt in den motorischen Centren des linken Facialis, der linken oberen und unteren Extremität. Nach anatomischer Bestimmung des Sulcus Rolando wurde am 29. April 1891 die Trepanation vorgenommen. Dabei fand sich ein rundlicher Defect im knöchernen Schädel von etwa 1 cm Durchmesser. In dem Defect bemerkte man einen fibrösen, mit der Dura verwachsenen Strang, welcher feinere Adhäsionen zum Gehirn entsandte. Nach Entfernung und Glättung des Knochenrandes wurde die Narbe incidirt und ein der Dura adhärentes kleines Stück der Gehirnfläche von den beiden dem Sulcus Rolando benachbarten Windungen fortgenommen. Die Blutung wurde mit dem Thermocauter und nach Horsley's Vorgang mit in Cocainlösung getränkten Bäuschen vorgenommen. Am 1. Juli wurde die Kranke entlassen; die Heilung wurde durch eine 6 Monate später vorgenommene Untersuchung festgestellt.

XVII. d'Antona.[1]) Vor 6 Jahren fiel dem jetzt 18 Jahre alten Kranken ein Ziegelstein auf die linke Scheitelbeingegend, er verlor das Bewusstsein und die Sprache, welche erst nach 29 Tagen sich wieder einstellte. 3 Jahre später traten Krämpfe auf, die mit Contractionen in der rechten oberen Extremität begannen, dann allgemein wurden und mit Bewusstlosigkeit verbunden waren. Nach 3 Monaten neue Anfälle, die im weiteren Verlauf häufiger wurden, aber immer den angegebenen typischen Verlauf behielten.

Bei der Untersuchung des Kranken fand sich in der linken Scheitelbeingegend eine 2 cm lange, 1 cm breite und 1/2 cm tiefe halbmondförmige Narbe. Das Centrum der Narbe, unter der eine Depression des Knochens lag, entsprach dem Verlauf des Sulcus Rolando (nach der Methode von d'Antona bestimmt) und ist 5 1/2 cm von dessen oberem und 4 cm von dessen unterem Winkel entfernt.

Bei der Operation findet sich nach Trennung der Weichtheile, ein Knochendefect und eine hämorrhagische Cyste. Bei der Incision der Dura zeigt sich, dass dieselbe mit den darunter liegenden Hirnwindungen, die wie Bodensatz von Rothwein aussahen, verwachsen ist. Abschabung des Gehirnes in einer Dicke von 2 bis 3 mm. Obgleich der elektrische Apparat gut funktionirt ruft die elektrische Reizung sowohl bei dem Auftetzen der Nadeln auf die Gehinoberfläche als beim Einstechen derselben in die Hirnsubstanz keine Zuckungen hervor. Heilung per prim. int. In der nächsten Zeit keine epileptischen Anfälle. Am 22. März (1893?) verliess der Kranke die Klinik. 50 Tage später hatte er wieder einen Anfall, 15 Tage nachher noch einen zweiten und dann keinen mehr.

Die Nachbeobachtung scheint sich nur auf eine Zeit von etwa 6 bis 7 Monaten zu erstrecken.

---

1) A. d'Antona, Nove casi di chirurgia cerebrale (Epilessia). Societa italiana di chirurgia. 1893. p. 147. Caso 6.

XVIII. Warnots[1]): Der Kranke hatte vor 2 Jahren durch Schlag mit einer Eisenstange eine Fractur der linken Schläfenscheitelbeingegend erlitten, die ohne Behandlung blieb. Gegenüber dem Centrum für die obere Extremität fand sich eine Depression des Schädels. 4 Monate nach der Verletzung stellte sich eine Jackson'sche Epilepsie ein. Zur Zeit der Operation waren 20—30 Anfälle am Tage vorhanden, die vom rechten Daumen ausgingen und sich nicht über die rechte obere Extremität ausbreiteten. Bei der Trepanation fand W. eine Zerreissung und Adhärenz der Dura nebst einer Narbe in der Gehirnrinde, die exstirpirt wurde; hierauf wurde das vor Eröffnung des Schädels in seiner Lage bestimmte Centrum des Daumens ebenfalls noch entfernt. Die unmittelbare Folge war eine Lähmung des rechten Daumens, die nach 3 Monaten langsam, aber unvollkommen wich. Allmählich kamen die Bewegungen wieder, ausgenommen diejenigen für Abduction und Extension des Daumens, dieselben konnten auch zur Zeit der Mittheilung der Beobachtung, 1/2 Jahr nach der Operation, noch nicht wieder völlig ausgeführt werden. Epileptische Anfälle waren in dieser Zeit nicht wieder aufgetreten, aber Warnots selbst lässt es zweifelhaft, ob die Heilung eine definitive sei.

C. Kranke, bei denen Theile der Gehirnoberfläche an Stelle der in der Gegend des Sulcus Rolando gelegenen Verletzung weggenommen wurden.

XIX. Navratil.[2]) Ein 17 Jahre alter Knabe, der am 22. Juni 1887 aufgenommen wurde, hatte zu Ostern 1885 einen Schlag mit einer Heugabel auf die linke Seite des Schädels erhalten. In der Nacht des dritten Tages nach der Verletzung traten krampfhafte Erscheinungen an der rechten oberen und unteren Extremität auf, und am nächsten Morgen waren diese Gliedmaassen ebenso wie die rechte Gesichtshälfte gelähmt und der Patient vollkommen aphasisch.

Am 2. Juni 1885 wurde die Entfernung eines grossen Knochensplitters vorgenommen, dem in den nächsten 6 Tagen noch elf weitere nachfolgten. Daraufhin trat eine allmähliche Besserung der Lähmungserscheinungen ein, und sowohl die Aphasie, wie die Krampfanfälle setzten bis zum December desselben Jahres aus, zeigten sich dann wieder, sistirten aber auf innere Medication. Vom letzteren Datum bis zur Aufnahme in das Spital (1 1/2 Jahr) hatte der Kranke nur wenige Anfälle. Die Lähmung der Extremitäten war fast ganz geschwunden, doch war die rechte Gesichtshälfte gelähmt geblieben und zeigte krampfhafte Zuckungen, die fast alle 5 Minuten wiederkehrten. Der Kranke suchte hauptsächlich Hülfe, weil er nur stotternd sprechen konnte; die Operation wurde aber auch gemacht wegen der Gesichtslähmung, der Facialchorea und der stattgehabten epileptischen Anfälle. Bei der ersten Operation am 7. Juli 1887 wurde der deprimirte Knochen entfernt, die adhärente

1) Warnots, Sur la chirurgie cerebrale. Congrès français de chirurgie. 1893. p. 483.

2) Emmerich Navratil, Beiträge zur Hirnchirurgie. Stuttgart 1889. Fall 2.

Dura gelöst, aber nicht eröffnet, da der tastende Finger durch die Gehirnhäute hindurch keine Abnormitäten entdecken konnte. Nach 8 Tagen war die Sprachstörung fast vollkommen geschwunden, die Parese der Gesichtsnerven ging ebenso wie die Krämpfe der Gesichtsmuskeln zurück, und der Kranke schien hergestellt zu sein. Aber Ende November 1887 stellte sich plötzlich eine epileptischer Anfall ein, der sich wöchentlich wiederholte.

Eine zweite Operation wurde deshalb am 20. December 1887 vorgenommen, welche in der Lösung der Dura von der Narbe bestand. Um eine Wiederverwachsung der Theile zu verhindern, wurde zwischen Dura und Kopfhautlappen mit Jodoform bestreute Sublimatgaze gelegt. Die Anfälle hörten zunächst auf, kamen aber nach 2 Monaten wieder und wurden immer häufiger, so dass sie im Mai 1888 täglich vier- bis sechsmal wiederkehrten. Da Navratil annahm, dass die Knochenränder nicht weit genug weggenommen sein möchten, wurden dieselben bei einer dritten Operation im Mai 1888 entfernt. Nichtsdestoweniger dauerten die Anfälle fort. Anfangs schienen dieselben nach dem Gebrauch von Rubidium ammon. bromatum auszubleiben, aber nach 2 Monaten hörte die Wirkung des Mittels auf. Häufig traten Anfälle auf, die mit Zuckungen der Gesichtsmuskeln und der Extremitäten rechts begannen, dann aber in klonische Krämpfe des ganzen Körpers mit 2—5 Minuten lang dauernder Bewusstlosigkeit übergingen.

In der Absicht, das Gehirn blosszulegen und ein etwa auffindbares pathologisches Substrat zu entfernen, wurde am 4. August 1888 die 4. Operation vorgenommen. Bei der Blosslegung der dem Knochendefect entsprechenden Rindenpartie fanden sich an der Hirnrinde vier grössere, kleine (linsen- bis maiskorngross), gelblich weiss verfärbte Flecken, die hauptsächlich das mittlere und hintere Drittel des Gyrus centralis anterior betrafen. Dem Tastgefühl präsentirten sich diese Flecken als derbe, resistente Partien (Narben der Rinde). Diese Stellen wurden in 3, die härteste Partie in 5 mm Dicke abgetragen, so dass auch eine Millimeter dicke Schicht vom gesunden Gehirn mitgenommen wurde. Nach dem Erwachen aus der Narkose waren keine Motilitätsstörungen zu bemerken. Am 3. Tage trat Lähmung des rechten N. facialis auf, die am 4. Tage vollständig wurde, am 5. Tage Lähmung der rechten Extremitäten, verbunden mit Kopfschmerz und Somnolenz, die Sprache wurde unverständlich, das Bewusstsein gestört, und der Kranke sehr unruhig. Am 8. Tage verschwanden diese Reactionserscheinungen. Am 16. Tage fing die Facialislähmung an zurückzugehen, nach 3 Wochen war die Lähmung des rechten Armes schon gewichen, während das rechte Bein noch nachgeschleppt wurde. Die Intelligenz war noch abgeschwächt. Am 1. October konnte man noch eine Spur von Facialislähmung, sonst aber keine Motilitäts- und Sensibilitätsstörung mehr finden. An der operirten Stelle blieb eine länglich ovale Mulde von 8 cm Länge, 5 cm Breite und 3 cm Tiefe, die von der verdickten, resistenten, der Oberhaut nicht unähnlichen Dura mater ausgekleidet wurde. Seit der letzten Operation bis zur Vorstellung des Kranken in der königl. Gesellschaft der Aerzte in Budapest am 24. November 1888 war der Kranke ganz ohne Motilitäts- und Sensibilitätsstörung, die Intelligenz seinem Bildungsgrad entsprechend. Seit der letzten

Operation bis zur Zeit der Publication des Falles (11 Monate) hatte der Kranke keinen epileptischen Anfall.

XX. Kümmell.[1]) Ein 34 Jahre alter Apotheker hatte als Student im Herbst 1881 mit einem stumpfen Rappier einen Schlag auf den Kopf bekommen. Einige Tage nachher wurde Patient morgens beim Ankleiden plötzlich bewusstlos. Der Zustand hielt etwa 12 Tage an, nach welcher Zeit der Kranke vollständig gesund und geistig frisch sein Studium fortsetzte. 4 Jahre später (1885) stellte sich plötzlich ein epileptischer Anfall ein, der sich nach 4 Monaten wiederholte. Die Aura ging bei dem Kranken vom rechten Auge aus, es trat dann ein Zittern im rechten Arm ein, es folgten Zähneknirschen und Bewusstlosigkeit. Im Jahre 1885 traten die Anfälle in fünf hintereinanderfolgenden Monaten in etwa 4 wöchentlichen Intervallen ein, worauf eine Pause von 7 Monaten folgte. Die späteren Anfälle wurden dann besonders durch seelische Erregung hervorgerufen. Am 28. November 1888 wurde an einer Stelle des linken Seitenwandbeines, an der eine kleine, kaum fühlbare, aber auf Druck empfindliche Narbe zu constatiren war, trepanirt. Die Dura war dem Knochen, der keine Veränderungen zeigte, adhärent, etwas narbig und wurde ungefähr in der Ausdehnung eines 10 Pfennigstückes nebst einer dünnen Schicht Gehirnrinde entfernt.

Kümmell konnte zur Zeit der Publication nach $3^1/_2$ Jahren die vollkommene Heilung des Kranken noch constatiren und nach einer schriftlichen Mittheilung an mich auch noch nach $5^1/_2$ Jahren.

XXI. Kocher.[2]) Ein $8^1/_2$ Jahre alter Knabe bekam am 17. November 1886 durch einen Schlag mit einem eisernen Rechen eine Wunde an der Stirn. Da von dem Arzte anfangs keine Knochenverletzung angenommen wurde, kamen nur Einreibungen und kalte Umschläge zur Anwendung. Vom 10. Tage an traten immer heftigere Kopfschmerzen ein, dazu gesellten sich Starrheit des Nackens und Verdrehung der Augen nach oben. Vom 17. Tage an alle halbe Stunden ein ähnlicher Anfall, manchmal von Schielen und Drehen des Kopfes nach links begleitet. Am 15. Tage entleerten sich etwa 50 ccm dicken Eiters, und am 30. Tage wurde von einem 2. Arzte ein und am folgenden Tage 3 Knochensequester aus der Wunde gezogen. Nachdem ein Gehirnprolaps Ende Januar 1887 nochmals entstanden war, heilte die Wunde bis zum Mai 1887 zu. Dann war der Junge gesund bis zum 12. Februar 1889. In der Nacht stellte sich plötzlich Kopfschmerz und Schwindel, später ein leichter epileptischer Anfall mit Schaum vor dem Munde ein, Drehen der Augen und des Kopfes nach links, Verlust des Bewusstseins, ohne Zuckungen im Gesicht oder in den Armen. Später kurze Zuckungen in der linken Hand. Am 13. Febr. ein etwa 15 Minuten andauernder Krampfanfall, der mit Drehen des Kopfes und der Augen nach links begann, und dem klonische Krämpfe im linken

---

1) H. Kümmell, Zur operativen Behandlung der Epilepsie. Deutsche med. Wochenschr. 1892. Nr. 23. S. 526.

2) Th. Kocher, Chirurgische Beiträge zur Physiologie des Gehirnes und Rückenmarkes. II. Zur Kenntniss der traumatischen Epilepsie. Deutsche Zeitschr. f. Chirurgie. 1893. Bd. XXXVI. S. 36.

Arm und linken Bein und zum erstenmal in der linken Gesichtshälfte folgten. Das Bewusstsein ging dabei verloren; 1 Stunde später ein neuer Anfall von 35 Minuten Dauer, nach dem der linke Arm 1/2 Stunde gelähmt blieb. Am 14. Februar wurde der Junge bewusstlos in die Klinik gebracht. Der linke Arm und das linke Bein hingen schlaff herunter. Sensibilität im Bein nicht ganz erloschen, im Arme und auf der linken Gesichtshälfte nicht vollkommen gelähmt. Später kamen allmählich Zuckungen im linken Arm, im linken Bein und in der linken Gesichtshälfte, während die rechte Körperhälfte ganz ruhig blieb. Abends wurde der linke Arm und das linke Bein spontan bewegt, ebenso war auch der linke Facialis nicht mehr gelähmt. Die über dem rechten Tuber frontale gelegene Narbe pulsirte deutlich, unter ihr fühlte man einen Knochendefect. Am 15. Februar Anfall in dem linken Facialisgebiet.

Operation am 16. Februar 1889: Excision der alten Narbe mit Kreuzschnitt. Haut mit sammt dem Periost wird zurückgeschlagen, im Knochen eine trepankronenweite Oeffnung angelegt, die dann mit Meissel nnd Kneifzange noch erweitert wird; dann war das Loch frei von Verwachsungen. Die alte Narbe war mit der Dura und dem Gehirn fest verwachsen und pulsirte deutlich. Incision der Dura und der Pia rings um die verwachsene Stelle. Da die Geschwulst noch fest auf der Gehirnsubstanz sass, wurde die Rinde mit resecirt und zuletzt ein haselnussgrosses, derbes, narbig aussehendes Stück bis ins Mark — 2 cm tief — excidirt. Keine Zuckungen während der Excision. Exploration des Gehirnes durch Punktion ohne Erfolg. Nachmittags linker Arm, linkes Bein beweglich, in linken N. facialis von Zeit zu Zeit leichte Zuckungen. Am 17. Februar drehte sich Kopf und Augen nach links, ohne weitere Zuckungen in anderen Theilen. Ebenso am 18. Februar. Am 20. Februar allgemeiner epileptischer Anfall, klonische Krämpfe in allen Extremitäten. Nach 1 Stunde war die rechte Körperhälfte gelähmt, aber schon nachmittags war der Zustand wieder besser. Vom 21. Februar erhielt der Kranke Bromkali, am 22. Februar waren leichte Zuckungen im linken Facialisgebiet. Seit dem 24. März, dem Tage der Entlassung, hatte der Kranke keinen Anfall mehr gehabt. Am 8. December 1891 wurde berichtet, dass der Knabe nie mehr einen epileptischen Anfall hatte, das Gedächtniss besser geworden sei, und er sich geistig entwickelte. Die Heilung war also nach 2 1/2jähriger Beobachtung dauernd geblieben.

XXII. Poppert.[1]) Der 28jährige Kranke hatte im 10. Jahre durch einen Schlag eine Schädelverletzung erlitten. Mehrere Wochen danach bekam er Krämpfe im rechten Arm, nach denen eine Lähmung derselben, eine Parese des rechten Beines und zeitweise heftige Kopfschmerzen hinterblieben. Diese Erscheinungen gingen im Laufe 1 Jahres aber wieder vollkommen zurück. Im 17. Lebensjahr stellten sich epileptische Krämpfe ein, die jedesmal mit Zuckungen im rechten Arm begannen, dann auf die anderen Extremitäten übergingen, während das Bewusstsein vorübergehend aufgehoben war, und jedesmal für kurze Zeit Parese des rechten

1) Weissgerber, Ueber 2 Fälle operativ behandelter Rindenepilepsie. Mittheilung gemacht in der Sitzung des ärztlichen Vereins in Giessen am 28. Januar 1896. Deutsche med. Wochenschr. 1896. Vereinsbeilage. S. 149. Fall 2.

Armes und starke Kopfschmerzen hinterliessen. Anfänglich traten die Anfälle alle 5—7—10 Wochen auf, später häufiger, drei- bis viermal am Tage. Aeusserlich fand sich am Schädel eine trichterförmige Einsenkung links neben der Pfeilnaht in der Verbindungslinie beider Meatus auditorii.

Bei der am 8. October 1890 vorgenommenen Operation fand sich eine fast wallnussgrosse Cyste mit klarem, serösem Inhalt, die nebst der angrenzenden veränderten Hirnmasse exstirpirt wurde.

Der Wundverlauf war ein guter. Die Anfälle setzten jedoch nur 4 Wochen aus, dann traten sie in Pausen von 4 Wochen wieder auf, aber nicht so stark, wie früher. Seit 1 1/2 Jahr sind sie ganz weggeblieben bis auf einen Anfall im November 1895.

XXIII. Knapp und Post.[1]) Ein 16 Jahre altes Mädchen war 1885 auf den Kopf gefallen und bekam im November 1890 allgemeine Convulsionen, die von Kopf- und Augenverdrehungen nach rechts eingeleitet wurden. Man fand einen vertieften Schädelbruch über der zweiten linken Stirnwindung, wegen dessen die Trepanation am 24. November 1890 vorgenommen wurde. Der stark verdickte Schädelknochen war mit der Dura mater und diese mit dem Gehirn verwachsen, letztere wurde mit einem Theil der Gehirnsubstanz herausgeschnitten.

Während der folgenden 4 Monate, welche die Kranke in Beobachtung blieb, dauerten die Krampfanfälle an.

XXIV. Poppert.[2]) Der 10 Jahre alte Knabe hatte als 1jähriges Kind durch einen Schlag eine complicirte Schädelfractur erlitten. 1/2 Jahr vor der Aufnahme in die chirurgische Klinik in Giessen Beginn der epileptischen Anfälle, die etwa alle 10 Tage sich wiederholten. Beginn der Anfälle mit Schmerzen in der linken Hand, im Vorderarm und an der Kopfnarbe, dann traten tonische Zuckungen im linken Vorderarm, Hand und Finger auf, die in äusserste Beugung gesetzt wurden; dann gingen die Krämpfe regelmässig auf die linke untere Extremität über. Die Anfälle dauerten 1—3 Monate, das Bewusstsein war kurze Zeit aufgehoben.

Am 31. December 1891 wurde von Poppert entsprechend der zwischen Sagitalnaht und rechtem Tuber parietale vorhandenen Narbe das Gehirn blossgelegt. Es fand sich hier ein Defect im Knochen; von der narbig verwachsenen Dura erstreckte sich eine Narbenmasse in die Hirnrinde hinein. Die degenerirte Hirnpartie wurde in ganzer Ausdehnung in einer Tiefe von 1 cm entfernt.

Der Wundverlauf war vollständig reactionslos. Patient blieb über 2 Jahre vollständig anfallsfrei; April 1894 hatte er noch einmal einen Anfall. Seitdem sind die Anfälle bis jetzt, also nach 1 3/4 Jahren nicht wieder eingetreten.

XXV. Starr.[3]) Ein 24 Jahre alter Mann erlitt im April 1888 einen Schädelbruch etwa in der Mitte der rechten Kreuznaht. 6 Wochen bestand Fieber und Delirium, dann war der Verletzte gesund. 3 Jahre

1) Knapp und Post, Boston. medical and surgical Journ. 1892. 7 January. Referirt von Allen Starr: Hirnchirurgie, übersetzt von M. Weiss. 1895. S. 42.

2) Weissgerber, l. c. S. 149 (Fall 1).

3) Starr, l. c. S. 24 (Fall 3).

später Beginn von Krämpfen, die in verschiedenen Zwischenräumen bis zu der ersten im April 1892 vorgenommenen Untersuchung fortbestanden. Tagsüber gewöhnlich 2 Anfälle, längstes Intervall während eines Jahres 9 Wochen. Im März 3 Anfälle, dieselben begannen immer mit einer krampfhaften Bewegung des linken Armes, einem Taubheitsgefühl in der linken Hand und in einer Bewegung des Kopfes nach links; dann verlor der Kranke das Bewusstsein, und die Krämpfe breiteten sich über den ganzen Körper aus.

Am 12. April 1892 trepanirte Mc. Burney an der über dem Rindencentrum des linken Armes gelegenen Bruchstelle. In der Dura fand sich ein kleiner Knochensplitter, der entfernt wurde, Dura sehr verdickt, Pia und Gehirn deutlich ödematös mit einem Stich ins Gelbliche. Da eine Cyste an dieser Stelle zu liegen schien. Punktion mit Canüle, jedoch ohne Erfolg. Ein Theil dieses erweichten Rindengebietes wurde ausgeschnitten. Dr. von Gieson fand die Gehirnsubstanz stark verändert, in derselben eine grosse Menge von Gliazellen; die Rinde schien ihm der motorischen Gegend anzugehören, wegen der sehr grossen Pyramidenzellen in der dritten Schicht.

Die Wunde heilte bald und leicht. Von einer Lähmung wurde der Kranke nicht befallen und nach 3 Wochen aus dem Krankenhaus entlassen Zu jener Zeit hatte er keine Anfälle, bald nachher stellten sich dieselben jedoch wieder ein, und im Sommer traten dieselben in grösserer Häufigkeit als vor der Operation auf, und gegenwärtig sind die Anfälle so heftig wie sonst (März 1893).

XXVI. Brenner.[1]) Ein 15 Jahre alter Junge hatte einen Beilhieb in die rechte Scheitelbeingegend bekommen; ½ Jahr nach dieser Verletzung begannen epileptische Anfälle stets im linken Daumen, dehnten sich dann über die linke Oberextremität aus, erstreckten sich über den ganzen Körper und endeten schliesslich mit Bewusstlosigkeit. Die am 28. December 1893 an der Stelle der Narbe ausgeführte Trepanation ergab eine 1 cm hohe Knochenauftreibung an der Innenfläche des Schädels, die nebst dem unterhalb desselben gelegenen etwas verfärbten Rindengebiete abgetragen wurde. Blossgelegt war nach der Angabe von Dr. Schnopfhagen, der bei der Operation eine Zeichnung gemacht hatte, der hintere Rand der vorderen Centralwindung, die Roland'sche Furche, die hintere Centralwindung und das vordere Drittel der Interparietalfurche, oberhalb welcher die Spitze des oberen Scheitelläppchens sichtbar war. Der Knochen wurde reponirt, und es erfolgte Heilung per pr. int.

Am Tage der Operation und am nächsten Tage traten noch Zuckungen im linken Arm auf, die dann aber ausblieben.

Die Dauer der Nachbeobachtung betrug, da die Veröffentlichung der Beobachtung bereits am 2. Januar 1894 gemacht wurde, nur 1 Woche.

XXVII. Dana und Curtis. „Patientin 17 Jahre alt, Fall auf den

1) A. Brenner (Linz): Ein Fall von traumatischer Epilepsie. Trepanation. Heilung. Wiener klinische Wochenschr. 1894. Nr. 4. S. 68.

2) Chas. Dana und F. Curtis, Two cases of Jacksonian epilepsy treated by excision of the cortex. The Post Graduate. 1897. Vol. XI. p. 305. Referirt in dem Neurologischen Centralbl. 1897. S. 132.

Kopf im Alter von 6 Jahren, 8 Tage später Krämpfe. Allmähliche Entwickelung rechtsseitiger Krampfanfälle ohne Lähmung. Operation im Alter von 17 Jahren. Excision der motorischen Arm- und Handcentren. Vorübergehende Hemiplegie und Hemianästhesie. Die epileptischen Anfälle blieben 2 Monate aus, kehrten dann wieder."

XXVIII. Kocher.[1]) Ein 14 Jahre alter Knabe hatte am 9. Juli 1889 mit einem dreieckigen Karst einen Schlag auf den Kopf bekommen, infolge dessen er bewusstlos wurde. Darauf trat Fieber ein, mit Schmerzen, Delirien und Erbrechen. In der Nacht vom 10. auf 11. Juli hielt das Erbrechen an und krampfhafte Bewegungen im linken Arm und in der linken Hand stellten sich ein; manchmal machte der Junge auch heftige Bewegungen mit dem linken Bein und verdrehte häufig die Augen. In der nächsten Zeit trat eine übelriechende Eiterung auf, und es entleerten sich auch mit dem Eiter Nervenelemente. Allmählich heilte die Wunde, und der Junge wurde entlassen, aber am 6. März 1890 wieder aufgenommen, da er seit dem 22. Februar täglich Zuckungen der linken Gesichtshälfte bekommen hatte. Den Kopf hielt der Junge nach rechts in den Nacken zurück geschlagen; die Augen nach links oben verdreht; manchmal gingen die Zuckungen vom Gesicht auf die ganze linke Körperhälfte über. In den nächsten Tagen nach der Aufnahme, traten mehrfach Anfälle auf, die immer mit Zuckungen im linken oberen Facialisgebiet begannen, dann auf den linken Arm und zuletzt auf das linke Bein übergingen. Am 9. März wurden mehr als 50 Anfälle beobachtet. Der am 8. März aufgenommene Status ergab zwei grosse Narben auf der rechten Schädelhälfte. Die untere vom Process. mastoideus zum Tuber frontale verlaufend, die obere einem Kreuzschnitt entsprechend, ihr Centrum 3 cm von der Sutura sagitalis, 3 cm nach vorn vom Tuber parietale; $1\frac{1}{2}$ cm vor ihrem Centrum, der Mittellinie um $\frac{1}{2}$ cm näher liegend, besteht eine Knochenlücke, über welcher deutliche Pulsation fühl- und sichtbar ist. Nach Kocher's Angabe liegt die Mitte der narbigen Wunde 4,5 cm von der Stelle des oberen Endes der Centralfurche, die Mitte der weichen Depression 5,5 cm vor derselben.

Am 10. März 1890 Operation. Das Centrum und die Depression der Narbe wird umschnitten und im Bereich der Knochendepression ein kleinhandtellergrosser Defect des Knochens ausgemeisselt. Darauf wird die der Dura und dem Gehirn adhärente Hautnarbe umschnitten, aus der Dura wird ein fünffrankstückgrosses Stück herausgeschnitten und entfernt, mit ihm ein derselben anhängendes Stück Hirnsubstanz losgerissen; unter dieser Stelle schien eine kleine Cyste vorhanden zu sein. Die blutenden Piavenen wurden mit Schiebern gefasst und unterbunden. Bei Anlegung eines Schiebers riss der Sinus longitudinalis ein und gab zu einer starken Blutung Veranlassung, die durch Compression mit dem Finger gestillt wurde. Hierauf wurde nach der Mittellinie zu noch ein Knochenstück entfernt, und da die Umstechung des Sinus nicht gelang, wurden fünf Schieber quer an denselben angelegt. In der Folge bildete sich ein Gehirnvorfall, dessen faradische Reizung am 23. April keine Zuckungen in den Muskeln der gegenüberliegenden Seite auslöste. Nachdem am

1) Th. Kocher, l. c. S. 45.

22. Mai der Prolaps zurückgegangen war, wurde derselbe mit Hauttransplantation nach Thiersch bedeckt und der Kranke am 30. Juni mit einer Parese des linken Armes entlassen.

Anfangs 1892 hatte der Kranke ganz ausnahmsweise und stets nach ganz bestimmten äusseren Veranlassungen noch Anfälle gehabt. Die Lähmung der linken Hand war aber fast völlig zurück gegangen.

XXIX. Troje.[1]) Ein 18 jähriges Mädchen war als $1^1/_2$ Jahre altes Kind von einem Treppengeländer herabgefallen und hatte dabei eine Fissur der rechten Seite des Schädeldaches erlitten, die bei der erwachsenen Person 3 cm lang und bis $2^1/_2$ cm breit war, sie bezog sich auf die Gegend des Gyrus supramarginalis und reichte nach vorn bis in das mittlere Drittel des Gyrus postcentralis. Nach Heilung dieser Verletzung blieb das Kind gesund bis zu seinem 6. Lebensjahr, damals erkrankte es an choreaartigen Krämpfen und Schwindelerscheinungen, die unter Anwendung von Elektricität innerhalb eines Jahres wieder verschwanden. Dann blieb das Mädchen bis zu seinem 18 Jahre gesund, um diese Zeit trat eine Jackson'sche Epilepsie auf; die Anfälle wiederholten sich meist einmal in der Woche bei Tag oder Nacht und dauerten etwa 5 Minuten. Sie begannen mit einem ziehenden Schmerz in der linken Oberextremität, an welcher auch die Zuckungen immer begannen, um bald auch alle übrigen Muskeln des Körpers zu befallen.

Mikulicz machte am 1. März 1893 die osteoplastische Schädelresection, indem ein 9 cm langer und 6 cm breiter Hautperiostknochenlappen heruntergeschlagen wurde, dabei blieb an der rauhen Innenfläche des Knochens Hirnsubstanz anhaften in der Grösse eines Zehnpfennigstückes und 3 mm dick. Zugleich wurde dadurch eine etwa kastaniengrosse, mehrkammerige Cyste, die den Gyrus supramarginalis betraf und in den mittleren Theil des Gyrus postcentralis hineinreichte, eröffnet. Die Auskleidung der mit wasserklarer Flüssigkeit gefüllten Cyste war, abgesehen von den Kammersepten, eine vollkommen glatte, sie war weich, nicht verfärbt. Eine zweite ähnliche Cyste fand sich dem hintersten Theile der Fossa Sylvii entsprechend. Nachdem die Flüssigkeit abgeflossen war, die Hirnsubstanz, die mit der hinteren Knochenspange abgerissen worden war, sammt dieser entfernt worden, und auch die erweichte Hirnsubstanz der Wandungen und der Septen der cystischen Hohlräume mittels breiten Raspatoriums bis zur Glättung abgetragen worden war, wurde der Hautknochenlappen wieder eingelegt.

Die Heilung erfolgte per primam. Am 20. und 21. Tage traten wieder epileptische Anfälle ein, dann folgte wieder eine vollkommen freie Periode, die Kranke litt nicht mehr an den früher sie sehr quälenden Kopfschmerzen, und zugleich war eine früher vorhandane Starrheit und Rigidität der linken Oberextremität wesentlich gemindert. Zu erwähnen ist noch, dass in den ersten 14 Tagen nach der Operation Lähmungserscheinungen seitens der Blase und des Mastdarmes auftraten.

Dauer der Nachbeobachtung etwa 6 Wochen.

---

1) Troje, Verhandlungen der Deutschen Gesellschaft für Chirurgie. 1893. 22. Congress. I. S. 55.

XXX. Hochenegg.[1]) Am 1. März 1890 wurde ein 30 Jahre alter Schmied auf die Abtheilung von Professor Albert aufgenommen, der in seinem 7. Lebensjahre auf den Kopf gefallen war. Im 17. Lebensjahre erster epileptischer Anfall, der sich auf die linke Körperseite erstreckte; die Anfälle hielten 2 Jahre an, sistirten dann 6 Jahre. 1885 stellten sich die Anfälle kurze Zeit ein, 1886 kamen sie mit erneuter Heftigkeit wieder, am 23. Februar 1890 über 30. Anfälle, die mit Schwindelgefühl und dann mit Zuckungen in der linken oberen Extremität beginnen und manchmal mit Bewusstlosigkeit verbunden sind. Auf dem rechten Os parietale fand sich eine etwa taubeneigrosse, bei Druck- und Beklopfen äusserst empfindliche Stelle. Geringe Facialisparese, linke, obere Extremität im ganzen schwächer als die rechte. Sensibilität vorhanden, Haut- und Sehnenreflexe erloschen. Linke untere Extremität auch schwächer als die rechte. Die Anfälle beginnen bei völligem Bewusstsein, der Kranke spürt 20 bis 30 Secunden vor ihrem Beginn einen heftigen Schmerz an der genannten Stelle der Parietalgegend, dann kommt ein Beugekrampf der linken oberen Extremität dem bald ein Streckkrampf der linken unteren Extremität folgt. Bei leichten Anfällen ist nur die linke obere Extremität befallen, bei länger dauernden Anfällen betheiligt sich auch die rechte Körperhälfte, jedoch später und schwächer als die linke.

Am 7. März 1890 fand Albert bei der Trepanation mit dem Meissel den Knochen stark verdickt, nach Setzung eines ca. thalergrossen Knochendefectes wird die zu einem wallnussgrossen Tumor umgewandelte Dura blossgelegt und entsprechend dem Knochendefect excidirt, Gehirn von normalem Aussehen und Consistenz.

Nach der Operation ging die Lähmung innerhalb 14 Tagen zurück, und die Anfälle blieben 1 Monat aus. Am 15. Mai wieder Zuckungen in der linken oberen Extremität, am 1. Juni erster typischer Anfall. Am 4. Juni wieder aufgenommen, da 22 Anfälle tagsüber aufgetreten waren. An der Stelle der Trepanationslücke fand sich ein etwa nussgrosser Prolaps, nach mehrmaligen Punktionen desselben schien der Zustand jedesmal besser.

Am 5. Juli 1890 wurde der Gehirnprolaps, nachdem die Haut zurückpräparirt war, abgetragen. Die Anfälle sistirten aber erst nach 1 Monat, nachdem Bromkali in steigender Dosis gereicht wurde. Seit August 1890 ist der Kranke, der etwa 1½ Jahr nachbeobachtet wurde, anfallsfrei.

Betrachten wir nun die Erfolge bei den wegen traumatischer Jackson'scher Epilepsie mit Entfernung von Gehirntheilen operirten Kranken im einzelnen.

Elektrisch bestimmt vor seiner Exstirpation war das Centrum, welches die Anfälle einleitete, bei 14 Kranken.

In vier von diesen Fällen, und zwar in einem von Horsley (IV), in 2 Fällen von Gerster und Sachs (IX und XIV) und in einem

1) Hochenegg, Traumatische Epilepsie. Wiener klinische Wochenschrift. 1892. S. 174.

Falle von Nancrede (X) ist ein Misserfolg der Operation zu verzeichnen.

Bei fünf weiteren Kranken, und zwar bei zwei von Nancrede (II und VIII), bei denen die Anfälle 2 und 3 Jahre ausblieben und dann wiederkehrten, bei demjenigen von Benda (V) dem von Parker und Gotch (XI) und dem von Eskridge (XII) wurde wesentliche Besserung erzielt.

Bei 5 Kranken, und zwar bei denen von Loyd und Deaver (I), Horsley (III), Keen (VI), Sachs und Gerster, (XIII) und mir (Krankengeschichte) kam durch die Operation zunächst eine Heilung der Epilepsie zu Stande. Bevor wir dieselbe aber als eine definitive bezeichnen, müssen wir bestimmen, wie lange die Anfälle nach der Operation ausgeblieben sein müssen, um einen Kranken als definitiv geheilt bezeichnen zu können. Am weitesten geht mit seiner Forderung in dieser Hinsicht Horsley[1]), der dafür ein Freibleiben von 5 Jahren verlangt. Jedenfalls ist eine Nachbeobachtung von einigen Monaten und selbst eine solche von 1 bis 2 Jahren ungenügend, da von manchen Kranken das Wiederauftreten der Anfälle nach einer so langen anfallsfreien Zeit berichtet wird. Bei dem einen von Nancrede operirten Kranken blieben die Anfälle 2 Jahre und bei dem anderen fast 3 Jahre aus und kehrten dann, wenn auch selten, wieder. Im allgemeinen wird man eine definitive Heilung annehmen können, wenn die Anfälle 3 Jahre vollkommen ausgeblieben sind. Betrachten wir von diesem Standpunkte aus die erwähnten fünf geheilten Fälle, so bleibt nur der von mir vorgestellte Kranke, der jetzt 6 Jahre nachbeobachtet ist, und bei dem während dieser Zeit niemals wieder ein epileptischer Anfall eingetreten ist, als definitiv geheilt übrig, da der Kranke von Loyd und Deaver nur 3 Monate, derjenige von Horsley 6 Monate, derjenige von Keen 8 Monate und der von Sachs und Gerster 14 Monate zur Zeit der Publication nachbeobachtet war.

Zur Vervollständigung des casuistischen Materials möchte ich hier hinzufügen, dass v. Bergmann[2]) in seiner oben erwähnten Abhandlung nur einen nicht einmal ganz sicheren Fall von traumatischer Jackson'scher Epilepsie ausführt, dem Keen ein elektrisch bestimmtes psychomotorisches Centrum excidirt hatte, bei dem aber während der etwa 4 Monate dauernden Nachbeobachtung die Anfälle einige Male wiederkehrten.

Für die Beurtheilung der Operationserfolge derjenigen 4 Kranken,

1) Horsley, l. c. S. 1291.

2) v. Bergmann, l. c. S. 174.

bei denen das Centrum nach anatomischen Angaben bestimmt war, wurde von Starr (XV) kein Erfolg erzielt, während die Kranken von Caselli (XVI), d' Antona (XVII) und Warnots (XVIII) geheilt, aber alle drei nur etwa 6 Monate nachbeobachtet wurden.

Auch hier wäre noch zur Vervollständigung der v. Bergmann[1]) selbst operirte Kranke, bei dem aber keine wesentliche Besserung der Anfälle erzielt wurde, hinzuzufügen.

Die Resultate der Gruppe C, in der alle Fälle vereinigt sind, bei denen Theile der Gehirnrinde an der in der Gegend des Sulcus Rolando gelegenen Verletzung entfernt wurde, sind die folgenden:

Bei dem Kranken von Knapp und Post (XXIII) demjenigen von Starr (XXV) und dem von Dana und Curtis (XXVII) ist ein Misserfolg zu verzeichnen.

Bei den Kranken von Kocher (XXVIII nachbeobachtet 2 Jahre), Poppert (XXII nachbeobachtet 5 Jahre) und Troje (XXIX 6 Wochen nachbeobachtet) ist wesentliche Besserung eingetreten.

Heilung erfolgte bei den Kranken von Brenner (XXVI einige Wochen nachbeobachtet), bei dem von Navratil (XIX 11 Monate beobachtet), dem von Hochenegg (XXX $1^1/_2$ Jahre beobachtet), dem von Kocher (XXI $2^1/_2$ Jahre beobachtet), dem von Kümmell (XX $3^1/_2$ Jahre beobachtet), und dem von Poppert (XXIV 4 Jahre beobachtet).

Nach den obigen Auseinandersetzungen würden den vorliegenden Publicationen nach, die Kranken von Kümmell und Poppert als definitiv geheilt anzusehen sein. Aller Wahrscheinlichkeit nach, wird aber auch noch ein oder der andere Kranke gesund geblieben sein. In dem mir zur Verfügung stehenden Referat über die von Dana und Curtis (XXVII) mitgetheilte Beobachtung, bei der ein Misserfolg zu verzeichnen ist, wird nicht angegeben, wie das exstirpirte Centrum bestimmt wurde.

Aus dieser Zusammenstellung, die 8 Misserfolge, 9 Besserungen und 13 Heilungen, von denen aber nur drei länger als 3 Jahre nachbeobachtet sind, aufweisen, geht hervor, dass die Erfolge der mit Exstirpation von Gehirntheilen behandelten Kranken, die an traumatischer Jackson'scher Epilepsie litten, nicht besonders glänzende sind, jedenfalls nicht im Stande sind die Nothwendigkeit dieser Operation unbedingt zu beweisen. Ferner zeigt sich dabei aber auch wie spärlich und wie unvollständig nachbeobachtet das zur Beurtheilung dieser Frage thatsächlich vorhandene Beobachtungsmaterial

1) v. Bergmann, l. c. S. 169.

ist. Bevor wir aber die Exstirpation von Partien der motorischen Hirnrinde als unwirksam und unnöthig oder sogar als nachtheilig bezeichnen, wie dies besonders von französischen Autoren, wie Lucas Championnière, Verchère, Péchadre[1]) geschieht, müssen wir uns fragen, ob nicht die unbefriedigenden Erfolge in der mangelhaften Ausführung der Operationen begründet sein können, vor allem, ob die Bestimmung der Centren immer eine völlig exacte und ihre Exstirpation eine vollständige war. Ohne Zweifel kommt es bei derartigen Operationen sehr viel auf die Technik an, und diese scheint mir nicht in allen Fällen eine vollkommene gewesen zu sein.

Unbedingt nothwendig ist, wenn nicht nur pathologisch veränderte Gehirntheile, die unter der Schädelverletzung liegen, entfernt werden sollen, sondern ein specielles Centrum, dass dieses durch die elektrische Reizung der Gehirnoberfläche vorher genau in seiner Lage bestimmt werden muss. Andere Arten der Reizung, wie z. B. die mechanische, sind zu diesem Zweck unbrauchbar, da durch sie nur in den seltensten Fällen eine Erregung der Hirnrinde hervorgebracht wird.[2]) Ebenso kann aber auch die anatomische Bestimmung der Centren, die in einigen Fällen angewandt wurde, für sich allein nicht als genau genug angesehen werden. Diese Ansicht wird schon dadurch bestätigt, dass, wenn man zur Bestimmung eines Centrums verschiedene zu diesem Zwecke angegebene Methoden anwendet, man nicht immer genau auf dieselbe Stelle des Schädels kommt. Dann ergiebt sich dies auch weiterhin aus denjenigen Beobachtungen, in denen man das Centrum vor der Operation anatomisch bestimmt hatte, dann aber bei der elektrischen Untersuchung der entsprechenden Stelle der Gehirnoberfläche fand, dass dieselbe gar nicht dem gesuchten Centrum entsprach. So musste ich z. B. bei meinem Kranken, bei dem ich das Centrum für die obere Extremität nach Bennett bestimmt hatte, noch die Oeffnung im Schädel nach hinten hin erweitern, um das von mir gesuchte Centrum für die Bewegungen des Daumens und der Hand zu finden. Ebenso ging es Deaver (I) und Köhler. Auch die Bestimmung eines umschriebenen Centrums nach dem Aussehen der blossgelegten Hirnwindungen ist nur dann

1) Péchadre, De la trépanation dans épilepsies Jacksoniennes non traumatiques. Thèse. Lyon 1889.

2) In dem Falle von Keen (VI) wird angegeben, dass bei der Blosslegung der mit den Gehirnhäuten verwachsenen Hirnrinde Zuckungen eintraten, in dem noch zu erwähnenden Falle von Cant (9) wird erwähnt, dass die Berührung der Gehirnoberfläche Zuckungen am linken Mundwinkel und in der linken Hand hervorgerufen hätten, und in dem von Hinterstoisser (21), dass Druck auf die Dura Zuckungen in der rechten Gesichtshälfte und im rechten Arme ausgelöst habe.

möglich, wenn dieselben in grosser Ausdehnung zu übersehen sind, während in einer kleinen Oeffnung des Schädels, wie man sie bis in die neueste Zeit fast allgemein zu machen pflegte, eine Orientirung mir unmöglich scheint. Bei manchen Mittheilungen ist man erstaunt über die detaillirten Angaben der Gehirntheile, die in einer kleinen Oeffnung alle sichtbar gewesen sein sollen. Unbedingt nothwendig ist, deshalb die Bestimmung des Centrums, von dem die epileptischen Anfälle ausgehen, durch die faradische Reizung der blossgelegten Gehirnoberfläche mit schwachen Strömen. Die beiden letzten Punkte, welche vielleicht manchem selbstverständlich erscheinen, hebe ich besonders hervor, weil Sachs und Gerster angeben, dass sie durch Reizung der Aussenfläche der Dura dieselben Zuckungen erhalten hätten, wie durch die Reizung der darunter gelegenen Gehirnoberfläche, und auch Rogers angiebt, bei Reizung der Dura zuerst eine Beugung des Daumens, dann eine solche des Zeigefingers und zuletzt eine solche der anderen Finger erhalten zu haben. Jedenfalls wird man zur Erzeugung von Muskelzuckungen bei Reizung der äusseren Fläche der harten Hirnhaut stärkere Ströme nothwendig haben, die deshalb auch leichter zu Stromschleifen und zur Erregung von Hirntheilen, die nicht unmittelbar unter der gereizten Stelle liegen, Veranlassung geben können. Noch viel mehr werden sich diese Stromschleifen bei Reizung der blossgelegten Gehirnoberfläche durch starke Ströme geltend machen, die ausserdem auch schnell zum Auftreten allgemeiner Convulsionen Veranlassung geben. In den Publicationen findet man selten Angaben über die Stärke der angewanden Ströme, von manchen, z. B. Benda, Nancrede, wird angegeben, dass sie sehr starke verwendet hätten. Von mir wurde in dem mitgetheilten Fall und auch in einigen anderen, in denen die elektrische Reizung des Gehirnes positive Erfolge ergab, nach Spaltung der Dura zur Reizung der von den weichen Hirnhäuten bedeckten Gehirnoberfläche ein Strom benutzt, der an den angefeuchteten Fingern eine deutliche Empfindung, an der Zungenspitze eine leicht schmerzhafte Empfindung hervorrief. Ströme, die an der Zunge nur eben eine Empfindung veranlassen, die mir bei Experimenten an Kaninchen und Hunden genügten, waren bei meinen Kranken zu schwach. Jedenfalls dürfte es empfehlenswerth sein, mit schwachen Strömen zu beginnen und im Falle des Nichterfolges der Reizung zu stärkeren überzugehen. Die Reizung selbst nahm ich mittels zweier etwa 4 mm von einander abstehender, 1 mm dicker Platinelektroden vor, die in einer Glasröhre isolirt nebeneinander befestigt waren und dieselbe unten etwas überragten, so dass sie gleichzeitig auf das

Gehirn aufgesetzt werden konnten. Durch diese Reizung der motorischen Centren mit schwachen Strömen wird man meistens Zuckungen der einzelnen Muskelgruppen im Gesicht oder an den Extremitäten auslösen, bei länger dauernder Reizung derselben Stelle aber bald in der bekannten Weise fortschreitende, zu allgemeinen Krämpfen führende Zuckungen eintreten sehen. Aus der Art der Zuckungen auf die anatomischen Veränderungen im Gehirn zu schliessen, wie Keen und Harda[1]) dies wollen, scheint mir nicht erlaubt. Dieselben nehmen nämlich an, dass Reizung der gesunden Hirnrinde nur Contraction der von dieser Stelle abhängigen Muskeln, aber keine auf andere Muskelgruppen fortschreitende Krämpfe hervorriefe, während die letzteren bei Reizung einer krankhaft veränderten Hirnrinde aufträten. Von manchen Operateuren wird angegeben, dass sie bei der Reizung der motorischen Rindencentren keine Muskelzuckungen erhalten hätten. Der Grund hierfür kann in Fehlern der Technik bestehen, aber wohl auch noch andere Ursachen haben. Horsley glaubt, dass die Verwendung von Antisepticis einen nachtheiligen Einfluss auf den Erfolg der Reizung hätte. Gewiss sind aber auch ein andermal starke pathologische Veränderungen der Gehirnoberfläche schuld, so dass dieselbe überhaupt nicht mehr erregbar ist. Ferner ist vielleicht die Reizung auch erfolglos bei tief narkotisirten Kranken, bei lange dauernder Entblössung und dadurch herbeigeführter Abkühlung der Gehirnoberfläche, ferner bei stark anämischem Gehirn. Wenigstens habe ich[2]) früher bei Versuchen an Thieren gefunden, dass alle die zuletzt angeführten Ursachen die Erregbarkeit der Gehirnoberfläche sehr bedeutend herabzusetzen oder sogar aufzuheben im Stande sind.

Nach diesen Auseinandersetzungen kann gewiss der Grund für den ungenügenden Erfolg mancher Operationen darin gefunden werden, dass manchmal zwar Theile der motorischen Rindenregion, nicht aber das den Anfall einleitende Centrum exstirpirt wurde. Einen weiteren Grund für die Richtigkeit dieser Annahme kann man auch darin finden, dass in denjenigen der von mir zusammengestellten Fälle, in denen das Centrum nicht elektrisch bestimmt wurde, nur von Warnots eine Lähmung der von diesem Centrum abhängigen Musculatur erwähnt wird. Alle diese Fälle in denen die Lähmung nach der

1) Harda, An improved method of brain localisation in epilepsy. Annals of surgery. 1894. Februar.

2) H. Braun, Beiträge zur Frage über die elektrische Erregbarkeit des Grosshirns. Eckhard's Beiträge zur Anatomie und Physiologie. 1874. Bd. VII.

Exstirpation eines nicht elektrisch bestimmten Centrums ausblieb, können nicht als ein Beweis für die Unwirksamkeit der Exstirpation psychomotorischer Centren angesehen werden.

Weiterhin ist der Misserfolg mancher Operationen vielleicht zu erklären durch eine unvollständige und ungenügende Entfernung des betreffenden Centrums. Jedenfalls finden sich über die Ausdehnung, in der die Exstirpation der Centren vorgenommen wurde, sehr verschiedene Angaben. So giebt z. B. Benda an, ein etwa zehnpfennigstückgrosses, 2½ mm dickes Stück Gehirnrinde entfernt zu haben, Navratil ein 3—5 mm dickes, Poppert schnitt 1 cm tief, Rogers in dem Eskridge'schen Fall 6 mm tief und 12 mm in der Fläche, Loyd 1,5 cm tief in einer Ausdehnung von ungefähr 12 mm, Kocher und Keen schnitten bis in die weisse Substanz, ich selbst nahm die Gehirnmasse in der Tiefe von 4—5 mm und in einer Ausdehnung von 10—15 mm vor, Parker schabte das Gehirn mit dem scharfen Löffel ab, und d' Antona that dasselbe bis zu einer Tiefe von 2—3 mm.

Dass die Exstirpation weitaus in den meisten Fällen eine unvollkommene war, muss als sicher von allen denjenigen Autoren angenommen werden, die angeben, dass nach der vollständigen Exstirpation eines motorischen Centrums eine dauernde Lähmung der von dieser Stelle abhängigen Muskeln erfolgen muss, wie dies Fränkel[1]), Sahli[2]) u. a. aussprechen. Eine solche ist aber nur bei dem Kranken von Loyd noch nach 3 Monaten und bei dem einen Kranken von Nancrede nach 5 Wochen beobachtet worden, aber wesentlich geringer, als unmittelbar nach der Operation, in allen anderen Fällen, in denen eine Lähmung unmittelbar oder bald nach der Operation eingetreten war, wurde dieselbe meist rasch wieder besser und verschwand schliesslich innerhalb weniger Wochen vollständig. Ganz besonders interessant ist in dieser Beziehung der eine von Sachs und Gerster mitgetheilte Fall, bei dem zuerst das lektrisch bestimmte Centrum des linken und dann dasjenige des rechten Armes exstirpirt wurde und die Extremität jedesmal nur 48 Stunden leicht paretisch war. Nach solchen Beobachtungen scheint mir die Annahme, dass bei dem Menschen nach der Exstirpation eines Centrums eine dauernde Muskellähmung unbedingt eintreten muss, nicht sicher erwiesen zu sein. Hinzufügen möchte ich, dass meiner Ansicht

1) A. Fränkel, Zur Frage der Schädeloperation bei Epilepsie. Beiträge zur Chirurgie. Festschrift gewidmet Th. Billroth. 1893. S. 114.

2) Sahli, Ueber hirnchirurgische Operationen vom Standpunkt der inneren Medicin. Volkmann's klinische Vorträge. N. F. 1891. Nr. 28.

nach auch diejenigen Beobachtungen dagegen sprechen, bei denen unmittelbar nach schwereren Schädelverletzungen, die mit Verlust von Gehirntheilen verbunden waren, eine Lähmung von Muskeln eintritt, die ebenfalls allmählich aber schliesslich vollkommen wieder verschwinden, ohne dass wir eine Regeneration der motorischen Rinde an dieser Stelle annehmen können. So beobachtete ich noch in der letzten Zeit einen Kranken, der unmittelbar, nachdem er durch einen Schlag mit dem Bierglas eine mit Quetschung und Vorfall des Gehirnes verbundene complicirte Fractur des Schädels in der rechten Scheitelgegend erlitten hatte, eine complete Lähmung der linken oberen Extremität zeigte, welche im Laufe von etwa 9 Wochen ganz allmählich, aber schliesslich vollständig zurückging.

Ausser den bis jetzt angeführten Ursachen, welche den ungenügenden Erfolg der Exstirpation von Hirntheilen erklären können, hat man noch verschiedene andere angegeben. Zunächst nahm man vielfach an, dass die Exstirpation von motorischen Centren nichts nützen könne bei langem Bestehen der Epilepsie, ein Punkt, auf den schon früher Lucas Championnière[1]) aufmerksam gemacht hat. Putnam[2]) meint, dass in solchen Fällen ein epileptischer Zustand des Gehirnes angenommen werden müsste, der durch die Operation nicht mehr beeinflusst werden könnte. Auch Fränkel nimmt an, dass bei langem Bestand der Epilepsie in der Umgebung des primär afficirten Centrums, secundär krampfende Centren in einen pathologischen Zustand versetzt werden könnten, die für die Folge als selbständige Erkrankung vorhielten. Nach dieser Annahme müsste, wie mir scheint, der epileptische Anfall, welcher nach der vollkommenen Exstirpation eines sicher festgestellten Centrums wieder erscheint, nicht in demselben Muskelgebiete beginnen, wie früher, sondern in Muskeln, welche von einem benachbarten secundär krampfenden Centrum aus erregt werden. Dies ist aber thatsächlich niemals der Fall, stets hat der epileptische Anfall nach der Exstirpation eines Centrums denselben Verlauf wie vor derselben, und niemals wird angegeben, dass die späteren Anfälle durch das Zucken anderer Muskeln eingeleitet wurden.

Gerster und Sachs halten einen dauernden Erfolg durch die

1) J. Lucas Championnière, Sur une série de vingt cas de trépanation du crâne. Innocuité de cette opération. Quinze cas pour accidents cérébraux en dehors de traumatisme. Bullet. et mémoir. de la société de chirurgie de Paris 1888. T. XIV. p. 512.

2) J. James Putnam, On the relation of epilepsy injury of the head. Boston Journal. 1897. p. 7.

Operation nur bei Epilepsien, die nicht länger als 3 Jahre gewährt haben, für wahrscheinlich. Bewiesen scheint mir die letztere Ansicht nicht zu sein, man hat bei kurzdauernder Epilepsie Misserfolge zu verzeichnen, wie umgekehrt bei langdauernder Besserung oder Heilung, wie dies die folgende Tabelle und manche der im zweiten Abschnitt zusammengestellten Fälle, in denen keine Hirntheile entfernt wurden, zeigen.

Nr.	Autor	Zeitdauer zwischen Verletzung u. Beginn der Epilepsie	Zeitdauer zwischen Beginn der Epilepsie und Operation	Erfolg	Dauer der Nachbeobachtung.
1	*Horsley* (IV)	—	17 Jahre.	Misserfolg	—
2	*Sachs* u. *Gerster* (IX)	1 Jahr.	5 Jahre.	=	—
3	*Nancrede* (X)	Etwa 20 Jahre.	1½ Jahr.	=	—
4	*Sachs* u. *Gerster* (XIV)	1 Jahr.	11 Jahre.	=	—
5	*Starr* (XV)	3 Jahre.	1 Jahr.	=	War im 4. und im 12. Lebensjahr gefallen, Epilepsie begann bald nach der Verletzung.
6	*Knapp* u. *Post* (XXIII)	Etwa 5 Jahre.	Wenige Tage.	=	—
7	*Starr* (XXV)	3 Jahre.	1 Jahr.	=	—
8	*Dana* u. *Curtis* (XXVII)	Bald nach Verletzung.	11 Jahre.	=	—
9	*Nancrede* (II)	Bald nach der Verletzung.	18 Jahre.	Besserung	Etwa 3 Wochen.
10	*Benda* (V)	1 Jahr.	2 Monate.	=	6 Jahre.
11	*Nancrede* (VIII)	2 Jahre.	5 Jahre.	=	Fast 3 Jahre.
12	*Parker* u. *Gotch* (XI) .	3 Wochen.	1¾ Jahr	=	5 Monate.
13	*Eskridge* (XII)		24 Jahre.	=	Wenige Wochen.
14	*d'Antona* (XVII) . . .	3 Jahre.	3 Jahre.	=	6—7 Monate.
15	*Poppert* (XXII)	7 Jahre.	11 Jahre.	=	5 Jahre.
16	*Kocher* (XXVIII) . . .	8 Monate.	16 Tage.	=	2 Jahre.
17	*Troje* (XXIX)	10½ Jahre.	6 Jahre.	=	6 Wochen.
18	*Lloyd* u. *Deaver* (I) . .	6 Jahre.	Etwa 14 Jahr.	Heilung.	¼ Jahr.
19	*Horsley* (III)	?	25 Jahre.	=	½ Jahr.
20	*Caselli* (XVI)	2 Jahre.	16 Jahre.	=	½ Jahr.
21	*Keen* (VI)[1]	bald n. Verletz.	mehr als 20 J.	=	8 Monate.
22	*Braun* (VII)	4 Jahre.	2½ Jahre.	=	7 Jahre 5 Monate
23	*Sachs* u. *Gerster* (XIII)	1½ (?) Jahre	5½ Mon.	=	14 Monate.
24	*Warnots* (XVIII) . . .	4 Monate.	1 Jahr 8 Mon.	=	½ Jahr.
25	*Navratil* (XIX)	Bald nach Verletzung.	Etwa 3½ J.	=	11 Monate.
26	*Kümmell* (XX)	4 Jahre.	3 Jahre.	=	5½ Jahr.
27	*Kocher* (XXI)	2¼ Jahre.	4 Tage.	=	2½ Jahr.
28	*Poppert* (XXIV)	8½ Jahre.	½ Jahr.	=	4 Jahre. 2 Jahre ohne Anfall, dann einer, nachher 1¾ Jahr gesund.
29	*Brenner* (XXVI)	½ Jahr.	Bald nach Beginn der Epilepsie.	=	Etwa 4 Wochen.
30	*Hochenegg* (XXX) . . .	10 Jahr.	13 Jahre.	=	1½ Jahr.

1) Bald nach Verletzung 1 Anfall, dann wieder einer nach 6 und der 3. nach 5 Jahren, von da an häufiger.

Ferner soll nach manchen Autoren (Loyd, Starr u. a.) die Ursache für das Wiederauftreten der Epilepsie nach Operationen, die zu ihrer Heilung vorgenommen waren, in dem Eintreten von Verwachsungen der Kopfhaut mit den Gehirnhäuten oder dem Gehirn oder in einem durch den wiedereingesetzten Knochen auf das Gehirn ausgeübten Druck beruhen, indem dadurch eine neue Reizung der Gehirnoberfläche hervorgerufen werden soll. Von diesem Standpunkte aus sprechen sich Verchère und Walker gegen die osteoplastische Schädelresection und gegen das Widereinsetzen der austrepanirten Knochenstücke in solchen Fällen aus. Auch Terrier, Lucas Championnière und Pechadre sind gegen die letztere Operation, besonders auch, weil sie den günstigen Einfluss der Operation nach Entfernung eines Knochenstückes in einer Druckentlastung des Gehirnes oder in Veränderungen der Blutcirculation sehen. Fränkel, Hinterstoisser u. a. empfehlen deshalb zur Verhütung von Verwachsungen zwischen Haut und Gehirn das Einlegen einer Celluloidplatte, Gerster und Sachs einer Goldplatte und Sacchi[1]) will das Periost des Schädels gegen das Gehirn umschlagen, in der wohl nicht erwiesenen Annahme, durch dieses Vorgehen die Bildung von Adhäsionen zu vermeiden.

Aus allen diesen Auseinandersetzungen ergiebt sich wohl zur Genüge, dass noch manche Frage zu erledigen ist, bevor wir zu einem sicheren Urtheil darüber gelangen, ob und in welchen Fällen die Entfernung motorischer Centren zur Heilung der traumatischen Jackson'schen Epilepsie nothwendig ist. Vor allem gehört aber zur Entscheidung dieser Frage eine genaue Kenntniss der Erfolge von denjenigen Operationen, bei denen nur Theile des verletzt gewesenen Schädels oder pathologische Veränderungen an der Stelle der Verletzung entfernt wurden. Aus diesem Grunde lasse ich auch die seit dem Jahre 1889 mir bekannt gewordenen Fälle, in denen derartige Operationen ausgeführt wurden, folgen. Aus der grossen Zahl derselben geht jedenfalls auch hervor, dass viele Operateure die Exstirpation der Centren nicht für unbedingt nothwendig erachten.

1) Sacchi, Del modo di riparare perdite di sostanza del cranio. Plastiche della dura matre. Riforma medica. 1893. Aug. 4. refer. im Centralbl. f. Chirurgie. 1893. No. 39. S. 849.

Nr.	Geschlecht, Alter	Publication	Krankengeschichte
1	w. 16 J.	Alexander W., Trephining in epilepsy in doubtful cases. The British medical. Journ. 1893. II. p. 1151. case IX.	Das Mädchen war vor 5 Jahren gefallen und bald da epileptisch geworden; die Anfälle begannen auf der li Seite des Gesichtes und im linken Arm. Eine Narbe den Anhaltspunkt für die Stelle der Trepanation.
2	m. 20 J.	d'Antona, l. c. caso 1.	Im August 1888 erhielt Patient 2 Stockschläge, de einer ihn in der linken Schläfen-Scheitelbeingegend t und dort eine complicirte Fractur erzeugte. Sofort e tretender Schwindel — keine Bewusstlosigkeit — u Aphasie. Nach 12 Stunden beim Erwachen sind die re Extremitäten gelähmt. Wunde nach 2 Monaten ge Aphasie und Hemiplegie fast völlig verschwunden. 3 Mon nach der Verletzung zuerst Convulsionen, beginnend m Präcordialangst und Parästhesien an Thorax und re oberen Extremitäten. Darauf folgen clonische und toni Zuckungen auf der rechten Seite mit Bewusstlosigkeit. Op sitionsbewegungen des Daumens. Am selben Tage z weitere Convulsionen. Januar 1889 . . der 4. Anfall Februar 1889 . . » 5. » März 1889 . . » 6., 7. u. 8. Anfall. In der Folge werden die Anfälle häufiger. April (in der Arbeit wohl verdruckt: 1880) Aufnahme: Seit ein Anfall, beginnend mit clonischen Zuckungen im re Vorderarm und der Hand, Oppositionsbewegung des Daum darauf Bewusstlosigkeit, tonische Krämpfe der rechten Se der Daumen flectiert und adduciert. Leichte Contracti in der linken Körperhälfte, Abweichung des Mundwinkels Nasenflügels nach links, Strabismus nach unten und in am rechten Auge. Schnelle Bewegungen der Augenli Cyanose, Schaum vor dem Munde. Dauer des Anfalles 10—15 Minuten. In der linke Schläfen-Scheitelbeingegend eine 2½ cm lange, 7 mm bre Narbe. Daselbst eine Knochendepression, in die man Fingerkuppe einlegen kann. Durch die topographische M thode von Lucas Championnière wird diese Gegend a der Vereinigungspunkt des unteren mit dem mittleren Dr. a der Rolandsfurche bestimmt.
3	m. 22 J.	d'Antona, l. c. caso 2.	Am 7. Juni 1889 Revolverschuss (7 mm Caliber) in d rechte Schläfen-Scheitelbeingegend. Sofort danach Ameis laufen und Schwäche in der linken Hand. ¾ Stunde sp Lähmung des linken Armes. Nach 7 Stunden Benomm heit, welche 7 Tage anhält. Darauf linksseitige Hemiple und Facialislähmung; nach 29 Tagen Verschwinden de selben, es bleibt nur eine Parese zurück. Nach 4 Monate vom Unfall an gerechnet, der erste epileptische Anfall, we links beginnt und dann sich auf den ganzen Körper erstre An der rechten Scheitelbeingegend bemerkt man eine kle runde Prominenz und 2 Narben 12 cm vom äusseren G hörgang entfernt. Die der Rolandsfurche entsprech Linie verläuft ein wenig hinter der Prominenz. Eine un und hinter der Prominenz gelegene Narbe zeigt eine 3 m tiefe Depression, die Eintrittsstelle der Kugel.

Intervall zwischen Beginn der Epilepsie und Operation	Datum der Operation	Operationsgeschichte	Nachbehandlung. Erfolg der Operation. Dauer der Nachbeobachtung
nach Verletzung. 5 J.	2. Febr. 1893.	Trepanation über dem motorischen Centrum der rechten Seite; dabei wurde viel Flüssigkeit, aber sonst nichts Abnormes gefunden.	Die Heilung der Wunde kam glatt zu Stande. Am 29. Juli waren die Anfälle seltener, der vorher vorhandene Kopfschmerz verschwunden. Bis 21. Oct. 1893.
Monate. 1 J. 8 Mo.	—	Trepanation mit Trepan an zwei ca. 2 cm von einander entfernten Stellen, Durchmeisselung der Zwischenbrücke. An der Stelle der Depression ist die Dura sklerosirt, der Tabula int. adhärend, so dass beim Herauswälzen der Knochenscheibe die A. men. media angerissen wird. Stillung durch Compression. Da man die Dura nicht nähen kann, wird ein Tampon eingeführt und mit einer Binde fixirt.	Auf die Operation folgt direct eine vollständige Hemiplegie. Pulsverlangsamung bis 38—40; reichlicher Ausfluss von Liq. cerebrospin. Eine Woche nach der Oper. Besserung der Hemiplegie und Aphasie. Kein epilept. Anfall mehr. Nach 40 Tagen kann der Kranke gehen. In der rechten Hand bleiben die Contracturen der Flexoren der Hand und Finger. Nach 1 Jahr besteht allein noch die Flexionscontractur, kaum noch ein wenig Aphasie, keine Anfälle.
Monate. 8 M.	—	Nach Durchtrennung der Haut erweist sich die Prominenz als die Kugel. Entfernung derselben. Ausmeisselung der deprim. Knochenstücke; darunter Granulationsgewebe, in dem einige lose Knochenstückchen liegen. Ausräumung. Dura wird nicht eröffnet. — Verb.	Nachuntersuchung bis zwei Jahre nach der Operation; die Anfälle sind weniger ausgeprägt, von kürzerer Dauer und seltener: alle 4—5 Monate.

Nr.	Geschlecht, Alter	Publication	Krankengeschichte
4	m. 27 J.	d'Antona, c. l., caso 7.	Im August 1889 erlitt Patient eine tiefe Wunde a dem linken Scheitelbein durch einen Stockschlag. Im Jan 1890, den ganzen Februar und März bekam er linksseit Kopfschmerzen, die Ende März so stark wurden, dass er Bett bleiben musste. Jetzt zeigte er etwas aphasische schwerden, und wenige Tage danach eine Hemiplegie. in 12—14 Tagen wieder ebenso wie die Aphasie sich rückbildete. Ende 1890 bekam er einen Krampfanfall in Zwischenräumen von 20—30 Tagen weitere Kramp die mit tonischer Contractur der rechten Hand und rechten Vorderarmes begannen, mit Zurückziehung des link Mundwinkels und Bewusstlosigkeit. Aufnahme in die Kl am 25. April 1892. Der Kranke zeigte 1. Sprachstörunge 2. Schreibstörungen, indem er unfähig ist, von selbst schreiben, aber auf Dictat oder beim Abschreiben unter Auslassung von Worten und Silben thun kan 3. Schwäche der rechten unteren Extremität beim Geh 4. Convulsionen, welche, immer am Kopf und rechten Ar beginnend, auf den ganzen Körper sich ausdehnen. Am linken Scheitelbein befindet sich eine Hautnar darunter eine Knochendepression, in die man eine Fing kuppe einlegen kann. Der obere äussere Punkt dieser Gr liegt gerade auf der Grenze des oberen und der be unteren Drittel der d'Antona'schen bi-auriculären Lini
5	m. 24 J.	Arnison, Case of compound depressed fracture of skull. trephining and recovery subsequent epilepsy. Retrephining a. Recovery. British med. Journ. 1891. II. p. 71.	17. Juli 1890 gefallen und trepanirt wegen Depressionfractur des rechten Scheitelbeins. Am 21. Juli Zuckungen um den linken Mundwinkel, in den beiden folgenden Tag Parese der linken Extremitäten, allmählicher Rückgang d selben. Am 2. September 1890 entlassen. Im Decemb wieder aufgenommen, seit 3 Wochen epileptische Anfälle mit Zuckungen der linken Lippenhälfte beginnen.
6	m. 35 J.	Berger, De l'intervention tardive dans les fractures du crâne avec enfoncement. Bull. et mém. de la société de chirurgie. 1892. T. XVIII. p. 602.	35 Jahre alter Mann erlitt durch Sturz auf den Kopf, a 1. Juni 1888, einen Schädelbruch. Vollständige Bewus losigkeit, rechtsseitige Hemiplegie, epileptiforme Krämp Bei der unmittelbar nach der Verletzung vorgenommen Trepanation findet sich in der linken Regio parietalis ei Längsfissur ohne Depression und ein enormer Bluterg unter der Dura mater, der ausgeräumt wurde. Aufhö der Krämpfe. Genesung und Bildung einer grossen Encepha cele mit rechtsseitiger Hemiplegie und vollständiger Aphas Substanzverlust im Schädel von etwa Fünfmarkstuckgrö Besserung der Lähmung der rechten unteren Extremität u der Aphasie. Im Mai 1890 typische Jackson'sche Epile mit Beginn der Anfälle, die sehr häufig auftraten, in d rechten oberen Extremität.

Intervall zwischen letzter Beginn Epilepsie	zwischen Beginn der Epilepsie und Operation	Datum der Operation	Operationsgeschichte	Nachbehandlung. Erfolg der Operation. Dauer der Nachbeobachtung
3 J.	1½ J.	12. Mai 1892.	Trepanation an der Stelle der Narbe. Nach Fortnahme der Knochenscheibe wölbt sich die Dura vor, welche incidirt wird. Die Arachnoidea ist verdickt und mit der Dura verwachsen. Trennung der Adhäsionen. Elektrische Reizung des Gehirnes ruft keine Contractionen hervor.	Nach der Operation werden die Convulsionen immer seltener. Fortschreitende Besserung der Sprache, Schrift und Bewegungen. Die Convulsionen hören ganz auf, und nach einiger Zeit nimmt der Patient seine Thätigkeit als Drechsler im Marine-Arsenal wieder wie eine vollkommen gesunde Person auf.
Etwa 1 Mo.	Etwa 1 Mo.	16. Decbr. 1890.	Entfernung einer scharfen Knochenspitze, die auf die Dura drückte; und eines zweiten nach hinten zwischen Knochen und Dura geschobenen Knochenstückes.	10 Tage nach Operation, Taubheit der linken Gesichtseite; nach 3 Wochen leichter Anfall, Bromkali und Arsen; Mitte April zweiter leichter Anfall, von da bis Mitte Juni gesund.
2 J.	13 Mo.	10. Juni 1891.	Bei der Operation findet sich der Substanzdefect im Schädelknochen durch festes, gefässreiches Bindegewebe ausgefüllt. Loslösung desselben vom Knochenrand. Einlegung einer Celluloidplatte in den Defect. Schluss der Wunde.	Nach der Operation dauerten die Krampfanfälle an, Fieber trat auf. Nach Oeffnung der reactionslos aussehenden Wunde und Entfernung des Celluloidplatte fliesst viel klare, seröse Flüssigkeit ab, und aus einer Stelle der alten Gehirnnarbe entleert sich seröser, stinkender Eiter. Desinfection, Drainage und Naht. Die Beweglichkeit der rechten unteren Extremität kehrte vollständig wieder, die Lähmung des Armes blieb bestehen, wesentliche Besserung der Aphasie. Dauer der Nachbeobachtung etwa 1¼ Jahr. Seit der Operation verminderten sich die Anfälle stetig an Zahl und Häufigkeit.

Nr.	Geschlecht, Alter	Publication	Krankengeschichte
7	w. 10 J.	A. Bobrow, Osteoplastische Deckung eines Substanzverlustes am Schädel bei traumatischer Epilepsie. Gesellschaft der Neuropathologen und Irrenärzte in Moskau 20. November 1891, vergl. Neurolog. Centralbl. 1892. S. 221.	10 Jahre altes Mädchen hatte vor 4 Jahren bei ei Sturz aus grosser Höhe einen Splitterbruch des Schä erlitten. Am 4. Tage clonische Zuckungen in der rec Gesichtshälfte, im rechten Arm und Bein. Die Anf dauerten 1 Jahr, blieben im 2. Jahr fast ganz aus, traten 3. Jahre wieder häufiger in immer kürzer werdenden Zwisch räumen ein und waren von Verlust des Bewusstsein begl
8	m. 24 J.	Bruns, Verhandl. der Deutschen Gesellschaft für Chirurgie. 1891. I. S. 116 und H. Mellinghof, Zur temporären Resection des Schädeldaches. Beiträge zur klin. Chirurgie. 1891. Bd. VII. S. 637.	Am 8. Juli 1888 mehrere Schläge mit einem Prügel den Kopf bekommen. 7 Tage nach der Verletzung Krä im gelähmten linken Arm. Bei Anfällen wird der Kopf nach links und oben ver Bewusstlosigkeit. 5 Wochen nachher 2. Anfall dann i halb der nächsten 11 Monate 11—12 Anfälle; auch psych Veränderungen wahrnehmbar.
9	w. 9 J.	J. Calvert u. J. Berry, A case of traumatic onesided epileptiform convulsions relieved by trephining. St. Bartholomew's Hosp. Rep. 1890. Vol. XXVI. p. 69.	Im Juni 1888 gefallen; ½ Stunde bewusstlos; nach Tagen Krämpfe. Bei der Aufnahme in das Krankenhaus standen die Anfälle 2 Jahre, innerhalb 24 Stunden erl 172 Anfälle, die in der Hand begannen.
10	m. 34 J.	Cant, Case of Traumatic epilepsy; trephining, recovery. Remarks. the Lancet. 1891. 1. p. 542.	Am 25. Sept. 1890 Hufschlag gegen die rechte Schläf kommen, der nur eine Blutunterlaufung der Weichtheile Hautabschürfung veranlasste. Am 1. October 1890 Aufna ins Spital, wegen epileptischer Krämpfe, die an diesem T auftraten. In den nächsten Wochen täglich 7—12 Anf die stets mit Drehungen des Körpers in die rechte Se lage begannen, Zucken des linken Mundwinkels, dann linken Hand; nach Erschlaffung wieder clonischer Kra für 4 Minuten. Vom 29. October Traumzustände und N schleppen des linken Beines beobachtet. An rechter Sch eine umschriebene auf Percussion sehr schmerzhafte St Diagnose wurde auf Läsion des corticalen Facialiscentr gestellt.

Intervall zwischen Beginn der Epilepsie und Operation	Datum der Operation	Operationsgeschichte	Nachbehandlung. Erfolg der Operation. Dauer der Nachbeobachtung
ca. 4 J.	9. Oct. 1890.	3 Jahre nach der Verletzung osteoplastische Deckung des Defectes, wobei zahlreiche Verbindungen zwischen Dura und Arachnoidea zerstört wurden.	1 Jahr nach der Operation sind die Anfälle seltener und schwächer geworden.
1 J. 11 Mon.	6. Juni 1890.	Nach Trepanation Spaltung der Dura. Entleerung einer in der Hirnrinde gelegenen wallnussgrossen Cyste; danach bleibt in derselben ein maschig, sulzig aussehendes Bindegewebe zurück, das exstirpirt wurde. Die nächste Umgebung der Cyste bilden schmutziggelb verfärbte schmale Gehirngyri, während weiter nach aussen normal aussehende Gyri folgen.	10 Wochen nach der Operat. wieder leichter epileptischer Anfall, dann öfters auch noch im November, dann 2 Monate frei. Nachbeobachtung etwa 1/2 Jahr.
2 J.	21. Juni 1890.	Bestimmung des Armcentrums nach eigener Methode. Hirnhäute und Gehirn erschienen normal, ein eingestossener Troicart blieb trocken; nochmalige Trepanation etwas nach oben und hinten von der ersten Stelle, ohne einen Krankheitsherd zu finden. Knochendefect bleibt unausgefüllt. Heilung per I.	In den nächsten Monaten entschiedene Abnahme der Anfälle, zuletzt während 3 Monaten nur zehn, allerdings neben Bromgebrauch. Das Kind entwickelte sich geistig und körperlich gut.
46 Tage.	10. Nov. 1890.	Eröffnung des Schädels mittels 3/4 zölliger Trephine, hinter Sutura coronalis über der Schläfenschuppe. Bestimmung des Facialiscentrums nach Reid. Eröffnung der stark vorgewölbten Dura, wobei sich reichlich gelbliche Flüssigkeit entleerte. Freigelegt war die aufsteigende Parietalwindung, die Fissura Rolando, im hinteren Theil der Oeffnung zwei kleine Blutcoagula in der Corticalis eingebettet, die entfernt wurden. 3/4 Zoll tiefe Punktion des Gehirnes ergab kein Resultat. Jede Berührung der Rinde löste Zuckungen am linken Mundwinkel und in der linken Hand aus.	Patient wurde am 22. Dec. 1890 8 Wochen nach der Operat. gesund entlassen.

Nr.	Geschlecht, Alter	Publication	Krankengeschichte
11	m. 19 J.	Carline, Case of trephining for traumatic epilepsy. British med. Journ. 1894. I. p. 408.	1888 Kopfverletzung, war 8 Tage bewusstlos und blieb 5 Wochen im Hospital. Nach Hause zurückgekehrt, war sein Wesen völlig verändert, boshaft, kindisch und vergesslich. Juni 1891 traten Krämpfe auf, die dann in verschiedenen Zwischenräumen auftraten. Am 3. Juli wurde der Verletzte in das Krankenhaus wieder aufgenommen, die Krämpfe begannen ohne Aura mit Zuckungen und Retraction des linken Mundwinkels, denen Zuckungen der ganzen linken Gesichtshälfte und Rollen beider Augen nach links folgten, dann zuckte der linke Arm und das linke Bein, während der ganze Körper nach links zusammengezogen wurde, und das Bewusstsein schwand. Die einzelnen Anfälle dauerten etwa 20 Secunden und wiederholten sich 35 bis 40 mal in 24 Stunden.
12	m. 34 J.	E. Casati, Quatro casi di chirurgia cerebrale. Communicazione fatta all' Accademia delle scienze Mediche e Naturali di Ferrara il giorno 1 Marzo 1896.	Der Kranke erlitt am 31. December 1894 eine Schussverletzung der rechten Temporo-parietalgegend, blieb danach etwa 1 Stunde bewusstlos. Nach 3 Wochen Heilung der Wunde. 5 Monate später trat der erste epileptische Anfall auf, der mit Ameisenlaufen in den Fingern der linken Hand begann, das im Arm hinaufstieg, und dem clonische Zuckungen dieses Armes folgten. In Pausen von etwa 40 Tagen folgten dann noch 4 Anfälle, die wie der erste verliefen, nun traten auch Zuckungen im linken Facialisgebiet und im linken Bein hinzu, und stellte sich Bewusstlosigkeit ein; 20 Tage später folgte ein sechster ähnlicher Anfall. Bei der Untersuchung fand man eine dem Knochen adhärente Narbe und einen Defect im Schädel in der Gegend des Sulcus Rolando.
13	w. 19 J.	Caselli, l. c. caso 3.	Im Alter von 9 Jahren wurde Patientin von einer Trambahn überfahren, deren eines Rad ihr über den linken Fuss ging. Beim Fall erlitt sie eine starke Contusion des Schädels. Danach Verminderung der Kraft und Beweglichkeit in der linken oberen und unteren Extremität. Der Gang wurde schwach, ungleichmässig und leicht hinkend. Bald stellten sich häufiger tonisch-clonische Zuckungen ein, zuerst begrenzt allein auf den linken Fuss, dann sich auf Unter- und Oberschenkel ausbreitend. Im folgenden Jahre traten sie beinahe täglich auf und erstreckten sich im 10. Lebensjahr auf die linke obere Extremität. Im 13. Lebensjahr traten die ersten epileptiformen Anfälle mit Bewusstlosigkeit auf, immer im linken Fuss beginnend und von dort aufsteigend. Diagnose: Traumatische Epilepsie localisirt in den motorischen Centren der oberen und unteren linken Extremität.
14	w. 21 J.	Caselli, l. c caso 4.	Trauma im jugendlichen Alter. Sehr häufige epileptiforme Anfälle. Localisation: Rechtes motorisches Gebiet.

Intervall zwischen Beginn der Epilepsie und Operation	Datum der Operation	Operationsgeschichte	Nachbehandlung. Erfolg der Operation. Dauer der Nachbeobachtung
2 J.	5. Juli 1893.	Bestimmung des rechten Sulcus Rolando nach der Methode von Thane, Trepanation über dem Centrum für die Muskeln, welche den Mundwinkel heben. Dura dem Knochen adhärent, dessen unterer Fläche eine etwa 1/4 Zoll dicke, glatte, feste Knochenwucherung anhaftet; um die Verdickung völlig zu entfernen wurde eine zweite kleinere Trepankrone aufgesetzt. Dura wurde nicht eröffnet.	Während der etwa 4 1/2 Mon. dauernden Beobachtungszeit blieben die Krämpfe aus.
6 1/2 Mon.	12. Decbr. 1895.	Bei der Operation wurde ein halbcirkelförmiger, 10 cm langer und 6 cm breiter Lappen nach unten geschlagen. An Stelle des Knochendefectes wird eine 7 cm von oben nach unten und 5 1/2 cm von vorn nach hinten messende Eröffnung des Schädels gemacht, dabei fand sich die Dura verletzt und mit der Haut verwachsen, weiterhin ein kleines, mit dem Schädel noch in Verbindung stehendes Knochenstück, das gegen das Gehirn gerichtet war.	Wundverlauf normal, der Kranke verliess am 4. Januar geheilt das Krankenhaus. Während der 3 Monate dauernden Nachbeobachtung hatte er keine Anfälle gehabt. Am Tage der Vorstellung in der Academie hatte er einen Anfall, dann aber bis zum 20. Juni keinen mehr. (In 1/2 Jahr nur diesen einen Anfall.)
Etwa 9 J.	9. Juni 1891.	Fortnahme einer Knochenscheibe. Verwachsung mit der Dura. Nach Incision der Dura und Abhebung der Arachnoidea sah man fünf kleine miliare Knötchen von blassgrauem Aussehen, aus denen sich etwas serofibrinöse Flüssigkeit entleerte (Leptomeningitis circumscripta), die darunter gelegenen Hirnwindungen erschienen normal. Desinfection. Naht der Dura und Wiedereinfügung der Knochenscheibe.	Beim 2. Verbandwechsel geringe seröse Exsudation. Trennung der frischen Narbe mit einer Sonde auf 1—2 cm, zum besseren Abfluss. Weiterer Verlauf normal. Am 27. Juli 1891 entlassen. Im Verlauf bis vier Monate nach der Operation trat nur ein geringer Anfall auf.
Viele Jahre.	—	Trepanation und Fortnahme einer grossen Knochenscheibe, die zum Schluss wieder eingesetzt wird. Auf der Dura lagen 4 Knochenstücke ca. 8 mm breit und 12 mm lang.	4 Monate nach der Operat. kein Anfall mehr eingetreten.

Nr.	Geschlecht, Alter	Publication	Krankengeschichte.
15	m.	Cunningham, New-York med. Journ. 1894. IX. p. 15.	Der Kranke hatte 1892 eine Verletzung auf der linke Seite des Kopfes erlitten, wegen deren am 6. Tage ein Operation vorgenommen wurde, da vollkommene Lähmun der rechten Seite und Aphasie eingetreten war. Währen die Lähmung besser wurde, kehrten die Anfälle imm wieder. Die Anfälle begannen mit Starrheit und Prickel in der rechten Hand, der Daumen schlug sich ein, dan kamen Zuckungen des Armes, der rechten Schulter, d Gesichtes und der Augenlider; die Sprache ging verlore während das Bewusstsein blieb. Zweimal wöchentlich Wiederholung der Anfälle.
16	w. 11 J.	Diller, Pitts. Med. Rev. Nov. 1892. — Starr, l. c. S. 41. Fall 8.	Im 6. Monat auf den Kopf gefallen. Krämpfe un linksseitige Hemiplegie. Vom 4—11 Jahre Krämpfe, die i linken Arm beginnen, hierauf das Gesicht und schliesslic das Bein befallen und mit Bewusstlosigkeit einhergehe Linker Arm mehr paretisch als linkes Bein. Im linke Arm herabgesetzte Sensibilität.
17	m. 30 J.	Djemil Bey, Sur en cas d'épilepsie jacksonienne d'origine traumatique. Congrès français de chirurgie. 1894. VIII séssion.	Ein 30 Jahre alter Mann hatte mit einem Yatagan eine Hieb in der rechten Scheitelbeingegend am 8. October 189 erhalten. Darauf 12 Stunden Bewusstlosigkeit und Verlu der Motilität und Sensibilität der linken Körperhälft Nach 11 Tagen fingen Bewegungen des linken Armes un Beines wieder an, nach 25 Tagen verschwand die Anästhesi 8 Monate nach der Verletzung Beginn einer Jackson'sche Epilepsie, ausgehend von der grossen Zehe und gefolgt vo einer schmerzhaften Contraction des linken Beines und d linken Armes und endigend mit allgemeinen Convulsione und Bewusstlosigkeit. Die Anfälle wiederholten sich täglic sechs- bis siebenmal während 8 Monaten, während der I tervalle bestand heftiger Kopfschmerz. Status bei der Aufnahme am 8. Juli 1891: Auf d rechten Seite des Schädels eine grosse, hufeisenförmig nicht deprimirte, nicht schmerzhafte, mit dem Knoche verwachsene Narbe. Nach der Aufnahme in 7 Tagen 23 A fälle, die mit einer Zuckung der linken grossen Zehe b gannen, und denen dann tonische und klonische Zuckung des linken Beines, der Hüfte und des linken Armes folgte Nach dem Anfall blieb das linke Bein einige Minuten Contractur mit einem Gefühl von Eingeschlafensein. Sens bilität und Reflexe normal, Sprache langsam, linke Pupil sehr weit. Auch die intellectuellen Fähigkeiten hatten b dem Kranken gelitten. Innere Organe gesund.

Intervall zwischen Beginn der Epilepsie und Operation	Datum der Operation	Operationsgeschichte	Nachbehandlung. Erfolg der Operation. Dauer der Nachbeobachtung
1½ J.	24. Januar 1894.	Nach der Trepanation wird die verdickt gefundene Dura geöffnet und theilweise entfernt.	Etwa 6 Monate nachbeobachtet, in dieser Zeit waren keine Anfälle aufgetreten.
7 J.	Januar 1891.	Trepanation über dem motorischen Rindencentrum des rechten Armes. Schädelfissur. Cyste unterhalb der Hirnrinde, drei Unzen klarer Flüssigkeit enthaltend. Drainage.	Anfälle blieben aus. Flüssigkeitsansammlung in der Cyste nach Entfernung des Drainrohres, Wiedereinlegung eines Drains, Cyste 40 Tage drainirt, der Inhalt wurde eitrig, und der Tod erfolgte am 43. Tage an Meningitis.
6 Mon.	1. Operation 15. Decbr. 1891. 2. Operation Anfang Februar 1892.	Bei der Operation zunächst Bestimmung der Rolando'schen Furche nach Championnière, äusserlich am Schädel wurde nichts Abnormes gefunden; beim Aufsetzen der 2. Trepankrone fand sich an der inneren Seite des sehr verdickten Knochens ein senkrechtstehender Splitter, der 3½ cm lang, 6 mm dick und 2½ cm in das Gehirn eingedrungen war. Bei einer 2. Operation ungefähr 51 Tage nach der ersten, fand Djemil Bey an der alten Operationsstelle einen Kaffeelöffel voll rahmigen Eiter, der entleert wurde.	Am 16. Decbr. zwei in der linken, grossen Zehe beginnende Anfälle, die auf das Bein beschränkt blieben und ohne Störung des Bewusstseins verliefen. Am 17. December zwei und am folgenden Tag 1 Anfall, der nur in einer schmerzhaften Contractur der Vorderarmmuskeln und Zuckungen des linken Armes bestanden. Am 31. Januar 1892 (47 Tage nach der Operation) erschienen die Anfälle wie früher mit Beginn in der linken grossen Zehe, waren aber auf die linke Seite beschränkt und ohne Störung des Bewusstseins. Allmählich Steigerung der Anfälle und am 3. Februar linksseitige Lähmung. Nach der 2. Operation erfolgte vollkommene Heilung, die nach 3 Jahren noch constatirt wurde.

Nr.	Geschlecht, Alter	Publication	Krankengeschichte
18	m. 40 J.	P. Duflocq, De l'pilepsie partielle d'origine sous-corticale. Contribution à l'étude des localisations cérébrales. Revue de médecine. 1893. No. 2. p. 102.	Patient war vor 20 Jahren von der Leiter gefallen, das Bewusstsein zu verlieren. Am 4. December 1889 genommen. Vor 3 Tagen erkrankte derselbe plötzlich empfand eine Aura, die von der Magengegend gegen den aufstieg, zugleich auch heftige Kopfschmerzen. Dann ihm die Zunge nach hinten gezogen, so dass sie die Athe hemmt, nachher der Kopf nach links gezogen, darauf f klonische Zuckungen der linken Gesichtsseite, bald h rhythmisches Heben und Fallen der Schulter, der Kopf sich nach hinten, starke Salivation, Bewusstsein und dächtniss erhalten. Am 1. Tag 3—4 Anfälle, nachher Pa der unteren Facialisäste, keine Sensibilitätsstörungen. 6. December 19 Anfälle mit Bewusstlosigkeit. In der N vom 8. auf 9. December 21 Anfälle.
19	m. 28 J.	Durante, Francesco, Craniotomia per epilessia traumatica. Guarigione. Bullet. della reale accad. medica di Roma. 1892. Anno 18. Fascicolo 4.	22 Jahre alter Mann, hatte vor 1 Jahr einen Säbel über das linke Os parietale erhalten. Noch in derse Nacht vier epileptische Anfälle mit schmerzhafter Aura rechten Sulcus nasalis, welche sich über die rechte sichtshälfte und den rechten Arm ausdehnte. Nach r erfolgter Heilung traten 5 Monate keine Anfälle mehr Dann kamen sie wieder öfter, vor der Aufnahme 15—3 Tage; sie begannen mit der erwähnten Aura, dann w der Kopf nach links gewendet, nachher zuckte die re obere Extremität zuerst tonisch, dann klonisch, dann w tonisch, dann gingen die Zuckungen auf das rechte B über, und dann wurden die abdominellen und die resp torischen Muskeln befallen. Der Anfall dauert etwa 2 M nuten, das Bewusstsein kehrte nach 4—5 Minuten zur
20	m. 29 J.	J. T. Eskridge, Trephining in three cases of epilepsy. The med. News. 1894. Vol. LXV. No. 15. p. 395. Case II.	April 1890 Depressionsfractur des rechten Scheitelbeins die durch Operation gehoben wurde. November 1890 ers epileptischer Anfall. Derselbe begann mit Schwin Flimmern vor den Augen, Einschlagen des linken Daum in die Hand, dann folgten die Flexoren dieser Hand. d Ellbogengelenk, nachher linkes Bein, dann die Musk der rechten Gesichtsseite. Anfall dauerte 1—2 Minu

Intervall zwischen Beginn der Epilepsie und Operation.	Datum der Operation	Operationsgeschichte	Nachbehandlung. Erfolg der Operation. Dauer der Nachbeobachtung
J. 8 Tage.	9. Decbr. 1889.	Lucas-Championnière machte die Trepanation in der Gegend der rechten Centralfurche. Durchschneidung der Dura, dabei starke Blutung; am Gehirn wurde nichts Abnormes gefunden. Naht der Dura.	Nach der Operation fühlt sich der Kranke wesentlich besser, er spricht, scherzt, trinkt. Abends 11 Uhr erfolgte plötzlich der Tod. Bei der am 11. Decbr. vorgenommenen Section ist Schädel, Dura und Pia normal, ebenso die linke Gehirnhälfte und äusserlich auch die rechte, auf dem Durchschnitt durch das letztere findet sich in der Mitte der weissen Substanz, entsprechend dem unteren Ende der aufsteigenden Stirnwindung eine rothbräunliche Höhle von der Grösse eines Kinderballes, die von 2 Zonen umgeben ist, einer inneren hellgelblichen erweichten und einer äusseren, welche der normalen weissen Substanz gleicht. Das Centrum dieses Herdes besteht aus mahagonibraunem Detritus, mikroskopisch aus Blut und einigen Fibrinfäden. Gefässe nicht atheromatös. Aller Wahrscheinlichkeit nach handelt es sich um die Reste einer alten Blutung.
Jon. 7 Mon.	30. Jan. 1892.	Zunächst Bestimmung des Sulcus Rolando nach d'Antona; nach Zurückschlagen eines Hautperiostlappens wird die Trepanation ausgeführt; die Dura war verdickt und mit der Tabula vitrea verwachsen. Im unteren Theil der Knochenlücke fehlte die harte Hirnhaut, daselbst eine nussgrosse, mit trüber, seröser Flüssigkeit gefüllte Höhle. In derselben steckte ein mit dem Schädel senkrecht verwachsener, etwa 2 cm grosser Knochensplitter; ferner fanden sich darin noch einige kleinere Knochensplitter. Die freiliegende Gehirnmasse hatte fast gelatinöse Beschaffenheit und schien im unteren Drittel der beiden parorolandoschen Furchen gelegen zu sein.	Zwei Tage nach der Operation in verschiedenen Zwischenräumen Aura aber ohne Anfall. Nachbeobachtung 1 Monat bis dahin keine Anfälle wiedergekehrt.
Mon. 17 Mon.	6. Sept. 1891.	Parkhill trepanirte an der grössten Depression, die über dem unteren Theil des mittleren Drittels des Sulcus Rolando lag. Knochen glatt, zeigte an der Lamina interna eine geringere Depression, als an der externa. An dem Gehirn wurde nichts gemacht, die motorischen Centren sollten später entfernt werden, wenn keine Heilung der Anfälle erfolgen sollte.	Die erste Woche nach der Operation ein leichter Anfall, 1 Monat später ein zweiter, dann wiederholten sie sich alle 2 bis 3 Monate, aber immer schwächer. Nach einem Bericht von Dr. Kelly, vom 21. Mai 1894 (also nach 2 Jahren 8½ Monate nach der Operation) war der Kranke wieder als Minenarbeiter thätig; hatte 2 Wochen vorher nach sechsmonatlicher Pause wieder einen Anfall gehabt.

Nr.	Geschlecht, Alter	Publication	Krankengeschichte
21	m. 27 J.	Fincke, Epileptiforme Krämpfe u. Lähmung aus traumatischer Ursache geheilt durch Trepanation. Deutsche medic. Wochenschrift. 1896. Nr. 33. S. 533.	Ein 27jähriger Bergmann erlitt am 8. Januar 1885 ein complicirte Splitterfractur an der rechten vorderen Seit des Schädels, die nach Ausstossung mehrerer Knochen splitter heilte. Nach 4 Wochen Auftreten von Lähmunge des linken Armes und Beines, die aber wieder verschwande Am 10. Juni 1885 Krampfanfall der linken Seite, die m Schwindel eingeleitet wurden und allmählich sich häufte bis zu 5 Anfällen am Tage. Am 10. October 1885 Au nahme in die Klinik in Halle, am 13. October Excisio der Narbe, an der Grosshirnhemisphäre ein haselnussgrosse Defect mit eiteriger Infiltration. Am 20. October neue aber weniger heftiger Krampfanfall, bis zum 24. Octobe noch 7 Anfälle, dann keine mehr; am 28. December 188 aus der Klinik entlassen. Am 2. Januar 1886 schwache Anfall. In den folgenden 3 Jahren kamen die epilepti formen Anfälle in unregelmässigen Zwischenräumen vo Wochen und Monaten. Im Sommer 1889 Verschlechterun des Zustandes, in 24 Stunden 15—18 Anfälle von 3—5 Mi nuten langer Dauer. Am 3. October 1889 in das Salvator Krankenhaus in Halberstadt aufgenommen, mit linksseitige Hemiplegie des Beines und des Armes, leichte Facialis parese, Sprache langsam und erschwert, Intelligenz unge trübt. In dem vorderen Abschnitt des rechten Scheitelbeine und am hinteren Abschnitt des Stirnbeines ein unregel mässig gestalteter, ziemlich umfangreicher Knochendefec der durch eine glatte, schwielige, sehr derbe Narbe ver schlossen war. Nach oben und unten von dieser Narbe ware Gehirnpulsationen fühlbar. Der Kranke hatte epileptiform Anfälle, die auf der linken paretischen Seite begannen dann allgemein wurden, und denen eine Aura von de Kopfnarbe ausgehend vorausging. In 24 Stunden 16 Anfälle

Intervall zwischen Beginn der Epilepsie und Operation	Datum der Operation	Operationsgeschichte	Nachbehandlung. Erfolg der Operation. Dauer der Nachbeobachtung
4¾ J.	1. Operation 4. October 1889. 2. Operation 12. Oct. 1889. 3. Operation 17. Oct. 1889.	Bei der Operation wurde in der Annahme, dass die Narbe einen Druck auf das Gehirn ausübte, diese gespalten und dadurch eine 6 cm lange, 4 cm breite und 7 cm tiefe, mit etwa 30 ccm wasserklarer Flüssigkeit gefüllte Höhle blossgelegt. Höhle mit Jodoformgazestreifen drainirt und die Wunde mit einer Naht geschlossen. Zweite Operation am 12. Oct. 1889. Die Narbe wurde nach hinten hin weiter excidirt und der Schädel nach hinten 1½ cm weit aufgemeisselt, da er verdickt erschien und einen Druck auf das Gehirn ausüben konnte. Dritte Operation am 17. Octbr. 1889, Bestimmung des „motorischen Centrums" mit Broca'schem Winkelmaass, das danach 2 cm nach hinten vom hinteren Rande des Defectes lag, an dieser Stelle Entfernung eines 12 mm im Durchmesser betragenden Knochenstückes mittels Trepans. Spaltung der Dura, Gehirn erschien normal.	Nach der am 4. Octbr. ausgeführten Operation schienen die Anfälle anfangs gebessert, waren aber am 4. Tage wieder in alter Heftigkeit vorhanden, 18 mal in 24 Stunden; auch die geringe wiedergekehrte Bewegungsfähigkeit verschwand wieder. Auch nach der zweiten Operat. keine Besserung, Lähmungen blieben unverändert, und 15 bis 17 Krampfanfälle traten am Tage auf. Nach der dritten Operation waren am ersten Tage noch 4 Anfälle aufgetreten, dann schwanden sie. Am 15. Oct. wurden schwache Arm- und Fingerbewegungen constatirt, am 16. Oct. schwand die Facialislähmung, am 17. Oct. wurde das linke Bein gebeugt und etwas erhoben, und 8 Tage später war die Motilität wieder hergestellt. Am 28. Nov. 1889 aus dem Krankenhaus entlassen. Am 6. Sept. 1890 will der Kranke einen leichten Anfall gehabt haben, dann bis zum Oct. 1893 noch zwei leichte, d. h. klonische Zuckungen im Gesicht und in den Extremitäten ohne Verlust des Bewusstseins. Nach einer Mittheilung des später den Kranken behandelnden Arztes, des Herrn Dr. Weihl in Gernrode (Harz) am 9. Sept. 1896 hat der Kranke in Zwischenräumen von 2—5 Wochen leichte Anfälle von Zuckungen im linken Arm und Bein, manchmal aber nur ein Kribbeln in diesen Gliedern, manchmal bekommt er Ohnmachtsanwandlungen ohne Verlust des Bewusstseins. Der Mann kann den ganzen Tag über landwirthschaftl. Arbeiten verrichten. Der jetzige Zustand wird von Dr. Weihl ein brillanter genannt, im Vergleich zu dem Zustand, wie er vor der Operation vorhanden war.

Nr.	Geschlecht, Alter	Publication	Krankengeschichte
22	m.	Fink, Fr., Ein Beitrag zur Trepanation wegen traumatischer Rindenepilepsie. Prag. med. Wochenschrift. 1891. Nr. 30. S. 345 und S. 350.	Im August 1881 bekam der Mann eine compl. Fractur durch die rechte Stirnhälfte und das Seitenw. bein mit Zermalmung der Hirnsubstanz; nach 4 Wo geheilt entlassen. 10 Jahre gesund bis auf zeitweilige K. schmerzen. Im Mai 1891 traten nachts Krämpfe von l. langer Dauer auf, die in den nächsten Tagen sich wi. holten und in tiefes Coma ausgingen.
23	—	Freeman, L., Two cases of trephining for traumatic epilepsy, with remarks. Med. Record 1895. 3. Aug.	Krämpfe begannen im rechten Arm; links Lähmu.
24	m. 45 J.	Goldstein, Schmidt's Jahrbücher der gesammt. Medicin. 1897. Bd. CCLIII. S. 202.	Dem Kranken (Jurist) war im 6. Lebensjahr eine schw. Schultafel auf den Kopf gefallen, die Wunde heil. mals schnell zu. Seit 1¼ Jahr epileptische Anfä. mit einer Aura, schmerzhaftem Ziehen im rechten Un. schenkel begannen, dann auf den rechten Oberschenkel u. gingen; anfänglich breiteten sich diese Anfälle nur auf eine Seite aus. Bewusstlosigkeit schien gleich bei d. ersten Anfällen vorhanden gewesen zu sein. Später wur. auch die linke Seite von Zuckungen befallen, und zw. zunächst der Arm, dann das Bein. Anfänglich Pau. von 5—6 Wochen zwischen den Anfällen, später kamen s. so häufig, dass der Kranke, da auch seine geistigen Fä. keiten abnahmen, sein Amt aufgeben musste. Bei der Un. suchung durch Goldstein ging der Kranke schwerfä. und schleppte das rechte Bein nach, auch in der Z. zwischen den fast täglich auftretenden Anfällen etwas b. nommen. Auf der linken Seite fand sich über dem Seit. wandbein eine etwa 6 cm lange, S-förmige Narbe.

Intervall zwischen Beginn der Epilepsie und Operation	Datum der Operation	Operationsgeschichte	Nachbehandlung. Erfolg der Operation. Dauer der Nachbeobachtung
wenige Tage	8. Mai 1891.	Winkelschnitt in der alten Narbe; äusserer Knochenrand 1½ cm tiefer stehend, als der prominirende innere. Das zwischen beiden liegende straffe Bindegewebe wird durchtrennt. Von dem eingedrückten Knochen wird ein 10 cm langes und 8 cm breites Stück resecirt. Zwischen Tabula interna und Hirnoberfläche nussgrosser, cystischer mit gallertiger, trüber Flüssigkeit gefüllter Hohlraum. Tamponade mit Jodoformgaze.	Die Krampfanfälle hörten sofort auf; anfangs linksseitige Hemiplegie und Incontinenz, die später aufhörte. Bei Entfernung des Tampons am 10. Tage vorübergehende klonische Zuckungen, die sich noch zweimal wiederholten, dann dauernd verschwanden. Nach 4 Wochen geheilt entlassen. Eine kürzlich wiederholte Untersuchung ergab bis auf geringe Gedächtnissschwäche normalen Befund. (Publicirt Ende Juli und Anfang August.)
—	—	Trepanation über beiden Centralfurchen. Links wurde nichts, rechts in der Tiefe eine Cyste gefunden, die entleert und drainirt wurde.	Nach 9 Monaten noch bedeutende Besserung, nach 1½ Jahren war der frühere Zustand wieder da.
1¼ J.	December 1891.	Von Krabbel wurde an Stelle der Narbe eine osteoplastische Schädelresection nach Wagner gemacht. Beim Aufklappen des Hautknochenlappens zeigten sich leichte Verwachsungen zwischen Knochen und Dura, die getrennt wurden. Da die Trepanationsöffnung nicht ganz dem Centrum für das rechte Bein entsprach, wurde mit der Lüer'schen Knochenzange die Oeffnung nach dieser Seite hin noch erweitert, so dass ein etwa zehnpfennigstückgrosses Stück ausgeschnitten wurde; doch war hier die Dura unverändert, so dass von ihrer Incision Abstand genommen wurde. Der Knochenlappen wurde wieder eingepflanzt, aber eine kleine Knochenlücke gelassen, um keinen Druck auf das Gehirn auszuüben.	Vollkommen reactionsloser Verlauf. Am 21. Januar 1892 wurde der am 11. Dec. 1891 in das Krankenhaus aufgenommene Patient entlassen. Seitdem sind 5 Jahre verflossen, und ist nie wieder ein Anfall aufgetreten. Patient kommt in vollem Umfang und in geistiger Frische seinem Berufe nach; ein straffes Gewebe füllt die Knochenlücke aus, an der Druck keine Empfindung erzeugt.

Nr.	Geschlecht, Alter	Publication	Krankengeschichte
25	m. 26 J.	H. Hinterstoisser, Ueber einen durch Trepanation geheilten Fall von traumatischer Epilepsie (Jackson), nebst Bemerkungen zur Heteroplastik mittels Celluloid. Wien. klin. Wochenschrift. 1891. Nr. 16. S. 302.	Folgender Status wurde bei einem 26 Jahre alten Offi… nachdem er sich 2 Jahre vorher am 11. October 1887 d… einen Sturz vom Pferde einen complicirten Schädelb… zugezogen hatte, aufgenommen. Parese der ganzen re… Körperhälfte, namentlich des rechten Beines, Störungen… tactischen Sensibilität und sensorische Störungen. In … letzten Monaten typische, epileptische Anfälle, seitdem … dauernder Kopfschmerz. Sehr häufig kurze Zuckungen … rechten Körperseite. Tiefeingezogene Narbe nach ein… und hinten vom Tuber parietale, Hyperästhesie und Hy… algesie der Narbe und ihrer Umgebung. Leichter D… auf die Narbe löst Zuckungen aus, welche meist gl… zeitig rechte Gesichtshälfte (Mund- und Wangenfa… und die rechte Oberextremität ergreifen und sich dann … das rechte Bein ausdehnen.
26	m. 18 J.	Knapp Phil. Coombs and Abner Post, Two cases of trephining for traumatic epilepsy. The Boston. Journ. 1892. Jan. 7. p. 5. — Virchow-Hirsch's Jahresbericht. 1892. II. S. 417.	1882 Fall auf die rechte Schläfe. 1883 begannen Kra… die täglich vier- bis fünfmal wiederkehrten und bis zur … dauerten. Anfall beginnt mit Linksdrehung des Kop… hierauf zucken die linke Gesichts- und Nackenhälfte, … der linke Arm, manchmal folgen auch allgemeine Krä… nach. Ueber hinterem Theil der zweiten, rechtsseit… Stirnwindung eine Schramme.
27	m. 16 J.	Kocher, l. c. S. 19.	Pat. erlitt am 7. Mai 1873 eine Depression des Schä… die mit Bewusstlosigkeit verbunden war, letztere bes… bis zum 26. Mai. Um diese Zeit konnten die Extremit… bis auf das rechte Bein, das bedeutend paretisch erschi… bewegt werden; rechter Facialis ebenfalls paretisch, dopp… seitige Stauungspapille. Im Juni will der Kranke ei… epileptischen Anfall gehabt haben, dem andere folgten. … in Zuckungen des rechten Armes und rechten Beines … standen. Auf der rechten Seite des Körpers Verminder… der Tastempfindung. Allmählich stellte sich ein Defect … der Motilität des rechten Armes und Beines ein. Da … Anfälle immer häufiger wurden, kam der Kranke am 26 D… in die chirurgische Klinik.

Intervall zwischen letzter Verletzung und Beginn der Epilepsie	Intervall zwischen Beginn der Epilepsie und Operation	Datum der Operation	Operationsgeschichte	Nachbehandlung. Erfolg der Operation. Dauer der Nachbeobachtung
st 2 J.	Mehrere Monate.	21. Juni 1889.	Trepanation an Stelle der Narbe. Knochen ungemein verdickt, elfenbeinhart. Dura etwas adhärent. Druck auf dieselbe löst Zuckungen in der rechten Gesichtshälfte und im rechten Arm aus. Die freigelegte Hirnrinde zeigt makroskopisch keine Veränderungen, bei einer 4 cm tiefen Punktion werden ebensowenig solche gefunden. Naht der Dura. Tamponade der Wunde. Nach 3 Tagen wird in den 4,5:3,3 cm grossen Defect eine Celluloidplatte eingefügt. Kopfschwarte darüber genäht. Heilung.	Die Zuckungen verschwanden sofort nach der Operation, die Lähmungen und Hyperästhesie ausserordentlich schnell. Nach 3/4 Jahren war d. Kranke blühend und kraftvoll, hatte jedoch einige Male wieder Anfälle von Schwindel, Bewusstlosigkeit ohne Krämpfe, gelegentlich Zuckungen in den Extremitäten. — Im Januar 1891 blühend und gesund. Nach einer von Habart gemachten Aeusserung (Wiener klin. Wochenschrift 1897, Nr. 47, S. 1041) schliesse ich, dass die Heilung bei dem Officier eine dauernde war.
1 J.	8 J.	1. Mai 1891.	Post entfernte an Stelle der Schramme ein Knochenstück von 2 cm Durchmesser. Schädelknochen sehr dünn; Dura normal, Pia ödematös und matt, Gehirn deutlich bläulich verfärbt.	In den nächsten 6 Monaten Wiederkehr der Anfälle wie zuvor.
Woch.	8 1/2 J.	22. Dec. 1881.	Querschnitt auf die Narbe, die in der Gegend des Centrums für den rechten Arm lag, das austrepanirte Knochenstück zeigte auf der unteren Seite eine seichte Furche, nach innen davon war der Knochen rauh, feinhöckerig, mit Bindegewebswucherungen bedeckt. Dura verdickt, zeigte länglichen Defect, hier sah man in der Tiefe auf der Arachnoidea ein unregelmässiges, nach oben und unten feinhöckeriges Knochenstück, das leicht entfernt werden konnte.	Am 3. Jan. ein epileptischer Anfall aufgetreten, dann wieder ein solcher am 22. Januar. Am 30. Januar Wunde vollkommen geheilt. Bis zur Entlassung am 2. Februar traten noch mehrmals Anfälle auf. 24. Mai 1888 wieder aufgenommen wegen einer durch Fall entstandenen Verletzung der Wirbelsäule; in der Zwischenzeit hatte er etwa alle Monat einen epileptischen Anfall; dieselben traten auch in der Klinik wieder auf, sie begannen mit tonischem Krampf des rechten Armes, dem tonische Zuckungen folgten, gingen dann auf die linke Seite über. In einem sehr heftigen Anfall starb der Kranke am 15. Juni, die Section ergab Spalte und Trepanationsöffnung am Schädel mit Exostosen auf der Innenfläche. Ausgedehnter Defect im linken Stirnlappen, (traumatische Porencephalie). Fractur (Compression) des 1. Lendenwirbels.

Nr.	Geschlecht, Alter	Publication	Krankengeschichte
28	m. 33 J.	Köhler, Rindenepilepsie nach penetrirender Schädelwunde; Trepanation ca. 1 Jahr nach der Verletzung; seitdem (4 Monate) kein Anfall. Deutsche med. Wochenschrift. 1889. Nr. 46. S. 942.	33 Jahre alter Mann erhielt am 3. Juni 1888 am linken Seitenwandbein eine 10 cm lange Säbelhiebwunde ohne Impression des Knochens. Nach Verletzung Parese des rechten Armes, des Nerv. Facialis, und Sprachstörung. Heilung der Wunde per I. 5 Wochen nach Entlassung erster epileptischer Anfall, nach 6 Wochen ein zweiter, dann jede 4—5 Wochen ein solcher. Anfall beginnt mit Zuckungen der rechten Hand und im Nacken, endet bisweilen mit allgemeinen Convulsionen und aufgehobenem Bewusstsein. Nach jedem Anfall Hand sehr schwach und Sprachstörung sehr gross.
29	m. 20 J.	H. Kümmell, Zur operativen Behandlung d. Epilepsie. Deutsche med. Wochenschrift. 1892. Nr. 30. S. 530. Fall 8.	Der 20 Jahre alte Mann hatte am 20. September 18[illegible] eine Hiebwunde oberhalb und nach vorn vom linken Ohr erhalten. 10 Tage später Zuckungen in der rechten Gesichtshälfte und im rechten Arm, die dann alle 2—3 Tage wiederkehrten. Mitte October Abnahme des Seh- und Sprachvermögens, gleichzeitig Zunahme der Schwäche des rechten Armes, nebst Krämpfen, die in den oben genannten Gebieten anfingen, dann aber allgemeine Ausdehnung annahmen. Bei der Aufnahme am 10. Novbr. 1891 fand sich eine 5 cm lange geheilte Wunde in der Mitte der linken Coronarnaht, eine zweite kürzere nach oben und hinten vom [illegible]. Sprache undeutlich. Parese des rechten Facialis; Schiefstand des Mundes, fehlender Lidschluss des rechten Auges, Stauungspapille, herabgesetzte Sehschärfe und Hörschärfe. Rechter Arm paretisch.
30	m. 30 J.	v. Leyden, Demonstration eines Falles von Rindenepilepsie, geheilt durch Trepanation. Berliner klin. Wochenschrift. 1894. Nr. 37. S. 839.	Im Alter von 4 Jahren gefallen, im 28. Jahre (Sommer 1892) epileptische Anfälle bekommen, die im linken Facialis begannen und auf Arm und Bein übergingen. Markgrosse, ziemlich flache Depression am Schädel, rechts von der Mittellinie, Haut an dieser Stelle mit Knochen verwachsen.
31	m.	G. P. Newbolt, Traumatic epilepsy. Liverpol medical institution 16. I. 1896. The Lancet. 1896. Vol. I. p. 235.	Der Kranke hatte 1888 eine schwere Verletzung an der rechten Kopfseite erlitten, wegen deren man in Amerika eine Trepanation ausgeführt hatte, bei der Knochen aus Gehirn entfernt wurde. 2 Jahre blieb er gesund, nur hatte er Hemianopsie, nach dieser Zeit — vom März 1891 an — bekam er in Zwischenräumen von 2 Wochen bis zu 2½ Monaten epileptische Anfälle, die immer mit Bewegungen des linken Handgelenkes anfingen. Bei der Aufnahme hatte er auf der rechten Kopfseite eine ¾ Zoll tiefe, 2 Zoll von oben nach unten und 1½ Zoll von vorn nach hinten messende pulsirende Depression, deren Mitte 2 Zoll oberhalb des rechten Ohres lag.

Intervall zwischen Beginn der Epilepsie und Operation	Intervall zwischen Verletzung und Beginn der Epilepsie	Datum der Operation	Operationsgeschichte	Nachbehandlung. Erfolg der Operation. Dauer der Nachbeobachtung
Etwa Woch.	10 Mon.	7. Juni 1889.	Die Verletzung entsprach dem Verlauf der Roland'schen Furche. Bildung eines vorderen und hinteren Lappens. In der Mitte der Knochennarbe wurde zuerst ein etwa bohnengrosses Stück ausgemeisselt und diese Oeffnung erweitert. Abmeisselung eines ca. 16 mm langen, gegen die Gehirnoberfläche hineinragenden, stachligen Knochenzapfens. Dura unverletzt. Jodoformgazetampon.	Jodoformgaze musste nach 2 Tagen entfernt werden, da leichte Zuckungen im Arm auftraten. 4 Monate nach der Oper. kein Anfall mehr aufgetreten, nur eine Erschwerung für feinere Fingerbewegungen und langsamere Sprache blieb zurück. Pat. lernte wieder gut schreiben.
Tage.	6 Woch.	13. Nov. 1891.	Da die vordere Narbe als die Ursache der Krämpfe und Paresen angesehen wurde, entfernte K. am 13. Nov. 1891 ein der Narbe entsprechendes Knochenstück. Lamina interna intact; Dura zeigte einen Einriss und Adhärenz an die unterliegenden Gewebe, sie wurde excidirt; Gehirn quoll stark vor. Schädeldefect wurde mit decalcinirten Ochsenknochen geschlossen.	Bei dem ersten Verbandwechsel nach der Operation war das Knochenstück herausgedrängt. Die Krämpfe kehrten nicht wieder. Stauungspapille schwand, Parese des Armes und Facialis besserten sich, ebenso die Sprache; nach 8 Wochen war eine vollständige Rückkehr zu normalen Verhältnissen eingetreten. Bei der Vorstellung des Kranken, etwa $^1/_2$ Jahr nach der Operation war derselbe geheilt, nur sah man einen mit Haut bedeckten, halbkugelig hervortretenden Gehirnprolaps.
24 J.	26 J.	12. März 1894.	v. Bardeleben fand bei der Operation an Stelle der Narbe, nach Entfernung eines markstückgrossen Knochenstückes das Bindegewebe zwischen Knochen und Dura mater etwas verdickt. Dura zeigte keine pathologischen Veränderungen, wölbte sich aber etwas vor, Punktion der Hirnsubstanz gab negatives Resultat.	4 Wochen nach der Operat. eine deutliche Besserung, die im Verlauf von $4^1/_2$ Monaten bis zur fast vollständigen Herstellung vorschreitet.
2 J.	3 J.	—	Newbolt trepanirte den am 3. April 1894 aufgenommenen Kranken über dem Centrum für die Bewegungen des Handgelenkes und entfernte einen scharfen Knochenstachel.	In den folgenden 1 Jahr und 10 Monaten hatte der Mann nur 3 Anfälle.

Nr.	Geschlecht, Alter	Publication	Krankengeschichte
32	m. 26 J.	Ohnstedt, Case of Jacksonian epilepsy the result of an old depressed fracture relieved by trephining. Annals of surgery. 1892. November. Ref. im Centralbl. f. Chirurgie. 1893. S. 419.	19 Jahre alter Mann fiel im October 1883 auf einen Stein. Bewusstlosigkeit von einigen Minuten, leichte Eiterung. Am 9. Tage Convulsionen. Heilung in 6 Wochen unter Ausstossung von Knochensplittern. Pat. behielt nur eine geringe Schwäche im linken Arm. 1885 zuerst Zuckungen im linken Zeigefinger mit Schmerzen im rechten Arm, die sich zuerst regellos ein bis zweimal monatlich, später öfters einstellten. Seit 1889 Anfälle von sensibler Aura im Kopf, dann Flexion des linken Vorderarmes und 10 Minuten dauernd. Bewusstlosigkeit Später traten allgemeine Convulsionen hinzu, und verliefen die dann alle 2—3 Wochen eintretenden Anfälle in der Art, dass sie stets in der linken Hand begannen und von da über Arm und Gesicht und endlich das linke Bein fortschritten. Nach dem Anfall geistige Stumpfheit. Rechts über der unteren Hälfte der Area motorica eine kreuzförmige, druckempfindliche Narbe und leichte Depression am Knochen. Umfang und Kraft des linken Armes geringer als rechts. Sensibilität unversehrt. Vom 20.—23. Juli 1890 20 zum Theil sehr schwere Anfälle.
33	m. 17 J.	Oliver and Williamson, The Lancet. 1896 Vol. I. p. 928. (Northumberland and Durham medical society 12. III. 1896.)	O. und W. stellten einen 17jährigen Jüngling vor, der sich dreimal am Kopf verletzt hatte, und bei dem sich oberhalb des rechten Ohres gegenüber dem Facialiscentrum eine Narbe fand. 2 Jahre hatte er Anfälle von petitmal und dann einen mit heftigem Kopfschmerz beginnenden epileptischen Anfall. Die epileptischen Anfälle fingen mit Zuckungen der linken Gesichtsseite an, die dann auf den linken Arm, dann das linke Bein übergingen und nachher allgemein wurden.
34	m. 27 J.	Pershing, Howell Th., Jacksonian epilepsy, convulsions beginning in the left orbicularis palpebrarum and extending to the left hand and arm; apoplectic cyst found beneath the uper face centre and drained. No recurrence of convulsions. Journal of ment. dis. 1892. XVII. p. 638.	Infolge eines gegen die rechte Kopfseite gerichteten Schlages erlitt der 27 Jahre alte Mann eine linksseitige Hemiplegie, die in 3 Monaten zurückging. Alsdann traten kurzdauernde Zuckungen im linken Orbicularis palpebrarum auf, die später den Beginn eines corticalen Krampfanfalles darstellten. Derselbe betraf die Hand, den Arm, den Hals der linken Seite und endete mit apathischer Abspannung. Drei Monate traten Anfälle in ein bis dreiwöchentlichen Intervallen auf. Die Untersuchung stellte Parese des Orbicularis palpebr. und der zygomatici der linken Seite fest.
35	m. 39 J	Peyrot, Trépanation pour accidents cérébraux tardifs consécutifs à une traumatisme. Bull. et mém. de la société de chirurg de Paris. 1892. T. XVIII. p. 633.	39jähriger Arbeiter erlitt im Mai 1892 durch den Schlag einer Kurbel gegen die rechte Seite des Kopfes eine kleine Wunde, die mit leichter Eiterung heilte. Am 30. Juli 1892 starke Krämpfe im linken Arm, schwächere im linken Bein, Verlust des Bewusstseins. Im oberen und vorderen Theil der rechten Schläfengegend fand sich eine Narbe.

Intervall zwischen Beginn der Epilepsie und Operation		Datum der Operation	Operationsgeschichte	Nachbehandlung. Erfolg der Operation. Dauer der Nachbeobachtung
J.	5 J., heftiger seit 1 J.	28. Juli 1890.	Umschneidung eines grossen Lappens mit der Narbe im Centrum. Unter ihr ein 3/4 Quadratzollgrosses Loch im Schädel, umgeben von eingebogenen Knochenrändern und verschlossen durch eine dicke fibröse Haut, nach deren Auslösung etwa 4 ccm seröse, zwischen Dura mater und ihr angehäufte Flüssigkeit austritt. Abtragung der deprimirten Knochenränder. Einschneiden der Dura, Gehirn normal, nur vorn eine leicht abgeplattete, dunkelgefärbte Stelle an der aufsteigenden Frontalwindung (vordere Centralwindung). Naht der Dura. Pflasterung mit den ausgeschnittenen Knochenstückchen.	2. August leichte Zuckungen im Arm. Bei Sondirung des Drainrohres Ausfluss von etwas Serum. Besserung, glatte Heilung. Im November leichter Anfall, doch ist Patient arbeitsfähig. Im Jahre 1891 hier und da leichte Anfälle, die ihn nicht hinderten, im Jahre 1892 zu heirathen.
?	?	—	Ueber dem Facialiscentrum wurde der Knochen entfernt, aber nichts gefunden.	Heilung der Wunde, aber die Anfälle dauerten fort.
1/4 J.	1/4 J.	—	Die Trepanation ergab in dem Centrum der oberen Gesichtshälfte zwischen dem Sulcus praecentralis und der Fissura Rolando, dicht unterhalb des Sulcus frontalis superior eine apoplectische Cyste von 4 cm Ausdehnung, die eröffnet wurde.	Nach der Operation blieben die Anfälle 3 Monate (so lange dauerte die Nachbeobachtung) lang aus. Ptosis des linken Augenlides, welche nach der Operation entstand, verschwand am 8. Tage.
2 Mon.	3 Tage.	2. August 1892.	Bei der Operation erscheint der Schädel intact; Dura stark gespannt, nach ihrer Incision quillt das Gehirn stark vor. In der Annahme eines Gehirnabscesses mehrfache Punktionen erst mit Canüle, dann mit Scalpell, jedoch ohne Erfolg.	Heilung per I. In den ersten Tagen nach der Operation traten noch häufig Anfälle ein, dann besserte sich das Befinden. Am 29. August geheilt entlassen. Bei späteren Untersuchungen war der Kranke wohl. (Da der Vortrag am 19. October 1892 gehalten wurde, ist der Kranke höchstens 2 Monate nachbeobachtet).

Nr.	Geschlecht, Alter	Publication	Krankengeschichte
36	w. 30 J.	F. A. Rein, Die Resultate der operativen Behandlung der Jackson'schen Epelepsie u. ihre Indication. Die Chirurgie. 1897. Nr. 5 (russisch) referirt Centralbl. f. Chir. 1897. S. 1213.	Die Kranke hatte eine complicirte Schädelfractur litten, die eine ausgedehnte Verletzung des Gehirns Folge hatte. Linker Arm und linkes Bein gelähmt; darauf trat ein Krampfanfall auf, die Kranke fiel in Bewlosigkeit, die 1 Woche lang dauerte. 4 Wochen nach letzung Jackson'sche Epilepsie, die mit Krämpfen in linken Hand anfing, welche auf die linke Gesichtshälfte gingen, um dann, nachdem sie den linken Fuss ergr. mit allgemeinen Krämpfen unter Verlust des Bewusstzu enden. In der rechten Schläfengegend fand sich eine 4 cm lan und 5½ cm hohe Lücke im Schädelknochen, die von e. Narbe bedeckt war, dieselbe lag gerade auf der Rolando-schen Furche.
37	m. 25 J.	B. Sachs und A. G. Gerster, l. c. S. 558.	Fall 7. „Drucker. Alkoholist und starker Raucher V 5 Jahren einen schweren epileptischen Anfall. Im Frü jahr 1891 Verletzung des Schädels (wahrscheinlich i trunkenen Zustande). Darauf erneute Anfalle, die häufiger wurden. Seit März 1893 einen Anfall alle Wochen, in diesem soll der Krampf an der rechten Hand beginnen, dann Bewusstlosigkeit. Starke Narbe in rechten Frontalgegend.“
38	m. 20 J.	B. Sachs und A. G. Gerster, l. c. S. 558.	Fall 9. „Im Alter von 12 Jahren Sturz von einem Wagen auf den Hinterkopf; einige Minuten bewusst arbeitete aber weiter (auf dem Felde). Eine Woche darauf allgemeine Krämpfe; bald darauf entwickelte sich petit- und Jackson'sche Epilepsie (die Muskeln um den rechten Mundwinkel betreffend; gelegentlich sind auch Augenmuskeln am Krampfe betheiligt). Anfälle sehr häufig, meistens kein Bewusstseinsverlust.“
39	m. 16 J.	B. Sachs und A. G. Gerster, l. c. S. 558.	Fall 10. „Im Alter von 18 Monaten Sturz aus dem Fenster; seither epileptische Anfälle (ausserordentlich häufig). Kolossale Dosen Brom von Aerzten verschrieben; reizbar und stupide. Bekam von uns zuerst kein Brom, dars. hörten die Anfälle 3 Wochen lang auf; später wieder Anf.. (linksseitige und allgemeine Krämpfe).“

Intervall zwischen Beginn der Epilepsie und Operation	Datum der Operation	Operationsgeschichte	Nachbehandlung. Erfolg der Operation. Dauer der Nachbeobachtung
2 J. 11 Mon.	27. April 1895.	Bei der von Diakonow vorgenommenen Operation wurde ein abgesprengtes, 1½ cm langes Knochenstück gefunden, das in die Gehirnsubstanz gedrungen war, dasselbe wurde entfernt und die eingedrückte Knochenpartie mit dem Meissel abgetragen. Der Defect wurde osteoplastisch nach der Methode von König gedeckt.	Während der 4 Wochen dauernden Heilung Eiterung, Fieber und starke Kopfschmerzen. 24 Tage nach der Operation ein Anfall, ein zweiter nach 61 Tagen; dann bis zu ihrer Entlassung am 9. Juli keiner mehr. Während der 1½ Jahre dauernden Nachbeobachtungszeit berichtete die Kranke dreimal. Einmal dass sie niedergekommen sei, dann dass sie am 4. April einen Anfall gehabt hätte, der aber schwächer und kürzer war, wie die früheren, und ebenso einen Anfall im August 1896.
—	12. Dec. 1893.	„Trepanation über dem Armcentrum in der linken Hemisphere. Innere Tafel der Dura theilweise adhärent. Punktion durch die Dura mit negativem Resultate. Gehirn pulsirte gleichmässig. Zweite Trepanöffnung in dem rechten Frontalbein. Hier war innere Tafel abgetrennt. Aspiration negativ.“	„Glatte Heilung. Leichte Parese der rechten oberen Extremität und leichte Paralyse des rechten Facialis; auch deutliche Dysarthrie. Nach einem Monate verschwanden diese Symptome vollständig; am 12. Jan. 1894 einen Anfall, keinen weiteren Anfall bis 8. Februar 1894, seitdem keinen Bericht. Besserung nach der Operation, fast mehr als bei einem Alkoholiker zu erwarten war.“
Gleich nach Beginn der Epilepsie.	13. Febr. 1891.	„Centrum für Muskeln um den rechten Mundwinkel elektrisch genau bestimmt nach Trepanation, keine Excision. Es fanden sich mehrere kleine Cysten auf der Dura, die punktirt wurden. Knochen mit der Dura mehrfach adhärent. Grosse Oeffnung (4 cm) geschaffen. Knochen nicht ersetzt.“	„Erholung rasch, aber Anfälle unvermindert.“
14½ J.	23. Febr. 1891.	„Grosse Trepanöffnung über dem Arm- und Beincentrum in der rechten Hemisphäre.“	„Guter Verlauf, aber keine Abnahme in der Zahl der Anfälle.“

Nr.	Geschlecht, Alter	Publication	Krankengeschichte
40	m. 23 J.	Salzer, Ueber einen Fall von traumatischer Epilepsie. Wien. klin. Wochenschrift. 1889. Nr. 5. S. 91.	23jähriger Mann hatte vor 5 Jahren durch Auffa eines schweren Steines eine schwere Verletzung der lin Kopfhälfte erlitten. Am nächsten Tage leichte Parese rechten Hand, am 3. Tage Sprachstörungen, am 4. Ge von Ameisenlaufen der rechtsseitigen Extremitäten, d Zuckungen in der rechten Gesichtshälfte und in den Ex mitäten. Bewusstlosigkeit am Schluss des Anfalles. In gender Zeit ähnliche Anfälle 2—3 mal täglich; am 7. T Entleerung von Eiter aus der Wunde, bald nachher s mals Krampf in Gesicht und Augenmuskeln, dann schw den Lähmungserscheinungen und Sprachstörungen. N 4jähriger Zwischenzeit traten wieder Krampfanfälle mehrmals täglich, verbunden mit vorausgehender Aura Bewusstlosigkeit.
41	m. 20 J.	Schede, Deutsche med. Wochenschr. 1892 u. Verhandl. des ärztl. Vereins zu Hamburg. 1892. S. 58. (Sitzung vom 5. April 1892.)	Fall I. Bei einem 20 Jahre alten Manne, der 3 Mo nach einem als 8jähriges Kind gethanen Fall auf den K Parästhesien im rechten Arm, weitere 3 Monate später leptische Anfälle bekam, hatten sich nach zunehmender tensität und Häufigkeit der Anfälle — bis zu 24 pro Tag schwere Störungen des Gedächtnisses, langsame schlepp Sprache, sowie Parese des rechten Armes und der re Gesichtshälfte entwickelt. Die Zuckungen begannen dem Patienten mit dem rechten Flexor pollicis longus, gi auf den ganzen rechten Arm und auf den Facialis übe wurden dann allgemein.
42	—	F. A. Southam, A case of traumatic epilepsy successfully treated by trephining. The Lancet. 1889. 1. p. 270.	Verletzung der linken Schläfengegend ohne Hautwu Einige Wochen nachher Anfälle von mehrstündiger wusstseinstörung, die von Zuckungen der rechtsseitigen sichtsmusculatur eingeleitet wurden. Täglich zuwei Anfälle.

Intervall hen zung ginn Epi- sie	zwischen Beginn der Epilepsie und Operation	Datum der Operation	Operationsgeschichte	Nachbehandlung. Erfolg der Operation. Dauer der Nachbeobachtung
ige, 4 J. se. Wie- ehr An- e.	3/4 J.	22. Dec. 1888.	Frühjahr 1888 Operation in Athen; kreuzförmiger Einschnitt in eine vor dem linken Scheitelbeinhöcker gelegene 5 cm lange, 1 1/2 cm breite Narbe, an der vor dem Anfall ein Gefühl von Schwere und Stechen bemerkt wurde. 3 Trepankronen von 16 mm Durchmesser wurden in Form eines Kleeblattes aufgesetzt. Verwachsungen zwischen Knochen und Dura wurden gelöst. Bei der zweiten Operation Excision einer etwa bohnengrossen Cyste aus der Gehirnoberfläche. Gehirnwunde mit Jodoformgaze bestäubt und Einlegung eines Streifens von Jodoformgaze.	8 Tage nach der ersten Oper. ein Krampfanfall, dann 29tägige Pause, dann wieder häufiger, zuletzt zwei- bis dreimal täglich. Aufnahme auf Billroth's Klinik; nach Eintritt von Bewusstlosigkeit Verziehen des rechten Mundwinkels nach aussen und Wendung des Kopfes nach rechts; darauf zuckende Bewegungen der Extremitäten. Nach der zweiten Operation kam am folgenden Tage ein kurz währender Anfall, ebenso auch in den folgenden Tagen, ausserdem Parese des rechten Mund- und Wangenfacialis, der Musculatur des rechten Ober- und Unterarmes. Paralyse der rechten Hand. Alle diese Erscheinungen schwanden, um nicht wiederzukehren. Die Erscheinungen in den ersten Tagen vielleicht Folge der Tamponade. Dauer der Nachbeobachtung etwa 10 Wochen.
lon.	11 1/2 J.	6. Mai 1887.	Nach Freilegung der linken Centralwindungen gelang es, durch elektrische Reizung nur einmal eine Zuckung des Flexor pollicis longus auszulösen; es wurde deshalb nur die verdickte Dura an dieser Stelle abgetragen.	Nach prompter Heilung entlassen, hatte der Kranke die Anfälle, die anfangs seltener geworden waren, wieder in alter Häufigkeit. Dann aber wurden dieselben seltener, und jetzt hat Pat. seit 3/4 Jahren keinen Anfall mehr. Von Störungen besteht allein eine geringe Ungeschicklichkeit der rechten Hand für feinere Hantirungen. Schede begegnete 2 bis 3 Jahre später dem Manne, der stark und blühend aussah, er hatte nie wieder einen Anfall gehabt (mitgetheilt bei der Versammlung der Gesellschaft Deutscher Naturforscher und Aerzte 1896 in Frankfurt a. M. Centralblatt f. Chir. 1896. S. 1046).
aige chen.	9 Mon.	7. Sept. 1887.	Trepanation über dem Fuss der linken Stirnwindung. Knochen unregelmässig verdickt; Diploe geschwunden; innen höckerige Erhebung von 1/4 Zoll Durchmesser. Dura rauh, Knochen fester anhaftend als normal. Dura nicht gespalten.	Etwa 2 Wochen kehrten die Anfälle wieder, aber erheblich milder, und verloren sich nach 4 Monaten ganz. Zur Zeit der Publication war seit 1 Jahr kein Anfall mehr aufgetreten.

Nr.	Geschlecht, Alter	Publication	Krankengeschichte
46	m. 30 J.	Starr, l. c. S. 31. Fall 8.	Kranker erhielt im April 1890 Schläge mit einem S sack an die linke Kopfseite. Am 23. Juli 2 Anfäl.e, mit Prickeln und Krämpfen in der rechten Hand anfa letztere gingen auf das Gesicht über, das nach rechts zogen wurde, wobei der Mund bald geöffnet, bald geschl wurde. Nach 5 Minuten war der Anfall vorbei, und Kranke ganz wohl. Gleiche Anfälle traten August, tember und October auf; zweimal war das Bewusstsein rend derselben aufgehoben. Dann blieben die Anfälle März 1891 aus, von da bis Juni durchschnittlich im M ein schwerer und drei leichte Anfälle, danach jedesmal Sprache gestört.
47	3 J.	Starr, l. c. S. 33. Fall 9.	Kind von 3 Jahren fiel auf die rechte Kopfhälfte. ginn von Krämpfen im linken Arm 3 Monate später. fangs seltener, allmählich häufiger, bis zu sieben am Tage des Armes ein wenig herabgesetzt. In der rechten mittl Seitenwandbeingegend Defect im Knochen fühlbar.
48	m. 11 J.	Starr, l. c. S. 35. Fall 11.	Bis Januar 1890 gesund, zog sich damals durch auf die linke Seitenwandbeingegend eine Verletzung Haut, aber keine solche des Knochens zu. Bald nach Verletzung Anfälle, die immer nachts bis zu sechsmal traten und mit einem krampfhaften Schliessen der rec Hand und zuckenden Bewegungen derselben begannen. wurde der Arm gebeugt und gerieth in zuckende wegungen, durch krampfhafte Bewegungen der Schu blattmuskeln wurde die Hand gegen das Gesicht erh hierauf Zucken in der rechten Gesichtshälfte, wobei Kopf langsam nach rechts sich bewegte; im letzten Mo erwachte der Kranke, hatte dann abnorme Sensationen Gesicht; beim Erwachen war der Krampf vorbei. Krampf verbreitete sich nie auf das Bein oder die ar Körperhälfte.

Intervall zwischen letzung Beginn Epi- epsie	zwischen Beginn der Epilepsie und Operation	Datum der Operation	Operationsgeschichte	Nachbehandlung. Erfolg der Operation. Dauer der Nachbeobachtung
J.	Etwa 11 Mon.	Juni 1891.	Mc. Burney trepanirte über dem Armcentrum und nach abwärts gegen das Gebiet des Gesichtes und der motorischen Sprachcentra. An der Schädeldecke kein Bruch nachweisbar, Dura nicht angewachsen, Gehirn zeigte nichts Abnormes.	Die Wunde heilte vollständig, im December war die Trepanationsöffnung mit einer dichten Membran bedeckt, die mit dem Finger nicht eingedrückt werden konnte. Von Juni bis December zwei Anfälle von dem gleichen Verlaufe, wie die früheren. 1892 wurden die Anfälle häufiger, ausserdem traten hartnäckige Kopfschmerzen auf, Neuritis optica entwickelte sich, und der Tod erfolgte im November 1892. Starr nimmt an, dass eine zur Zeit der Operation vorhandene kleine subcorticale Geschwulst übersehen war und später wuchs.
Mon.	—	Oct. 1889.	Explorativtrepanation von Dr. Poore vorgenommen; im Knochen fand sich ein dreieckiger, mit einer dicken, bindegewebigen Membran angefüllter Defect, darunter eine Cyste, die entleert wurde, wegen des dabei auftretenden Shoks wurde die Operation schnell beendet.	1 Jahr war das Kind anfallsfrei, während der Zeit nahm auch die Kraft des rechten Armes zu. Nach dieser Zeit begannen die Anfälle wieder.
ald nach Ver- letzung.	etwa 2 J.	25. Febr. 1892.	Trepanation durch Mc. Burney über dem mittleren Theil der Rolando'schen Furche. Der Schädelknochen war normal, Dura derselben adhärent, an ihr eine kleine, weissliche, bindegewebige Plaque. Dura mit Pia nicht verwachsen, Gehirn normal aussehend.	Kranke nach 2 Wochen geheilt. Im März sechs leichte Anfälle von Zuckungen des Gesichtes; im April 1, im Juni 2, seitdem keine Anfälle von der früheren Art und Weise. Dagegen von August bis October Anfälle von somnambulem Charakter. Pat. schloss dabei einen Moment fest seine Augen, öffnete dieselben hierauf, blickte um sich, ohne jemand zu erkennen; dann Zucken der Lippen und Oeffnen des Mundes, dann Versuch, sich im Bette zu erheben, legte sich dann aber nieder, athmete tief, und der Anfall war vorbei. Im November entwickelten sich convulsive Bewegungen der Arme und Beine, die Extremitäten wurden gestreckt und geriethen in zitternde Bewegungen. Die rechte Hand krampfhaft gebeugt, die linke gestreckt. Im Decbr. Zahl und Heftigkeit der Anfalle durch Brom herabgesetzt; im März 1893 nimmt der Kranke noch Brom und ist frei von Anfällen.

Nr.	Geschlecht, Alter	Publication	Krankengeschichte
49	m. 50 J.	Starr, l. c. S. 37. Fall 12.	Mehrere Jahre, bevor Starr den Kranken sah, hatte letzterer einen Fall auf den Kopf erlitten, worauf sich epileptische Krämpfe, die in der Hand begannen, entwickelten. Bei der 1. Operation wurde das Rindencentrum blossgelegt, aber nicht pathologischer gefunden, die Anfälle dauerten danach fort. Bei der Untersuchung fand man im Stirnbein, nach vorn von der motorischen Gegend des Gehirnes einen alten Schädelbruch.
50	m. $13^3/_4$ J.	Morton Taylor, Further report of operation for epilepsy seven years after. Complet recovery. The Journal of nervous and mental disease. April 1895. p. 231.	Der Junge hatte im Alter von 2 Jahren und 11 Monaten durch einen etwa 15 bis 18 Fuss hohen Fall einen Schädelbruch über dem rechten Scheitelbeinhöcker erlitten. Damals ohne Krämpfe, schnelle Heilung. Bald nachher mit Aura beginnende leichte Spasmen, die vom linken Zeigefinger und Daumen ausgingen, aber auf den Arm sich beschränkten, später Zunahme, dann Aufhören für 1—2 Jahre. Im 10. Jahre allgemeiner Krampfanfall infolge von Aufregung, beginnend mit sich steigendem, krampfartigem Schliessen und Oeffnen des Zeigefingers und Daumens, dann übergehend auf die ganze obere Extremität, dann auf die linke Mundseite und zuletzt auf das linke Bein. Derartige Anfälle kehrten alle 1—2 Monate wieder. Nach den Krämpfen auf 1—2 Stunden gänzliche sensorische, wie motorische Lähmung der Arme und der Beine. Am 12. December 1886 fand sich ein unregelmässiger Knochendefect $2^1/_2$ Zoll langer (vertical), $1^3/_4$ Zoll breiter, 2 Zoll hinter und in einer Horizontalen mit dem rechten äusseren Gehörgang beginnend bis zu einer 1 Zoll vom Scheitel entfernten Stelle reichend. Im hinteren Winkel ein spitzes, auf Druck federndes Knochenstück. Druck auf dasselbe erzeugte heftigen Schmerz, längerer Druck einen allgemeinen Krampfanfall. Hand und Arm links schwächer als rechts. Starker Kniereflex.
51	m.	Terrier. Bullet. et mémoires de la société de chirurgie de Paris 1891. T. XVII p. 419.	Der Kranke, der nicht genau beobachtete Verletzungen erlitten hatte, spürte im September 1888 heftigen Krampf in der rechten grossen Zehe, dann im Bein und verlor darauf das Bewusstsein. 3 Monate danach ein gleicher Anfall, der eine dauernde Contractur der rechten grossen Zehe in Extensionsstellung hinterliess. 3 oder 4 Monate nach dem 2. Anfall ein 3., bei dem diese Contractur schwand, aber durch eine Lähmung der Extensoren des Fusses ersetzt wurde. Nach einer 4. Attaque im Juni 1879 trat eine Lähmung des ganzen rechten Beines ein, die bis auf die Lähmung der Extensoren des Fusses aber wieder verschwand. Von da ab fast täglich Zuckungen in den Extremitäten der rechten Seite. Charcot diagnosticirte eine Jackson'sche Epilepsie mit einen Sitz im Lobulus paracentralis.

Intervall zwischen Verletzung und Beginn der Epilepsie	Intervall zwischen Beginn der Epilepsie und Operation	Datum der Operation	Operationsgeschichte	Nachbehandlung. Erfolg der Operation. Dauer der Nachbeobachtung
—	—	1892.	Erste Operation Januar 1891 in Burlington. Zweite Operation durch Mc. Burney an der Stelle des alten Schädelbruches, daselbst fand man einen Bruch der Lamina externa, während die Glastafel unverletzt war. Dura, Pia und Gehirn schienen normal.	Nach 2 Wochen wurde der Kranke mit geheilter Wunde entlassen. Nach einem Bericht vom October 1892 sollen die Anfälle wie früher auftreten.
Kurze Zeit, dann Aufhören der Anfälle für 1—2 J., dann Wiederkehr derselben.	10 J.	März 1887.	Bei der von Morton vorgenommenen Operation fanden sich rauhe, unregelmässige, auf die Hirnrinde drückende Knochenvorsprünge, die ohne Verletzung der Dura abgetragen wurden. Naht der Haut.	Glatte Heilung der Wunde. Status am 17. Decbr. 1894. Der jetzt 21 1/2 Jahre alte Patient ist kräftig und ganz gesund. Kein Anfall wieder ausser möglicher Weise einen theilweisen aber zweifelhaften bald nach der Operation. Der Defect am Schädel eingesunken, regelmässig pulsirend. Selten Kopfschmerzen, nur bei Berührung an der Stelle der alten Verletzung. Vor zwei Monaten bekam er einen Wurf mit einem orangegrossen, feuchten Papierball gegen diese Stelle, worauf er sofort zu Boden fiel und mehrere Stunden heftige Schmerzen hatte. Der linke Arm 3/8 Zoll kürzer als der rechte, rechte Hand 1/2 Zoll kürzer. Linker Fuss kleiner als der rechte. Beine gleich lang. Normale Entwickelung des Intellectes.
—	1 1/2 J.	1. März 1890.	Bestimmung des Operationsfeldes durch Marie. Mit drei Trepankronen wurde eine weite Oeffnung gemacht, an den Hirnhäuten und am Gehirn aber nichts Krankhaftes gefunden. Naht der Dura mater und des Hautlappens.	Nach 10 Tagen Heilung der Operationswunde vollendet ohne Erscheinungen im rechten Bein. Einige Zeit nachher aber wieder Anfälle von Contractur. Der Kranke reiste ins Ausland und starb einen Monat nachher. Nähere Todesursache nicht bekannt.

Nr.	Geschlecht, Alter	Publication	Krankengeschichte
52	m. 39 J.	Turner Wil. A successful case of trephining of the skull for traumatic epilepsy and Hemiplegia; Remarks The Lancet 1896. Jan. I. p. 99.	Der 39jährige Kranke hatte 4 Jahre vorher eine ti Depressionsfractur der rechten Kopfseite erlitten, in de Folge er 7 Tage bewusstlos war. Bei der Aufnahme i das Hospital bestand eine Parese der linken Körperhälf heftiger Kopfschmerz, beständige Schläfrigkeit, Abnahm der Sehkraft und des Gedächtnisses, ausserdem Convulsion die im linken Arm anfingen, sich dann auf die linke Schul und das linke Bein ausbreiteten, nachher zunächst linke, dann die rechte Gesichtshälfte ergriffen. Die Anfä kamen in der letzten Zeit alle 8 Tage, Bewusstsein währ derselben nicht vollkommen aufgehoben. Gang schwanken Druck der linken Hand bedeutend schwächer als derjeni der rechten. — Auf dem hinteren Theil der rechten Schäl hälfte nahe der Mittellinie fand sich eine 2½ Zoll lan ½ Zoll tiefe Depression des Knochens, in deren vorder Ende eine wenig Eiter secernirende Fistel lag.
53	m. 22 J.	Verchère, Sur un fait de craniectomie pour épilepsie Jacksonienne sans lésions craniennes où cérébrales, suivie d'une paralysie motrice localisée pasagère. Guérison persistant aprés une année. Bull. et mémoir. de la société de chirurgie de Paris. 1891. T. XVII. p. 426.	Der Kranke im Alter von 12 Jahren auf den Kopf s stürzt, keine Hautwunde, keine Bewusstseinsstörung. 14 T später erster Krampfanfall, geistige Entwickelung blieb w da an zurück. 10 Jahre lang in Pausen von 5—6 Wochen fälle, die eingeleitet wurden von einem schmerzhaften Gef im rechten Daumen, das sich rasch auf die anderen Fin fortsetzte, dann auf den Vorder-, den Oberarm, Hals Gesicht derselben Seite überging, nachher Krämpfe. ginnend in der rechten Hand, zuletzt auf die untere E tremität übergreifend. In der krampffreien Zeit hatt Kopfschmerzen auf der linken Seite.
54	m. 29 J.	Walker, Brain surgery with report of eleven cases Med. and surg. reporter 1890. Vol. LIII No. 8; ref. Centralblatt für Chir. 1891. S. 548.	29 Jahre alter Mann hatte 4 Jahre vorher eine Sch verletzung vor und etwas über dem linken Ohr erlitt 2 Stunden bewusstlos; im folgenden Jahre heftige Schw delanfälle. Am 3. Juni 1887 Krampfanfälle im rech Auge, Mund und Hand; anfangs zweimal wöchentlich, s häufiger, zuletzt bis 34 in 24 Stunden. Zeitweise einf Spasmen ohne Verlust des Bewusstseins, zeitweise au sprochene Convulsionen mit Bewusstlosigkeit. Zuletzt sta tische Aphasie, Agraphie und Alexie.

Intervall zwischen Verletzung und Beginn der Epilepsie	Intervall zwischen Beginn der Epilepsie und Operation	Datum der Operation	Operationsgeschichte	Nachbehandlung. Erfolg der Operation. Dauer der Nachbeobachtung
—	—	—	Bei der Operation wurde die Depression blossgelegt, das Periost zurückgeschlagen, 3 Trepankronen in einiger Entfernung von einander aufgesetzt, der zwischengelegene Knochen entfernt und so eine $4^1/_2$ Zoll lange Oeffnung hergestellt. Die Fistel führte in einen grossen, zwischen Dura und Knochen gelegenen Abscess, in dem sich ein Sequester der Lamina interna fand. Die Innenwand der Abscesshöhle wurde ausgeschabt, die Dura nicht geöffnet, da unterhalb derselben kein Eiter war. In die Lücke wurden 9 Knochenstücke implantirt, das Periost und die Haut darüber genäht.	Nach 2 Monaten wurde der Kranke vollkommen geheilt entlassen. Convulsionen waren nicht wieder eingetreten; Gesicht und Sprache waren gut, der Druck beider Hände gleich stark, der Gang normal, Intelligenz und Lust zur Arbeit wieder hergestellt.
4 Tage.	10 J.	18. April 1890.	Trepanation am linken Scheitel, Oeffnung im Schädel 6:5 cm. Keine Veränderungen gefunden, nur wölbte sich die Dura herniaartig vor und schwoll ödematös an, an ihrer Oberfläche quollen eine Anzahl feinster Tröpfchen vor, was Verchère auf einen erhöhten Druck bezieht. Wunde wurde sofort wieder geschlossen.	Nach der Operation war der Kopfschmerz geschwunden und kehrte auch nicht wieder. Am 3. Tage leichte Lähmung des rechten Daumens und Zeigefingers, die sich auf den ganzen Arm und schliesslich das Gesicht fortsetzte; am 6. Tage geringer Krampfanfall. Lähmungen gingen allmählich in umgekehrter Reihenfolge, als sie gekommen waren, wieder zurück. 3 und 7 Monate nach der Operation nochmals Recidiv der Krampfanfälle. Dann blieben sie aus (15 Monate nach der Operation veröffentlicht).
1 J.	3 J.	—	Trepanation über dem rechten Handcentrum. Knochen sehr dünn, Dura etwas verdickt, dem Knochen fest adhärent; an der Hirnrinde nichts Abnormes, so dass von einer Exstirpation abgesehen wurde. Knochen nicht wieder eingefügt.	Agraphie verschwunden; aphasische Symptome wenig gebessert. In den folgenden 5 Monaten nur einen Anfall gehabt.

Nr.	Geschlecht, Alter	Publication	Krankengeschichte
55	Junger Mann.	Williamson and Jones R.: A successful case of trephining for epilepsy with subsequent resection of trephine opening. Brit. med. Journal. 1889. Oct. 26. p. 918.	Vor 2 Jahren verletzt über der linken Roland'sche Furche durch einen Fall, danach kurze Zeit bewusstlos. Nach 8 Tagen Erysipel, während dessen Verlauf er den ersten epileptischen Anfall bekam, die dann sich bis zu 16 Anfälle am Tag steigerten. Er blieb nach dem ersten Anfall einige Tage bewusstlos, und sein rechtes Bein und sein rechter Arm waren danach gelähmt. Sprache langsam und unzusammenhängend. Die Lähmungen gingen bald wieder zurück. Bei der 2 Jahre nach der Verletzung vorgenommenen Untersuchung: Dreieckige Depression des Schädels, über der Roland'schen Furche. Ende October 1888 kam der Kranke ins Hospital, weil er häufige Anfälle hatte, dieselben begannen mit Stöhnen und leichten Bewegungen des rechten Beines, dann Zittern dieses Beines, nachher tetanische Starre zugleich wurde dann der Kopf und der Mund nach rechts gezogen.
56	w. 3¼ J.	T. Outerson Wood and Edw. Cotterell, A case of right hemiplegia with epilepsy. treated by trephining. The British med. Journal 1895. I. p. 10.	Mit 1 Jahr aus bedeutender Höhe von einem Heuschober gefallen. Bei dem am 1. Januar 1894 aufgenommenen 3¼ Jahre alten Kind fand man die linke Parietalgegend abgeflacht. Die Anfälle begannen im rechten Daumen und in den Fingern, während derselben wurde das Kind ganz bewusstlos. Rechter Arm ½ cm kürzer als der linke, blauroth, kalt. Nur Flexion im rechten Ellbogengelenk möglich. Bein starr. Fuss verdreht, kann nur gehen, wenn es sich an etwas festhält.
57	w. 28 J.	Zeller A., Beitrag zur osteoplast. Deckung von Schädeldefecten. Festschrift des Stuttgarter ärztl. Vereins 1897. S. 250.	Die Kranke bekam in der Neujahrsnacht 1879/80 einen Hammerschlag auf die rechte Kopfhälfte und auf die rechte Stirnseite. Im Jahre 1892 bekam sie ohne Vorboten einen Krampfanfall, die Arme wurden steif, der Kopf nach rückwärts gebogen, und Bewusstlosigkeit trat ein. Von da an etwa alle Vierteljahre 2 Anfälle. Dieselben wurden eingeleitet mit Schmerzen im linken Daumen, dann wurden die Finger und das Handgelenk vorwärts gezogen, der Mund zuckte, und Bewusstlosigkeit folgte. Nach dem Anfall Gefühl von Schwäche und Schwindel. Ausserdem bestand ein fortwährendes Druckgefühl auf der rechten Kopfhälfte und Abnahme des Gedächtnisses. Zuletzt schlossen die Anfälle mit klonischen Zuckungen aller Extremitäten. Bei der Aufnahme am 12. April 1895 fand sich auf der rechten Stirnseite, oberhalb des Tuber frontale eine dreistrahlige, mit dem Knochen verwachsene Narbe; nach aussen unten von ihr eine rundliche Vertiefung im Knochen. Im rechten Scheitelbein fand sich eine 4,5 cm lange, 3,5 cm breite Vertiefung im Knochen, welche Pulsation zeigte, sie lag 6, 5 cm über der Mitte des äusseren Gehörganges, reichte vorn bis zu einem Punkte, der 8 cm oberhalb des Gehörganges und 1 cm rückwärts von einer Linie lag, die beide Gehörgänge über den Schädel verlaufend mit einander verband. Nach oben von dieser Vertiefung fand sich eine weitere 2 cm lange Furche.

Intervall zwischen Verletzung u. Beginn der Epilepsie	Intervall zwischen Beginn der Epilepsie und Operation	Datum der Operation	Operationsgeschichte	Nachbehandlung. Erfolg der Operation. Dauer der Nachbeobachtung
Etwa 1 Woch.	2 J.	3. Nov. 1888.	Jones setzte eine 3/4 Zoll grosse Trephine auf die Stelle der Depression; von dem entfernten Knochenstück aus ging ein senkrecht stehendes, 3/4 Zoll langes Knochenstück in das Gehirn. Nach vorn wurde noch eine zweite Trepankrone aufgesetzt und ein zwischen Schädel und Dura gelegenes Knochenstück entfernt.	Von der Entlassung am 15. Januar 1889 bis zum 28. April 1889 keine Anfälle, aber immer etwas Eiterung. Am letztgenannten Tage Anfall wie früher. Am 6. Mai 1889 wird von Jones ein kleiner, nadelförmiger Sequester aus der Wunde entfernt. Vom Juli bis October 1889 waren keine Anfälle mehr aufgetreten.
Nach einigen Wochen.	2 J.	2. Febr. 1894.	Cotterell öffnete die Dura mater an der deprimirten Stelle, unterhalb derselben lag in der Arachnoidea eine kleine, mit seröser Flüssigkeit gefüllte Cyste. Drainage.	Trotz Keuchhusten und Varicellen während der Nachbehandlung Heilung, fast vollständiges Verschwinden der rechtsseitigen Lähmung. Elf Monate nach der Operation waren keine Anfälle wiedergekehrt.
12 J.	3 J.	2. Mai 1895.	Bei der Operation wurde der Defect umschnitten, die Narbe von der Unterlage abgelöst, wobei Abfluss von Liq. cerebrospinalis stattfand, und die Narbe namentlich am Knochenrande sorgfältig excidirt. Dura mater fehlte, Hirnwindungen zeigten flachen Eindruck, schienen makroskopisch normal und blieben deshalb unberührt, die mit schwachen elektrischen Strömen ausgeführte Reizung blieb erfolglos Osteoplastische Deckung des Defectes mit einem Knochenlappen nach Müller-König.	Heilung erfolgte per I int. In den ersten Tagen bestanden Schwindel und Kopfschmerzen. Nach der Operation erfolgte kein Anfall mehr, die Heilung wurde nach 1 1/2 Jahren konstatirt. Nach einer brieflichen Mittheilung von Zeller hatte die Kranke bis zum 22. April 1898 nur einen epileptischen Anfall am 10. Januar 1897 gehabt, der von einer Augenzeugin beobachtet war, von dem aber die Kranke am anderen Morgen nichts wusste.

University of California LIBRARY

Im Anschluss an diese Zusammenstellung möchte ich zunächst auch wieder auf den Erfolg dieser Operationen und dann noch auf einige andere bemerkenswerthe Punkte eingehen. Leider zeigt sich auch hierbei wieder, wie mangelhaft die Nachbeobachtung ist, indem fast alle Publicationen zu einer Zeit gemacht wurden, in der über den definitiven Erfolg der Operation noch nichts bestimmtes angegeben werden konnte. Nach Ansicht der Autoren wurde in den von mir zusammengestellten 57 Fällen von traumatischer Jackson'scher Epilepsie, abgesehen von 3 Todesfällen, 11 mal ein Misserfolg, 21 mal Besserung und 22 mal Heilung der Krampfanfälle erzielt.

In einem Falle Diller (16) erfolgte der Tod am 43. Tage infolge von Vereiterung einer bei der Operation eröffneten Cyste, in einem zweiten Falle Duflocq (18) an Shok in der auf die Operation folgenden Nacht, und in einem dritten Falle Starr (44) aus derselben Ursache.

Ein Misserfolg insofern als die epileptischen Anfälle weiter bestanden, ist bei 5 Kranken zu verzeichnen, nämlich bei denjenigen von Knapp und Post (26), dem von Kocher (27), dem von Oliver und Williamson (33), bei 2 Kranken von Gerster und Sachs (38 und 39), 4 Kranken von Starr (43, 45, 46, 49), einen von Terrier (51). Bei dem Kranken von Freeman (23) war nach 9 Monaten eine bedeutende Besserung, nach 1½ Jahren aber der alte Zustand wieder vorhanden.

Eine Besserung, manchmal eine solche, die einer vollkommenen Heilung sehr nahe kam, wurde bei den folgenden 20 Kranken festgestellt, und zwar nach 6 Wochen von Wood und Cotterell (56), nach 2 Monaten von Bruns (8), Peyrot (35), Sachs und Gerster (37), nach etwa 3 Monaten von Calvert und Berry (9), nach 4 Monaten von Caselli (13), nach 5 Monaten von Walker (54), nach ½ Jahr von Casati (12), nach 8 Monaten von Alexander (1), nach 1 Jahr von Bobrow (7) und bei zwei Kranken von Starr (47 und 48), nach 1¼ Jahr von Arnison (5) und von Berger (6), nach 1½ Jahr von Rein (36), nach 1 Jahr und 10 Monaten von Newbolt (31), nach 2 Jahrenvon d'Antona (3), Ohnstedt (32) und Oliver und Williamson (55), nach 2 Jahren und 8 Monaten von Eskridge (20), nach 7 7ahren von Fincke (21).

Eine Heilung[1]) wollen bei 23 Kranken die folgenden Autoren erzielt haben. Die Nachbeobachtung dauerte bei Durante (19)

1) von Bergmann giebt in seiner oben erwähnten Arbeit, S. 168, an, dass nur Macewen einen dauernden Erfolg, eine nach 23 Monaten anhaltende Befreiung von den Anfällen, festgestellt habe. Hinzufügen möchte ich nur, dass wohl ein Versuchen vorliegt, indem nicht Macewen, sondern Demons (Congrès francais de chirurgie, Paris 1884, p. 368) die Beobachtung gemacht hat.

2 Monate, bei Cant (10) und Turner (52) 2½ Monate, bei Salzer (40), 3 Monate, bei Pershing (34) und fast ebenso lange bei Fink (22), 4 Monate bei Caselli (14), Köhler (28) und Leyden (30), 4½ Monate bei Carline (11), 6 Monate bei Cunningham (15) und Kümmell (29), 8 Monate bei Verchère (53), 1 Jahr bei Southam (42) und bei 2 Kranken von d'Antona (2 und 4), 3 Jahre bei Zeller (57), 2 bis 3 Jahre bei Schede (41), 3 Jahre bei Djemil Bey (17), 5 Jahre bei Goldstein (24), 7 Jahre bei Hinterstoisser (25) und 7½ Jahre bei Taylor (50).

Auf Grund der bis jetzt vorliegenden Mittheilungen können nach den oben gemachten Auseinandersetzungen nur die Kranken von Djemil Bey, Goldstein, Hinterstoisser und Taylor als definitiv geheilt angesehen werden. Allerdings ist wohl auch hier mit Sicherheit anzunehmen, dass mancher der anderen Kranken geheilt geblieben sein wird und weitere Mittheilungen über diese Kranken wären dringend erwünscht.

Stellen wir nun noch zunächst die Fälle zusammen je nach der Bestimmung der Stelle, an welcher die Trepanation gemacht wurde, so ergiebt sich, dass dieselbe 33 mal durch die Lage der Schädelverletzung und 24 mal durch die Aufsuchung des den Anfall einleitenden Centrums nach anatomischen Angaben vorgenommen wurde. Auffallend gross erscheint mir die Zahl der Misserfolge gegenüber den Besserungen und Heilungen in denjenigen Fällen, in denen man das Centrum anatomisch bestimmt hatte, indem bei diesen 24 Fällen 2 Todesfälle, 8 Misserfolge, 5 Besserungen und 9 Heilungen beobachtet wurden. Hinweisen möchte ich besonders auf die von Starr erwähnten, durch Mc. Burney operirten Kranken, bei denen ausdrücklich angegeben wird, dass man von der Stelle der Verletzung abgesehen und das Centrum anatomisch bestimmt habe, bei denen die Krampfanfälle nach der Operation unverändert fortbestanden. Unter den Fällen, in denen die Stelle durch die Verletzung bestimmt wurde, finden sich 1 Todesfall, 3 Misserfolge, 16 Besserungen und 13 Heilungen.

Stellen wir weiterhin die Fälle zusammen je nach den pathologischen Veränderungen und den dabei vorgenommenen Operationen, um zu sehen, ob daraus etwa Schlüsse auf die Prognose der Operation gezogen werden können.

In 7 Fällen wurde nur an der Stelle der Verletzung trepanirt, die Dura mater aber nicht eröffnet, von diesen Fällen ist der von Leyden (30), der von Goldstein (24), (dieser allerdings definitiv) und Verchère (53) geheilt, während Oliver und Williamson (33) einen Misserfolg, d'Antona (2), Berger (6), Eskridge (20), Besserung erzielt haben.

In weiteren 19 Fällen wurde nach der Trepanation die Dura gespalten oder das Gehirn punktirt, manchmal auch Verwachsungen getrennt, Narben der Hirnhäute excidirt, aber keine wesentlichen Veränderungen am Gehirn gefunden. Nach einem derartigen Eingriffe starb der Kranke von Duflocq (18) und von Starr (44), keinen Erfolg erzielten: Knapp und Post (26), Starr in 3 Fällen (45, 46 und 49) und Terrier (51); eine Besserung: Bobrow (7), Calvert (9), Peyrot (35), Sachs und Gerster (37), Starr (48), Walker (54); eine Heilung: d'Antona (4), Cunningham (15), Hinterstoisser (25), Kümmell (29), Schede (41) und Zeller (57).

Cysten wurden in 11 Fällen eröffnet von: Diller (16 †), Freeman (23, Misserfolg), Bruns (8, Besserung), Caselli (13, Besserung), Starr (47, 1 Jahr Heilung, dann wieder Anfälle), Wood und Cotterell (56, Besserung), Pershing (34, Heilung), Salzer[1]) (40, Heilung). Auf der Dura oder in der Narbe fanden noch Cysten: Sachs und Gerster (38, Misserfolg), Fink (22, erst Besserung, dann Heilung), Ohnstedt (32, Besserung).

Cant (10) entfernte 2 Blutcoagula aus dem Gehirn.

Knochensplitter wurden entfernt: a) ohne Eröffnung der Dura sechsmal, von d'Antona (3, Besserung), von Arnison (5, Besserung), Newbolt (31, Besserung), von Caselli (14, Heilung), von Köhler (28, Heilung), Turner (52, Heilung), daneben wurde gleichzeitig ein Abscess gefunden. b) mit Eröffnung der Dura fünfmal, von Casati (12, Besserung), von Djemil Bey (17, Heilung), von Durante (19, Heilung), Fincke (21, Besserung), Kocher (27, Misserfolg), Rein (36, Besserung), Williamson and Jones (55, Besserung).

Verdickten Knochen, der einen Druck auf das Gehirn auszuüben schien, entfernten Carline (11, Heilung), Southam (42, Heilung) und Taylor (50, Heilung).

Die Eröffnung einer Cyste und Entfernung eines Knochensplitters wurde gleichzeitig vorgenommen im Falle von Starr (43).

Danach erscheinen die Erfolge am besten zu sein in denjenigen Fällen, in denen Knochensplitter gefunden wurden, die das Gehirn gedrückt oder verletzt hatten oder ein, infolge der Verletzung, sehr verdickter Theil des knöchernen Schädels, der einen Druck auf das Gehirn ausgeübt hatte, entfernt wurde. Unter diesen Fällen sind zu verzeichnen kein völliger Misserfolg, 7 Besserungen und 8 Heilungen. Einen geringeren Einfluss auf die Heilung der Epilepsie scheint die Beseitigung von Cysten zu haben, indem unter 11 Beobachtungen 1 Todesfall, 2 Misserfolge, 4 Besserungen und 3 Heilungen verzeichnet sind.

1) Bemerkung während der Corrèctur: Dieser Fall von Salzer, welcher in die erste Abtheilung gehört, da die Cyste excidirt wurde, ist aus Versehen in die Tabelle gekommen.

Auch in dem ersten Abschnitt dieser Arbeit war in den Fällen von mir, Starr (XV), d'Antona (XVII), Poppert (XXII), Kocher (XXIX) und Troje (XXIX) keine dauernde Heilung, wohl aber in einzelnen Fällen wesentliche Besserung constatirt.

Eine bemerkenswerthe Thatsache, die aus meinen Zusammenstellungen hervorgeht, ist die, dass der Anfall bei der Jackson'schen Epilepsie von einzelnen Centren aus ganz besonders häufig eingeleitet wird. Rechnen wir nämlich die in dem ersten Abschnitt zusammengestellten 30 Beobachtungen mit den 57 des zweiten Theiles zusammen, es ergiebt sich, dass der Anfall eingeleitet wurde:

18 mal durch Zuckungen im Gesicht,
7 mal mit Bewegung des Kopfes zur Seite,
47 mal mit Bewegungen der oberen Extremität (darunter 23 mal mit Bewegungen der Hand oder des Daumens),
7 mal mit Bewegungen der unteren Extremität (darunter 3 mal mit Bewegungen der grossen Zehe),
8 mal ist nur angegeben, dass die Anfälle auf die eine Körperhälfte beschränkt gewesen seien.

Danach gehen die Anfälle weitaus am häufigsten von dem Centrum für die obere Extremität, dann demjenigen für die Gesichtsmusculatur aus. Die Ursache kann meiner Ansicht nach nicht darin beruhen, dass der Schädel gegenüber von diesen beiden Centren am häufigsten verletzt wird, sondern der Grund liegt wohl in einer leichteren Erregbarkeit dieser Centren oder vielmehr darin, dass eine geringere Erregung dieser Centren zur Erzeugung von Muskelzuckungen in den von ihnen innervirten Gebieten genügt.

Weiter ergiebt sich aus den Tabellen über diese 57 Fälle, dass auch nach langem Bestehen der Epilepsie durch die Operation noch eine wesentliche Besserung oder auch Heilung erzielt werden kann.

Bei manchen Beobachtungen wird man zweifelhaft sein können, ob wirklich die Epilepsie eine traumatische zu nennen ist, da oft sehr lange Zeit, manchmal bis zu 10, 12, selbst 24 Jahren zwischen der Verletzung und dem Beginn der Epilepsie lagen.

Hinweisen möchte ich ferner noch darauf, dass von manchen Autoren den Operirten möglichste Enthaltung von körperlicher und geistiger Anstrengung empfohlen wird. Am weitesten geht Nancrede, der eine Schonung für das ganze Leben als wünschenswerth erachtet. Aber auch sonst findet man öfters Hinweise auf den nachtheiligen Einfluss von Anstrengungen, so giebt Schede[1]) z. B. von einem seiner Kranken, der Schuhmacher war, an, dass ein jeder

1) Schede l. c. S. 59.

Versuch dieses Mannes, auf seinem Handwerk zu arbeiten, mit Vermehrung der Anfälle beantwortet wurde, und auch Kocher erwähnt, dass ein Kranker von ihm seine Anfälle nur nach ganz bestimmten Veranlassungen bekam; eine Thatsache, die man auch bei nicht operirten Epileptikern manchmal feststellen kann. Für die Beurtheilung von operirten Kranken, bei denen die Epilepsie sich nach einem Unfalle entwickelte, sind derartige Beobachtungen von einer gewissen Bedeutung.

Fasse ich zum Schluss das Resultat meiner Betrachtungen zusammen, so ergiebt sich daraus, dass das thatsächlich vorhandene, hinlänglich genau und hinlänglich lange genug nachbeobachtete Material über das Schicksal von Kranken, die wegen traumatischer Jackson'schen Epilepsie operirt wurden, zur Entscheidung der Frage, ob auch zur Heilung dieser Form der Epilepsie die Exstirpation der motorischen Centren nothwendig erscheint, noch zu gering ist, so dass wir in dieser Hinsicht noch kein definitives Urtheil abgeben können, sondern erst noch weitere Erfahrungen sammeln müssen. Andererseits zeigen aber auch die in den letzten Jahren veröffentlichten Beobachtungen, dass durch Operationen am Schädel, Entfernung von Knochensplittern u. s. w. eine bedeutende Besserung, selbst Heilung einer traumatischen Jackson'schen Epilepsie herbeigeführt werden kann. Aus diesem Resultat ergiebt sich einstweilen, als Richtschnur für unser Handeln, dass man bei circumscripten Verletzungen des Schädels, wenn dieselben in der Gegend der motorischen Rindencentren gelegen sind, zunächst die Trepanation an der Stelle der Verletzung vornehmen soll. Erst wenn durch diesen Eingriff kein wesentlicher Erfolg erzielt würde, wird man berechtigt sein, das betreffende elektrisch bestimmte Centrum, auch wenn es keine pathologischen Veränderungen zeigen sollte, in genügender Ausdehnung und in einer Tiefe von etwa 5 mm zu exstirpiren. Schwieriger ist die Bestimmung der Stelle, an der eine Operation vorgenommenwerden soll, wenn eine ausgedehnte Verletzung des Schädels vorliegt, oder wenn eine dabei vorhandene auffallend tiefe Depression des Schädels oder eine auf Druck äusserst empfindliche Stelle nicht mit der anatomisch bestimmten Lage des den Anfall einleitenden Centrums zusammenfällt. In dem ersten Falle wird man den Schädel eröffnen an der anatomisch zu bestimmenden Stelle, die dem betreffenden Centrum gegenüber liegt, in den beiden letzteren Fällen wird man zunächst an der Stelle der tiefsten Depression oder der Stelle des heftigen Schmerzes trepaniren, und erst wenn man hierdurch keinen Erfolg erzielt, an Stelle des anatomisch bestimmten Centrums trepaniren, eventuell, wenn man dort gar keine pathologischen Veränderungen findet, das elektrisch bestimmte, normal aussehende Centrum entfernen.

Ferner möchte ich gegenüber von manchen anderen Autoren auch dann noch empfehlen eine Operation vorzunehmen, wenn schon mehrere Jahre seit dem Beginn der Epilepsie verflossen sind; keineswegs soll damit geleugnet werden, dass die Erfolge bei kurzer Zeit bestehender Epilepsie günstiger sind, als nach langer Dauer derselben.

XII.

Kleinere Mittheilungen.

1.

Aus der I. chirurgischen Universitätsklinik Hofrath Albert's in Wien.

Zur Technik der Neurectomie des zweiten Trigeminusastes.

Von
Dr. Friedrich v. Friedländer,
Assistent der Klinik.

Das Bestreben, den Gesichtsschmerz zu heilen, hatte die Ausbildung einer grossen Reihe von Operationsmethoden zur Folge, von denen die meisten, theils wegen Unzulänglichkeit der Resultate, theils wegen allzu eingreifender Nebenverletzungen wieder verlassen wurden.

Besonders für die Auffindung des 2. Astes des Trigeminus sind von der jetzt längst verlassenen subcutanen Durchtrennung bis zu der temporären Resection des Jochbogens nach Lücke zahlreiche Methoden ersonnen und ausgeführt worden.

Ich kann es umso leichter unterlassen, die älteren Methoden zu schildern, als wir in der Dissertation Dufeldt's [1]) eine gute Zusammenstellung derselben finden, und kann mich auf die Beschreibung der Modificationen der temporären Resection des seitlichen Gesichtsskelettes beschränken.

Lücke [2]), der, einer Idee v. Bruns folgend, als erster die temporäre Resection des Jochbogens vornahm, führt einen Hautschnitt, der 1 cm oberhalb des äusseren Augenwickels beginnt und schräg nach vorn unten bis in die Gegend des 3. Backzahnes, zum Winkel zwischen Oberkieferkörper und Processus zygomaticus des Oberkiefers hinzieht. In derselben Richtung wird das Jochbein mit der Kettensäge, deren Schneide nach vorn sieht, durchtrennt. Ein zweiter Schnitt geht vom unteren Ende des ersten, dem unteren Rande des Jochbogens folgend, bis zu dessen rückwärtigem Ende, woselbst er durchsägt wird. Nach Ablösung des Masseteransatzes wird der mobil gemachte Jochbogen, der mit der Fascia temporalis zusammenhängt, nach oben geschlagen. Im Grunde der Wunde erscheint jetzt der Temporalis, dessen vorderer Rand nach hinten gezogen wird. Nach Zurückschieben des buccalen Fettes erscheint die

1) Dufeldt, Dissertation: Kritisch-historische Zusammenstellung der verschiedenen Methoden der Neurectomie u. s. w. Würzburg 1893.

2) Lücke, Deutsche Zeitschrift f. Chirurgie. IV. 1874. S. 231.

Fossa pterygopalatina, aus welcher der Stamm des II. Trigeminusastes mit einem stumpfen Häkchen hervorgeholt wird.

Der Umstand, dass die Ablösung des Masseteransatzes narbige Kieferklemme hervorrief, bewog Lossen[1]) und gleichzeitig Braun[2]) unter geringer Modification der Schnittführung Lücke's den Masseteransatz zu schonen, den Jochbogen von der Fascia temporalis abzulösen und ihn mit dem Muskelansatz nach abwärts zu klappen. Die so abgeänderte Lücke'sche Operationsmethode wurde nun allgemein angenommen und vielfach am Lebenden ausgeführt.

Im Jahre 1884 publicirte dann Kroenlein[3]) ein Verfahren, welches zur Resection des II. und III. Astes des Trigeminus diente. Kroenlein bildet einen Hautlaupen mit oberer Basis, dessen Endpunkte vorn in der Nähe des äusseren Endes der Augenbraue, hinten vor dem Tragus liegen. Der Lappen reicht nach abwärts bis zu einer Linie, die vom Nasenloch zum Ohrläppchen der betreffenden Seite gezogen wird. Die Verlagerung des Jochbogens erfolgt nach Lücke-Lossen-Braun. Die Zugänglichkeit zum Nerven ist die gleiche, wie bei den oben beschriebenen Methoden. Der III. Ast wird nach der Durchtrennung des Processus coronoideus und Hinaufziehen des Temporalis an der Schädelbasis aufgesucht.

Auch Krause[4]) behält das Wesen der Lücke'schen Operation bei und führt nur den Hautschnitt derart, dass ein viereckiger Lappen mit unterer Basis entsteht. Der Schnitt beginnt etwas vor dem Kiefergelenk, läuft gerade nach oben bis über den Jochbogen, biegt dann rechtwinkelig nach vorn und verläuft am oberen Rande des Jochbogens bis zum Jochbeinkörper, um von dort wieder, rechtwinkelig abbiegend, bis in die Höhe des unteren Randes des Jochbeines zu verlaufen.

Allen diesen Operationsmethoden haftet der Nachtheil an, dass der Nerv nur auf einer kurzen Strecke zur Ansicht gebracht werden kann. Die Wunde ist tief, trichterförmig und die Grösse ihrer Basis ganz abhängig von der individuell schwankenden Geräumigkeit der Fossa pterygopalatina. Die Beengung des Operationsfeldes durch die hintere Fläche des Oberkieferkörpers hat schon Kroenlein veranlasst, an eine Erweiterung der Fossa pterygopalatina durch Abmeisselung des Tuber maxillare zu denken. Doch weist Kroenlein selbst auf die aus der Eröffnung der Kieferhöhle hervorgehende Gefahr für den Wundverlauf hin.

Gerade diesen Vorwurf muss man auch gegen die von Kocher[5]) angegebene Operationsmethode erheben, wenn sie auch andererseits eine vorzügliche Uebersicht über den zu entfernenden Nervenstamm gewährt.

Kocher geht von seinem Normaloberkieferschnitt aus. Derselbe beginnt unterhalb des inneren Augenwinkels und verläuft etwas schräg nach aussen über den unteren Theil des Jochbeinkörpers bis zum Jochbogen. Der Musculus orbicularis oculi wird nach oben, der Quadratus labii nach unten verschoben, bis das Foramen infraorbitale mit dem

---

1) Lossen, Centralbl. f. Chirurgie. 1878.

2) Braun, Ebenda. 1882.

3) Kroenlein, Deutsche Zeitschrift f. Chirurgie. Bd. XX. 1884. S. 485.

4) Krause, Münchener med. Wochenschr. 1891.

5) Kocher, Chirurgische Operationslehre. Jena 1897.

Nerven sichtbar wird. Jetzt wird zuerst der Jochbeinkörper an seinen Uebergang in den Bogen abgemeisselt, dann der Processus zygomaticus des Oberkiefers, letzterer in schräger Richtung, so dass die laterale, obere Wand der Highmorshöhle bis zum Canalis infraorbitalis am Jochbein hängen bleibt. Unter Verziehung der Hautwunde nach oben wird schliesslich die Stirnbein-Jochbeinverbindung in der Richtung gegen die Fissura orbitalis inferior durchtrennt, worauf das Jochbein nach aussen oben hinaufgeschlagen wird. Der frei über die offene Kieferhöhle hinziehende Infraorbitalis wird jetzt am Foramen rotundum hinter dem Nervus sphenopalatinus gefasst und durchschnitten.

Es wird also der besseren Zugänglichkeit wegen nicht nur das seitliche Gesichtsskelett osteoplastisch verschoben, sondern auch die Kieferhöhle breit eröffnet. Ich konnte mich bei Leichenversuchen wegen des Splitterns der dünnen Kieferhöhlenwand beim Meisseln nicht des Eindruckes erwehren, dass die Wundhöhle ähnliche Verhältnisse darbietet, wie nach der Operationsweise Carnochan's und Bruns',, welche die dem Canalis infraorbitalis anliegenden Knochentheile opfern, um durch die Kieferhöhle hindurch zur Fossa pterygopalatina zu gelangen. Allerdings ist Kocher's Schnittführung durch die Weichtheile wegen Schonung des Facialis, des unteren Augenhöhlenrandes und des daraus resultirenden kosmetischen Vortheiles ein grosser Fortschritt.

Als ich die einschlägigen Methoden anlässlich eines Falles von recidivirender Neuralgie des II. und III. Trigeminusastes studirte, traten mir die Nachtheile der einzelnen Methoden vor Augen, und ich fasste auf Grund anatomischer Ueberlegung den Plan, in der weiter unten geschilderten Weise vorzugehen. Aus Mangel an Leichenmaterial jedoch entschloss ich mich, die schon früher geübte Operation nach Kroenlein durchzuführen. Der Kranke, der in den letzten Wochen täglich über 60 Schmerzanfälle hatte, ist durch die vor 3 Jahren vorgenommene Operation von seinem Leiden vollständig befreit.

Mein ursprünglicher Plan war, mir durch temporäre Resection des ganzen Jochbeines, vom Bogen bis zum Processus frontalis, freien Einblick in die Tiefe zu schaffen.

Als ich die Versuche aufnahm, war mir das Verfahren Gussenbauer's, das denselben Gedanken zur Grundlage hat, noch unbekannt. Da sich aber in der Technik mannigfache Verschiedenheiten finden, glaube ich, auch mein Verfahren der Prüfung der Fachmänner unterbreiten zu dürfen.

Gussenbauer geht nach der Schilderung Pietrzikowski's[1]) folgendermaassen vor:

„Der Hautschnitt, vom äusseren Ende des Augenbrauenbogens beginnend, entsprechend der Umrahmung der Orbita bogenförmig bis zur Mitte des Margo infraorbitalis verlaufend, setzt sich von hier, ein Querfinger nach aussen von der Nasolabialfalte in einem nach innen schwach convexen Bogen bis 1 Querfinger unter dem Processes zygomaticus des Oberkiefers fort. Vom oberen Ende des zuerst beschriebenen Schnittes geht ein zweiter Schnitt, und zwar zunächst schräg nach aussen und oben

1) Pietrzikowski, Prager medicinische Wochenschr. 1887. p. 355 ff.

über den Processus zygomaticus des Stirnbeines in der Länge von 2 Querfingern, biegt dann in einem nach aussen schwach convexen Bogen in der Richtung gegen die Ohrmuschel, die Krümmung des Jochbogens verfolgend, und endet 1 Querfinger vor dem Antitragus. Dieser Schnitt wird überall, wo er die einzelnen Fortsätze des Jochbeins kreuzt, durchs Periost bis auf den Knochen vertieft, hierauf zunächst der Körper des Jochbeines von der Fissura orbitalis inferior mit der Kettensäge getrennt, denn mit der Stichsäge der Processus frontalis des Jochbeines durchsägt und seine Trennung bis in die Fissura orbitalis inferior mit dem Meissel vollendet. Endlich wird auch der Processus zygomaticus des Os temporale mit der Liston'schen Knochenzange durchtrennt. Das so in seinen Verbindungen getrennte, mit dem äusseren Weichtheillappen in Verbindung gebliebene Jochbein wird nun nach aussen und unten umgeklappt und präparando in die Tiefe bis in die Fossa pterygomaxillaris vorgedrungen. Einige arterielle Muskeläste aus dem M. pterygoideus werden unterbunden, unter anderem auch die Art. palatina descendens. Behufs besserer Zugänglichkeit wird die äussere Lamelle des grossen Keilbeinflügels, sowie die des absteigenden Proc. palatinus abgemeisselt, sowie sie die Fossa pterygopalatina nach aussen und hinten umrahmten."

Gussenbauer erzielt mit diesem Vorgange eine breite Zugänglichkeit zum Nerven von dessen Austritt aus der Schädelbasis bis zu seinem Eintritt in den Canalis infraorbitalis.

Zu demselben Zwecke bildete ich an der Leiche folgendes Verfahren aus:

Eigene Methode. Hautschnitt vom lateralen Ende des Augenbrauenbogens längs des hinteren Randes des Jochbeinkörpers in einem flachen, nach oben offenen Bogen längs des oberen Randes des Jochbogens bis zum vorderen Ende des Processus zygomaticus des Schläfebeines. Nach Spaltung der Fascia temporalis in derselben Ausdehnung wird die Verbindung zwischen Jochbogen und Schläfebein mit dem Meissel durchtrennt. Durch Ablösung der Temporalisfasern von der hinteren Jochbeinfläche wird jetzt der Processus frontalis des Jochbeines freigelegt, die Hautwunde nach vorn verzogen und nach Spaltung der Fascia tarsoorbitalis die Periorbita mit dem Elevatorium bis zur Fissura orbitalis inferior abgehoben. In derselben Richtung trennt jetzt ein Meissel die Verbindung des Jochbeines mit dem Stirnbein, worauf sich ersteres durch Lockerung seiner Verbindung mit dem Oberkiefer nach aussen und unten umlegen lässt.

In der Tiefe der sehr geräumigen Wunde erscheint jetzt nach Verziehung des Temporalis nach rückwärts das buccale Fett, nach dessen Entfernung die Fossa pterygopalatina frei zu Tage liegt. Da auch die seitliche Orbitalwand entfernt ist, kann durch Emporheben des Orbitalinhaltes der Nervus infraorbitalis vom Foramen rotundum bis zum unteren Orbitalrande sichtbar gemacht werden. Dies gelingt umso leichter, als gewöhnlich beim Umbrechen des Jochbeines die laterale Begrenzung des Canalis infraorbitalis am Jochbein haften bleibt, ohne dass jedoch die Schleimhaut der Kieferhöhle einreisst. Man übersieht also den Stamm des Nervus infraorbitalis und alle seine Zweige vom Foramen rotundum bis zum Foramen infraorbitale. Die Loslösung des Nerven von der Ar-

terie gelingt leicht, ebenso die nach Resection des Nerven vorzunehmende Reposition des Knochenlappens, der sehr wenig Tendenz zur Verschiebung zeigt.

Erst in letzter Zeit hatte ich Gelegenheit, die Operation in 2 Fällen am Lebenden auszuführen. Im 1. Falle war schon vor 1/2 Jahre die Operation nach Wagner ausgeführt worden, der 2. Fall war noch nicht operativ behandelt worden. Da aber die Schmerzen nachweislich von den hinteren Alveolares ausgingen, konnte nur die Neurectomie des II. Astes an der Schädelbasis Aussicht auf Erfolg geben.

Die Operation verlief in beiden Fällen typisch, wie an der Leiche. Unterbindungen waren nur im Hautschnitte nothwendig; bei der Isolirung des Nerven trat keinerlei Blutung auf. Nur im ersten Falle entstand nach Entfernung des Nerven eine arterielle, durch Tamponade zu stillende Blutung, als ich vorsichtshalber noch die hintere Fläche des Oberkiefers mit dem Raspatorium abschabte.

Was den Erfolg der Operation anbelangt, so hörten im ersten Falle die Schmerzattaquen erst nach einigen Tagen vollständig auf, im zweiten war der Erfolg ein unmittelbarer, indem die Alveolarneuralgie sofort schwand. Derzeit klagt die Kranke nur über zeitweise auftretende geringe Schmerzen in der Wangenschleimhaut.

Während der Anlegung des Hautschnittes trat bei beiden Kranken ein leichtes Zucken in den äussersten Fasern des Frontalis auf, der sich nach Abnahme des ersten Verbandes als theilweise gelähmt erwies. Bei der zweiten Kranken, bei der der Schnitt etwas näher dem Orbitalrande angelegt wurde, nimmt auch der Corrugator supercilium an der Lähmung Antheil. Diese war kurz nach der Operation noch nicht deutlich entwickelt, weshalb ich bei der Demonstration der Operationsmethode in der k. k. Gesellschaft der Aerzte in Wien [1]) die irrthümliche Angabe machte, der Facialis leide nicht durch die Schnittzuführung. Immerhin ist der Ausfall der Muskelinnervation ein so unbedeutender, dass dieser Umstand wohl nicht gegen die Operationsmethode sprechen dürfte, wenn auch im allgemeinen die Forderung Kocher's, den Facialis bei Gesichtsoperationen zu schonen, unbedingt anzuerkennen ist.[2])

Wenn wir die beschriebenen Operationsverfahren mit einander vergleichen, so ergiebt sich ohne weiteres, dass die grösste Zugänglichkeit zum gesuchten Nerven durch die Operationsmethoden von Kocher, Gussenbauer und mir erreicht wird.

Was erstere anbelangt, so glaube ich, in der breiten Eröffnung der Kieferhöhle einen Nachtheil erblicken zu müssen, der durch den in der vollständigen Schonung des Facialis gelegenen Vortheil wohl kaum aufgewogen wird. Die Operationsmethode Gussenbauer's verhilft ohne Eröffnung der Kieferhöhle zu ausgiebiger Darstellung des kranken Nerven in seinem ganzen extracraniellen Verlaufe, doch ist die Schnittführung etwas complicirt, und der Facialis entschieden mehr gefährdet, als bei der von mir angegebenen Operationsweise. Der Hauptvortheil dieser liegt

1) v. Friedländer, Wiener klinische Wochenschr. 1898. S. 356.

2) Anm. während der Correctur: Wie die spätere Untersuchung der Kranken zeigte, ging die Lähmung spontan fast vollständig zurück.

wohl darin, dass trotz des kleinen, die Mimik fast gar nicht schädigenden Weichtheilschnittes eine ausgiebige temporäre Resection des Jochbeines leicht durchzuführen, und der kranke Nerv in derselben Ausdehnung zur Ansicht zu bringen ist, wie bei den Methoden Kocher's und Gussenbauer's.

Die Anwendbarkeit der beschriebenen Methode ist nicht auf die Neurectomie des II. Trigeminusastes beschränkt. Es ist ohne weiteres klar, dass nach Herabklappung des ganzen Jochbeines die Aufsuchung des III. Trigeminusastes am Foramen ovale nach dem Verfahren von Pancoast-Kroenlein wegen des breiten Zuganges zur Schädelbasis erleichtert ist, wie ich durch Leichenversuche mich zu überzeugen oft Gelegenheit hatte.

Vielleicht liesse sich von hier aus die Darstellung und Entfernung des Ganglion Gasseri auch am Lebenden bewerkstelligen. Bei meinen Leichenversuchen ging ich folgendermaassen vor. Nach osteoplastischer Resection des ganzen Jochbeines und Resection des Processus coronoideus suchte ich das Foramenn rotundum und ovale auf, letzteres indem ich an der Crista sphenoidalis des grossen Keilbeinflügels das Periost spaltete und mit dem Raspatorium die Pterygoidei subperiostal abhebelte. Aus der lateralen Wand der mittleren Schädelgrube lässt sich nun leicht ein Wagner'scher Muskel-Knochenlappen mit oberer Basis formen, dessen unterer Rand mit der Kante des grossen Keilbeinflügels übereinstimmt, und dessen Breite etwas grösser ist, als die des grossen Keilbeinflügels. Durch Heraufklappen dieses Lappens wird die mittlere Schädelgrube zugänglich. Nach vorsichtiger Ablösung der Dura mater von der Schädelbasis wird diese jetzt mit der Luer'schen Hohlmeisselzange stückweise bis zum Foramen ovale und rotundum entfernt. Die so blossgelegten Stämme des 2. und 3. Trigeminusastes weisen jetzt den Weg zum Ganglion, welches schon bei ganz geringem Hinaufheben des Durasackes bequem zugänglich ist. Die Meningea media kann schon vor der Bildung des Knochenlappens an der Schädelbasis unterbunden und durchtrennt werden. Nach Resection des Ganglion werden dann die Knochenlappen wieder in ihre Lage gebracht.

Bei der Schwierigkeit, die Ausführbarkeit einer so eingreifenden Operation am Lebenden nur nach dem Cadaverversuch zu beurtheilen, will ich nur auf die Möglichkeit hingewiesen haben, das Ganglion von der Schädelbasis her in exacterer Weise blosszulegen, als dies bei der Methode W. Rose's der Fall ist. Die Arbeit vollzieht sich immer unter Controle des Auges, weshalb auch die von Krause[1]) hervorgehobene Gefahr einer Verletzung der Tuba Eustachii bei Präparirung des Ganglion von der Schädelbasis aus nicht zu befürchten ist.

Zum Schlusse möchte ich noch die Anwendbarkeit der von mir beschriebenen Methode der temporären Jochbeinresection für die Entfernung retrobulbärer Tumoren oder Fremdkörper hervorheben, da sie eine grössere Zugänglichkeit zur Orbita bietet, als die von Kroenlein[2]) angegebene Methode der osteoplastischen Resection der äusseren Orbitalwand.

1) Krause, XXIV. Congress der deutschen Gesellschaft f. Chirurgie. 1895.
2) Kroenlein, Beiträge zur klinischen Chirurgie. Bd. IV. 1889. S. 149.

2.

Aus der chirurgischen Klinik in Greifswald.

Ein Fall von operativer Vagusverletzung.

Von

Prof. Dr. Tilmann,

Oberarzt der Klinik.

Bei der Exstirpation grosser Tumoren des Halses muss man sich aller Gefahren, die bei und nach der Operation drohen, bewusst sein. Die Gefahren drohen ausser von der Verletzung der grossen Gefässe vor allem von der Verletzung der Nerven. Man fürchtete früher besonders die Verletzung des N. vagus. So sagt Billroth von derselben: „Es ist in Betreff der einseitigen Trennung des N. vagus interessant, dass alle Fälle von einseitiger Durchschneidung dieses Nerven beim Menschen stets tödtlich abzulaufen scheinen, während diese Operation bei Hunden und grösseren Thieren wenig Effect hat, nie letal endet". Allmählich überzeugte man sich von der relativen Ungefährlichkeit dieses Eingriffes, und Widmer hat im XXXVI. Band der Deutschen Zeitschrift für Chirurgie alle bis dahin beobachteten Fälle von einseitiger Durchschneidung und Resection des menschlichen Vagus zusammengestellt. Da mir seitdem in der Litteratur kein weiterer Fall bekannt geworden ist, so kann ich diese Widmer'sche Zusammenstellung heute noch als vollständig bezeichnen.

Auch ich wollte kurz über einen Fall berichten, den ich in Vertretung des Herrn Prof. Helferich in der Greifswalder chirurgischen Klinik beobachtet habe.

Ein 58 Jahre alter Schuhmacher wurde am 6. November 1897 mit einem kindskopfgrossen Tumor der linken Halsseite aufgenommen. Der Tumor war von harter Consistenz, über der Unterlage in toto etwas verschieblich, selbst aber mit der bedeckenden Haut in mässiger Ausdehnung innig verwachsen. Nach rechts überragte er die Mittellinie und hatte den Kehlkopf und die Luftröhre etwas nach rechts verdrängt. Nach oben reichte er bis an den Proc. mastoid. Auf der rechten Halsseite fühlte man einen isolirten harten Knoten von Wallnussgrösse. Im Pharynx und Larynx waren keine Erkrankungsherde zu entdecken. Diagnose: Carcinoma glandulare colli sin.

Der Kranke bat dringend um operative Beseitigung des Tumors, da er oft unter Athembeschwerden leide, namentlich wenn er versuche, auf der rechten Seite zu liegen. Da auf der rechten Halsseite schon Metastasen sassen, war von einer Beseitigung des Tumors nicht besonders viel zu hoffen. Das rapide, angeblich in 3 Monaten erfolgte Wachsthum der Geschwulst indess liess das baldige Eintreten von Compressionserscheinungen des Kehlkopfes befürchten, sowie die Röthung und Schmerzhaftigkeit ein baldiges Aufbrechen.

Deshalb wurde die Beseitigung des Tumors für indicirt erachtet und vorgenommen.

Zunächst wurde der Theil der bedeckenden Haut, der mit dem Tumor verwachsen war, umschnitten, dann der letztere zunächst oben und unten vorn gelöst, dann in der Gegend der grossen Gefässe in die Tiefe ge-

gangen. Die Vena jugularis wurde oben und unten isolirt und nach der Unterbindung abgeschnitten, da sie in den Tumor hinein verlief. Die Art. carotis communis konnte isolirt werden, nachdem die Gefässscheide fast in toto herauspräparirt war. Dann kam der Vagus zum Vorschein. Am unteren Pol lag er dem Tumor an und konnte gelöst werden. Weiter nach oben schien das schwieriger zu sein; in Höhe des Kehlkopfes verlief er in den Tumor hinein und war zunächst nicht mehr sichtbar. Ich war schon im Begriff, ihn abzuschneiden, als plötzlich von Seiten der chloroformirenden Herrn fast gleichzeitig die Meldungen kamen: „Puls ist weg, Athmung hört auf". Das auf die Herzgegend aufgelegte Ohr hörte einen stark ausgesprochenen Herzschlag mit zwei klappenden, zeitlich durch einen Zeitraum getrennten Herztönen, dann nach 4 – 5 Secunden noch einen solchen Herzschlag, dann nichts mehr. Die Athmung sistirte vollständig. Der Operirte wurde leichenblass, bekam blassblaue Lippen. Sofort wurde energisch mit Herzmassage gearbeitet. Da fiel mir ein, dass kurz vorher von einem der Herrn Assistenten an ein blutendes Gefäss eine Schieberpincette angelegt war. Dieselbe wurde sofort entfernt, dann die Herzmassage fortgesetzt und noch Aether- und Campherinjectionen hinzugefügt. Nach etwa 10 Minuten kam ein fadenförmiger, schwacher Puls wieder und leise Hebungen des Thorax, dann erholte der Kranke sich wieder. Die Revision der Wunde ergab nun, dass in der That die erwähnte Schieberpincette den N. vagus mit gefasst hatte; seine Fasern waren zu fast $^3/_4$ ihres Durchmessers zerquetscht; ein ganz dünner Strang des Nerven war noch erhalten. Dieser Anfall hatte nun gezeigt, dass der Nerv noch leitungsfähig war. Der synkopeartige Anfall liess indess die Berechtigung zweifelhaft erscheinen, nun noch den N. vagus zu durchschneiden. Deshalb wurde möglichst sorgfältig die Naht des Vagus ausgeführt mit dem feinsten vorhandenen Catgut. Diese Operation ging ohne Störung der Athmung und Herzthätigkeit vor sich. Dann wurde der ganze Nerv aus dem Tumor herausgeschält, was äusserst schwierig war, aber schliesslich doch gelang. Dann wurde die Operation zu Ende geführt, und war jetzt noch eine Verletzung des Ductus thoracicus oder vielmehr eines der Zweige, in die sich derselbe kurz vor der Einmündung in die Vena subclavia theilt, unvermeidlich.

Der Puls blieb klein, niedrig zwischen 100 und 140 und hob sich erst nach 48 Stunden etwas und nahm an Frequenz ab bis 90. Die Athmung zeigte keine Störung, auch nicht im späteren Verlauf.

Die Erholung des Kranken wurde mehrmals dadurch unterbrochen, dass ein Lymphergusz aus dem durchschnittenen und ligirten Ductus thoracicus sich einstellte. Nachdem zweimal Umstechungen angelegt waren, die sich stets wieder lösten, wurde schliesslich ein Druckverband versucht, der binnen 8 Tagen die Fistel zum dauernden Verschluss brachte. Jetzt erholte sich der Kranke, und konnte jetzt auch festgestellt werden, dass die leichte Heiserkeit, die nach der Operation aufgetreten war, nicht Folge einer Lähmung des linken Stimmbandes war.

Schon nach 8 Wochen kam indess ein locales Recidiv, und zwar in ganzer Länge des N. vagus. Dies ist ja an und für sich nicht wunderbar, da ja die Ausschälung des Nerven so sorgfältig nicht sein konnte. Es wurde dann noch einmal der Versuch gemacht, auch das Recidiv

operativ zu entfernen, der indess aussichtslos war. Nach 5 Monaten starb der Kranke an Marasmus.

Bei der Obduction stak der genähte N. vagus völlig in der Geschwulst drinnen und konnte nicht herauspräparirt werden. Auch die Nahtstelle war nicht mehr zu finden.

Wenn man nun die bisher bekannten Fälle von Vagusdurchschneidung beim Menschen betrachtet, so ergeben dieselben eigentlich alle, dass die einseitige Durchschneidung des Nerven weder im Moment der Operation, noch in ihren Consequenzen schädliche Wirkungen auf den Menschen ausübt. Im Kehlkopf waren nur Lähmungen vorhanden, wenn die Durchschneidung des Nerven oberhalb des Abganges des N. laryngeus superior stattgefunden hatte. Die Lungen zeigten öfter Symptome, die ebensogut auf die schwere Operation an und für sich bezogen werden konnten. Zweimal wurde doppelseitige Pneumonie, einmal Meningitis mit Engouement der Lungen beobachtet. Riedel beobachtete einmal eiterige Bronchitis auf der Seite der Vagusdurchschneidung bei gesundem Lungenparenchym ohne Oedem und Hyperämie. Im Moment der Durchschneidung wurde zweimal eine Verlangsamung der Athmung, siebenmal nichts Besonderes beobachtet. Das Herz blieb in allen Fällen vollkommen unbeeinflusst, ebenso der Verdauungsapparat. Die Schädigung des Gesammtorganismus war in allen Fällen schwer zu beurtheilen, da es sich ja stets um schwere Erkrankungen handelte.

Hiernach kann es sich im vorliegenden Falle wohl kaum um eine Aufhebung der Continuität des Nerven gehandelt haben. Hingegen ist ein Fall in der Litteratur bekannt, den Riedel[1]) erwähnt. Michaux hatte den Stiel eines Lipoms mit einer Ligatur umschnürt, als Patientin sofort nach heftigem Aufschreien athemlos und ohnmächtig wurde; die Ligatur, welche den Vagus umschnürte, wurde sofort entfernt, und die bedrohlichen Erscheinungen waren vorüber. So hat es sich in vorliegendem Falle auch um eine Vagusquetschung gehandelt. Die Pincette hatte den Nerv zu $^3/_4$ seines Durchmessers gefasst. Die Symptome, die dann erfolgten, waren die der Vagusreizung: Lähmung der Athmung und des Herzens. Interessant sind die zwei mit mehreren Secunden Intervall erfolgenden stark pointirten Herzschläge mit stark klaffenden Herztönen. Ob die Vagusnaht irgend einen Effect gehabt hat, lässt sich nicht beurtheilen, da einmal der Nerv zum Theil noch erhalten war, andererseits das Carcinom den Nerv derart durchwachsen hatte, dass nicht festzustellen war, ob eine Anheilung stattgefunden hatte.

---

1) König-Riedel, Die Geschwülste am Halse. Deutsche Chirurgie. Bd. XXXVI. S. 118.

XIII.

Besprechungen.

1.

Ein römisches Militärspital. Polygraphisches Institut A. G. in Zürich. 8°. 16 S. mit 10 Tafeln.

Collegen, welche dieses Jahr in die Schweiz reisen, wollen wir auf eine chirurgische Merkwürdigkeit aufmerksam machen. Schon seit alter Zeit hat man in Baden (im Aargau), eine halbe Stunde mit der Eisenbahn von Zürich, gelegentlich im Erdboden Reste der römischen Zeit gefunden. Die grosse helvetische Landesfestung Vindonissa (das jetzige Windisch) lag 2 Stunden davon in dem Winkel, welchen die Reuss bei ihrer Einmündung in die Aare bildet. In Vindonissa trafen sich die beiden grossen Römerstrassen, die, welche über den grossen Bernhard an den Genfersee, über Aventicum und Vindonissa zu den festen römischen Stationen rheinabwärts führte und diejenigen, welche aus Italien über Rhätien, den Bodensee, über Winterthur, Baden, nach Vindonissa kam. Vindonissa war der südlichste Lagerplatz der 7 bis 8 Legionen zum Schutz gegen die Germanen. In Baden hatte sich nach Tacitus schon ums Jahr 69 ein beliebter Badeort entwickelt, für den ja auch später zur Zeit des Concils von Costnitz der päpstliche Secretär Poggio (1414) und dann der Nürnberger Meistersänger Hans Folz (1480) schwärmten. Später im 16. Jahrhundert fand noch der Zürcher Polyhistor Conrad Gessner in diesem Bade seine Genesung, welches im Mittelalter als „Herzogen von Oestreich Bäder" seinen classischen Ruf bewahrt hatte.

Im Jahre 1893 begannen der Notar Meyer und Ständerath Kellersberger in einem Grundstück dicht neben der römischen Landstrasse Ausgrabungen, bei denen sie ein römisches Militärspital aufgedeckt haben. Wie die Tafeln wiedergeben, fanden sie in seinen 14 Zimmern mit seinem Porticus vorn zahllose medicinische und pharmaceutische Instrumente, zwei meterhohe Amphoren, 120 Stück Sonden, Pincetten, Löffelchen aus Bein, Messer, Katheter, kleine Bronceschälchen mit Aufschrift für ganze und halbe Pulver, Salbenlöffelchen, eine Sonde mit dem Aesculapstab, Eisenpfanne mit langem Stiel, Salbentöpfchen, Brennkölbchen, 2 Sonden mit Nadelöhr, Thonschalen mit Henkel und Ausgussrinne und dergleichen. Schön erhalten sind 2 Apothekerwaagen; ferner fanden sich ein Instrumentenetui, 2 Spiegel aus versilberten Kupferplatten, ein kleines gestieltes Broncegefäss mit Bleisalbe, wie es die Analyse ergab, dort vor.

Daneben waren sehr stark vertreten auffallend viele Sachen aus Glas zum Theil von feiner Ausführung, zahlreiche Fibeln nach Art der Sicherheitsnadeln, Kupfermünzen aus der Zeit von Claudius, Nero und Domitian, sowie Silbermünzen mit dem Bild von Vespasian und Hadrian.

Um die Instrumente der alten römischen Aerzte zu sehen, braucht man also nicht mehr nach Neapel zu reisen, wo die Reste von Pompeji im Nationalmuseum sich befinden, denn die ganze Sammlung ist zur Zeit in Baden zu sehen. Das ganze Spital wird zur 11. und 21. Legion gehört haben, deren Stempel sich auf Tausenden von Ziegeln und Ziegelfragmenten vorgefunden haben.

Berlin W., 30. April 1898.

Prof. Dr. Edm. Rose.

2.

E. Gurlt's Geschichte der Chirurgie. Berlin 1898 bei August Hirschwald. 8° in 3 Bänden.

Das lang erwartete Geschichtswerk von Gurlt liegt jetzt wirklich vollendet vor uns. Drei stattliche Bände von 976, 926 und 834 Seiten! Ein Zeichen von Arbeitskraft, wie wir es bei ihm die 32 Jahre seit dem Erscheinen seines zweibändigen Handbuches der Lehre von den Knochenbrüchen gewohnt sind. Gewiss wird dies neue Werk deutschen Fleisses ebensoviel studirt, benutzt und ausgeschrieben (wenn auch vielleicht ebensowenig angeführt) werden, als das alte, noch heute zu wenig im Original bekannte. Wie schon in jenem Werk hat Gurlt es unterlassen, auf die wechselnden Hypothesen und eine Geschichte der Meinungen einzugehen; eine Geschichte der praktischen Chirurgie, eine Feststellung der sonst wieder vergessenen Thatsachen nach unseren heutigen Kenntnissen war sein Zweck. So ist es denn auch, ganz im modernen Sinn nicht blos eine Geschichte der „Heroen" unserer Kunst und Wissenschaft, sondern ein Stück Culturgeschichte, und stützt sich nicht blos auf die Ausgrabungen der gelehrten Philologen aus den alten Klosterbibliotheken, wie sie den Cornelius Celsus, Cassius Felix und andere verschollene Autoren dort wiederentdeckt haben, sondern giebt uns auch alles Bekannte über den Stand der Aerzte, wie der Laien, ihre Ausbildung und ihre Wirksamkeit bei den bekannten Völkern des Erdrundes wieder, soweit es sich auf das chirurgische Wirken bezieht. Natürlich beginnt es auch nicht mit Erschaffung der Welt, das ist ja nicht mehr modern, sondern mit den prähistorischen Schussverletzungen und Knochenkrankheiten, der Trepanation in der neolithischen Periode. Die Nebenfächer der Chirurgie, die Krankheiten der Augen, Ohren, Zähne, der Haut, der Frauen sind dabei als selbständige Fächer ausser Betracht geblieben, soweit es sich dabei nicht um operative Maassnahmen gehandelt hat. So lautet denn der vollständige Titel des Werkes: „Geschichte der Chirurgie und ihrer Ausübung; Volkschirurgie — Alterthum — Mittelalter — Renaissance." Zu der schönen Ausstattung des Werkes gehört es, dass auf 28 Tafeln die Instrumente und Apparate wiedergegeben sind, wie sie zu den verschiedenen Zeiten im Gebrauch waren, und 25 Abbildungen im Text

charakterische Scenen aus den älteren seltenen Werken von Schylhans, Brunschwig, Ryf oder von antiken Gefässen, sowie aus abgelegenen Schriften die wieder aufgefundenen Schleuderbleie, Schröpfapparate der Alten und dgl. darstellen. Die Wiedergabe alter Portraits von Theophrastus Paracelsus, Falloppia, Ambrosius Pareus, Andreas Vesalius zieren das stattliche Werk.

Das ganze Werk zerfällt nun also in 5 Bücher. Das erste Buch stellt uns nächst der prähistorischen Chirurgie in 33 weiteren Kapiteln den Zustand der Volkschirurgie in den einzelnen Ländern dar; alle Erdtheile werden durchgegangen vom alten Aegypten bis zu den Philippinen, Madagaskar und Peru.

Das zweite Buch schildert uns das Alterthum, Griechenland und Rom. Griechenland, welches die Wissenschaften im engeren Sinne geschaffen hat, und Rom, das uns davon manches durch Uebersetzung erhalten hat ohne eigene Zuthat. Es begnügt sich nicht, die einzelnen Aerzte aufzuführen, von denen uns oft wenig mehr als die Namen trotz ihrer Bedeutung erhalten sind; vielleicht können wir noch hoffen, dass jetzt bei den Ausgrabungen in dem unerschöpflichen Boden Aegyptens, wie Diels sagt, auch manche davon wie schon die Bildwerke, die Gedichte des Bacchylides, die *Ἰατρικὴ συναγωγὴ* des Menon, des Schülers von Aristoteles und ersten Historikers der Medicin, wieder zum Vorschein kommen. Soviel gab uns ja auch schon das sechsbändige „Biographische Lexikon der hervorragenden Aerzte aller Zeiten und Völker", welches vom zweiten Bande an unter der Specialredaktion von Gurlt 1885 glücklich seine Vollendung erreicht hat. In dem zweiten Buch wird aber ausführlich auf jedes Werk eingegangen, sofern es für die Chirurgie von Bedeutung, soweit es uns erhalten ist, wenn es auch erst in jüngster Zeit, wie z. B. der Cassius Felix, wieder aufgefunden ist. Dass dabei ein Laie und Encyclopädist, wie Cornelius Celsus, der ebensowenig Arzt von Beruf war wie Plinius oder der Vorfahr der Vegetarianer Cato v. Utica, dass Celsus mit 60 Seiten am besten fortkommt, liegt danach in der Natur der Sache. Die Dürftigkeit der alten lateinischen Medicin wird hervorgehoben, wenn auch der Name Medicus schon von dem Meddix der alten Etrusker herrühren soll. Auch auf das römische Sanitätswesen wird eingegangen.

Im dritten Buch wird das Mittelalter in 14 Kapiteln je nach den einzelnen Ländern geschildert. Den Anfang bildet Byzanz mit Oribasius, Aetius, Alexander Trallianus und Paulus v. Aegina, den Schluss die Schilderung der Zustände in Skandinavien und Serbien. Bei Deutschland dreht sich alles um die Entwickelung der Universitäten und die Ausübung der Chirurgie in seinen einzelnen Theilen. Als ältester Schriftsteller in deutscher Sprache wird zunächst der Ritter des deutschen Ordens Heinrich von Pfolspeundt mit seinem „Buch der Bündth-Ertznei" vom Jahre 1460 gebührend gewürdigt. Bekanntlich ist er der erste Schriftsteller über Schusswunden und beschreibt schon die Zangen, mit denen er Kugeln extrahirte, übte die gewaltsame Streckung bei Ankylosen aus, machte die Hasenschartenoperation und Rhinoplastik. Ein Gegenstück zu seiner Praxis bei der Belagerung der Marienburg durch die Polen bilden die auf eigener Erfahrung begründeten Werke der alten

Strassburger Schule, eines Jeronymus Brunschwig und Hans von Gersdorf. Im Gegensatz zur römischen Chirurgie ist eben die Deutsche aus der eigenen Erfahrung des Volkes im bewussten Gegensatz zu den lateinischen und arabischen Ueberlieferungen aus dem Griechischen hervorgegangen, das betont schon Paracelsus in seiner Einleitung, und so haben sich die deutschen Chirurgen von vornherein seit dem 15. Jahrhundert auch der deutschen Sprache bedient, in ihren Werken, wie in ihrem Unterricht. Sie sind damit anderen Wissenschaften vorangegangen, hat man doch beispielsweise noch im 17. Jahrhundert in den Vorlesungen über Mathematik die 4 Species (die grosse Kunst zu multipliciren und zu dividiren) an den Universitäten lateinisch vorgetragen. Und dabei rechnet man es doch der Mathematik zum Lobe an, dass sie „dasjenige Lehrfach sei, welches den ersten wirksamen Angriff auf die Alleinherrschaft des Lateinischen als Unterrichtssprache der humanistischen Lehranstalten machte."

Das vierte Buch setzt die Geschichte der Chirurgie fort in der Renaissance bis zum Jahre 1628 etwa; zu dieser Zeit war eben für die Chirurgie „eine ziemlich solide Grundlage gewonnen, auf welcher die folgenden Jahrhunderte weiter bauen konnten."

Das fünfte Buch giebt schliesslich einen Rückblick auf die Entwickelung unserer thatsächlichen Kenntnisse, sowohl in der allgemeinen Chirurgie als auch bei den chirurgischen Erkrankungen und Verletzungen einzelner Gewebe und Systeme, sowie aller Theile des Körpers vom Kopf bis zu den Zehen.

Eine erwünschte Zugabe ist ein 8 Seiten langes Glossar für Kunstausdrücke im Alterthum und Mittelalter, die heut nicht mehr gebräuchlich. Weil sie weder verständlich noch in den gewöhnlichen Lexikis zu finden sind, erschweren sie die Lektüre der alten Schriftwerke sehr. Viele stammen aus dem Arabischen oder Altdeutschen, andere sind im Lauf der Zeiten von den verschiedenen Völkern so verstümmelt, dass man ihren Ursprung nicht erkennen kann. Gurlt giebt im Glossar einfach die Uebersetzung, in der Art der Vocabularien im Schylhans ohne die eingehenden Erklärungen, wie sie Hyrtl's „Alte deutsche Kunstworte der Anatomie" so lehrreich und amüsant machen.

Den gewiegten alten Redakteur von Langenbeck's Archiv für Chirurgie erkennt man am Schluss wieder an der Sorgfalt, mit der ein 17 Seiten langes Namen- und Sachregister den Gebrauch dieses grossen Werkes für seinen Zweck des gelegentlichen Nachschlagens erst möglich macht. Wir haben neulich hier über ein ähnliches Sammelwerk von etwa 1000 Seiten berichtet, ich meine das interessante Buch von Oswald Kühn über Spitalanlagen. Allein wenn man sich daraus eines bemerkenswerthen Punktes erinnert und ihn sich genauer in das Gedächtniss zurückrufen will, so wirft man zuletzt verzweifelt und missmuthig das Buch weg. Der Mangel eines Registers macht solch fleissiges Sammelwerk geradezu unbrauchbar! Es ist sonst Schade um die grosse Mühe und Arbeit! Bei dem grossen Umfang seines Werkes, in dem soviele einzelne Biographien und Auseinandersetzungen interessiren, ist es doppelt anzuerkennen, dass sich Gurlt auch noch dieser letzten Mühe unterzogen und dadurch sein Werk auch brauchbar gestaltet hat.

Gurlt, der Senior der Berliner Chirurgie, ist Mitbegründer der Deutschen Gesellschaft für Chirurgie; auf einem ihrer letzten Congresse (bei ihrem 25jährigen Jubiläum) ist er zu ihrem Ehrenmitglied gewählt worden, er, der die ganze Zeit die Geschäfte des Congresses geführt und seine Berichte herausgegeben hat. Für diese Anerkennung seiner Verdienste um den Congress und die Chirurgie hat er sich erkenntlich erwiesen, indem er dieses grosses Werk Jahre langer Studien der Deutschen Gesellschaft für Chirurgie gewidmet hat.

Bei dem verhältnismässig billigen Preis von 96 M. kann man dies stattliche inhaltreiche Werk von dauerndem Werth allen Collegen, die sich unsere vergängliche Tageslitteratur doch soviel kosten lassen, nur dringend zur Anschaffung empfehlen; es ersetzt mit seinen umfangreichen Auszügen so manche alte Schriftwerke, deren seltene Exemplare jetzt fast alle in festen Händen und nicht leicht mehr zugänglich sind.

Edm. Rose.

3.

Erfahrungen und Studien über Wundinfection und Wundbehandlnng. Von K. Brunner (Münsterlingen). I. Theil. Verlag von J. Huber, Frauenfeld 1898.

Die vorliegende Arbeit des durch zahlreiche wissenschaftliche Arbeiten wohlbekannten Chirurgen ist auf jahrelangen exacten Studien und Erfahrungen aufgebaut, welche er theils in eigener Thätigkeit (neuerdings als Kappeler's Nachfolger am Cantonsspital zu Münsterlingen), theils unter Benutzung des Materials aus den Züricher Kliniken gesammelt hat. Die Arbeit schliesst sich in ihrem allgemeinen, grundlegenden Charakter und in der Sorgfalt der Untersuchungen an die besten Vorgänger auf diesem Gebiete, an die von R. Koch, Rosenbach u. A. an. Der Verf. behandelt in den vorliegenden I. Theil die Frage über den Keimgehalt und Heilverlauf aseptisch angelegter Wunden und das initiale postoperative Wundfieber. — Zwei weitere Hefte sind geplant zur Behandlung anderer Fragen. — Kein chirurgisch thätiger Arzt wird das Buch (194 Seiten, Preis 4 Mark) nach der Lectüre aus der Hand legen, ohne etwas gelernt zu haben und ohne sich über den kritischen, zugleich praktisch nüchternen Standpunkt des Verfassers zu freuen. Bei der Besprechung der Händedesinfection erwähnt Brunner z. B. auch (S. 84, 85) die neuerdings empfohlenen sterilisirbaren Handschuhe und fügt hinzu: „meine Protokolle beweisen, dass auch bei Anwendung dieser und aller übrigen Vorsichtsmaassregeln die Operationswunden zahlreiche Keime aufnehmen.“ „Ich vermuthe, dass diese neuesten prophylaktischen Verbesserungen, die Mundbinde, sowohl wie die Handschuhe, ein ephemeres Dasein führen werden.“ — Mögen die Fachgenossen die Arbeit selbst zum Studium nehmen!

Helferich.

XIV.

Zur Methodik und Technik der orthopädisch-ambulatorischen Behandlung.

Von

Dr. J. Riedinger

in Würzburg.

(Mit 10 Abbildungen.)

Mit der Verbesserung der Technik der orthopädischen Apparate ging das Bestreben einher, die allgemeinen und localen Funktionsstörungen im Gefolge verschiedener Krankheiten der unteren Extremitäten, vornehmlich der Gelenkentzündungen und Fracturen, durch mechanische Mittel möglichst einzuschränken und daraus den Vortheil einer möglichst schnellen und sicheren Heilung zu ziehen. Die Nutzbarmachung des chirurgischen, immobilisirenden Verbandes für den gleichen Zweck schien wegen der Verschiedenartigkeit der Wirkung nicht auch den gleichen Erfolg zu versprechen. Es gewann nämlich den Anschein, dass die Verschiedenartigkeit der Wirkung eine Verschiedenartigkeit des Werthes bedinge, und zwar so, dass die Einfachheit des Verfahrens nicht mehr zugleich, wie Dieffenbach meinte, mit der Güte verbunden war.

Dass die immobilisirenden Verbände noch dieselbe Berechtigung haben wie früher selbst gegenüber den technisch vollkommenen Hessing'schen Apparaten, dass aber auch ihre Technik eine Verbesserung durch die Einführung der Modellverbände erfahren hat, soll zunächst Gegenstand der nachfolgenden Besprechung sein. Es wird sich empfehlen, von dem Hauptrepräsentanten der immobilisirenden Verbände, dem Gypsverbande, auszugehen.

Als der holländische Militärarzt Mathysen anfangs der fünfziger Jahre unseres Jahrhunderts den Gypsverband an Stelle des früher von Schröder in Amsterdam, Hendrickcz in Groningen, Hübenthal in Twer (Russland), Kluge, Rust und Dieffenbach in Berlin und anderen empfohlenen Gypsgusses und an Stelle des Seutin'schen Kleisterverbandes einführte, gab er seiner neuen Verbandmethode die Devise:

Cito, tuto et jucunde als Empfehlung mit auf den Weg. Da sich leider dieser Celsus'sche Denkspruch später in vielen Fällen zum Verderben der mit dem Gypsverband behandelten Patienten nicht bewahrheitet hat, so kam die Methode bei hervorragenden Chirurgen in Misscredit. So hat sich Stromeyer nicht recht mit ihr befreunden können, und so kam es, dass gerade unter Stromeyer's Führung allerhand Schienen und Bandagen, welche heut zu Tage kaum noch erwähnt werden, eine ergiebige Concurrenz mit dem Gypsverband aufnehmen konnten. Die Gegner sind indess bald verstummt, als man lernte, die Gefahren des Gypsverbandes zu vermeiden.

Wenn der Gyps trotzdem lange nicht mehr in dem Maasse in der Chirurgie verwendet wird, wie in früheren Jahrzehnten, so ist dies keineswegs darauf zurückzuführen, dass ein anderes Material gefunden wurde, welches demselben an technischem Werth gleichkommt. Denn es hat in all denjenigen Fällen, in denen aus praktischen Erwägungen eine schnelle und sichere Fixation durch einen Verband erzielt werden soll, der Gypsverband bis heute vor sämmtlichen anderen Verbandmethoden seinen Platz behauptet, und er wird ihn wahrscheinlich auch weiterhin behaupten.

Die Hauptwirkung des Gypsverbandes, von der Schnelligkeit und Sicherheit des Verfahrens abgesehen, besteht in der permanenten Immobilisation, d. h. in der Aufhebung der Muskelaction und in der Contention, worunter man die Erhaltung in zweckmässiger Stellung verstehen kann. Diese permanente Wirkung konnte dem Gypsverband aber nicht immer zum Vortheil angerechnet werden. Die Immobilisation lässt sich nämlich, wenn es sich um eine probeweise Freigabe des in den Verband eingeschlossenen Gliedes handelt, nicht unterbrechen, ohne ihn zu zerstören oder unbrauchbar zu machen. So angenehm ferner die Eigenschaften des Gypsverbandes als eines Contentivverbandes sind, und so wohlthuend er als solcher wirkt, so umständlich und lästig wird er für den Operateur, wenn ein häufiger Verbandwechsel wünschenswerth ist, oder für den Patienten, wenn der Verband als Portativverband verwerthet werden soll.

Die Bestrebungen, den unverrückbaren — inamoviblen — Gypsverband in einen leicht zu handhabenden, abnehmbaren — amoviblen — Verband umwandeln zu können, scheiterten an der Schwere und geringen Haltbarkeit des Materials. In dieser Beziehung fand der Gyps Ersatz im Wasserglas und in anderen Materialien, welche besondere Eigenschaften, aber auch wieder besondere Schwierigkeiten darboten. Die Hauptschwierigkeit liegt wohl in dem langsamen Erstarren. Eine weitere unangenehme Eigenschaft z. B. des Wasserglasverbandes besteht in der geringen Elasticität, wenn er so hergestellt sein soll, dass er dauerhaft ist. Er lässt sich in vollkommen trockenem Zustand nicht gut auseinanderbiegen und ist auch nicht gerade leicht. Demgegenüber erreicht er nicht die Dicke des Gypsverbandes und ist haltbarer als letzterer. Den Modellverbänden gegenüber hat er den allerdings nicht in allen Fällen zutreffenden Vortheil, dass er am Körper des Patienten getrocknet werden kann. Mit der Anwendung eines Modelles verliert aber eine Methode an Einfachheit. Wenn dieselbe jedoch den Kranken zu nützen im Stande ist, so kann es unter Umständen geboten sein, auch ein complicirtes Heil-

verfahren anzuwenden, besonders wenn die Technik des Verfahrens leicht zu erlernen ist.

Die Einführung der Modellverbände ist aber nicht allein darauf zurückzuführen, dass man versuchte, einen abnehmbaren Verband als Ersatz des Gypsverbandes herzustellen, sondern grösstentheils auf das Bestreben, zweckmässigere Portativapparate für die unteren Extremitäten zu construiren. Damit wurde zugleich die Methodik der Behandlung in ganz andere Wege geleitet, die von der Anwendung des Gypses, ja der immobilisirenden Verbände überhaupt, weit abführten. An die Stelle der Contention trat als erstrebenswerthes Ziel alsbald die Extension, an die Stelle der Immobilisation schlechtweg die Fixation.

Dass die heute gebräuchlichen Modellverbände und die an Modellen angefertigten Apparate durch die Verwendung von Lederhülsen und verstellbaren Stahlschienen thatsächlich einen grossen Vortheil gewähren können, ist nicht zu bestreiten. Die sogenannten Hülsen-Schienen-Apparate Hessing's, deren Construction ihrem Erfinder eine nicht geringe Berühmtheit verschafft haben, waren geeignet, die Werkstättentechnik von Grund aus umzugestalten. Von Wichtigkeit insbesondere sind gerade die Stützapparate für die unteren Ertremitäten, welchen ausserdem noch die Wirkung der Entlastung zum besonderen Vorzug angerechnet wird, und welche deshalb berufen waren, in der Therapie der Gelenkentzündungen und der Fracturen eine grosse Rolle zu spielen.

Es ist nicht Zweck dieser Zeilen, den Werth der Hessing'schen Apparate, an deren Vervollkommnung Hessing selbst noch unermüdlich arbeitet, auch nur im geringsten herabsetzen zu wollen. Ich lasse selbst in meiner Werkstätte derartige Apparate herstellen und bin der Ueberzeugung, dass für ihre Verwendung noch ein weites Feld offen steht, wenn sie auch in der Behandlung einiger Erkrankungen wieder eine Einschränkung erfahren müssen.

Es ist gewiss nicht unberechtigt, darauf hinzuweisen, dass die Beantwortung einer bedeutungsvollen Frage trotz der weitgehenden Empfehlungen, welche diesen Apparaten zu Theil geworden sind, lange auf sich warten lässt, nämlich der Frage, ob die Hessing'schen Modellapparate für alle Erkrankungen, die damit behandelt wurden oder behandelt werden sollen, die klinische Probe bestanden haben, ob die Resultate dem Aufwand an Mühe, an Zeit und an materiellen Opfern auch entsprachen. Die Wissenschaft hat mit den Thatsachen zu rechnen. Ein genügendes Beobachtungsmaterial ist aber noch nicht gesammelt und ein befriedigender Entscheid über diese Frage liegt deshalb noch fern. Das eine kann jetzt schon behauptet werden, dass, was die Behandlung der Coxitis und der Fracturen der unteren Extremitäten betrifft, der Gypsverband in letzterer Zeit wieder mehr zur Verwendung gelangt, weil er nicht nur einfacher, sondern auch besser ist und eine heilsamere Wirkung entfaltet.

Der Stützapparat passt für alle Fälle, in denen derselbe das zu

übernehmen im Stande ist, was das Bein nicht mehr leisten kann in denen also die Insufficienz des Beines ausgeglichen oder Schutz vor Ueberanstrengung des Beines gewährt werden soll. Hier ersetzt der Apparat die mangelhafte Funktion, die einem mechanischen Ausfall oder dem Ruhebedürfniss des Körpers entspringt. Er wird also bei Lähmungen, Schlottergelenken, Pseudarthrosen, neuropathischen Gelenkleiden, der Synovitis papillaris der Kniegelenke, kurz bei Erkrankungen, welche keine Immobilisation der Gelenke bedürfen, vorzügliche Dienste leisten. Die Wirkung der Entlastung ist es hauptsächlich, welche in diesen Fällen zur Geltung gelangt.

Wegen des genauen Anschlusses der Hülsen an die Extremität und wegen des Freibleibens der Gelenke eignet sich der Stützapparat zugleich sehr gut als Redressionsapparat bei bestehenden Contracturen. Vielfach hat er sich bei den Contracturen der Kniegelenke erprobt. Der Nutzeffect, der sich aus der Verwendung des Stützapparates ergiebt, beruht somit thatsächlich nächst der Entlastung in der Fixation, mittels welcher den Gelenken ein beliebiger, regulirbarer Grad von Freiheit gestattet werden kann. Die Fixation wird erzielt durch die Feststellung der articulirten Hülsen, welche im Gegensatz zu den immobilisirenden Verbänden nicht um das Gelenk herumgelegt werden, sondern um Rumpf, Oberschenkel, Unterschenkel und Fuss. Eine Ausnahme hiervon machen die Lorenz'schen Gyps- und Celluloidhülsen, von denen unten noch die Rede sein wird.

Ob nun auch der Stützapparat in der Lage ist, das zu übernehmen, was das Bein nicht leisten soll, ist noch sehr fraglich. Dies wäre aber nothwendig, um die dreifache Wirkung zu entfalten, die ihm zugeschrieben wird, nämlich der Extension, Fixation und Entlastung. Leider übt diese ideale Wirkung kein Stützapparat aus.

Es ist ja sehr begreiflich, dass die Voraussetzung einer Wirkung, die im Bett nicht besser erzielt werden kann, das Bestreben involvirte, vielen Kranken ihr Loos dadurch zu erleichtern, dass man die Zeit der Bettlägerigkeit abkürzt. Man verschafft, und das war der leitende Gedanke, dem Körper Bewegung und frische Luft, ohne die Ruhe der erkrankten Partie zu alteriren. So entstand die, schon früher durch unzweckmässigere Apparate versuchte, ambulatorische Behandlung der Coxitis. So entstand auch die ambulatorische Behandlung der Fracturen der unteren Extremitäten. Wenn damit ein erheblicher Fortschritt in der mechanischen Therapie gemacht ist, so hat daran Hessing ohne Zweifel

einen grossen Antheil, wenn ihm auch die Aufstellung des Princips der Deambulation nicht zugeschrieben werden darf. Es gebührt ihm aber das Verdienst, das Interesse für die ambulatorische Behandlung wieder und mehr als je geweckt zu haben, indem er das technische Verfahren zu einem gewissen Abschluss gebracht hat.

Hinsichtlich seiner günstigen Resultate bei der ambulatorischen Behandlung der Coxitis, um zuerst von dieser zu reden, darf allerdings nicht übersehen werden, dass Hessing fast nur Reconvalescenten in Behandlung bekam, denen zudem die Aussenverhältnisse so günstig als möglich gestaltet werden konnten.

Als Hessing mit der ambulatorischen Behandlung der Coxitis begann, stand die operative Therapie dieses Leidens im Flor, und sein Hauptbestreben war es, zu zeigen, dass man auf orthopädischem Wege bessere Resultate erzielen kann. Selbstverständlich hat ihm die blosse Furcht vor einer eingreifenden Operation, wie sie in der Resection an der Tagesordnung war, viele Patienten zugeführt, da er zeigen konnte, dass man auch ohne die vielfach gefürchtete Operation zum Ziele gelangt. Wenn nachträglich wieder einfachere Methoden die Oberhand gewinnen, so hat man doch erkannt, dass das Princip der ambulatorischen Behandlung in vielen Fällen ein richtiges ist, wenn auch nicht in allen Fällen. Denn dass die operative Therapie ihr Ende erreicht hat, kann noch nicht behauptet werden. Ebenso wenig wäre es richtig, anzunehmen, dass diffuse entzündliche Infiltrationen durch eine ambulatorische Behandlung gebessert werden können. Derartige Infiltrationen, wie sie nicht selten der Bildung der ersten Abscesse vorausgehen, können sehr schmerzhaft sein und verlangen absolute Ruhe, die durch Stützapparate nicht gewährleistet wird. Hier kann der Gypsverband eine sehr wohlthuende Wirkung ausüben. Es wäre also gewiss verfehlt, die ambulatorische Behandlung der Coxitis ausnahmslos als die rationellste bezeichnen zu wollen zu Gunsten einer vorgeschrittenen Technik, welche auf Voraussetzungen beruht, welche nicht erfüllt werden können.

So setzt die Möglichkeit der Extension eine vollständige Entlastung des Beines voraus.

Vollständig entlastet kann das Bein nur werden, wenn es frei im Apparat schwebt. Das ist aber wieder eine Bedingung, der kein Stützapparat gerecht wird, wenn er nicht so weit über die Fusssohle hinaus verlängert wird, dass die Sohle des Apparates nirgends von der Fusssohle oder von den Zehenballen zu erreichen ist. Deshalb wäre eine zu starke Erhöhung der Schuhsohle auf der gesunden Seite erforderlich, welche ein Gehen ohne Krücken illusorisch macht. Auch in der Form des Steigbügels ist die Entlastungsvorrichtung nicht im Stande, eine vollständige Entlastung herbeizuführen. Man kann wohl die Zehen durch Riemen am Tiefertreten hindern, es ist aber doch nicht zu vermeiden, dass die Körperlast zum Theil auf das Bein über-

tragen wird. Der Fuss sucht sich nämlich einen Stützpunkt, um diese Last zu übernehmen, so weit ihm dies möglich ist. Wir können an einem solchen Hessing'schen Stützapparat (Fig. 1) wohl sehr schön beobachten, wie bei jedem Schritt das Bein sich in den Apparat hineintritt, wie die Ferse sich auf und ab bewegt; aber von einer gänzlichen Entlastung des Beines kann keine Rede sein, die Be-

Fig. 1.

lastung der Zehenballen ist nicht wegzuleugnen. Indem sich die Ferse hebt und senkt, dreht sich der Fuss an der Berührungsstelle mit dem Boden wie um eine feste Axe.

Wenn nun aber eine solche Beanspruchung nicht verhindert wird, so tritt beim Gehen nicht eine beständige Entlastung des Beines durch den Apparat, sondern theilweise wieder eine Entlastung des Ap-

parates durch das Bein ein. Man kann wohl ohne Bedenken zugeben, dass beim alleinigen Auftreten auf die Ferse eine Entlastung möglich ist. Es ist jedoch diese Entlastung um so geringer anzuschlagen, je mehr sich der Rumpf nach vorn schiebt. Der Effect beim Gehen ist nichts anderes als eine wechselseitige Entlastung des Beines und des Apparates, resp. eine wechselseitige Belastung derselben. Dafür spricht auch die Erfahrung, dass bei frei gegebenem, d. h. nicht künstlich versteiftem Kniegelenk die Träger dieser Apparate beim Gehen die Neigung erkennen lassen, in die Knie zusammenzusinken. Also wenn das Knie gestreckt oder eine Beugung derselben verhindert wird, tritt eine Entlastung des Apparates, nicht des Beines ein.

Wenn somit durch einen Stützapparat zweifellos eine Entlastung des Beines erzielt werden kann, ähnlich der, welche mit Hülfe eines Stockes zu erzielen ist, so ist sie doch nur eine theilweise und keine derartige, dass sie im Stande wäre, eine Extension zu ermöglichen, und zwar eine Extension, die zur Distraction der Gelenkenden führt. Denn diese ist es in letzter Linie, welche man durch die Extension herbeiführen will.

Es wurden bereits von Lorenz und Rydygier gegen die behauptete Extension Bedenken erhoben. Auch wenn dieselbe als möglich dargestellt wird, so lässt sich dem entgegen halten, dass durch Extension mit wechselnder Zugkraft und wechselnder Zugrichtung keine Heilung der Coxitis herbeigeführt werden kann, sondern dass die Heilung nur dadurch gefördert wird, dass man dem erkrankten Hüftgelenk Ruhe verschafft. Es sagt deshalb Rydygier: „die Ruhe ist ohne Zweifel die erste Bedingung für das erkrankte Gelenk, aber um ihm eine völlige Ruhe zu verschaffen, ist die Fixation durch einen immobilisirenden Verband allein nicht ausreichend. Bei jedem Auftreten auf das kranke Bein wird das Hüftgelenk belastet und immer wieder von neuem gereizt. Ausser der Fixation verlangen wir also von einem guten Apparate oder Verbande die Entlastung des erkrankten Gelenkes auch während des Herumgehens.“ Theoretisch ist dies richtig. In Wirklichkeit müssen wir uns auch mit der Ruhe ohne Entlastung begnügen, wenn wir ambulatorisch behandeln wollen.

Wie wird nun die Fixation im gegliederten Apparat erreicht?

Wenn wir nach dem Vorbild der Hessing'schen Hülsen-Schienen-Apparate einen Apparat für die ambulatorische Behandlung der Coxitis anfertigen, so haben wir dafür zu sorgen, dass nicht nur das Becken, sondern auch das Abdomen und sogar ein Theil des Thorax von einer gut sitzenden Hülse umschlossen wird. Die Verbindung der beiderseitigen Beckentheile des Apparates durch hinten und vorn angebrachte Bänder und Riemen ist sehr unzweck- mässig, weil dadurch beide Theile nicht in der richtigen Lage erhalten werden können, und weil eine Einschnürung am Unterleib stattfindet (Fig. 2). Beckenbügel und Beckengürtel leisten für die Fixation des Hüftgelenkes nichts. Von einer Fixation kann erst dann die Rede sein, wenn mindestens das Becken und das Abdomen von einer continuirlichen Hülse umfasst werden. Aber auch, wenn dies der

Fall ist, kann die Fixation des Hüftgelenkes keine sichere sein, solange die Beckenhülse und die Oberschenkelhülse gelenkig mit einander verbunden sind. Die Fixation ist wenigstens keine solche, wie sie die Heilung der Coxitis erheischt. Einen Heilwerth hat nur die Fixation, welche zugleich eine Immobilisation im Contentivverband darstellt oder in einer nicht artikulirten Hülse, welche das Hüftgelenk so weit als möglich umschliesst.

Fig. 2.

Der wohlthuende Einfluss des Contentivverbandes bei der Behandlung der Coxitis macht sich besonders bemerklich in den Fällen, in denen heftige Schmerzen im Kniegelenk vorhanden sind. Letztere sind auf Torsionsbewegungen im Kniegelenk zurückzuführen und verschwinden sehr bald, wenn das Kniegelenk mit in den Verband eingeschlossen ist. Es ist deshalb a priori durchaus nicht ein Nachtheil eines Verbandes, wenn durch denselben auch das Kniegelenk steif gehalten wird. Denn wie soll das Hüftgelenk nach Art der Hülsen-Schienen-Verbände fixirt werden, wenn das Kniegelenk frei gegeben ist? Das Bestreben, das Knie in

Beugestellung vorwärts zu bringen und wieder zu strecken, kann nicht abgehen ohne das gleichzeitige Bestreben, das Hüftgelenk freizumachen. Nur wenn der Apparat redressirend wirken soll, müssen Becken- und Schenkeltheile gelenkig mit einander verbunden sein. Durch das Redressement erleidet aber die Fixation wieder eine Einbusse, und dies ist nur in verhältnissmässig günstigen Fällen zulässig. Die Ruhe des Gelenkes geht auch mit dem langsam wirkenden Redressement verloren.

Finden wir also, dass die erwähnten portativen Apparate die Bedingungen, die man an ihnen vorausgesetzt hat, nicht so ganz erfüllen können, wie es nothwendig wäre, um sie als das zweckmässigste und wirksamste Hülfsmittel bei der ambulatorischen Behandlung von Gelenkentzündungen der unteren Extremitäten anerkennen zu dürfen — denn was für die Hüftgelenkentzündungen gilt, gilt im allgemeinen auch für die Knie- und Fussgelenkentzündungen —, so entsteht die Frage, ob wir nicht berechtigt sind, einfacheren Mitteln den Vorzug zu geben. Und hier kommt nun wieder der Gypsverband in Betracht.

Vollständig brauchen wir die Hessing'schen Hülsen-Schienen-Apparate nicht zu verwerfen für die Fälle, in denen die Kinder bereits unzweideutig längere Zeit in das Reconvalescenzstadium eingetreten sind und der ärztlichen Behandlung entzogen werden, aber auch nur in dem Sinne, dass wir sie als das letzte Mittel betrachten, dessen sich der Arzt bedienen kann, dessen er auch entbehren kann, ohne zum Wohle der Kranken etwas zu versäumen, wenn er andere Maassregeln ergreift. Das erste und vorzüglichste Mittel hingegen, das stets angewandt werden soll, wenn es sich um eine conservative Behandlung der Coxitis handelt, ist immer noch der Gypsverband, besonders wenn er auch als brauchbarer amovibler Verband hergestellt werden kann. Um den Gypsverband für die ambulatorische Behandlung dieses Leidens verwenden zu können, lässt er sich als Stützapparat herstellen, welcher ebenso gut eine Entlastung bewirkt, wie der Hülsen-Schienen-Apparat. Um dies zu erreichen, darf die Entlastungsvorrichtung natürlich nicht auf die Hülse allein wirken, sondern sie muss einen Stützpunkt am Körper finden, und zwar am Tuber ischii und in der Glutäalfalte, jedoch niemals in der Commissura femoro-scrotalis (resp. labialis).

Der Gypsverband macht also den Stützapparat Hessing's nicht nur entbehrlich, sondern er hat sogar Vorzüge vor letzterem, so dass kein Grund vorhanden ist, warum er nur für diejenigen Klassen der Bevölkerung bestimmt sein soll, welchen die Anschaffung eines orthopädischen Apparates Schwierigkeiten bereitet.

Der Hauptvorzug des Gypsverbandes vor dem articulirten Stützapparat liegt in der Möglichkeit einer besseren Fixation, welche das Hüftgelenk ausgiebig umschliesst. Nur durch Schutz vor jeder Bewegung und jedem Insult von aussen ist dem Gelenk Ruhe zu verschaffen. Nach der Application eines Gypsverbandes verhindern wir zwar, selbst nach Anlegung eines Entlastungsbügels, z. B. des Lorenz'schen Entlastungsbügels, ebenfalls nicht ganz den verticalen Druck, der beim Umhergehen der Kranken entsteht, aber bei vollständiger Immobilisation keinen Schaden anrichtet; wir verhindern jedoch die horizontale Verschiebung und die seitlichen Abweichungen im Gelenk, überhaupt die Bewegungen, in welchen der schädliche Einfluss grösstentheils zu suchen ist. Daneben ist der mechanische Schutz, der dem erkrankten Gelenk durch einen Gypsverband gewährt wird, doch auch nicht gering zu achten. Wir können ja von den Kranken oder deren Angehörigen oft genug hören, wenn eine Verschlimmerung irgend eines Gelenkleidens eingetreten ist, dass eine heftige Bewegung oder ein Stoss Schuld daran sei. Derartige Eventualitäten kommen aber um so häufiger vor, je complicirter die häufig zu wiederholende Application eines Apparates ist. Wie wenig wird dies von Laien beachtet, welche sich in Bezug auf die Anlegung der Apparate erst eine gewisse Routine auf Kosten der Kranken erwerben müssen! Dieser Fall tritt sehr oft ein, da mit der Fertigstellung eines orthopädischen Apparates gewöhnlich auch die klinische Behandlung sehr bald aufhört. Dann ist zu befürchten, dass die häusliche Behandlung wirklich eine ambulatorische wird, aber ohne Apparat.

Dieser Vorzug der besseren Fixation, der Ruhigstellung und des Schutzes vor äusseren Insulten überwiegt weit den Nutzen, welcher durch articulirte und das Gelenk nur zwischen 2 Hülsen fassende Verbände zu erreichen ist. Davon können wir uns auch bei der Behandlung der Gelenkentzündungen der oberen Extremitäten überzeugen.

Wollen wir bei der Behandlung der Coxitis zugleich orthopädisch vorgehen, indem wir die Contractur im Hüftgelenk über einen gewissen Grad nicht hinausgehen lassen, so dürfte dies im Contentivverband viel leichter zu ermöglichen sein als in einem orthopädischen Apparat, wenn er technisch auch noch so vollkommen ausgeführt ist. Ein derartiges Vorgehen ist uns freilich nur möglich, wenn wir von Anfang an die Behandlung des Leidens übernehmen können. Aber auch im späteren Verlauf hören, wie dies schon Lorenz her-

vorhebt, in einem genau fixirenden Verbande die schmerzhaften Reflexspasmen auf. Es ist ohne weiteres zuzugeben, dass dieselben um so eher aufhören, je ruhiger und schmerzloser das erkrankte Gelenk sich verhält. Die Methode ist dann jedenfalls als die bessere anzusehen, welche am meisten zu diesem Verhalten beiträgt. Das ist die Methode der Immobilisation und Contention, nicht die der Fixation und Extension, wenn es erlaubt ist, diese Schlagwörter zur Charakterisirung einer Methode überhaupt hier anzuführen. Die Eigenschaft der Entlastung kann auch dem immobilisirenden Verband verliehen werden.

Es möge nicht vergessen werden, dass die Coxitis ein chirurgisches Leiden ist und nicht ausschliesslich dem Specialfach der Chirurgie: der Orthopädie angehört. Erst die Wahrscheinlichkeit eines günstigen Ausganges verschafft dem orthopädischen Verfahren eine Berechtigung oder, allgemeiner ausgedrückt, dem conservativen Verfahren. Da diese Wahrscheinlichkeit in sehr vielen Fällen gegeben ist, wie aus den statistischen Erhebungen verschiedener Autoren hervorgeht, so war es eine nothwendige Consequenz der gemachten Erfahrungen, dass man sich wieder mehr den conservativen Methoden zuwandte. Als nun auch die Hessing'sche Methode der ambulatorischen Behandlung bekannt wurde, schien sie den ersten Platz in der Coxitisbehandlung einnehmen zu sollen. Man fand besonders die früheren conservativen Methoden nicht mehr brauchbar. Gewiss war es ein schöner Gedanke, den Volkmann hatte, und Davis, Sayre, Taylor u. a., deren Ideen Hessing, allerdings unbewusst, näher kam, mittels der Extension das kranke Gelenk zu entlasten. Man musste aber die Erfahrung machen, dass die Erzielung einer permanenten Extension ein Ding der Unmöglichkeit ist, wenn auch nur die geringste willkürliche Bewegung in demselben zulässig ist. Wenn man sich des wohlthätigen Einflusses des Gypsverbandes erinnerte, so dachte man zunächst nur an die Armenpraxis, während man für die Kinder bemittelter Eltern elegantere, abnehmbare Modellverbände empfahl. So hat Lorenz an Stelle der Gypsverbände Celluloidhülsen empfohlen. Der inamovible Gypsverband konnte nur als Nothbehelf für den amoviblen Hülsenverband angesehen werden, nothwendigerweise schon deshalb, weil sich für eine länger dauernde ambulatorische Behandlung der inamovible Gypsverband weniger gut eignet. Noch weniger geeignet hierfür ist der Gypsverband als amovibler Verband. Sobald die Aufgabe entsteht, einen abnehmbaren Verband anzulegen, sind wir mit der Verwendbarkeit des Gypses bald zu Ende.

Selbstverständlich liegt die heilsame Wirkung des abnehmbaren Hülsenverbandes nicht in dem Material. Es ist deshalb für den Effect gleichgiltig, aus welchem Material wir den Modellverband anfertigen. Der Gyps als Verbandmaterial kommt ja auch nur aus technischen Gründen in Betracht.

Nicht gleichgiltig für den Arzt ist aber die Herstellungsweise

eines Modellverbandes. Je einfacher sie ist, desto mehr ist die Behandlung in die Hände des Arztes gelegt, desto weniger ist dieser an den Techniker angewiesen, und desto schneller und billiger kann der Verband beschafft werden. Die Herstellung eines Modellverbandes ist aber bis jetzt noch ohne Werkstätte mit manchen Schwierigkeiten verbunden. Die Schwierigkeiten vermindern sich, wenn auch der Gyps für Modellverbände verwendbar gemacht werden kann. Verwendbar ist derselbe, wenn man seine Vortheile mit denen des Leimverbandes vereinigt und dadurch die einzelnen Nachtheile verringert.

Der Verband aus Gyps und Leim hat vor der einfachen Gypshülse vieles voraus. Er ist weniger spröde, leichter und wird fester und elastischer. Infolge dessen ist er dauerhafter und besser zu verarbeiten, schliesslich hat er ein gefälligeres Aeussere. Schon Pirogoff hebt hervor, dass der Gypsklebeverband aus Gypslösung und Leim dauerhafter ist und weniger zerbröckelt als der Verband, der ohne Beimischung von Leimlösung hergestellt wird.

Der Gypsleimverband eignet sich für orthopädische Zwecke auch ungleich besser als der Verband aus Leim allein. Der Leimverband, von dem Winiwarter behauptet, dass er neben dem Gypsverband der zweckmässigste erhärtende Verband ist, so dass beide alle anderen Verbandarten entbehrlich machen, ist wohl leicht, fest, dauerhaft und elastisch, aber doch nicht stark genug zum Einlegen von Schienen mit Scharnieren. Er gewährt als Gehverband nicht die genügende Sicherheit, wird leicht brüchig, springt in der Hitze und nach längerem Gebrauch und erweicht, wenn er feucht wird. Er trocknet ausserdem etwas langsamer, als wenn gleichzeitig Gyps zur Verwendung gelangt, was vielleicht beim Modellverband weniger in Betracht kommt als der Umstand, dass der unangenehme Geruch des Leimes durch die Mischung mit Gyps schwindet. Bei den Verbänden, welche eine Belastung auszuhalten haben, muss grundsätzlich das Material so stark als möglich gewählt werden. Deshalb eignet sich der Leim allein nicht als Constituens von Gehverbänden.

Schon Lafargue (1839), welcher zum erstenmal dem Sentinschen Verband Gyps hinzufügte, verwendete auch Gyps und Leim zu inamoviblen Verbänden. Später waren es Pirogoff (1854) und Richet (1855), welche Gyps und Leim zu Verbänden benutzten. Pelikan (1854) empfahl ein Gemisch von Gyps und Dextrin, welch letzteres schon Velpeau (1838) als Klebemittel statt der Stärke vorgeschlagen hatte. Gleichzeitig mit Pelikan und Pirogoff hatte Chassaignac den Gyps in Verbindung mit Eiweiss zur Anwendung gebracht. Diese Verbände sollten aber nur den Mathysen'schen Gypsverband ersetzen. Szymanowski verwirft sie deshalb, indem er sagt, „dass die Bestrebungen eines Pelikan und anderer, eine Verlangsamung der Erhärtung durch verschiedene Beimischungen (Dextrin oder Leim oder Milch u. s. w.) herbeizuführen, überflüssig sind und gerade die Spitze der Mathysen'schen Erfindung abstumpfen." Indess als Pirogoff seinen Gypsklebeverband beschrieb, konnte es noch sehr leicht vorkommen, dass die Gypslösung oder der

Gypsbrei erstarrte, ehe die Anlegung des Gypsverbandes beendet war. Als Beispiel führt Pirogoff die Anlegung des Gypsverbandes beim Bruch des Halses oder oberen Dritttheiles des Oberschenkelknochens an, welche wenigstens 1/4 Stunde in Anspruch nimmt. Um auch für solche Fälle den Gypsverband gebrauchen zu können, fügte er der Gypslösung Leim hinzu. Um den Leim überflüssig zu machen, mischte Szymanowski immer nur kleine Quantitäten Gypsbrei. Die einfache Methode, Gypsbinden kurz vor dem Gebrauch in Wasser zu legen, war diesen Autoren in den fünfziger Jahren noch nicht geläufig. Mit der Vereinfachung des Gypsverbandes verschwand auch der Leim, wie das in feuchtem Zustande sehr fade riechende Dextrin und andere Mittel wieder aus der Technik des Gypsverbandes.

Von neueren Autoren hat Albers einen Gypsleimverband als Gehverband für Fracturen beschrieben. Albers legt zunächst einen dünnen Gypsverband an und darüber nach dem völligen Erstarren des Gypses am folgenden Tage den Leimverband. Er umgeht auf diese Weise die umständliche Abformung des Körpertheiles, was bei Fracturen gewiss sehr ins Gewicht fällt. Aber es entsteht nur eine elastische Kapsel, in welche sich nicht so gut Schienen zum Mobilisiren der Gelenke einlegen lassen, wie wenn der Verband am Modell gearbeitet wird, und zwar aus den oben angegebenen Gründen, und weil die später aufzutragenden Verbandstücke nur locker aufgelegt werden können. Am Modell ist das Auftragen der erhärtenden Verbände unter kräftigem Zug und Druck möglich. Dadurch kommen die Verbandstücke näher und fester aneinander zu liegen.

Wenn es also weniger auf die Festigkeit ankommt, oder wenn der Verband eine zusammenhängende Kapsel bleiben und nicht in einzelne gelenkig verbundene Abschnitte zerfallen soll, so ist der Albers'sche Verband aus dem Grunde, weil kein Modell angefertigt werden muss, zu empfehlen.

Das Aufschneiden des vollständig trockenen Gypsverbandes auf der Haut ist jedenfalls auch schwerer und für den Patienten unangenehmer, als wenn der Gyps noch eine gewisse Feuchtigkeit besitzt. Es ist deshalb für den Patienten kaum eine grössere Belästigung, ob ein Modellverband oder ein Albers'scher Kapselverband angefertigt wird. — Der Albers'sche Leimverband ohne Gyps ist bekanntlich eine Modification des Waltuch'schen Holzverbandes.

Auch Albers spricht davon, dass bei Durchführung der ambulatorischen Behandlungsmethode der Beinbrüche sich das Bedürfniss nach einem zäheren Material, als es der Gyps ist, geltend macht. Das Ideal wäre hierbei „eine dem Gliede genau anliegende federnde Kapsel, welche beliebig entfernt und nach Bedarf wieder angelegt werden könnte.“ Die Gypsleimkapseln Albers' nähern sich diesem Ideal, stellen aber nur, wie gesagt, nicht-artikulirte Verbände dar.

Seitdem ich auf die von dem Fabrikanten Bingler in Ludwigshafen in den Handel gebrachten Gypsleimbinden aufmerksam wurde, habe ich dieselben seit etwa einem Jahre häufig zu Modellverbänden bei der Behandlung der Coxitis und der Fracturen benutzt. Seit dieser

Zeit habe ich auf die Albers'sche Methode zwar nicht ganz verzichtet, wende aber in den häufigsten Fällen Gypsleimverbände an, die ich über einem Gypsmodell anfertige. Besonders in der Privatpraxis haben sich diese Verbände der Art bewährt, dass ich wünschen möchte, dass das Verfahren mehr bekannt und geprüft werde.

Bereits Vanzetti (1845) hat mit Leim getränkte und getrocknete Binden der Art zu Verbänden benutzt, dass er diese Binden vor dem Gebrauche in heisses Wasser tauchte. Auch die Bingler'schen Binden sind fabrikmässig mit Leim imprägnirte Binden, in welche Gyps eingestreut ist. Vor dem Gebrauche werden sie ebenfalls nur ins Wasser getaucht, sodann ausgedrückt und um das Modell herumgeführt.

Wer sich Gypsleimbinden selber darstellen will, verfährt am besten so, dass er einfache oder gestärkte Gazebinden in Leim kocht, dieselben dann in ausgespanntem Zustand an der Luft trocknet und beim Zusammenrollen mit Gypspulver imprägnirt, oder dass er Gypsbinden in Leimlösung kurz vor dem Gebrauch einlegt. Die getrockneten Binden werden vor dem Gebrauch ebenfalls nur in Wasser gelegt. Je heisser das Wasser ist, desto besser klebt der Verband. Wenn der Leim, wie er beim Droguisten gekauft wird, einige Stunden lang in Wasser eingeweicht war, und ein Anbrennen des Leimes beim Erhitzen vermieden wird, so kann er am Ofen in jedem Gefässe aufgekocht werden. Da durch die Vermischung mit dem Gyps der Leim seinen unangenehmen Geruch verliert, so sind besondere Vorrichtungen beim Kochen des Leimes gar nicht nothwendig. Wenn ein besonderer Leimtopf, wie ihn beispielsweise Hessing benutzt, zur Verfügung steht, so empfiehlt es sich, diesen zum Abkochen des Leimes zu benutzen.

Eine zweckmässige Leimlösung, in welche fertige Gypsbinden kurz vor dem Gebrauch eingetaucht werden, lässt sich darstellen, wenn wir einen Liter Wasser mit 300 g gewöhnlichen Tischlerleimes und 100 g weissen Leimes abkochen. Dem Gemisch kann etwas Gelatine hinzugefügt werden. Nach dem Erkalten entsteht eine elastische weisse Masse, welche sich schon bei geringeren Wärmegraden verflüssigt und, wenn ein Rest davon übrig bleiben sollte, wiederholt benutzt werden kann.

Von Wichtigkeit ist es, dass die Binden beim Anlegen um das Modell möglichst wenig Wasser enthalten und fest angezogen werden. Besonders die untersten und obersten Lagen dürfen nicht zu feucht angelegt werden. Damit die Bindentouren möglichst gleichmässig über einander zu liegen kommen, ist es häufig nothwendig, die Binden zu durchschneiden. Es empfiehlt sich ausserdem, wenn eine Binde zu Ende gewickelt ist, den Verband mit den Hohlhänden durch kräftige circuläre Streichungen zu glätten.

Wie dick ein Verband werden soll, muss die Erfahrung lehren. Bei Fracturverbänden für Erwachsene werden etwa 6—8 Lagen über einander zu liegen kommen.

Es ist, wie gesagt, ein Vortheil dieses Gypsleimverbandes, dass sich in denselben Schienen mit Scharnieren gut einlegen lassen, welche annähernd in die Massenmitte des Verbandes aufgenommen werden müssen. Da diese Schienen an den Gelenken des Körpers auszubiegen sind, so

ist darauf zu achten, dass keine Lücken im Verband entstehen. Die Binden müssen deshalb in der Nähe der Gelenke zu beiden Seiten der Schienen und in der Längsrichtung des Gliedes zuweilen eingeschnitten werden. Um die Schienen gut adaptiren zu können, werden vor deren Anlegung an das Modell die Gelenke mit in den Verband eingeschlossen. Nach dem Einlegen der Schienen ist es nicht mehr nothwendig, die Gelenke mit in den Verband einzuschliessen. Auf die Sohle des Modelles wird eine dünne, aus Eisen oder Stahl gefertigte Platte aufgelegt, an welche zweckmässig die seitlichen Schienen angenietet sind. Ein einigermaassen erfahrener Schlosser, der am Modell die Maasse nehmen kann, ist in der Lage, Schienen und Sohlenplatten herzustellen. Dieselben können sogar vorräthig gehalten und immer wieder verwendet werden. Uebrigens ist die Ausgabe für die Neuanschaffung nur eine geringe. Jeder Chirurg wird in der Lage sein, sich dieselben ebensogut herstellen zu lassen wie ein Gypsmodell.

Wenn die Binden applicirt sind, braucht der Verband zum Trocknen abwechselnd an der Luft und am Ofen einen Tag. Im Trockenofen wird er schon nach einigen Stunden trocken, so dass er aufgeschnitten werden kann. Dies geschieht am besten mit einem scharfen Messer oder einem halbmondförmigen Messer, dem sogenannten „Halbmond" der Sattler. In ganz feuchtem Zustand darf der Verband vom Modell nicht abgenommen werden. Wenn er nach dem Aufschneiden noch weich ist, so lässt man ihn am Modell vollständig erhärten. Die Ausschnitte für die Gelenke erfolgen am abgenommenen Verband. Alsdann wird derselbe dem Sattler übergeben, welcher ihn umsäumt und mit Schnürvorrichtungen versieht. Zu bemerken ist noch, dass das Modell vor der Anlegung des Verbandes mit Seife überstrichen und eventuell mit einem (rothen) Flanellüberzug versehen wird, welcher beim Abnehmen des Verbandes vom Modell an jenem kleben bleibt und dessen innerste Lage darstellt. Mit einer Tricotschlauchbinde wird der getrocknete Verband aussen überzogen, welche selbstverständlich vor dem Aufschneiden angeheftet werden muss.

Kehren wir wieder zur Coxitis zurück.

Der Gypsabguss soll bei dieser Krankheit natürlicherweise so gut als möglich das Glied in redressirter Stellung wiedergeben. Aus diesem Grunde wird es sich empfehlen, beim Beginn der Behandlung eventuell unter Zuhülfenahme der Narkose eine Correctur der Stellung in möglichst schonender Weise zu versuchen. In den meisten frischen Fällen ist eine Geraderichtung möglich. Auch das Dollinger'sche Verfahren mittels Lagerung auf den Dittl'schen Stangen leistet gute Dienste. Man kann auch auf die gleich zu schildernde Weise verfahren. Es wird hierdurch die Narkose und eine gewaltsame Streckung des Hüftgelenkes vermieden. Ich betrachte es natürlich ohnedies als ganz selbstverständlich, dass, um unmittelbar nach dem Redressement das Resultat desselben zu erhalten, am besten ein circulärer Gypsverband angelegt wird. Derselbe muss jedoch, wie Dollinger bereits angiebt, selbst bei den reinlichst gehaltenen Kindern wenigstens jede zweite bis dritte Woche entfernt werden. Auch Dollinger wendet den Gypsverband bei der Hüftgelenksentzündung ohne Contractur nur dann an, wenn die Kranken die Kosten der Lederhülsen nicht zu tragen im Stande sind.

Das Verfahren nun, welches sich mir bei der ambulatorischen Behandlung der Coxitis mittels eines abnehmbaren Gypsleim-Gehverbandes als nützlich erwiesen hat, ist folgendes:

Handelt es sich um ein Kind, bei welchem frische entzündliche Erscheinungen im Hüftgelenk vorhanden sind und durch Zug an der Extremität eine annehmbare Stellung noch erzielt werden kann, und soll mit der Immobilisation in möglichst correcter Stellung zugleich die Locomotion verbunden werden, so muss auf die Anfertigung des Modelles grosse Sorgfalt verwendet werden. Die Glutäalfalte muss am Modell gut ausgeprägt sein, das Hüftgelenk und das Kniegelenk müssen möglichst gestreckt, und beide Beine müssen beim Anlegen der Gypsbinden um das Hüftgelenk möglichst parallel gestellt sein. Es können nur dann die Verbände die Last des Körpers tragen helfen, wenn sie sich möglichst genau an die corrigirte Stellung anschliessen und der Druck von unten dieselben nicht über das Tuber ischii und die Glutäalgegend hinauf schieben kann.

Um das Kind möglichst zu schonen, wird zuerst der Rumpf eingegypst, dann das Bein und nach erfolgter Correction der Stellungsanomalie das Hüftgelenk. Wenn also der Rumpf und die Extremität der erkrankten Seite gut eingeölt sind, werden die Gypsbinden in bekannter Weise von der Achselhöhle bis über die Spina ant. sup. hinaus angelegt. Das kann geschehen, wenn das Kind auf einem Schemel sitzt. Auch das Bein kann eingegypst werden, wenn das Kind sitzt, wobei nothwendigerweise dem Kniegelenk eine geringe Beugestellung angewiesen wird. Diese Beugestellung wird auch bestehen bleiben, wenn das Hüftgelenk bei aufrechter Haltung des Kindes nicht ganz gestreckt ist.

Um die Binden möglichst exact um das Hüftgelenk anlegen zu können, wird das Kind am Rumpf in einem Rahmen suspendirt. Dieser Rahmen kann auch benutzt werden, wenn von dem stehenden Bein ein Abguss genommen werden soll. Solche Abgüsse eignen sich nämlich für die Anfertigung von Stützapparaten viel besser, als wenn die Patienten während des Anlegens der Gypsbinden liegen. Der Rahmen stellt ein einfaches Quadrat oder Viereck dar mit vorderer und hinterer Stütze.

Indem man eine starke Gazebinde mehrfach um den Rumpftheil des Gypsverbandes herumführt, die Binde durch Nadeln am Gypsverband und durch Umschlingung am Rahmen befestigt, lässt sich eine Suspension bewerkstelligen, welche ohne Beschwerden ertragen wird. Eventuell wird eine Binde um die Schultergelenke geschlungen und rückwärts befestigt, um ein Vorwärtsneigen des Rumpfes zu verhüten.

Wenn das Kind in diesem Rahmen hängt, so kann die Correction der Stellungsanomalie ohne Narkose vorgenommen werden. Durch Zug am Bein, der, um Schmerzen zu verhüten, langsam und stetig erfolgen muss, wird die Correction unterstützt und erheblich verstärkt.

Nach erfolgter Correction oder Verbesserung der Stellung wird

der Gypsverband, der das Negativ für den Abguss darstellen soll, am Hüftgelenk geschlossen, wobei Sorge zu tragen ist, dass in der Glutäalfalte die Binde ebenso exact auf die Haut zu liegen kommt. Sie muss hier sogar etwas strammer angezogen und ausgestrichen werden.

Fig. 3.

In Fig. 3 ist die Stellung des Hüftgelenkes wiedergegeben, wie sie vor Anlegung des Verbandes in einem bestimmten Falle bestanden hat. Durch einen mässigen, seitens der Hand ausgeübten Zug nach abwärts wurde die Stellung erzielt, wie sie Fig. 4 veranschaulicht. Fig. 4 zeigt ausserdem die Suspension im Rahmen und die Fixation im Gypsverband. In diesem Falle hielt ich es wegen der Schwere der Erscheinungen nicht für angezeigt, einen sehr starken Zug auszuüben. Gewöhnlich ist die weitere Correctur in

einem einige Wochen oder Monate später anzulegenden Verband möglich, so dass ein brüskes Vorgehen vermieden werden kann.

Der Abguss, welcher in dem gleichen Falle angefertigt wurde, ist in Fig. 5 mit einem einfachen Verstärkungs- und Entlastungsapparat versehen. An Stelle des Entlastungsbügels wurde jedoch in den Verband eine gegliederte Stahlschiene mit einer Eisensohle eingelegt,

Fig. 4.

deren Befestigung am Unterschenkel und am Fuss nach der Betrachtung der Fig. 6 keiner weiteren Erklärung bedarf. Diese Figur illustrirt den fertigen, mit Schellack überzogenen Gypsleimverband, welchen das Kind zur Zeit trägt. Das Kniegelenk wird vorläufig steif gehalten. Natürlich kann man unter Anwendung dieser Suspension auch die Narkose bei der Vornahme der Correction zu Hülfe nehmen.

Nach Herstellung des Modelles werden an demselben die nöthigen Verbesserungen vorgenommen. Dieselben haben sich auch wieder auf den Sitztheil zu erstrecken, damit hier keine scharfe Kante entsteht. Die Gegend, welche der Glutäalfalte entspricht, muss etwas ausgerundet werden. Dies geschieht theils durch Abschaben des Gypses, theils durch Auftragung von etwas Gypsbrei. Diese Stelle

Fig. 5.

muss später vom Sattler auch mit einem weichen Polster aus Filz versehen werden.

Sollten die Kinder über starke Schmerzen im Kniegelenk klagen, so ist es, wie oben bemerkt wurde, zweckmässig, das Kniegelenk mit in die Verbandhülse einzuschliessen. In den meisten Fällen kann jedoch das Kniegelenk frei bleiben. Es ist dann nicht nothwendig, dass auch der Unterschenkel eine Hülse bekommt. Der

bekannte Hessing'sche Kniebügel, der in Fig. 6 nicht abgebildet ist, wird sich ebenfalls ohne Schwierigkeit anbringen lassen, wenn Werth darauf gelegt wird, das Kniegelenk mittels desselben festzustellen.

Nicht zum geringsten tragen diese Verbände dazu bei, dass die Kinder aufrecht gehen. Das ist für die ambulatorische Behandlung

Fig. 6.

von grosser Wichtigkeit, weil dadurch die Neigung zur Contractur im Hüftgelenk wesentlich verringert wird. Es soll beim Gehen der Rumpf, wenn er überhaupt Bewegungen machen darf, was er stets anstrebt, auch im vollendetsten Verband, gestreckt, nicht gebeugt werden, weshalb die aufrechte Haltung immer von Vortheil ist, selbst wenn sie auf Kosten einer lordotischen Verbiegung der Wirbelsäule geschieht. Das ist gerade auch ein Punkt, der für die Anwendung

der Hessing'schen Apparate in der Reconvalescenz spricht, wenn keine Immobilisation mehr nöthig ist. Die Entlastung, selbst die nur theilweise bewirkte Entlastung, kann verhüten, dass der Körper in sich zusammensinkt.

Bei der Correction der Stellungsanomalie des Beines muss darauf Bedacht genommen werden, dass die Funktion des Beines bei ankylotischem Hüftgelenk eine bessere ist, wenn der Oberschenkel einen mässigen Grad von Beugung und Abduction einnimmt. Bei der Vornahme der Correction ist in den meisten Fällen auch eine Rotationsbewegung nach aussen auszuführen, wenn das Kind vorher bereits bettlägerig, und deshalb Rotation des Oberschenkels nach innen eingetreten war.

Nach Abnahme der Gypshülse, welche behufs Abformung des Gliedes angelegt war, muss bis zur Fertigstellung des Portativverbandes ein zweiter dünner Gypsverband angelegt werden, da bekanntlich sofort oder in kurzer Zeit der Oberschenkel wieder in die alte Stellung zurückgeht. Während dieser Zeit bleibt das Kind im Bett. Auch nach Anlegung des Portativverbandes darf das Bett nur verlassen werden, wenn keine Schmerzhaftigkeit besteht, in welchem Falle viele Kinder selbst verlangen, dass sie wieder zu Bett gebracht werden.

Ganz abgesehen von der Verwendbarkeit des Gypsleimverbandes für die ambulatorische Behandlung können die Gypsleimbinden auch empfohlen werden für die Anfertigung von immobilisirenden, abnehmbaren Verbandkapseln bei der Behandlung im Bett. Er wird bei der Beschmutzung mit Urin nicht sobald unbrauchbar, da er gegen Nässe widerstandsfähig ist, welche Eigenschaft durch Bestreichen mit Schellack, welcher schnell trocknet, noch erhöht wird. Pelikan hat, wie Szymanowski berichtet, einen Gyps-Dextrin-Verband über 12 Stunden im Wasser weichen lassen, ohne dass derselbe dabei unbrauchbar geworden ist. Der Gypsleimverband würde diese Probe ebenso gut bestehen wie der Verband Pelikan's. Zum Ueberziehen der Verbände hat dieser Autor ebenfalls schon den Schellack verwendet.

Wer bei der ambulatorischen Behandlung auf die Entlastung verzichtet, wozu in der poliklinischen Praxis sich häufig genug Gelegenheit bietet, kann diese Verbandkapseln ebenfalls mit Vortheil anwenden. Sie stehen den Verbandkapseln aus anderem Material in nichts nach und brauchen für diesen Zweck nicht sehr dick angefertigt zu werden.

Zur Verstärkung des Verbandes hat Bingler dünne, leichte und biegsame Aluminiumblechschienen anfertigen lassen, welche mit in den Verband eingeschlossen werden können, ohne das Gewicht desselben

wesentlich zu erhöhen. Unbedingt nothwendig sind dieselben nicht, stellen aber thatsächlich die besten Verstärkungsschienen dar, bei deren Benutzung weniger Gypsleimbinden um das Modell angelegt zu werden brauchen.

Was nun die Fracturen der unteren Extremitäten betrifft, so scheint die ambulatorische Behandlung derselben ein noch grösseres Interesse erweckt zu haben, als die der Gelenkentzündungen. Wenn diese Behandlungsmethode nicht ebenfalls in die Hände des orthopädischen Technikers übergehen soll, so muss auf eine Vereinfachung des Verfahrens hingearbeitet werden.

In einer Kritik der Gehverbände bezeichnet Coste als die beste Deambulationsmethode bei Unterschenkelbrüchen den Gehgypsverband von Krause-Korsch. Derselbe ist unabnehmbar und schliesst das Fuss- und das Kniegelenk ein, so dass der ganze Verband zerstört werden muss, wenn die Patienten über Druck klagen, was in der Privatpraxis sehr häufig vorkommt, so dass z. B. über Druck am Capitulum fibulae geklagt wird. Bei Oberschenkelfracturen erfordert die Anlegung des Krause-Korsch'schen Verbandes 40 Minuten. Coste verhehlt sich nicht, dass der Gehgypsverband für die Verletzten gefährlicher werden kann wie jede andere alte Methode, wenn er ohne Schulung und Uebung angelegt wird. Das bedeutet doch aber nicht mehr und nicht weniger, als dass die Anlegung unabnehmbarer Gypsgehverbände den Arzt in einer Weise beunruhigen, dass die Arbeit, die auf die Herstellung eines abnehmbaren Modellverbandes aufzuwenden ist, dem gegenüber gar nicht in Betracht kommt. Dass diese unabnehmbaren Verbände ausserdem als nicht sehr dauerhaft bei Oberschenkelfracturen angesehen werden, beweist der Umstand, dass bei allen hohen Oberschenkelbrüchen die ersten Gehversuche nach 14 Tagen im Gypsverband und ausserdem noch in der Bruns'schen Schiene gemacht werden sollen. Erst wenn ein festeres Auftreten möglich ist, soll die Schiene entfernt und der Verband verstärkt werden. Der Leimverband von Albers ist nach Coste technisch zu schwierig und zeitraubend, was er allerdings nur in Hinblick auf die Kriegspraxis bemerkt.

Der Gypsgehverband ist also ohne Zweifel dadurch zu verbessern, dass er abnehmbar gemacht wird. Dass er am besten am Modell gearbeitet wird, wenn er gelenkig werden soll, ist bereits oben erwähnt. Eine Vereinfachung muss darin gesucht werden, dass abnehmbare Gehverbände von jedem Arzt angefertigt werden können ohne Zuhülfenahme eines Apparates, der die specifische Wirkung der Extension trotz des Herumgehens ausüben soll. Nicht einmal die Entlastung ist eine nothwendige Eigenschaft aller Gehverbände bei der Behandlung der Fracturen.

Obwohl schon von Seutin in Brüssel das Princip der Deambulation bei Fracturen des Unterschenkels aufgestellt war (1836), was von Velpeau ausdrücklich zugegeben wird, welcher sich selbst die Verbesserung des umfangreichen und mit Hülfe einer langsam erhärtenden Klebemischung aus Campherspiritus, Bleiwasser und Eiweiss hergestellten Larrey'schen „Appareil inamovible" zugeschrieben hatte, so verschaffte sich dieses

Princip erst Geltung nach der Einführung der entlastenden Verbände, denen die Idee der Extension (resp. der Contraextension), verbunden mit Locomotion zu Grunde lag. Dieser Idee verdanken seit 1855 die Extensionsschienen von Davis, Sayre, Taylor, Thomas ihre Entstehung, über welche die Apparate Hessing's den Sieg davontrugen.

Auch die später empfohlenen Apparate sind Extensionsapparate. Da nun, wie aus dem oben Gesagten hervorgeht, die Extension eine völlige Entlastung des Beines voraussetzt, so ist bei diesen Apparaten, da sie nicht völlig entlasten, wenn die Patienten gehen, keine Extension möglich. Im günstigsten Falle wirken sie nur theilweise entlastend.

Auch die Gypsgehverbände wirken angeblich entlastend. So sagt Coste: „Das Princip der Gypsgehverbände besteht darin, das in Extension und Contraextension eingegypste Glied in der Extensionsstellung zu erhalten und das Gewicht des Körpers dem gebrochenen Gliede abzunehmen und auf den Verband zu übertragen. Dieses Ziel soll dadurch erreicht werden, dass der Gypsverband bei Oberschenkelbrüchen gegen das Tuber und die Condylen des Femur, bei Unterschenkelbrüchen gegen die Condylen der Tibia und die Malleolen drückt." Und er drückt wirklich, wenn er extendirend, contraextendirend und zugleich entlastend wirken soll, aber der Druck wird, weil eben die Entlastung nicht vollkommen ist, den Patienten zuweilen unerträglich. Es sagt deshalb Bardeleben, man soll lieber zehnmal zu oft als einmal zu wenig Verbandwechsel und Revision des verletzten Gliedes vornehmen. Diese Eventualität bedeutet kein einfaches Verfahren mehr.

Die Vereinfachung des Gehverbandes liegt also in dem Verzicht auf die Wirkung der Extension und Contraextension, und die Aufgabe, die ihm zufällt, ist die Retention der reponirten Bruchstücke, was er mit jeder anderen Verbandmethode gemeinsam hat. Was für die Gelenkentzündungen behauptet wurde, gilt in noch viel höherem Grade für die Fracturen, nämlich dass die verticale Belastung keinen Schaden anrichtet, wenn nur die seitlichen Verschiebungen vermieden werden.

Das sicherste Zeichen, dass ein Gehverband seinen Zweck erfüllt, ist die Schmerzlosigkeit an der Bruchstelle, wenn das Bein durch das Körpergewicht belastet wird. Da nun schon einige Tage nach einer Fractur des Beines ein schmerzloses Auftreten möglich ist, wenn nur die Bruchstücke gut retentirt werden, so sind wir auch ganz berechtigt, auf die Wirkung der Extension und Contraextension zu verzichten. Man könnte einwenden, dass die Bruchstücke am besten durch Extension in ihrer Lage erhalten werden, so dass es nach Bardeleben sogar nicht unbedingt nöthig ist, dass die Gyps- und Gypsleimverbände von Albers an der Bruchstelle genau anliegen. Das beweist nichts dagegen, dass die Wirkung der Extension nachlässt durch das Auftreten des Fusses. Es braucht freilich an der Bruchstelle kein enger Anschluss des Verbandes an das Glied

stattzufinden, wenn er oberhalb und unterhalb der Bruchstelle genau anliegt und continuirlich sich über die Bruchstelle hinüber erstreckt. Die Wirkung ist auch hier die der Retention (Contention), welche Knickung und seitliche Verschiebung verhindert. Wenn man damit die Extension identificiren will, so wäre gegen die Benennung nichts einzuwenden. Man darf dann nur unter Extension nicht den Zug an der Extremität verstehen, wie es bei den Gehverbänden vielfach der Fall ist, wenn von Extension gesprochen wird.

Es wäre selbstverständlich andererseits zu weit gegangen, einen Verband nicht benutzen zu wollen, wenn er nicht völlig entlastend wirkt, und von der Anbringung eines Sitzringes ganz abzusehen, falls sich der Verband bis zum Becken oder darüber hinaus erstrecken soll. Wir werden die Entlastung benutzen, wo und so weit wir sie benutzen können oder müssen. Der Entlastung halber brauchen wir jedoch keine andere Vorrichtung am Verband anzubringen, als diejenige ist, welche eine vollkommene Retention der Bruchstücke bewirkt. Deshalb können wir bei Unterschenkelbrüchen auf die Fortführung des Verbandes bis zum Becken verzichten. Nur wenn die Ausdehnung des Verbandes eine derartige ist, dass er den ganzen Oberschenkel umfasst, oder dass das Hüftgelenk in den Bereich desselben zu liegen kommt, sind wir aus praktischen Gründen genöthigt, den Druck von unten auf das Tuber ischii zu übertragen, wodurch eine Entlastung zu Stande kommt ähnlich derjenigen, welche vorhanden ist, wenn sich der Patient auf einen Stock stützt. Ohne einen guten Sitzring wäre ausserdem ein genauer Anschluss an das Bein gar nicht möglich. Der Verband muss oben einen derartigen Abschluss haben, dass er von den Weichtheilen in der Glutäalfalte gut ertragen wird. Der Sitzring ist also ein nothwendiger Bestandtheil des weit hinaufreichenden Gehverbandes, gleichgültig, welche Wirkung demselben auch immer zugeschrieben wird. Mit anderen Worten, das Tuber ischii und die Glutäalfalte können dem Retentionsverband einen guten Stützpunkt bieten, wenn er hier sein Ende erreichen muss oder unterbrochen wird.

Die erste Aufgabe bei jeder Fractur ist die Reposition der Bruchstücke, die zweite Aufgabe besteht in der Retention. Um die letztere Aufgabe durchführen zu können, muss der Contentivverband, welcher den Retentionsring darstellt, jedenfalls nach oben und unten eine gewisse Ausdehnung haben. Je höher die Fractur liegt, um so kürzer muss das obere Stück des Retentionsringes werden, wenn das Hüftgelenk Beugung und Streckung unbehindert ausführen soll. Um diesen Ausfall zu decken, muss zur Ermöglichung der Retention auch eine

Entlastung eintreten. Wir benutzen demnach die Entlastung nur zum Zwecke der Retention und können ohne Beeinträchtigung der Fracturheilung auf die Wirkung der Entlastung ganz verzichten, wenn wir die Retention auf anderem Wege zu Stande bringen. Da die erhärtenden Verbände die besten Retentionsverbände sind, so werden sie auch die besten Gehverbände darstellen. Wie diese in einer zweckmässigen Form zur Anwendung gelangen können, möge aus den obigen Auseinandersetzungen hervorgehen.

Zugegeben muss werden, dass die Herstellung eines Gypsmodelles manche Schwierigkeiten bereitet. Wer sich von diesen zurückschrecken lässt, wird jedoch an Arbeit und Zeit nichts sparen und wird für den Patienten kaum ein befriedigenderes Resultat erzielen. Die grösste Schwierigkeit liegt darin, den Patienten, der an einem frischen Beinbruch leidet, derartig zu lagern, dass er beim Anlegen der Gypsbinden und beim Abnehmen der Gypsschale keinen Schmerz empfindet. Eine grosse Erleichterung für den Arzt und den Gehülfen ist es hierbei, wenn sie sich einer maschinellen Vorrichtung bedienen können, welche im Stande ist, die Aufgabe der Extension und Contraextension an der verletzten Extremität zu übernehmen. Die Verwendung derartiger Extensions- und Lagerungsapparate, welche ein ruhiges, schonendes und exactes Arbeiten gestatten, ist für die Anlegung von Fracturverbänden entschieden von Wichtigkeit, obwohl die technische Frage noch nicht in befriedigender Weise gelöst ist. Das letztere mag darauf zurückzuführen sein, dass in der Chirurgie noch die Anschauung heimisch ist, dass die Hand des Gehülfen die beste Extensionsmaschine darstellt. Das instrumentelle Verfahren ist aber jedenfalls beim Anlegen der Gypsbinden zum Zwecke der Abformung des Gliedes nicht nur ein bequemes, sondern auch ein sehr einfaches und gestattet auch eine sichere Controle über das Verhalten der Bruchstücke. Ich benutze eine einfache Schiene, auf welcher zwei verschiebliche Halbringe befestigt sind zur Unterstützung der Kniekehle und der Wade. Oben trägt dieselbe einen Halbring zur Ausübung der Contraextension und unten einen senkrechten Stab mit einer Schraube, die mit der Extensionslasche in Verbindung gebracht wird. Beim Anlegen der Gypsbinden bleiben die von den Halbringen gestützten Partien zunächst noch frei, indem man die Binden nur über die Streckseite hinüberführt. Wenn der Verband so weit erhärtet ist, dass die Schiene entfernt werden kann, dann werden erst die Lücken durch einige Bindentouren geschlossen. Das Negativ erleidet dadurch keine Unterbrechung.

Die Extensionslasche muss abgenommen werden, wenn der Verband um das Fussgelenk und den Fuss gelegt wird. Man braucht aber dieselbe erst abzunehmen, wenn der übrige Theil bereits eine solche Festigkeit besitzt, dass die Bruchstücke sich nicht mehr verschieben können. Bei den Fracturen im Bereiche des unteren Abschnittes des Unterschenkels ist die Anlegung der Extensionslasche nicht möglich. Bei diesen Verletzungen müssen bis zur Erhärtung des Verbandes die Hände des Assistenten extendiren, was um so leichter ist, je mehr das Bein unterstützt

wird und sich in ruhiger Lage befindet. Ob die Extension manuell oder instrumentell ausgeübt wird, in jedem Falle ist vor Anlegung der Gypsbinden streng darauf zu achten, dem Patienten eine solche Lage zu geben, dass er längere Zeit ruhig in derselben verharren kann. Es ist bekannt, wie die Musculatur bei Verbandproceduren zu zittern beginnt, wenn sie nicht vollkommen erschlafft ist.[1])

In welcher Höhe mit dem Anlegen der Gypsbinden begonnen werden soll, ist gleichgiltig, da ein Zug nicht ausgeübt werden darf. Die Binden sollen, um diesen zu vermeiden, von einer Hand in die andere gelegt und während des Aufrollens locker aufgelegt werden, auch wenn sie Falten werfen. Dieselben können im Verlaufe der Application der Binden häufig glatt gestrichen werden. Selbstverständlich muss vor den Anlegen der Binden auf die Haut letztere gut eingeölt werden. Es ist meistens nicht nöthig, einen dicken Verband anzulegen. Auch von der Einlage eines Streifens Segeltuch, auf dem die Binden später aufgeschnitten werden sollen, u. dergl. kann Umgang genommen werden. Es wird behufs Abnahme zuerst mit einem scharfen Messer eine Rinne in den Verband und letzterer dann mit einer Gypsscheere, deren untere Branche auf der Seite, welche auf die Haut aufzuliegen kommt, flach geschliffen ist, aufgeschnitten, wenn er noch feucht und nicht ganz hart ist. Er kann eventuell nach dem Aufschneiden am Gliede noch vollends trocknen. Es empfiehlt sich, den Verband auf der äusseren Seite aufzuschneiden, um mit der vorderen Kante der Tibia nicht in Berührung zu kommen. Auch die Berührung der Gypsscheere mit dem äusseren Knöchel soll so gut als möglich vermieden werden. Nach dem Aufschneiden und dem Aufklappen der Gypsschale wird dieselbe, um sie zu entfernen, bei guter Fixation des Beines unter dem Bein hinweggezogen. Die Innenfläche des Negativs muss vollständig glatt sein. Wenn sie staffelförmig ist, dann waren die Binden zu fest angelegt.

Wenn der Patient in klinische Behandlung tritt, kann unmittelbar nach der Reposition oder nach Abnahme des provisorischen Verbandes die Application des Gypsverbandes behufs Abformung des Gliedes erfolgen. In der Privatpraxis wird es häufig der Fall sein, dass erst einige Tage nach Anlegung des ersten Verbandes diese Procedur von statten geht. Dem Verbandwechsel unterwerfen sich dann die Patienten gern, wenn man ihnen die Anfertigung eines Gehverbandes in Aussicht stellt. Nicht selten haben dieselben gar nicht den Wunsch, vor Ablauf von 8—14 Tagen das Bett zu verlassen.

Welchen Verband die Patienten bis zur Fertigstellung des Modellverbandes im Bett tragen sollen, brauchen wir nicht zu erörtern. Dies entzieht sich unserer Aufgabe. Ich möchte nur bemerken, dass es bei Supramalleolarfracturen mit deutlicher Diastase am inneren Knöchel wünschenswerth sein kann, dass der Fuss einige Tage lang in Adductionsstellung fixirt wird. Hierzu eignen sich Linhart'sche Pappschienen, welche, entsprechend geformt, an die Aussenseite des Unterschenkels und Fusses angelegt werden, besonders gut, obwohl sie durch neuere Verbandmethoden beinahe verdrängt sind. Es ist nicht zweckmässig, in solchen

1) Anmerkung bei der Correctur: In letzter Zeit habe ich die Gypsbinden über die Extensionslasche hinübergelegt.

Fällen unmittelbar nach der Verletzung die Abformung vorzunehmen, überhaupt frühzeitig einen Gehverband anzulegen. In einem Falle, der eine derartige Verletzung betraf, konnte nach Abnahme des ersten, den Fuss mittels einer Linhart'schen Pappschiene in Adductionsstellung fixirenden Verbandes der Fuss am sechsten Tage gerade gerichtet werden, ohne dass die Diastase wieder auftrat. In einem zweiten Falle war am achten Tage die Diastase noch vorhanden, wenn der Fuss in Abductionsstellung versetzt wurde. Die Abformung wurde aber vorgenommen, da die Diastase bei mässiger Adduction verschwand, in welcher Stellung auch der Gehverband angelegt wurde. Die Heilung erfolgte in durchaus befriedigender Weise. Der ersterwähnte Patient hatte am zehnten Tage das Bett verlassen. Am elften Tage ging er bereits ohne Stock im Zimmer umher. Die Ursache seiner Verletzung war ein Sturz von einer Treppe, und er war erst am fünften Tage in klinische Behandlung eingetreten. Er hatte eine mehrstündige Wagen- und Eisenbahnfahrt nicht gescheut, um in der Klinik meines Bruders, Prof. Riedinger, sich einen Gehverband anlegen zu lassen. Trotzdem ihn die Reise angestrengt hatte, verursachten ihm der Verbandwechsel und die Manipulationen bei der Herstellung des Verbandnegatives keine nennenswerthen Beschwerden. Vor dem zehnten Tage wollte der Patient nicht aufstehen und trug den abnehmbaren Gypsleimverband, der die Bewegungen des Fussgelenkes gestattete, bis zum Ablauf der sechsten Woche nach der Verletzung. Nach dem Aufstehen trat anfangs täglich ein ziemlich starkes Oedem des Fusses und des unteren Abschnittes des Unterschenkels auf, was nicht etwa darauf zurückgeführt werden darf, dass der Verband des Patienten keine entlastende Wirkung ausübte, weil er nämlich nur bis zum Kniegelenk reichte und auch nicht gegen die Condylen der Tibia sich anstemmte. Denn gerade in diesem Falle habe ich mich überzeugt, dass die Entlastung für die Fracturheilung völlig überflüssig ist. Ich hatte nämlich einen vollständigen Stützapparat mit Oberschenkelhülse und Polsterung für die Glutäalfalte und das Tuber ischii aus Gypsleimbinden angefertigt. In diesem Apparat ging der Patient am ersten Tag umher, es trat trotz der vermeintlichen Entlastung ein starkes Oedem auf, und trotz der Erhöhung der Schuhsohle auf der anderen Seite war der Gang sehr schlecht. Der Patient wurde ängstlich und begann, sein Vertrauen auf den Gehverband zu verlieren. Sein Gemüthszustand wurde hierdurch nicht gerade günstig beeinflusst, so dass er sich von weiteren Gehversuchen, die am nächsten Tage angestellt werden sollten, nicht viel versprach. Dies veranlasste mich, noch am ersten Tage die Oberschenkelhülse abfeilen zu lassen. Am nächsten Tage bot der Patient ein ganz verändertes Bild. Seine Bedenken waren verschwunden. Er konnte ohne Beschwerden im Zimmer umhergehen und sicher auf das verletzte Bein auftreten. Die Abnahme der ganz zwecklosen Oberschenkelhülse war für den Patienten eine wirkliche Entlastung (nicht wegen des Gewichtes), und das Oedem am Abend des zweiten Tages war sicher kein stärkeres als am vorhergehenden Tage. Das Gewicht des ganzen Apparates betrug 1700 g, das Gewicht des Apparates ohne Hülse, was unten noch erwähnt wird, 1000 g.

Bei dem zweiten Patienten konnte man die Beobachtung machen, dass der abnehmbare Gypsleimverband auch ein sehr zweckmässiger Con-

tentivverband ist, da vollständiges Wohlbefinden erst mit der Anlegung des Gehverbandes eintrat. Dieser Patient verliess erst am vierzehnten Tage das Bett, da er ausserdem noch an einer Wunde am Unterschenkel litt, deren Abheilung abgewartet werden sollte. Er trug den Verband, welcher auch nur bis zum oberen Abschnitte des Unterschenkels reichte, ohne sich gegen die Condylen der Tibia zu stützen (Fig. 7), gleichfalls bis zum Ablauf der sechsten Woche nach der Verletzung. Die Callusbildung war weniger stark wie im ersterwähnten Falle. Auch das Oedem nahm den Umfang nicht an wie in jenem Falle, und die Bewegungsstörungen des Fussgelenkes waren erheblich geringer.

Fig. 7.

So viel nur sei über diese beiden Fälle berichtet. Ich habe sie erwähnt, weil sie die Veranlassung waren, dass ich es vollständig aufgegeben habe, das Bein bei Unterschenkelfracturen im unteren Abschnitte entlasten zu wollen. Auch bei einer Fractur des Unterschenkels in der Mitte habe ich den Verband nur bis zum Kniegelenk angelegt. Es handelte sich um eine 26 Jahre alte Dame, bei welcher nach dreiwöchentlicher Bettbehandlung noch eine sehr deutliche abnorme Beweglichkeit an der Bruchstelle vorhanden war. Die Heilung des Bruches im Gehverband war 3 Wochen später beendet. Bei einer weiteren Fractur des Unterschenkels an der Grenze des mittleren und unteren Drittels habe ich wegen verzögerter Callusbildung den Verband nach der gleichen Zeit und in der gleichen Ausdehnung zur Anwendung gebracht.

Dagegen ist es nothwendig, bei Brüchen in der oberen Hälfte des Unterschenkels eine Oberschenkelhülse mit anzufertigen. Wenn der folgende Fall auch sehr spät in Behandlung gekommen ist, so erlaube ich mir, ihn doch kurz anzuführen. Ein 25 Jahre alter Patient hatte durch Aufschlagen eines schweren Holztheiles einer Maschine einen Bruch des rechten Unterschenkels an der Grenze des mittleren und oberen Drittels erlitten. Er lag 25 Wochen lang in Gypsverbänden beständig zu Bett, ohne dass eine Consolidation der Fractur erfolgte. Alsdann wurde er in die Klinik von Professor Riedinger verbracht, wo ich ihm einen Gehverband aus Gypsleimbinden anlegte. Nachdem er 4 Wochen lang den Verband getragen

hatte, war unter Callusbildung der Bruch verheilt. Nach 5 Wochen wurde der Verband entfernt. Der Oberschenkel war in eine Hülse mit eingeschlossen, welche nicht bis zum Tuber ischii hinaufreichte.

Wie ich oben bereits erwähnt habe, halte ich es im Interesse der Retention für nothwendig, dass der Gehverband eine Stütze für das Tuber ischii und für die Weichtheile der Glutäalfalte abgiebt, wenn der Oberschenkel vom Verband ganz umschlossen sein soll. Diese Nothwendigkeit dürfte bei allen Oberschenkelbrüchen eintreten. Es empfiehlt sich sogar, das Kniegelenk durch den Verband zu immobilisiren und einen Beckengurt anzubringen, welcher gelenkig nur hinsichtlich der Beugung und Streckung mit der Oberschenkelhülse verbunden ist.

So habe ich bei einem 10 Jahre alten Knaben eine Schrägfractur des linken Oberschenkels an der Grenze des mittleren und oberen Drittels mittels eines Verbandes behandelt, der nur am Fussgelenk und am Hüftgelenk beweglich war (cf. Fig. 8). Der Knabe war beim Turnen von einer Leiter gestürzt und kam am dritten Tage in meine Behandlung. Am sechsten Tage erhielt er den Gehverband und ging am zehnten Tage nach der Verletzung allein im Garten des Hauses, in dem er wohnte, umher. Nach Ablauf von 6 Wochen, vom Tage der Verletzung an gerechnet, besuchte er wieder die Schule, nachdem 8 Tage zuvor der Verband abgenommen war. Die Heilung des Bruches erfolgte in correcter Stellung. Die Verkürzung betrug nicht 1 cm. Eine Schwellung des Beines war während der Fracturheilung nicht zu bemerken.

Fig. 8.

Drei weitere Fälle von einfachen Knöchelbrüchen, welche ich nach dieser Methode behandelt habe, übergehe ich, da sie, wie ich glaube, kein besonderes Interesse beanspruchen können. Bei diesen Verletzungen kann mit demselben Recht ein Gypsverband oder ein Albers'scher Gypsleimverband angelegt werden. Ich möchte nur noch anführen, dass es in keinem der erwähnten Fälle nothwendig war, den Gehverband während der Fracturheilung abzunehmen, weil er Beschwerden verursachte. Nur in dem Falle von Pseudarthrose wurde der Verband von Zeit zu Zeit

abgenommen, um eine Revision vorzunehmen. Die Controle ist schon dadurch ermöglicht, dass der Verband aufgeschnürt und etwas auseinander gebogen wird. Es hätte sich vielleicht in einzelnen Fällen empfohlen, den Gehverband früher anzulegen, doch dies hing lediglich von äusseren Umständen ab, mit denen man ja in der Privatpraxis mehr als in der Klinik zu rechnen hat. Im allgemeinen kann man nur sagen, der Gehverband soll möglichst bald zur Anwendung gelangen.

Ich bin nun aber nicht der Meinung, dass es für den Patienten nutzlos ist, wenn er nach der Verletzung erst einige Tage lang zu Bett liegen bleibt. Die Bettruhe und die Hochlagerung befördert bei subcutanen Fracturen die Resorption des Blutergusses, sie vermindert ausserdem die Schmerzhaftigkeit und die Gefahr der Fettembolie. Auch bei Brüchen mit starker Neigung zur Verschiebung oder gleichzeitiger Verletzung der Gelenke wird sich ein allzu frühes Auftreten kaum empfehlen. Ausserdem glaube ich, dass der angebliche hypertrophische Callus, von dem manchmal die Rede ist, auf ein allzu frühes Aufstehen zurückzuführen ist. Aus diesen Gründen möchte ich es vorziehen, in der Regel frühestens vom 6. bis 8. Tage nach der Verletzung an das Aufstehen zu gestatten.

Fig. 9.

Die Verwendbarkeit des Gypsleimverbandes ist damit noch nicht erschöpft. Wir können in einfachster Weise aus Gyps und Leim am Modell auch für andere Zwecke Stützapparate herstellen, welche den Hülsenschienenapparaten an Wirkung nicht nachstehen (cf. Fig. 9). Die nöthigen Schlosser- und Sattlerarbeiten wird sich bei einigem Interesse jeder Arzt leicht herstellen lassen können.

Ein dankbares Object werden besonders diejenigen Fälle sein, in denen ein Stützapparat nur vorübergehend getragen werden soll. Aber, abgesehen davon, sind die Gypsleimverbände ebenso haltbar wie die Verbände aus Leder. Das Gewicht derselben übersteigt das der Hülsenschienenapparate nicht. Ein Apparat für einen 17 Jahre alten Patienten mit Contractur eines Kniegelenkes, von Hessing selbst angefertigt, wog 1750 g,

ein von mir angefertigter und von einem Patienten mehrere Monate lang wegen Pseudarthrose des Oberschenkels getragener Gypsleimverband wog 1850 g (Fig. 9). Letzterer war aber umfangreicher als ersterer. Die Verbände, welche die oben erwähnten Patienten mit Supramalleolarfracturen trugen, wogen einzeln nicht über 1000 g. Das Gewicht des Verbandes, welcher bei der Schrägfractur des Oberschenkels zur Verwendung gelangte, betrug 1150 g. Die Dicke der Verbände betrug 2 bis 4 mm. Ich möchte noch anführen, dass die Schienen, welche die Hülsen gelenkig verbinden, auch nach Fertigstellung des Verbandes auf denselben aufgenietet werden können, wenn man es nicht vorzieht, dieselben mit in den Verband einzuschliessen, was eine grössere Haltbarkeit verspricht. An der Sohle müssen die Schienen entsprechend der Fusswölbung umgebogen sein und können zur Verstärkung der Sohle des Apparates mit einer Eisenplatte vernietet werden.

Die Anfertigung des Verbandes am Modell dürfte aus der obigen Schilderung ersichtlich sein und ist eine sehr einfache.

Die Herstellung des Gypsmodelles ist ebenfalls nicht schwierig. Die Lücken der Gypshülse — des Negativs — müssen durch Gypsbrei, Gypsbinden oder nur Gazebinden geschlossen werden, und dann wird die Hülse mit nicht zu dicker Gypslösung ausgegossen. Letzteres kann geschehen, indem das Negativ aufgehängt, an die Wand gelehnt oder von einem Gehülfen mit den Händen gehalten wird. Das Negativ zieht so viel Feuchtigkeit an, dass es später leicht entfernt werden kann. Es ist darauf zu achten, dass das Negativ stark genug ist, damit es nicht beim Eingiessen des Gypses an irgend einer Stelle abreisst. Die Oberfläche des Modelles muss glatt sein. Um dies zu erreichen, muss eventuell Gypsbrei mit Hülfe eines Spatels auf dasselbe aufgetragen werden. Wenn dadurch das Modell etwas dicker werden sollte als das Bein, so ist dies nicht von Nachtheil, da in der Regel doch unter dem Verband ein Kleidungsstück oder eine Schlauchbinde getragen wird.

Ich habe bisher unter anderem den Zweck verfolgt, Gypsleimbinden zur Herstellung von Gehverbänden zu empfehlen. Ich gestehe gern zu, dass sie die Verwendung des Leders zu orthopädischen Zwecken nicht überflüssig machen können, denn das Leder ist das souveräne Mittel der Werkstätte. Es giebt kein Material, von dem man behaupten könnte, dass es das Leder zugleich an Eleganz, an Leichtigkeit, Festigkeit, Haltbarkeit und Elasticität übertrifft. Es lässt sich dem Leder auch ein solcher Härtegrad verleihen, dass es ganz das Aussehen von Celluloid bekommt. Gegen Feuchtigkeit ist es in völlig genügender Weise, widerstandsfähig. Ich sage in völlig genügender Weise, denn absolute Widerstandsfähigkeit gegen Nässe besitzt es nicht, wie es z. B. das Celluloid besitzt, da das Leder im Wasser weich wird. Diese Eigenschaft benutzen wir aber, um den Lederhülsen jede beliebige Form zu geben. Die Technik ist eine einfachere, als die der Celluloidverbände, welche, um wieder

biegsam zu werden, der Hitze ausgesetzt werden müssen. In eine derartige Nässe werden die Lederhülsen im Gebrauch niemals gerathen, dass sie dabei ihre Form verlieren.

In der Industrie werden schon lange Ledersorten verwendet, welche zu irgend welchen Zwecken in Oel oder Wasser erweicht werden und dann erhärten. So gebraucht man das sogenannte Pergamentleder, um Treibriemen zu vernähen. Ganz ähnlich ist das von Bingler in Ludwigshafen erfundene und in den Handel gebrachte „Hornhautleder". Wegen der Aehnlichkeit des verarbeiteten Materiales mit Horn wählte Bingler die Bezeichnung „Hornhautleder". Ich würde die Bezeichnung „Hartleder" für passender halten, da hierdurch die Eigenthümlichkeit des Leders besser gekennzeichnet ist, und eine Zweideutigkeit vermieden wird

Die Lederfabrikation ist dem Fortschritte der mechanischen Orthopädie gefolgt, indem für die Zwecke der letzteren schon bei der Fabrikation das Leder in entsprechender Weise vorbereitet wird. Es ist bekannt, dass Nebel ein besonderes Leder für orthopädische Apparate herstellen lässt. Den Besuchern der 68. Versammlung der deutschen Naturforscher und Aerzte zu Frankfurt a. M. werden die von Nebel in der chirurgischen Section demonstrirten Lederhülsen noch erinnerlich sein. Dieselben fanden damals allgemeinen Beifall. Seit dieser Zeit habe ich das Nebel'sche Leder vielfach zu Hülsenapparaten verwendet. Dasselbe erreicht einen ziemlich hohen Härtegrad und ist sehr leicht und elastisch, muss aber längere Zeit auf dem Modell ausgespannt bleiben, damit es sich nicht zusammenzieht (etwa drei Wochen lang). Auch das Leder, welches ich von der Firma Noerdlinger & Kauffmann in Cannstatt beziehe, ist besonders präparirt und vorzüglich geeignet zu orthopädischen Zwecken. Dieses Leder wird in der Stärke von 2—4 mm fabrizirt, und zwar in „Naturfarbe" und orange gefärbt, so dass es auch der Orthopaedia elegans Rechnung trägt. Da es wie das Nebel'sche Leder die Dicke des unpräparirten Leders nicht erreicht, so werden die Apparate erheblich leichter. Die dünneren Sorten können zur Anfertigung von Hülsenschienenapparaten, die dickeren zur Anfertigung von künstlichen Gliedern verwendet werden. Das von der genannten Firma zu beziehende Hartleder wird durch mässig laues Wasser einige Stunden lang geweicht und getränkt, dann über dem Gyps- oder Holz-Modell gewalkt und getrocknet. Nach dem Trocknen, welches bei gewöhnlicher Zimmertemperatur höchstens 6 bis 8 Tage in Anspruch nimmt, bleibt es hart, auch wenn es mit dem Körperschweiss oder sonstiger Feuchtigkeit in Berührung kommt und schrumpft nicht mehr. Um die Hülsen der fortschreitenden Besserung anzupassen, müssen sie natürlich wieder durch laues Wasser geweicht und von neuem auf dem Modell gewalkt werden, das gleichfalls in entsprechender Weise vorher umzuformen ist. Um den Prozess des Trocknens zu beschleunigen, kann man die Modelle, über welche das Leder gespannt ist, in einem Trockenofen oder Backofen einige Stunden lang der trockenen Hitze aussetzen.

Das Leder ist in der Mitte (im „Kern") der sogenannten Haut besser als an den Randpartien. Soll an Leder gespart werden, so muss vor dem

Ausschneiden desselben eine Schablone aus Papier angefertigt werden, welche genau die Ausdehnung des auszuschneidenden Lederstückes haben soll.

Die Verarbeitung des Leders ist die denkbar einfachste. Während des Weichens des Leders im Wasser soll das Leder häufig herausgenommen und gleich der Wäsche leicht ausgerungen werden, damit es beim Walken möglichst „egalisirt" und gleichmässig durchtränkt ist. Beim Aufspannen auf das Modell wird das Leder möglichst gedehnt, um ein genaues Anlegen zu bewirken. Es werden deshalb die Ränder mit flachen Zangen stark angezogen und mit Nägeln am Modell befestigt. Wenn es sich um ein Gypsmodell handelt, so muss dieses natürlich vollkommen trocken sein, damit die Nägel fest eingeschlagen werden können. Bei der Anfertigung von Corsetten benutzt Nebel Modelle aus Cement. Man kann dem Gyps auch eine grössere Härte verleihen, wenn man ihn mit Leimwasser mischt, ehe man das Negativ ausgiesst. Das Modell trocknet aber dann langsamer. Zu viel Leim darf man nicht nehmen, da sich der Leim stärker zusammenzieht als der Gyps, infolgedessen Lücken entstehen und die Oberfläche des Modelles einsinkt. Es ist ausserdem zu bedenken, dass durch den Leim die Oberfläche des Modelles klebrig wird.

Auch das Walken des Leders ist eine einfache, kunstlose Procedur, welche darin besteht, dass die Oberfläche des Leders mittelst eines geeigneten Instrumentes kräftig gestrichen und geglättet wird. Wenn mit dem Locheisen Löcher in das Leder eingeschlagen werden sollen, wie bei Corsetten, so muss dies bald nach dem Walken und vor dem Erhärten des Leders geschehen.

Man wird sich meist mit einem mässig harten Leder bei der Anfertigung von Hülsen-Schienen-Apparaten begnügen können. Zur Anfertigung von künstlichen Gliedern, von starren Corsetten und überhaupt von allen tragbaren Apparaten, für welche bisher die Verwendung von Cellulose (Hübscher, Vulpius) und von Celluloid entweder in Form von Platten oder in Form von Celluloid-Aceton-Lösung (Landerer und Kirsch, Maass) empfohlen wurde, ist das Bingler'sche Hartleder zu gebrauchen. Die Hartlederverbände stehen den Verbänden aus Celluloid und Cellulose in nichts nach. Sie sind sehr leicht. Ein Corsett, wie es in Figur 10 abgebildet ist, für ein 18jähriges kräftiges Mädchen wiegt mit allem Zubehör 1100 g. So viel wiegen auch Corsette aus Celluloid, wenn sie mit allem versehen sind, was zum Tragen der Corsette nothwendig ist. Das Leder allein wiegt kaum die Hälfte des notirten Gewichtes. Verstärkungen mit Schienen aus Stahl oder Neusilber sind nicht unbedingt nöthig. Die Festigkeit des Materiales ist schon bei einer Dicke von 2 mm eine derartige, dass es auch ohne Verstärkung seine Form beibehält. Die Aufnietung dünner Stahlspangen complicirt indess die Technik nicht erheblich und ist oft wünschenswerth, da sie als Träger von Gelenken, Schrauben und Pelottenknöpfen benutzt werden können. Die directe Aufnietung von Verstärkungsbändern, Schienen, Streifen, Platten, Ringen etc. bei ber Herstellung von Prothesen stört die Festigkeit des Materiales nicht, da letzteres eine ebenso gute Unterlage bietet wie jedes andere harte Material.

Das Bingler'sche „Hornhautleder" erreicht die grösste Härte von allen Ledersorten und ist ebenso transparent und elastisch wie das

Celluloid, dem es an fertigen Apparaten täuschend ähnlich sieht. Die Feuergefährlichkeit kommt bei ihm nicht in Betracht. Da der Körperschweiss von ihm nicht aufgenommen wird, so ist eine besondere Fütterung der Corsette nicht nothwendig.

Das Verfahren Bingler's besteht darin, dass die noch nicht völlig gegerbte Thierhaut erst zu „Hornhautleder" präparirt wird.

Fig. 10.

Die Stücke, die aus der von der Fabrik gelieferten Rohhaut ausgeschnitten sind, werden 12 Stunden lang in Wasser gelegt, dann aufgewalkt. Das Modell mit dem Ueberzug muss entweder in einem Trockenofen oder auf einem Bäckerei-Backofen getrocknet werden, was bei Gypsmodellen, die noch Feuchtigkeit enthalten, etwa 8 bis 10 Tage in Anspruch nimmt. In der Zwischenzeit wird das Leder mit einer von Bingler hergestellten Flüssigkeit, deren Zusammensetzung vorläufig sein Geheimniss ist, überstrichen. Nach dem Abnehmen des gehärteten Leders wird die definitive Form hergestellt und das Leder abgefeilt. Sodann wird das Ganze mit Glaspapier und einer zweiten Flüssigkeit abgerieben, schliesslich mit einem weichen Lappen blank gestrichen. Auch dem gewöhnlichen Leder kann durch die Behandlung mit den Bingler'schen Präparaten erhöhte Eleganz und Glätte verliehen werden.

Es ist somit der Anfang gemacht, dass das erhärtende Leder für alle orthopädischen Zwecke verwendet werden kann, für welche wir nicht den Gypsverband

oder den Gypsleimverband verwenden wollen. Bei den Fracturen brauchen wir diesen Ersatz nicht, da sich für deren Behandlung die Gypsleimverbände besser eignen. Bei der Behandlung der Coxitis werden wir eher in die Lage kommen, Hülsen aus Leder anzuwenden. Wenn ich oben starre Corsette als Beispiel für die Verwendbarkeit des Hartleders angeführt habe, so will ich damit nicht ausgesprochen haben, dass ich eine ausgedehnte und consequente Verwendung derartiger Corsette bei der Behandlung der Skoliose für wünschenswerth halte.

Zum Schlusse möchte ich erwähnen, dass Bingler zum erstenmal das Celluloid in Platten für orthopädische Apparate verwendet hat. Bereits in den Jahren 1890 und 1891 hat er seine Celluloidapparate in Heidelberg vor Herrn Geheimrath Czerny demonstrirt, dessen Anerkennung sie sich verschaffen konnten. Später liess Lorenz ebenfalls Celluloid für Hülsenapparate verarbeiten, nachdem das Bingler'sche Walkverfahren in Oesterreich nicht mehr patentirt war.

Litteratur.

Albers, Ueber eine Modification der Waltuch'schen Holzverbände (Gypsleimverband). Berliner klinische Wochenschrift. 1894. Nr. 6.

Coste, Ueber die sogenannten Gehverbände u. s. w. Veröffentlichungen aus dem Gebiete des Militär-Sanitätswesens. Heft 11. Berlin 1897.

Dollinger, Die Behandlung der tuberculösen Hüftgelenksentzündung, Contractur und Anchylose. Zeitschrift für orthopädische Chirurgie. I. Bd. 1892.

Hoffa, Lehrbuch der orthopädischen Chirurgie. II. A. Stuttgart 1894.

Landerer und Kirsch, Der Celluloidmullverband. Eine neue Verbandart. Centralblatt f. Chirurgie. 1896.

Lorenz, Ueber die mechanische Behandlung der Coxitis und der fungösen Gelenkerkrankungen der unteren Extremität überhaupt. Wiener Klinik. 1892. 10 und 11.

Maass, Ueber Celluloidverbände. Berliner klinische Wochenschrift. 1897. Nr. 45.

Mathysen, Der Gypsverband u. s. w. Deutsch von Neuhausen. Crefeld 1857.

Pirogoff, Der Gypsklebeverband u. s. w. Klinische Chirurgie. 2. Heft. Leipzig 1854.

Rydygier, Die Behandlung der Gelenktuberculose. Wien und Leipzig 1895.

Szymanowski, Der Gypsverband u. s. w. Petersburg 1857.

Taylor, Ueber die mechanische Behandlung der Erkrankungen des Hüftgelenkes. Deutsche Uebersetzung. Berlin 1873.

Vulpius, Ueber die Verwendung der Cellulose in der Orthopädie. Zeitschrift f. orthop. Chirurgie. V. Bd. Heft 1.

Winiwarter, Lehrbuch der chirurgischen Operationen. Stuttgart 1895.

XV.

Aus der chirurgischen Universitätsklinik in Königsberg.

Ueber osteoplastische Unterschenkelamputationen und deren Technik.

Von

Dr. Storp,

früher Secundärarzt der Klinik.

(Mit 7 Abbildungen.)

Die Amputationstechnik an der unteren Extremität, speciell der Unterschenkeldiaphyse, hat sich im Laufe der letzten Jahre ganz wesentlich vervollkommnet.

Es ist das grosse Verdienst von Bier[1]), der principiell so wichtigen Frage betreffs der Tragfähigkeit der Amputationsstümpfe näher getreten zu sein, und im Gegensatz zu der bis dahin herrschenden Ansicht, welche die Beschaffenheit der Haut und Weichtheilbedeckung als ausschlaggebend ansah, klar und überzeugend nachgewiesen zu haben, dass nicht diese Weichtheile, sondern fast einzig und allein die Beschaffenheit des Knochenstumpfes ausschlaggebend ist für die Belastungsmöglichkeit, d. h. also für die funktionelle Gebrauchsfähigkeit des Amputationsstumpfes, und dass, um dies zu erreichen, in erster Linie die Bildung von unregelmässig gestalteten, oft geradezu stacheligen Knochennarben vermieden werden muss, wie solche besonders durch den von der eröffneten Markhöhle aus sich bildende Knochencallus bedingt sind.

Im Hinblick hierauf hat Bier dann bei seinen Unterschenkelamputationen eine von ihm selbst mehrfach modificirte und verbesserte Methode befolgt, welche im Princip darauf hinausläuft, dass die Knochenwunde, beziehungsweise die offene Markhöhle mit einem anderen Knochenstück bedeckt und verschlossen wird, so dass der Amputirte jetzt auf normalem, glattem Knochen auftreten kann. Bier (l. c.) wollte bei seinen ersten derartigen Amputationsversuchen eine möglichst grosse Sohlenfläche mit normalem Knochen, dickem Weichtheilpolster und gesunder, nicht narbig veränderter Haut schaffen und operirte zu diesem Zweck in der Weise, dass er zunächst eine gewöhnliche Amputation mit Zirkelschnitt machte,

1) Bier, Ueber plastische Bildung tragfähiger Stümpfe nach Unterschenkelamputation. Deutsche Zeitschrift f. Chirurgie. XXXIV. Bd. — Weitere Mittheilungen über tragfähige Amputationsstümpfe u. s. w. Verhandlungen der Deutschen Gesellschaft f. Chirurgie. XXIV. Congress 1895 und Archiv f. klin. Chirurgie. L. Bd. Heft 2.

3—4 Wochen später nach Heilung der Amputationswunde einen vorderen, keilförmigen Defect aus Weichtheilen und Knochen herausschnitt, das untere, ca. 8—10 cm lange restirende Unterschenkelstück nach vorn herumklappte und rechtwinklig an das obere anlegte, so dass auf diese Weise gewissermaassen ein künstlicher Fuss gebildet wurde, und der Patient dann ein Stück der hinteren Fläche seines Unterschenkels zum Auftreten benutzte. Die hierbei erzielten funktionellen Resultate waren sehr gute. Die Mehrzahl der so Operirten konnte ohne Beschwerden mit dieser neugebildeten Sohle direct auftreten und mittels einer gamaschenförmig aufgeschnürten Prothese mit entsprechend erhöhter Sohle, resp. kurzer Stelzeumhergehen und theilweise sogar ihre Beschäftigung als ländliche Arbeiter wieder aufnehmen.

Ebenso berichtet Ritschl[1]) über einen in gleicher Weise mit gleich günstigem Erfolge operirten Fall aus der Freiburger Klinik: Es handelte sich um eine doppelseitige Unterschenkelamputation beiderseits dicht über den Malleolen nach Erfrierung, und konnte der Patient dann später, da die Stümpfe beide gleich lang waren, ohne alle Prothesen nur mit einfachen gepolsterten Schnürschuhen, wie auf Chopart'schen oder Pirogoff'schen Stümpfen etwa, umhergehen, — gewiss ein glänzender Erfolg.

Bei weiteren Versuchen gelangte dann Bier (l. c.) bald zu der Ueberzeugung, dass eine so grosse, gut gepolsterte Sohlenfläche, deren Herstellung ja immer gleichzeitig eine wesentliche Verkürzung des definitiven Stumpfes bedingte, gar nicht nothwendig war zur Erlangung eines guten funktionellen Resultates, und so begnügte er sich denn mit einem kleineren Knochenstück, welche snur zur Deckung der Markhöhle, beziehungsweise der Knochensägefläche herumgeklappt wurde.

Angeregt durch diese Versuche hat Gleich[2]) in ähnlicher Weise bei einem Fall die Deckung der Knochensägefläche durch einen Müller-König'schen Hautknochenlappen erzielt. Er umschnitt zu diesem Zweck einen grossen vorderen Hautlappen, präparirte denselben zur Hälfte seiner Länge etwa zurück und machte an dieser Stelle die gewöhnliche Amputation mit Zirkelschnitt. Dann amputirte er nochmals die Knochen mit Schonung der vorderen Weichtheile 3—4 cm weiter oberhalb von hinten her, stemmte die mit dem Hautlappen in Verbindung stehende innere Wand der Tibia mit dem Meissel ab und deckte mit dem so gebildeten Hautperiostknochenlappen den Amputationsstumpf, wobei die abgestemmte Knochenplatte sich auf die Sägefläche der Tibia auflegte.

Auch in diesem Fall war das funktionelle Resultat ein vorzügliches, insofern, als der Patient nach 4 Wochen bereits mit einer einfachen Gypshülse direct mit seinem Amputationsstumpf auftretend ohne Stock umhergehen konnte. Das gleiche günstige Resultat wurde mit dieser Gleich'schen Methode auch in der hiesigen chirurgischen Universitätsklinik erzielt (in 3 Fällen). Auch Herr Professor v. Eiselsberg hat bezüglich der Nachbehandlung ebenso wie die vorgenannten Autoren grossen Werth darauf gelegt, die Kranken möglichst früh mit ihrem neugebildeten

---

1) Ritschl, Ein Fall von doppelseitiger tiefer Unterschenkelamputation u. s. w. Beiträge zur klin. Chirurgie. XIII. Bd. Heft 2.

2) Gleich, Beitrag zur Bildung tragfähiger Amputationsstümpfe nach A. Bier. Wiener klin. Wochenschr. 1894. Nr. 30.

Stumpf auftreten zu lassen. Nach vier, in der letzten Zeit schon nach 2 Wochen erhielten die Patienten eine einfache Stelze aus Gypshülse und einem darin eingegypsten Holzstab bestehend, in welchem sie direct auf den Stumpf auftraten, und wurden möglichst zum Umhergehen angehalten. Die anfangs vorhandene Aengstlichkeit verlor sich sehr bald, und wenn die aufgelegte Knochenplatte, welche in der Regel erst nach 4—5 Wochen fest aufheilt, noch nicht ganz fest war, so wurde sie es immer sehr bald beim Umhergehen. Auf diese Weise wird einer Atrophie des Knochenstumpfes sowohl, als auch der bedeckenden Haut völlig vorgebeugt. Es kommt im Gegentheil sehr bald zu einer schwieligen Verdickung der anfangs zarten, wenig widerstandsfähigen Haut über dem Stumpf, welche dadurch den Charakter von Sohlenhaut erhält. [1])

Solchen funktionell so ausgezeichneten Erfolgen gegenüber dürfen jedoch auch die Nachtheile dieser Methoden nicht unerwähnt bleiben. Diese bestehen in erster Linie in einer ganz erheblichen technischen Schwierigkeit, welche die Operation nur unter günstigen äusseren Bedingungen in Bezug auf Assistenz, Asepsis etc. ermöglichen.

Bei der ursprünglichen Bier'schen Methode ist ausserdem die Nothwendigkeit einer zweiten Nachoperation, zu der sich aus begreiflichen Gründen der Patient nicht so leicht zu entschliessen vermag, und die dadurch bedingte lange Behandlung noch als ein besonderer Nachtheil anzusehen. Bier[2]) hat diese Missstände wohl auch empfunden und denselben Rechnung getragen durch eine neuerdings veröffentlichte Modification seiner Amputations-Technik, welche die Herstellung eines tragfähigen Stumpfes in einer Sitzung bei wesentlich vereinfachter Technik bezweckt.

Er unterschneidet einen grossen Hautlappen von der Aussen- oder Innenseite des Unterschenkels, präparirt denselben zurück und amputirt der Spitze des Lappens entsprechend durch einseitigen Zirkelschnitt. Dann sägt er mit horizontal gestelltem Sägeblatt eine dünne Knochenplatte von der inneren Tibiafläche mit Erhaltung des Periosts ab, gross genug zur Deckung der Knochensägefläche von Tibia, resp. Tibia und Fibula. Dieser Periostknochenlappen wird ebenfalls nach oben zurückgeschlagen und nun nochmals die Amputation mit Zirkelschnitt entsprechend der Basis dieser beiden Lappen gemacht. Es wird dann zunächst der Periostknochenlappen wie ein Deckel über die Sägefläche von Tibia und Fibula und darüber der Hautlappen geklappt und vernäht.

1) Erst nach Vollendung dieser Arbeit erhielt ich durch die Liebenswürdigkeit von Herrn Prof. Helferich Kenntniss von einer Dissertation aus der Greifswalder Klinik, worin über 3 Fälle berichtet wird, bei welchen die osteoplastische Amputation ebenfalls mit ausgezeichnetem, funktionellem Resultat gemacht worden ist:

Herdtmann, Ueber tragfähige Amputationsstümpfe nebst 3 Fällen von Amputationen nach Bier. Inaug.-Dissert. Greifswald 1896.

2) Bier, Operationstechnik für tragfähige Amputationsstümpfe. Centralbl. f. Chirurgie. 1897. Nr. 31.

Dieses Verfahren, welches Bier bereits in 11 Fällen mit gutem Erfolge erprobt hat, stellt ja eine ganz wesentliche Vereinfachung gegenüber den vorher erwähnten osteoplastischen Operationen der Art dar, aber es ist doch noch ein gut Theil complicirter als die gewöhnlichen heute geübten Unterschenkelamputationen. Wenn aber eine Operationsmethode allgemeinen Eingang finden und eine ältere Methode verdrängen soll, so darf sie nicht wesentlich complicirter oder langwieriger sein als diese. Das gilt ganz besonders für Amputationen, die ja weniger in Kliniken und grösseren Krankenhäusern von Special-Chirurgen, als vielmehr in der Mehrzahl der Fälle von praktischen Aerzten oft bei mangelnder Assistenz und unter ungünstigen äusseren Verhältnissen gemacht werden müssen. Gegenüber der gewöhnlichen Unterschenkelamputation mit Zirkel- oder Lappenschnitt erscheint nun die letztgeschilderte Amputationstechnik doch wesentlich complicirt:

1. durch die zweimalige Amputation und ferner

2. dadurch, dass die zweite definitive Amputation ziemlich erschwert ist, denn: die ihres vorderen Ansatzpunktes und damit ihres Tonus beraubten Muskeln und Sehnen ziehen sich zurück und weichen dem Messer aus, so dass es keine glatten, sondern unregelmässig gefetzte Wunden giebt, und infolge dessen, abgesehen von der dadurch event. bedingten Gefahr für die Wundheilung, das Aufsuchen der Gefässe und die Blutstillung oft wesentlich erschwert ist. Ebenso ist auch die zweite Durchsägung der ihres vorderen Zusammenhanges und Haltes beraubten und deshalb federnden Knochen relativ schwieriger. Dies sind Missstände, die jeder empfinden wird, welcher diese Operation zum erstenmal macht, und dies ist für mich die Veranlassung gewesen, eine Methode zu veröffentlichen, welche ich gelegentlich der letztjährigen Operationskurse an der Leiche ausprobirt habe, und welche sich mir in zwei Fällen beim Lebenden sowohl in Bezug auf die Leichtigkeit der Ausführung, als auch hinsichtlich des definitiven Erfolges sehr gut bewährt hat. Das Verfahren scheint vor der letzt beschriebenen Bier'schen Methode noch gewisse Vorzüge zu besitzen und ist vielleicht geeignet, dieser osteoplastischen Amputationsmethode die allgemeine Anerkennung zu verschaffen, welche derselben den funktionellen Erfolgen nach voll und ganz gebührt.

Die von mir geübte Operationstechnik gestaltet sich folgendermaassen: Zunächst wird ein grosser Hautlappen etwa dem ein einhalbfachen Durchmesser des abzusetzenden Gliedes entsprechend von der inneren Vorderseite des Unterschenkels derart umschnitten, dass

die vordere Tibiafläche etwa der Mitte des Lappens entspricht (Fig. 1). Der Lappen wird an der Spitze 2—3 cm weit, an den Seiten bis an die beiden Seitenkanten der Tibia von der Unterlage abpräparirt; diese mobilisirten Ränder des Lappens werden nach oben umgeschlagen und in dieser Lage mit zwei provisorisch an-

Fig. 1.

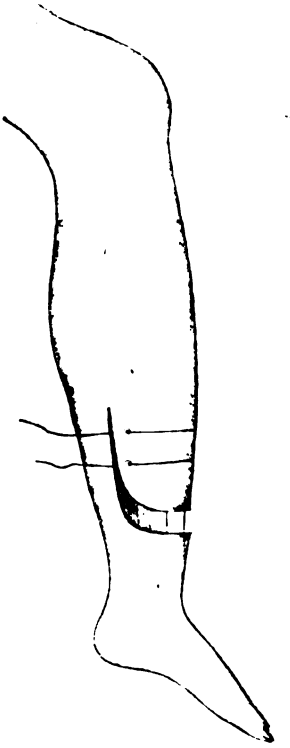

Fig. 2.

gelegten Nähten fixirt (Fig. 2), damit man beim späteren Absägen der Knochenplatte nicht gehindert wird. Es ist dies Aufnähen des Lappens deshalb zweckmässig, weil man einmal damit einen Assisten spart, und weil anderenfalls, wenn man den Lappen von einem Assistenten mit Haken in die Höhe halten lässt, derselbe dadurch leicht bei den folgenden Manipulationen vom Periost beziehungsweise Knochen abgerissen werden kann, was unter Umständen den Erfolg der ganzen Operation in Frage stellt.[1])

1) Anstatt den Lappen aufzunähen, kann man denselben auch durch eine umschlungene Karlsbader Nadel oder durch einen Muskelhaken, wie man solchen in jedem anatomischen Besteck findet, fixiren.

Dann wird von der vorderen Tibiafläche ein zur nachherigen Deckung von Tibia- und Fibula-Sagefläche genügend grosser Periostknochenlappen mit oberer Basis umschnitten, das Periost etwas zurückgeschoben und nun eine ca. 1 cm dicke Knochenplatte *K* von unten nach oben abgesägt. Man kann sich dies Sägen einer gleichmässig dünnen Knochenplatte dadurch erleichtern, dass man vorher der vorderen Kante der auszusägenden Platte entsprechend mit ein paar Sägezügen einen kleinen Keil *X* (Fig. 2 und 3) aus der Vorderfläche der Tibia aussägt und hier die Säge ansetzt. Zum Sägen kann man die gewöhnliche Stichsäge verwenden, doch ist dies bei der Härte des Knochens recht mühsam, und es ist zweckmässiger, wenn man sich dazu einer Säge ähnlich der von Langenbeck angegebenen mit einem zur Ebene des Bogens seitlich verstellbaren Blatt, und zwar einem möglichst schmalen und dicken Blatt bedient. Mit dieser Säge[1]) kann man eine beliebig lange Platte, d. h. bis nahe an die Stelle der definitiven Absetzung herauf mit grösster Leichtigkeit absägen. (In dem letzten in der Klinik operirten Falle (No. 8) wurde mit gutem Erfolg auch die Gigli'sche Drahtsäge zum Aussägen der Knochenplatte und zur Amputation in Anwendung gezogen.) Wenn man weit genug gesägt hat, zieht man die Säge zurück und bricht mit zwei seitlich in den Sägespalt eingesetzten Elevatorien die Knochenplatte nach oben um, wobei sich das Periost *P* ganz von selbst von dem stehengebliebenen Knochen etwas nach oben abschiebt und so gewissermaassen ein bewegliches Charnier für die Knochenplatte bildet (Fig. 3). Jetzt wird der ganze Haut-Periostknochenlappen nach Entfernung der provisorisch angelegten Nähte nach oben zurückgeschlagen und seiner Basis entsprechend eine gewöhnliche Unterschenkelamputation mit Zirkelschnitt gemacht (Fig. 4). Nach Stillung der Blutung wird der Lappen wieder herunter geklappt, und die Hautnähte angelegt, wobei sich die Knochenplatte ganz von selbst, ohne dass man dieselbe weiter zu

Fig. 3.

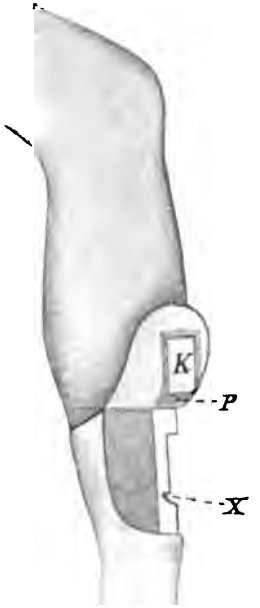

1) Mit einer solchen Säge lässt sich auch, wenn man das Blatt entsprechend einstellt, eine bogenförmige Kniegelenksresection nach Helferich sehr bequem und leicht ausführen.

fixiren braucht, wie ein Deckel auf die Knochensägefläche der Tibia und Fibula auflegt. Die Nahtlinie fällt nach hinten und wird weder beim Auftreten, noch beim Vorschleudern des Stumpfes während des Gehens irgend wie in Mitleidenschaft gezogen. Wenn die deckende Knochenplatte zur Bedeckung der Fibula nicht ausreicht, so muss diese letztere in einem etwas höheren Niveau als

Fig. 4.

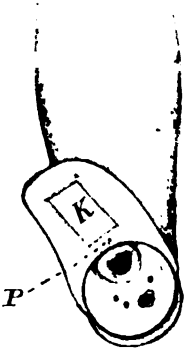

Fig. 5.

die Tibia abgesägt werden, um später beim Auftreten jeden Druck auf die in diesem Falle nicht bedeckte und darum meist auch nicht belastungsfähige Sägefläche derselben zu vermeiden.

Die ganze Operation gestaltet sich relativ einfach, das Aussägen der Knochenplatte verzögert die Operation kaum um mehr als 3 Minuten. Ein gewisser Vortheil vor der letzt beschriebenen Bier'schen Methode scheint darin zu bestehen, dass man

1. nur einmal und unter normalen, günstigen Verhältnissen zu amputiren braucht, und dass

2. Periost und Knochen mit der bedeckenden Haut in natürlichem Zusammenhang bleiben. Auf diesen Punkt ist besonders dann ein gewisser Werth zu legen, wenn aus irgend welchen Gründen eine völlig aseptische Wundheilung von vorn herein nicht sicher erscheint, und infolge dessen die Ernährung der Knochenplatte zweifelhaft ist. Bei vollkommen aseptischem Wundverlauf kommt dies Bedenken ja nicht in Betracht, da kann man unter Umständen sogar eine ganz lose Knochenplatte wie ein transplantirtes Hautstück aufheilen, wie dies auch Bier einmal gelungen ist.

Nach Kenntnissnahme der letzten Bier'schen Veröffentlichung wurde auf Grund derselben in 2 Fällen von osteoplastischer Unterschenkelamputation ein aus seinem und dem von mir beschriebenen combinirtes Verfahren insofern eingeschlagen, als nach Bier's Vorschlag zunächst der Hautlappen allein zurückpräparirt, darauf der deckende Periostknochenlappen ohne vorhergehende provisorische Amputation aus der Continuität der Tibia herausgesägt, zurückgeklappt und dann erst die definitive Absetzung mit Zirkelschnitt gemacht wurde.

Dieses Verfahren ist ja in technischer Beziehung wohl das einfachste und zweckmässigste, aber es setzt, wie schon erwähnt, einen vollkommen gesicherten aseptischen Wundverlauf voraus. Wo dieser von vornherein nicht mit Sicherheit garantirt werden kann, da ist vielleicht doch der von mir angegebenen Modification, bei welcher Periostknochenlappen und Haut im Zusammenhang bleiben, deshalb der Vorzug zu geben, weil man es dabei nur mit einem und nicht mit zwei übereinander liegenden Lappen zu thun hat. Dadurch werden sich naturgemäss die Wundverhältnisse einfacher gestalten, und wird infolge dessen die Erhaltung und Aufheilung der aufgelegten Knochenplatte mehr gesichert erscheinen — eine Erwägung, deren Richtigkeit wohl am besten durch die nachstehende sub Nr. 4 mitgetheilte Krankengeschichte bewiesen wird.

In diesem Falle kam es trotz Infection und langdauernder Eiterung, und trotzdem sich die hintere Kante der aufgelegten Knochenplatte nekrotisch abgestossen hatte, doch zu einem tadellos guten, funktionellen Resultate. — Ein Erfolg, der weit mehr als die übrigen reactionslos per primam geheilten Fälle die Leistungsfähigkeit der Methode darthut.

Der Vollständigkeit halber sei noch des Vorschlages von Lanz[1]) Erwähnung gethan, der bei einer Unterschenkelamputation durch Ovalärschnitt einen Lappen von der Hinter- und Aussenseite bildete, welcher auch das abgelöste Periost der Fibula und die diese umgebende Musculatur enthielt. Im Anschluss an diese Modification schlägt Lanz vor, die Fibula im Hautmuskellappen zu erhalten und im Zusammenhang mit diesem nach vorn herumgeklappt zur Bedeckung der Tibiasägefläche zu verwenden. Wenn Lanz dieses Verfahren für technisch leichter ausführbar, als die Bier'schen Methoden erklärt, so kann er damit wohl nur die erst beschriebene

1) Lanz, Osteoplastische Unterschenkelamputation. Centralbl. f. Chirurgie. 1897. Nr. 48.

Methode der künstlichen Fussbildung meinen, da das neuerdings von diesem Autor angegebene Verfahren mit Bildung des isolirten Periostknochenlappens doch noch einfacher erscheint, als die Lanz'sche Methode, ganz abgesehen davon, dass der Kranke auf der schmalen, dreikantigen Fibula weniger gut und sicher auftreten wird, als auf der breiten, platten Knochenplatte, welche von der vorderen Tibiafläche stammt.

Wie überaus zweckmässig ein derartiger Stumpf sich gestaltet, das zeigt am augenfälligsten eine Röntgen-Photographie, welche von einem vor 1½ Jahren nach der Bier-Gleich'schen Methode operirten Fall (Nr. 1) aufgenommen ist. Vergleicht man damit die

Fig. 6.

1. Amputationsstumpf nach osteoplastischer Unterschenkelamputation (vor 1½ Jahren, Fall Nr. 1).

zweite Photographie, welche einen vor 2 Jahren nach der gewöhnlichen früheren Methode mit zweizeitigem Zirkelschnitt operirten und per primam geheilten Stumpf betrifft (in beiden Fällen handelt es sich um junge, kräftige Männer, welche eine schwere Zertrümmerung des Fusses erlitten hatten), so leuchtet das im Anfange über die Vorzüge der osteoplastischen Amputationsmethode Gesagte ohne weiteres ein, und man sieht klar, warum in einem Falle die breite, glatte Knochenplatte als Stützfläche anstandslos gebraucht werden kann, während im zweiten Falle bei den unregelmässig gestalteten,

conisch zugespitzten Knochenenden jede Belastung dieses Stumpfes, resp. der dabei nur in Frage kommenden äussersten, mehr oder weniger spitz auslaufenden Knochenenden ausgeschlossen erscheint.

Nachstehend gebe ich die Krankengeschichten der in der hiesigen chirurgischen Klinik operirten 8 Fälle:

1. P. R., 25 Jahre alt, Bahnarbeiter aus Königsberg.

Am 1. October 1896 wurde der junge kräftige Mann beim Rangiren von der Eisenbahn überfahren und bald nach dem Unfall in die Klinik gebracht. Es wurde hier constatirt eine Fractur und Luxatio sternalis des rechten Schlüsselbeines, Bruch des Beckens, Contusion der rechten Brust und Nierengegend und eine schwere Quetschwunde des rechten Fusses. Derselbe war fast vollkommen skalpirt und besonders am Innen-

Fig. 7.

II. Amputationsstumpf nach gewöhnlicher Methode. Unterschenkel mit Zirkelschnitt (vor 2 Jahren).

rande waren alle Weichtheile fortgerissen, so dass die Fusswurzelknochen, vor allem Talus und Naviculare, ganz entblösst und zum grössten Theil aus ihren Verbindungen gelöst frei zu Tage lagen. Da der Allgemeinzustand relativ gut war, so entschloss sich Prof. v. Eiselsberg noch am selben Tage zur osteoplastischen Unterschenkelamputation. Dieselbe wurde in etwas modificirter Weise nach der Bier-Gleich'schen Methode zwischen mittlerem und unterem Drittel in Narkose (Billroth'sche Mischung) und Esmarch'scher Blutleere ausgeführt: vorderer Lappen-, hinterer Zirkelschnitt, der Lappen wurde etwa zur Hälfte zurückpräparirt und dann an dieser Stelle ca. 5 cm unterhalb der Basis des Lappens, Weichtheile und

Knochen in gewöhnlicher Weise mit Zirkelschnitt amputirt. Von der Sägefläche der Tibia aus wurde diese in frontaler Ebene (bei aufrechter Haltung des Patienten gedacht) und parallel der medialen, vorderen Tibiafläche mit einer feinen Säge ca. 5 cm weit eingesägt und dadurch gewissermaassen in eine vordere dünne und hintere dicke Platte gespalten. Dem Endpunkte dieser Sägespalte entsprechend wurden die Weichtheile von hinten her bis auf die Tibia durchtrennt und dann diese ebenfalls von hinten her quer, d. h. senkrecht zur Längsaxe durchsägt, bis beide Sägeflächen sich trafen, und das hintere Stück der Tibia herausfiel. Dann wurde noch vorsichtig weiter gesägt, bis dass die noch stehen gebliebene vordere ca. 0,6 cm dicke Knochenplatte umgeknickt und im Zusammenhang mit den vorderen Weichtheilen, d. h. also Periost und Haut auf die Sägefläche der Tibia aufgeklappt werden konnte. Die Fibula, zu deren Deckung die Knochenplatte nicht mehr ausreichte, wurde 2 cm höher als die Tibia durchsägt. Nach Versorgung der Gefässe wurde die Knochenplatte mit 2 Periostnähten fixirt. Dann Hautnaht, Einlagen zweier Drains, Druckverband.

Trotz zeitweise recht hohen Fiebers infolge intensiver Pleuritis erfolgte reactionslose Heilung. Am 3. November (nach 5 Wochen) war die Knochenplatte fest aufgeheilt und versuchte Patient, welcher bis dahin wegen Beckenfractur und Pleuritis im Bett bleiben musste, zum erstenmal aufzustehen und mit einer bis zum Knie reichenden Gypsstelze, welche der intelligente Kranke sich selber angefertigt hatte, umherzugehen.

Das Auftreten war gänzlich schmerzlos, nur war im Anfange der Druck, welchen die Prothese auf die vordere Tibiakante ausübte, etwas empfindlich. Bei der Entlassung am 25. November konnte Patient ohne Stock und ohne zu ermüden bereits längere Zeit umher gehen. Zur Zeit ist derselbe als Krankenwärter in der Klinik angestellt und muss in dieser Stellung nicht nur den Tag über auf den Beinen sein, sondern kann auch ohne Beschwerden Kranke tragen und andere schwere Arbeit thun. Aus äusseren Gründen, um nicht aufzufallen, trägt er jetzt eine leicht gearbeitete Prothese mit künstlichem Fuss, welche im Knie articulirt ist und bis zur Mitte des Oberschenkels reicht. Er geht mit derselben so gut, dass kein Fremder ihm die Amputation ansieht.

2. A. S., 11 Jahre alt, Instmannssohn aus Beydritten. Derselbe litt seit Herbst 1895 an schwerer tuberculöser Fussgelenkentzündung linkerseits und wurde bereits mehrfach in der Klinik mit Jodoformglycerininjectionen, Incision und Excochleation, sowie mit fixirenden Verbänden behandelt. Im Februar 1896 wurde eine Fussgelenksresection und im August desselben Jahres wegen schweren Recidivs die osteoplastische Tarsusresection nach Wladimiroff-Mikulicz gemacht. Am 2. Nov. 1896 musste Patient abermals wegen erneuter Fistelbildung und heftiger Schmerzen aufgenommen werden. Da eine Consolidation zwischen Unterschenkel und Tarsus nicht eingetreten war, die Tuberculose weiter auf den Vorderfuss übergegriffen hatte, und sich auch der Allgemeinzustand erheblich verschlechtert, so wurde von weiterer conservativer Behandlung abgesehen und am 5. November 1896 im unteren Drittel des Unterschenkels die osteoplastische Amputation nach Bier-Gleich in der gleichen Weise wie im ersten Falle von Prof. v. Eiselsberg ausgeführt.

Aseptischer Wundverlauf. Da der vordere Lappen etwas zu kurz ausgefallen, so schnitten am achtzehnten Tage die stark gespannten Hautnähte durch, und der Hautlappen zog sich etwas zurück, ohne dass indessen die auf dem Knochen durch mehrere Periostnähte fixirte Knochenplatte in ihrer Lage dadurch verschoben worden wäre. Die klaffende Wundspalte wurde mit Heftpflasterstreifen zusammengezogen, und bereits am 30. November konnte der kleine Patient aufstehen und mit Gehversuchen beginnen. Die Knochenplatte war vollkommen fest.

Bei der Entlassung am 10. Januar 1897 konnte er bereits ohne Beschwerden längere Zeit mit Gypsstelze umhergehen.

3. M. J., 20 Jahre alt, Besitzerstochter aus Garbassen, leidet seit 6 Jahren an schwerer tuberculöser Fussgelenkentzündung mit Fistelbildung linkerseits. Im October 1894 wurde eine Resectio pedis nach Kocher mit Exstirpatio tali und seitdem in den letzten Jahren noch mehrmals ausgiebige Excochleationen abwechselnd mit Gypsverbänden und Bier'scher Stauung mit immer nur vorübergehendem Erfolge gemacht. Da in der letzten Zeit Schmerzen, Schwellung und Secretion aus den Fisteln erheblich zunahmen, und der Allgemeinzustand sich verschlechterte, da seit einiger Zeit auch Husten mit Auswurf und, wie die Untersuchung ergab, auch linksseitiger Lungenspitzencatarrh bestand, so wurde am 21. Juni 1897 die osteoplastische Unterschenkelamputation zwischen unterem und mittlerem Drittel nach Bier-Gleich in derselben Weise wie in den beiden ersten Fällen gemacht. (Operateur Dr. Prutz.) Glatte Heilung.

Am 11. Juli beginnt Patientin mit Gypsstelze umherzugehen, obwohl die aufgelegte Knochenplatte noch nicht ganz fest ist.

Bei der Entlassung am 18. Juli ist die Knochenplatte fest aufgeheilt, und geht Patientin ohne Stock sicher und anhaltend. Der Allgemeinzustand hat sich erheblich gebessert, Husten und Auswurf haben fast ganz nachgelassen.

4. A. St., 28 Jahre alt, Arbeiter aus Kahlau. Im Herbst 1896 entstand bei dem bis dahin gesunden Mann am linken inneren Knöchel ein langsam wachsender Tumor. Derselbe wurde nicht als solcher erkannt und mehrfach incidirt. Bei der Aufnahme in die Klinik am 7. Juli 1897 war die Innenseite des linken Fussgelenkes bis ca. 10 cm über den Knöchel herauf von einer ziemlich weichen, augenscheinlich von dem Periost der Tibia ausgegangenen Geschwulst eingenommen. 2 tiefe eitrig belegte Incisionen durchsetzten den Tumor der Länge nach bis fast auf den Knochen. Die Umgebung des Tumors bis zur Mitte des Unterschenkels fast war entzündlich geröthet und infiltrirt, Inguinalgegend frei von Drüsen. Eine Probeexcision ergab ein zellreiches Spindelzellensarkom und bestätigte die klinische Diagnose.

Am 9. April 1897 machte ich die osteoplastische Amputation in der Mitte des Unterschenkels nach der von mir vorstehend beschriebenen eigenen Modification in der Weise, dass ein grosser vorderer zusammenhängender Haut-Periostknochenlappen gebildet — das Aussägen der 5 bis 6 cm langen, 0,5 cm dicken Knochenplatte geschah in Ermangelung einer anderen Säge mit der Stichsäge und war ziemlich mühsam —, dann die gewöhnliche Amputation mit Zirkelschnitt gemacht und nach exacter

Blutstillung der Lappen über die Wunde geklappt und vernäht wurde. Einlage zweier Drains, Druckverband.

In dem Bestreben, möglichst viel vom Unterschenkel zu erhalten, kam ich beim Hautschnitt noch etwas in entzündlich infiltrirtes Gewebe. Infolgedessen war der Wundverlauf kein reactionsloser. Es kam zu einer mässigen Temperatursteigerung in den ersten Tagen und zur Eiterungssecretion aus den eingelegten Drains, ohne dass dadurch die Heilung der Hautwunde wesentlich beeinträchtigt wurde.

Als am 6. Mai die Drains entfernt wurden, dauerte die geringe Eiterung noch fort.

Am 15. Mai stand Patient auf, die Knochenplatte war noch nicht fest.

Bei der Entlassung am 29. Mai war die Knochenplatte fest aufgeheilt, es bestand noch geringe Eitersecretion, doch konnte Patient ohne irgend welche Beschwerde gut mit Gypsstelze umhergehen.

Am 3. August meldete er sich wieder zur Aufnahme, weil noch immer Eitersecretion bestand. Er war die ganze Zeit über zu Hause ohne Beschwerden mit seiner Gypsstelze umhergegangen. Dementsprechend war der Stumpf völlig unempfindlich, sowohl beim Auftreten als auch bei Druck und Schlag dagegen. Die Haut darüber war etwas schwielig verdickt und frei verschieblich gegen den darunterliegenden Knochen. An der Hinterseite des Unterschenkels fanden sich in der Amputationsnarbe zwei kleine Fisteln, auf rauhen beweglichen Knochen führend. Durch einen kleinen Einschnitt wurde ein länglicher kleiner Sequester extrahirt, und zeigte es sich, dass der untere, jetzt hintere Theil der aufgelegten Knochenplatte, soweit er die Tibia-Sägefläche überragt hatte, in 0,5 bis 1,0 cm Höhe und 2,5 cm Breite nekrotisch geworden war, dass aber die übrige Platte, soweit sie dem Knochen auflag, fest aufgeheilt war.

Nach 3 Wochen konnte Patient als völlig geheilt entlassen werden. Auf seinen Wunsch erhielt er eine leichte Prothese mit Fuss und kann zur Zeit als Hofarbeiter und Viehfütterer alle ihm in dieser Stellung obliegende ländliche Arbeit thun.

5. J. N., 28 Jahre alt, Bahnarbeiter aus Zinten. Der kräftige gesunde Mann wurde am 21. Juni 1897 von einem Eisenbahnwagen überfahren — Fractura cruris complicata dextra dicht über den Malleolen mit Zerreissung der Arteria tibialis antica und postica. Der rechte Fuss kalt, gefühllos und blau verfärbt. Am 22. Juni machte ich die Amputatio cruris osteoplastica in der Mitte des Unterschenkels in gleicher Weise wie bei dem vorbeschriebenen Fall. Glatte Heilung. In den ersten 14 Tagen klagte Patient über heftige krampfartige Schmerzen in der hinteren Wadenmusculatur. Am 13. Juli begann er mit Gypshülse umher zu gehen, obwohl die Knochenplatte noch nicht ganz fest war, er klagte dabei im Anfange über Schmerzen an der vorderen, etwas über die Knochenplatte vorstehenden Tibiakante.

Bei der Entlassung am 24. Juli war die Knochenplatte fest aufgeheilt und Patient ohne Beschwerden. Derselbe versieht z. Zt. den Posten eines Schrankenwärters bei der Bahn und geht, wie er angiebt, meist ohne sich eines Stockes zu bedienen.

6. D. B., 24 Jahre alt, Besitzerssohn aus Elbings-Kolonie. Derselbe

ist hereditär tuberculös belastet und hat bereits mehrmals Brustfellentzündung durchgemacht.

Seit August 1896 entwickelte sich im Anschluss an eine Contusion eine chronische tuberculöse Fussgelenksentzündung.

Bei der Schwere der localen Erscheinungen, bei der gleichzeitig constatirten Infiltration der linken Lunge und dem Vorhandensein von Husten und Auswurf, sowie mit Rücksicht auf den schlechten Ernährungszustand wurde von jeder conservativen Therapie abgesehen und am 21. Januar 1898 die osteoplastische Unterschenkelamputation in der Mitte nach Bier, genau entsprechend dem von dem Autor angegebenen neueren Verfahren gemacht (Operateur Professor von Eiselsberg). Der Periost-Knochenlappen wurde so lang ausgesägt, dass Tibia- und Fibula-Sägefläche bedeckt werden konnte. Derselbe wurde durch eine Periostnaht fixirt. Drainage, Druckverband. Reactionslose Heilung per primam. Bereits am 31. Januar konnte Patient das Bett verlassen, und am 8. Februar konnte er bereits mit einer Gypsstelze und Stock gut und ohne Beschwerden umhergehen und entlassen werden. Die Knochenplatte war fest aufgeheilt. Patient hatte sich bereits in der kurzen Zeit sichtlich erholt und war mit dem Resultat äusserst zufrieden.

7. G. G., 16 Jahre alt, Schreiber aus Königsberg.

Am 9. Dezember 1897 wurde dem jungen kräftigen Mann vom Rade eines Eisenbahnwagens der ganze rechte Mittel- und Hinterfuss total zermalmt. Noch am selben Tage wurde von Professor von Eiselsberg die osteoplastische Unterschenkelamputation gemacht, zwischen unterem und mittlerem Drittel nach einer von der Bier'schen Angabe insofern abweichenden Methode, als der Periost-Knochenlappen aus der Tibia ohne vorhergehende Amputation herausgesägt wurde.

Bildung eines grossen vorderen Hautlappens, welcher abpräparirt und zurückgeschlagen wurde. Dann Umschneidung und Aussägung eines zur Deckung beider Knochen genügend langen Periost-Knochenlappens. Der Basis dieser beiden Lappen entsprechend Amputation mit Zirkelschnitt in gewöhnlicher Weise. Die Knochenplatte wurde nach exacter Blutstillung mit einigen Periostmuskelnähten fixirt, darüber wurde der Hautlappen ohne Drainage vernäht. 17. December Heilung per primam, Entfernung der Nähte.

Wegen intercurrenten, mit der Wunde nicht im Zusammenhang stehenden Fiebers unbekannter Aetiologie konnte Patient erst am 4. Januar aufstehen. Der Knochenlappen war fest aufgeheilt, und konnte Pat. am 15. Januar bei der Entlassung mit Gypsstelze gut und anhaltend umher gehen. Auch hier klagte Patient im Beginn der Gehübungen etwas über Schmerzen an der vorderen Tibiakante.

8. M. R., 8 Jahre alt, Försterkind aus Schreitlanken.

Das Kind ist hereditär belastet und litt seit Frühjahr 1894 an rechtsseitiger tuberculöser Fussgelenksentzündung, welche mehrfach auswärts mit Incisionen und Excochleationen behandelt wurde. Seit Herbst 1896 bestand auch eine tuberculöse Knochenentzündung mit Fistelbildung am linken Unterschenkel ohne Betheiligung der Gelenke. Seit Winter 1896 lag das Kind dauernd zu Bett.

21. October 1897 Aufnahme in die Klinik. Da bei der ausgedehnten Zerstörung der Weichtheile besonders an der Hinterseite des rechten Fussgelenkes eine Resection aussichtslos erschien, so wurde am 27. October 1897 die osteoplastische Resection nach Wladimiroff-Mikulicz gemacht, wobei die Cuneiformia zum grössten Theil noch mit entfernt werden mussten. Die Heilung erfolgte per primam, aber es kam zu keiner Consolidation zwischen Unterschenkelknochen und Metatarsus. Der Fuss blieb dauernd schmerzhaft, und es bildeten sich wieder frische tuberculöse Infiltrate in der Narbe. Daher am 23. Februar 1897 osteoplastische Amputation in der Mitte des Unterschenkels (Operateur Dr. Ludloff). Die Amputation wurde in gleicher Weise nach der modificirten Bier'schen Angabe wie im Fall Nr. 7 gemacht, nur wurde der Periost-Knochenlappen mit der Gigli'schen Säge ausgesägt. Nachdem der Hautlappen zurückgeschlagen und der Periost-Knochenlappen umschnitten war, wurde zunächst an der medialen vorderen Tibiafläche der Spitze des zu bildenden Knochenlappens entsprechend in senkrechter Richtung zur Längsaxe der Tibia gesägt, bis ungefähr $^1/_3$ derselben quer durchtrennt war, dann wurde entsprechend der Längsaxe bis zur Basis des Hautlappens gesägt und zum Schluss wieder in verticaler Richtung der Rest der Tibia und zugleich die Fibula quer durchsägt. Die übrige Operation gestaltete sich denn in der gewöhnlichen Weise. Die Knochenplatte wurde durch einige Periostnähte fixirt, die Hautwunde ohne Drainage exact vernäht.

Die Heilung erfolgte bisher reactionslos. Das Kind befindet sich zur Zeit noch in der Klinik in Behandlung.

Von diesen Fällen sind also drei (Nr. 1, 2 und 3) nach der Bier-Gleich'schen Methode, zwei (Nr. 4 und 5) von mir nach dem von mir vorstehend beschriebenen Verfahren und einer (Nr. 6) nach der neueren Bier'schen Methode operirt worden, während bei den beiden letzten Fällen das vorerwähnte combinirte, resp. verbesserte Bier'sche Operationsverfahren in Anwendung gezogen wurde.

Die funktionellen Enderfolge waren alle gleich gut. Wenn auch äussere Umstände, z. B. kräftige Constitution und Energie den einen Kranken bedeutend früher als den anderen auf die Beine brachte, so wurde es doch in jedem Falle erreicht, dass die Patienten bei der Entlassung in der vorher geschilderten einfachen Gypshülse direct mit dem Stumpf auftretend ohne Beschwerden und ohne Zuhülfenahme eines Stockes umhergehen konnten. Diese Gypshülsen mit entsprechend langer eingegypster Stelze reichen in der Regel, wenn die Stümpfe nicht gar zu kurz sind und ihre Länge etwa noch der Hälfte des Unterschenkels entspricht, nur bis zur Tuberositas tibiae und werden dann durch ein oberhalb der Femurcondylen um den Oberschenkel geschnalltes Gurtband mit zwei seitlichen Strippen fixirt.

Die Mehrzahl der Kranken kann aber nicht nur umhergehen, sondern auch nach relativ kurzer Zeit bereits schwere körperliche

Arbeit verrichten, und sind dieselben z. B. als Krankendiener, Schrankenwärter bei der Bahn, ländliche Arbeiter u. s. w. durchaus in der Lage, den an sie dabei gestellten Forderungen körperlicher Leistungsfähigkeit nahezu ganz zu entsprechen.

Was schliesslich die Indication für die osteoplastischen Amputationen anlangt, so ist es ohne weiteres verständlich, dass dieselben in allen den Fällen zweckmässig Anwendung finden werden, wo Unterschenkelamputationen infolge von Verletzungen und Erfrierungen, von Tumoren, Tuberculosen oder Phlegmonen gemacht werden müssen, und man wird sich im Hinblick auf die so überaus günstigen funktionellen Resultate relativ leichter als früher dazu entschliessen, mit dem an und für sich immer schwerwiegenden und traurigen Vorschlag der Amputation an den Kranken heranzutreten.

Fraglich ist es dagegen, ob man auch bei Gangrän in dieser Weise amputiren soll. Bei Gangraena senilis wird man ja wohl in der Regel die Amputation im Bereich des Oberschenkels machen und auch bei Gangrän infolge von Endarteriitis obliterans oder von Asphyxie locale wird man wohl ebenfalls mit Rücksicht auf die an sich schon schlechten Ernährungsverhältnisse in der betreffenden Extremität der alten Amputationsmethode mit Zirkelschnitt den Vorzug geben. In diesen Fällen kommt es ja in erster Linie auf möglichst sichere Ernährungsverhältnisse an, und die sind naturgemäss bei einer kurzen Hautmanschette, resp. zwei kurzen Lappen besser, als bei einem längeren Lappen. Die Rücksicht auf die spätere Funktionsfähigkeit des Amputationsstumpfes tritt hier gegenüber den Gefahren der Nekrose der Wundränder und der fortschreitenden Gangrän völlig in den Hintergrund.

Wo diese Bedenken jedoch fortfallen, da ist das osteoplastische Verfahren aber wohl unter allen Umständen als das Normalverfahren anzusehen, und man kann mit vollem Recht sagen, dass heute wohl schon das erreicht ist, was der Autor dieser so überaus empfehlenswerthen Methode vor 3 Jahren als erstrebenswerthes Ziel hingestellt hat, dass nämlich (l. c.): „Die Amputation mit Bildung eines tragfähigen Diaphysenstumpfes bei verbesserter Technik keine wesentlich complicirtere und unsicherere Operation sein würde, als die bisher üblichen Amputationsmethoden."

Es ist mir zum Schluss eine besondere Freude, meinem früheren verehrten Chef, Herrn Professor von Eiselsberg, für sein liebenswürdiges Entgegenkommen und die Ueberlassung des Materials zu dieser Arbeit meinen verbindlichsten Dank auszusprechen.

XVI.

Aus der chirurgischen Klinik der Universität Greifswald
(Prof. Helferich).

Das Vorkommen von multiplen Muskelechinokokken,
nebst Bemerkungen über die Verbreitung der letzteren im Organismus.

Von

Dr. M. Gerulanos,
Privatdocenten und Assistenten.

(Mit 1 Abbildung.)

Multiple Echinokokken sind im menschlichen Organismus wenn nicht eine seltene, so doch eine nicht gerade häufige Erscheinung. Nach Leuckart kommt bei Menschen zumeist nur eine Echinokokkenblase zur Entwickelung. Nur in seltenen Fällen werden mehrere zugleich beobachtet, deren Zahl jedoch immer eine beschränkte bleibt, und entweder in demselben Organ oder in benachbarten Organen aufgefunden wird. — Am häufigsten werden multiple Echinokokken in den Abdominalorganen, in der Leber, in der Milz, in den Nieren und ganz besonders im Netz und im Peritoneum beobachtet. Multiples Auftreten in einer Lunge, ebenso wie das doppelseitige Befallenwerden beider Lungen ist selten; dagegen war von 29 Fällen das Herz zehnmal von zwei oder mehr Blasen aufgesucht (Mosler-Peiper). Neisser giebt die Zahl der in der Leber desselben Individuums vorkommenden Echinokokkenblasen auf 12 an. Ebensoviele waren vorhanden in dem von Sommerbrodt[1]) beschriebenen Falle (alle Blasen über faustgross). Die höchste in einer Leber beobachtete Zahl von primären Echinokokken ist 20. (Fall Boinet, — Neisser; Statistik Nr. 948). — In den übrigen parenchymatösen Organen der Bauchhöhle, sowie in der Pleura, in den Lungen und im Herzen steigt die höchste zur Beobachtung gekommene Zahl kaum bis 5 oder 6 für ein und dasselbe Organ. Noch seltener werden mehrfache Echinokokken im Gehirn aufgefunden. — Dagegen ist die Zahl der subperitoneal, im Netz

1) Sommerbrodt, Citirt bei Leuckart.

oder im Mesenterium zur Entwickelung kommenden Blasen eine recht beträchtliche. Nach Mosler-Peiper steigt die Zahl derselben oft bis 100 und darüber, während der solitäre Echinokokkus des Peritoneums und des Netzes noch nie zur Beobachtung gekommen ist. In einem Falle Küchenmeister's[1]) waren alle Abdominalorgane mit „unzähligen" Blasen bedeckt, ebenso in einem Falle von Gubian[2]), wobei das Herz und das Hirn mitbefallen waren. Diese Art von multipler Ausbreitung des Blasenwurmes in die verschiedenen Organe der Bauchhöhle ist keine besonders seltene, unter 983 Fällen von Echinokokken wurde 45mal eine multiple Ausbreitung von Neisser beobachtet. Und während bei diesen 45 Fällen die Leber 38mal, die Milz 20mal, das Netz 24mal, das Mesenterium und Peritoneum zusammen 26mal, die Beckenorgane 16mal, die Nieren 5mal, die Lungen und Pleura 8mal, das Herz und die grossen Gefässe 6mal, das Gehirn 2mal und die Bauchwandungen 3mal betheiligt waren, finden wir darunter die äusseren Organe nicht einmal als Sitz des Parasiten bezeichnet.

Ueberhaupt sind die multiplen Echinokokken der äusseren Organe und speciell der Muskeln äusserst selten. Von einem in der chirurgischen Klinik zu Greifswald zur Beobachtung gekommenen Falle von multiplem Muskelechinokokkus angeregt, habe ich die Litteratur nach dieser Richtung hin studirt, da der später zu beschreibende Fall manches Interessante hat und speciell einigen Aufschluss über die Art der Verbreitung des Echinokokkus im Organismus zu geben verspricht. Zu diesem Zwecke war ich genöthigt, die gesammte Litteratur über Muskelnechinokokken durchzusehen und zusammenzustellen. Inzwischen ist die Arbeit Most's[3]) mit einer vollkommenen Zusammenstellung der bisherigen Litteratur erschienen, weshalb ich letztere hier anzuführen Abstand nahm und nur der Vollständigkeit halber einige Fälle hinzubringen möchte, welche weder in der Marguet'schen Statistik, noch in der diese ergänzende Statistik Most's enthalten sind. Diese Fälle sind folgende[4]):

201. Jürgens (Inaug.-Dissert. Greifswald 1897). — M. sterno-cleido-mastoid.

202. Lindpaintner (bei Jürgens citirt — Festschrift zum 50jähr. Jubiläum des ärztl. Ver. München 1883. S. 342. — M. sterno-cleidomastoid.

1) Küchenmeister, Citirt bei Leuckart.

2) Gubian, Citirt bei Neisser. Fall Nr. 380.

3) Most, Deutsche Zeitschrift f. Chirurgie. Bd. XLVII.

4) Die laufenden Nummern schliessen sich den 200 Fällen Marguet's Most's an.

203. Thiery & Lecoeur (Bull. de la société anatom. de Paris 1896 No. 21. — Hildebrand's Jahresbericht 1896.) — M. pectoralis major.
204. Köhler (Charité-Annalen 1885). — Unter den M. pectoral. mit zapfenförmigem Fortsatz nach dem Intercostalraum.
205. Tremberg (Deutsch. med. Wochensch. 1892 S. 308). — M. obl. abdom. ext. (Subfascial im rechten Hypochondrium).
206. Müller (Inaug.-Dissert. Halle 1893). — M. ileopsoas, mit Senkung in die Subinguinalgegend, die Gefässe abhebend.
207. Berger (Inaug.-Dissert. Berlin 1885). — M. gluteus maxim.
208. Valeggia (Gazz. degli Ospidali 1896 No. 43. — Hildebrand's Jahresbericht 1896). — M. gluteus.
209. Von den hier beschriebenen: Fall I. — M. glutei und M. adductores.
210. Hier beschrieben: Fall II. — M. gracilis.
211. Lannelongue (Bull. et mém. de la soc. de chir. de Paris T. XIV. 117. — Centralbl f. Chir. 1889. S. 623). — M. adductor magnus. — Kind von 10 Jahren.
212. Koehler (Charité-Annalen 1886). — M. sartorius.
213. Karehnke (Inaug.-Dissert. Greifswald 1894. — M. sartorius.
214[1]). Schelle (Inaug.-Dissert. Berlin 1896). — In der Musculatur des Oberschenkels aussen — hinten.

Unter diesen 214 Fällen von Muskelechinokokkus, sowie einer grösseren Anzahl von Echinokokken der äusseren Organe mit subcutanem oder unbestimmtem Sitz, welche in den obenerwähnten Statistiken und in der Litteratur zu finden sind, konnte ich im ganzen 19 Fälle finden, bei denen nach der einen oder der anderen Richtung hin eine Multiplicität nachgewiesen werden konnte.

Diese Fälle sind folgende:

1. Hansen. (Most's Statistik Nr. 156.) (Deutsche Zeitschr. f. Ch. Bd. III S. 354.) 4jähriges Kind. Seit 2 Jahren Bestehen der Geschwulst. Sitz: linke Halsseite von der Clavicula bis zur Schädelbasis. Verdrängung des Kehlkopfes und der Gefässe. — Zwei Cysten nebeneinander median und lateral. — Beide mit Tochterblasen.
2. Heyn I. (Most's St. Nr. 154). (Diss. Berlin 1894.) 22jährige Frau. Vor 2 Jahren wegen einer einzelnen Cyste am rechten M. sterno-cleido-mast. operirt, nun wegen drei Cysten nebeneinander zwischen beiden M. sterno-cleido-mast. operirt (alle mit Tochterblasen). 2 Jahre später zum dritten Male wegen Recidivs von einer einzelnen Cyste mit Tochterblasen am linken M. sterno-cleido-mast. operativ befreit.

---

1) Folgende Fälle wurden als unsicher von der Statistik ausgeschlossen: Aus der Statistik Müller's (l. c.): die Fälle Nr. 2, 20, 77, 107, 119 121, 124, 125. — Aus der Dissertation Lehmann's (Greifswald 1897) die Fälle Nr. 53, 54, 55 und 56. — Aus der Dissertation Wiedemann's (Greifswald. 1895) die Fälle 132, 139 und 140.

3. Baron. (Marguet's Stat. Nr. 17.) (John Baron — Maladies tuberculeuses, 1825 p. 94.) Drei Cysten von Gänseeigrösse im rechten, achten Intercostalraum von den Intercostalmuskeln ausgehend.
4. Panat. (Marguet's St. Nr. 40.) (Union médicale. Paris 1858. T. II. p. 245.) Bei einer 69jährigen Frau vor 20 Jahren eine schon 20 Jahre bestehende, doppelfaustgrosse Cyste, von der Gegend zwischen Scapulawinkel und Rippenbogen operativ entfernt. Bald nach der Operation Recidiv. Jetzt bestehen drei Blasen von Faust-, Ei- und Haselnussgrösse an derselben Stelle. Die zwei grösseren mit Tochterblasen.
5. Kofoeds. (Marguet Seite 145 und 244 erwähnt.[1]) Unter den M. trapezius eine Blase und zwei daneben subcutan (in der Achselhöhle?).
6. Andral. (Marguet's St. Nr. 34.) Precis d'anatomie path. 1829. T. I. p. 516.) Ein Mann mit einem Echinokokkus auf der Schulter wurde operirt und ist gestorben. Die Section ergab ein Echinokokkuspacket in der Fossa infraspinata und eins in der Fossa subscapularis, communicirend mit einander durch eine Oeffnung in der Scapula unterhalb der Spina.
7. Braidwood-hospital. (Marguet. S. 248.) (Austral. med. journ. Melbourne 1882. p. 108.) Eine Frau mit vielen Echinokokkusblasen, von denen eine im M. subscapularis sass.
8. Pean. (Marguet's St. Nr. 67.) (Aus Marguet's Originalfällen.) Bei einer 46jährigen Frau an der Innenseite des M. biceps brachii. Zwei Cysten von Hühnereigrösse, ohne Tochterblasen.
9. Picqué. (Marguet's St. Nr. 68.) (Gazz. med. de Paris 1883 p. 136.) Bei einer 53jährigen Frau seit 10 Jahren drei Cysten im M. biceps brachii, eine von Doppelfaustgrösse und zwei kleinere.
10. Bouret-Roucière. (Marguet's St. Nr. 89.) (Thèse de Paris 1884.) Bei einem 40jährigen Manne wurde eine seit 13 Jahren bestehende doppelte Cyste aus dem M. vastus externus entfernt. Nach 3½ Jahren wurden wegen Recidivs von Tillaux (Marguet Nr. 83) vier bis olivengrosse Cysten aus dem M. rectus derselben Seite entfernt.
11. Bide-Boncour. (Marguet No. 85.) Ein Mann hatte seit 2 Jahren drei Cysten, welche alle Tochterblasen enthielten, im M. triceps femoris gehabt.
12. Karehnke. (Diss. Greifswald 1894.) Fall No. 213. Ein 45jähriger Mann hatte unter dem M. sartorius und oberhalb der Gefässe einen Tumor, welcher aus einer Anzahl wallnuss- bis hühnereigrosser rundlicher Tumoren zusammengesetzt ist und dadurch ein knolliges Aussehen erhält. Inhalt Tochterblasen.

---

1) Von der Statistik, obwohl sicher submusculär, wegen Kürze der Angaben weggelassen worden. — Bergmann, Nr. 24, erwähnt einen Fall von Koefod und Krabbe. Drei Cysten in der Fossa infraspinata und in der Achselhöhle, welcher sehr wahrscheinlich identisch dem Falle Kofoed's ist und daher weggelassen wurde.

13. Der hier beschriebene Fall I. — Ein 61jähriger Mann mit 3 faust- bis doppelfaustgrossen und noch ca. 40—50 kleineren, linsen- bis hühnereigrossen Tumoren der linken Glutäalgegend. Nach 8 Wochen Recidiv. In der Gegend der Adductoren, sowie an der vorderen und hinteren Seite des Oberschenkels ebenfalls eine grosse Anzahl von ca. 35—40 Tumoren von Linsen- bis Apfelgrösse.

Zu diesen können noch drei weitere Fälle von multiplen Muskelechinokokken gerechnet werden, bei denen jedoch die Blasen nicht nahe beieinander, sondern in verschiedenen Körperregionen sassen.

14. Nicaise. (Marguet S. 298.) Bei der Section einer 63jährigen Frau wurden zwei Echinokokken aufgefunden. Einer davon sass im M. flexor digit. profundus und der andere im M. biceps femoris.
15. Scholtz. (Most Nr. 182.) Bei einer 38jährigen Frau wurde ein Echinokokkus des rechten Unterschenkels und der rechten Niere operirt (Kümmel). Damals schon ein Echinokokkus der Milz und des rechten Oberschenkels festgestellt. Letzterer 4 Jahre später operirt.
16. Fischer. (Most Nr. 183.) Im M. vastus intern. eine Cyste und eine zweite in der Beugeseite des linken Vorderarmes.
17. Körte. (Most Nr. 157.) Am Halse rechts eine Cyste und zugleich fünf solche in der Leber.

Mehrfache Echinokokken in Form eines Recidivs, so dass nur eine einzelne Blase jedesmal bestanden hatte, wurden in 2 Fällen beobachtet.

18. Hayn III. (Most Nr. 179.) Bei einem Manne in den 30er Jahren wird eine Cyste der Adductorengegend operirt. 4 Jahre später wegen Recidivs zweite Operation. 7 Jahre später zweites Recidiv (ident. Fall Bramann und Herber. Diss. Berlin 1885).
19. Critchett. (Marguet Nr. 100.) Eine einfache Cyste der Adductorengegend, seit 9 Jahren bestehend, bei einer 31jährigen Frau. Inhalt Tochterblasen. Nach 16 Jahren Recidiv an derselben Stelle, ebenfalls nur eine Blase mit Tochterblasen.

Die unter diesen 214 Fällen vom Muskelechinokokkus beobachteten Recidive belaufen sich somit, den weiter oben erwähnten mitgerechnet, auf 6 oder 3 %, eine gewiss ausserordentlich geringe Zahl. Die Recidive wurden einmal am Halse, einmal in den Intercostalmuskeln und viermal am Oberschenkel beobachtet.

In keinem der multiplen Muskelechinokokken war die Zahl der gleichzeitig zur Beobachtung gekommenen Blasen mehr wie 4. Nur in einem Falle war dieselbe die Recidive mitgerechnet 6, und in einem Falle (6) ist die Rede nur von Packeten. Ebenso im Falle 12 wird von einer Anzahl von Blasen gesprochen. Es scheint aber die Zahl der Echinokokken in allen diesen Fällen immerhin eine be-

schränkte gewesen zu sein, und nur in unserem Falle ist die Zahl der primären Blasen auf fast 100 zu schätzen!

Was den Sitz der multiplen Muskelechinokokken anbelangt, so stellen wir die Ergebnisse der Zusammenstellung denen der Most'schen Tabelle zur Seite.

Körperregion:	Muskelechinokokken nach Most:	Multiple Echinokokken:
Kopf	9	0
Hals	26	2
Rumpf	65	5
Obere Extremitäten . .	25	2
Untere Extremitäten .	75	6
	200	15

Es kommen noch 4 Fälle mit verschiedenartigem Sitz hinzu, bei denen der Oberschenkel dreimal, der Vorderarm zweimal, der Unterschenkel, Hals und Leber je einmal ergriffen waren. Die absolut analoge Vertheilung der multiplen Echinokokken zu den einfachen in die Musculatur der verschiedenen Körperregionen ist bei Betrachtung dieser Zahlen ohne weiteres ersichtlich!

Nach diesen kurzen Betrachtungen über das Verhalten der multiplen Muskelechinokokken, und bevor ich zu den interessanten Besonderheiten der weiter unten zu besprechenden Fälle übergehe, erlaube ich mir, die Krankengeschichten zweier in der chirurgischen Klinik zu Greifswald zur Beobachtung und Operation gekommenen Fälle hier anzuführen.

Krankengeschichten.

Fall I. Rothbarth, Wilhelm, 61 Jahre alt, Dachdecker aus Garz auf Rügen, wurde am 25. Mai 1897 in der chirurgischen Klinik wegen einer grossen Anschwellung der linken Hüftgegend aufgenommen. Die Anamnese lautet folgendermaassen: ausser Kinderkrankheiten will Patient keine besonderen Krankheiten überstanden haben. Er ist verheirathet, hat sechs gesunde Kinder, die Frau ist gesund, Luesaffection wird negirt, hereditär ist er mit Tuberculose nicht belastet. Er erinnert sich, seit Jahren öfters Schmerzen an der linken Hüfte gehabt zu haben. Vor ca. 5 Jahren bemerkte er eine kleine Anschwellung links zwischen Hüftknochen und Kreuzbein, welche ihm jedoch keine besonderen Beschwerden machte. Seit ca. $1\frac{1}{2}$ Jahren ist diese Geschwulst merklich gewachsen und verursacht ihm häufig Beschwerden, so dass er deswegen seit ebensolanger Zeit in ärztlicher Behandlung sich befindet und in derselben Zeit viermal seine Arbeit für kürzere oder längere Zeit aussetzen musste. Seit $\frac{1}{4}$ Jahr ist die Geschwulst rasch zu ihrem jetzigen Volumen gewachsen und verursacht ihm viel Beschwerden. Er kann sich nicht bücken, nicht Treppen steigen. — Er hat viel Schmerzen und zeitweise auch Fieber. — Er ist

an Kräften herunter, da der Appetit mangelhaft ist. Stuhl- oder Urinbeschwerden sind nicht vorhanden. —

Anamnestisch lässt sich noch folgendes feststellen: Patient wurde im Kriegsjahre 1870 als Reserveunteroffizier einberufen und hatte in Stralsund Rekruten einzuüben. Als er dabei einmal einen Sprung vormachte, verlor er das Gleichgewicht, und er kam zwar nicht zu Fall, aber, auf das linke Bein gestützt, „überdrehte" er sich so sehr nach rechts, dass er sofort starke Schmerzen in der linken Hüftseite empfand. Er kam ins Lazareth, wo er jedoch nur kurze Zeit blieb, da er zur Rekrutenausbildung nöthig war. Seit dieser Zeit blieb die linke Hüftseite empfindlich, und er hatte besonders beim Bücken und Leitersteigen (als Dachdecker) viel Schmerzen in dieser Gegend, so dass kein Jahr verging, ohne dass er dagegen Einreibungen oder andere Hausmittel anwenden musste. In der Sommerszeit, wo er als Dachdecker keine Arbeit hatte, musste er häufig Landarbeit verrichten, und er kann sich genau erinnern, dass er beim „Mähen", wobei vor allem eine Drehbewegung in der linken Hüfte ausgeführt wird, sehr häufig Schmerzen in dieser Gegend hatte. Objective Erscheinungen, die oben erwähnte Anschwellung, wurde zum erstenmal vor 5 Jahren beobachtet. Patient giebt an, früher, auch um das Jahr 1870 und seitdem beständig, — so lange er auf dem Lande wohnte — bis vor ca. 8 Jahren Hunde in seinem Hause gehabt zu haben, die er sehr gerne um sich hatte. Seit 8 Jahren, wo er in Garz Wohnung genommen habe, hat er keinen Hund mehr im Hause gehabt.

Status: Mittelgrosser, hagerer Mann, Gesicht etwas verfallen, Schleimhäute blass, Musculatur schwach. — Die Untersuchung der Brustorgane ergiebt keinen abnormen Befund, ebensowenig die Untersuchung der Abdominalorgane. An der linken, hinteren Hüftgegend erhebt sich eine mannskopfgrosse Geschwulst, welche nach vorn bis zur Spina anter. sup. reicht, nach abwärts den Trochanter überragt und die ganze Glutäalgegend bis zur Glutäalfalte ausfüllt, hinten medialwärts die Spina posterior und nach oben den Rippenbogen in der hinteren Axillarlinie erreicht. — Am Rippenbogen wird die Haut durch den Tumor zu einer queren Falte hinten von der Mittellinie bis vorn zur Axillarlinie vorgeschoben. Die Haut über dem Tumor ist nicht verändert, mit dem Tumor nicht verwachsen, jedoch über die grösste Convexität desselben verdünnt und nicht in Falten zu heben. — Der Tumor fühlt sich knollig an, er zeigt verschiedene Prominenzen. Die grösste, ca. doppelfaustgross, hat eine längliche Form und zieht vom Trochanter gegen die Spina post. hin. Vor- und oberhalb dieser befindet sich — dicht unterhalb der Crista ossis ilei — eine zweite faustgrosse Geschwulst, und daneben sind noch mehrere kleinere Prominenzen in der Gegend der Spina post. und in der Glutealgegend erkennbar. Zwischen diesen Prominenzen sind entsprechende recht tiefe Einschnitte. Die Consistenz des Tumors ist über die Prominenzen hart, prall-elastisch, fluctuirend, sonst sehr derb. — Der Tumor ist nicht verschiebbar und auf Druck wenig schmerzhaft. Auch die Vorderfläche des Oberschenkels ist voll und verbreitert, jedoch nur vorn im Skarpa'schen Dreieck, wo neben den Gefässen ein hühnereigrosser, knolliger Tumor zu fühlen ist. Auch dieser fühlt sich hart an und ist etwas verschiebbar. Die Bewegungen des Beines sind beschränkt. Flexion

nur um ca. 60° möglich. Ab- und Adduction sind ebenfalls sehr behindert. Die Rotation nach aussen ist passiv ganz frei, nach innen jedoch unmöglich. Der Umfang der Geschwulst, kreuzweise über den Scheitel derselben gemessen, beträgt ca. 35:40 cm.

Zur Differentialdiagnose wurde vor allem ein Neoplasma, ein kalter Abscess oder Echinokokkus in Betracht gezogen. — Die prallelastische Consistenz, theilweise Fluctuation, sprach für einen flüssigen Inhalt des Tumors, dagegen das fächerartige, knollige desselben gegen einen Abscess und mehr für Echinokokkus. — Es wurde die Diagnose auf Echinokokkus mit grosser Wahrscheinlichkeit gestellt.

Operation in der Chloroformnarkose. Schnitt durch die Haut vom Trochanter zur Spina post. sup. über die grösste Prominenz der Geschwulst. Ein dünner, bindegewebiger Sack wird blossgelegt und stumpf abpräparirt. Bei Eröffnung desselben entleert sich erst massenhaft dicker, gelbbrauner Eiter und dazwischen eine enorme Zahl von erbsen-, bis hühnereigrossen Hydatiden, welche theils zartwandig, durchsichtig, theils milchweiss, theils gräuweiss waren und mit dem ausgeflossenen Eiter zusammen eine Höhle von ca 2 Litern Inhalt ausfüllten.

Dieser vereiterte Echinokokkus entsprach dem grössten von aussen fühlbaren Knollen, welcher anscheinend subfascial lag, jedoch zwischen M. glut. max. und med. in die Tiefe sich erstreckte. In den Weichtheilen des oberen Wundrandes sassen noch zwei grosse Knollen, welche, nach Abpräparation der Haut freigelegt und eröffnet wurden. Diese waren nicht vereitert und enthielten eine grosse Anzahl von Tochterblasen von derselben Grösse und Beschaffenheit wie die des ersten Tumors. Der Inhalt der zwei letzteren Mutterblasen betrug ca. 1, resp. $^1/_2$ Liter. Letztere lagen innerhalb der Glutäalmusculatur, zum Theil auf dem M. gluteus medius, zum Theil unterhalb des M. gluteus maximus und liefen gegen die laterale Seite des Beckens hin. Die bindegewebige Wand dieser Mutterblasen wurde nunmehr auch von der Musculatur, mit der sie theilweise innig verwachsen war, abgelöst und entfernt.

Es konnte nunmehr festgestellt werden, dass mehrere andere kleinere Echinokokkusblasen ca. 25—30 an der Zahl in der Tiefe zwischen den Muskeln sich befinden. Letztere haben Hühnerei-, Wallnuss- bis Erbsengrösse, besitzen eine bindegewebige Kapsel, folgen dem Gefässverlaufe und den Bindegewebsräumen zwischen den Muskeln. Dieselben sind umgeben von erweiterten und stark verzweigten Venen. Sie liegen unterhalb des M. gluteus medius, zwischen ihm, dem M. gluteus minimus und dem M. Pyriformis und folgen sowohl dem Verlaufe der Arteria und Vena glutea superior, wie dem der A. glutea inferior. Im Verlaufe der letzteren speciell sind circa 6—8 Blasen festzustellen. — Alle diese Blasen, welche selbständig im Bindegewebe zerstreut lagen, wurden sammt dem umgebenden Bindegewebe theils scharf, theils stumpf herauspräparirt und entfernt. Dabei musste die Art. glutea superior durchtrennt und unterbunden werden. Eine hühnereigrosse Blase in der Tiefe und vor der Incissura ischiadica minor liegend, war ebenfalls vereitert, während alle anderen Blasen in der Umgebung nicht vereitert gewesen sind.

Zum Schluss wurden einige 2 oder 3 Mutterblasen von ca. Wallnuss- bis Hühnereigrösse aus den Weichtheilen der Umgebung, speciell aus

der Gegend der Spina post. sup. und aus der Trochantergegend, welche sämmtlich unter dem M. gluteus maximus lagen, entfernt. Es entstand so eine Wunde von ca. 30 cm Länge, deren Ränder beiderseits um ca. 15 bis 20 cm unterminirt waren. — Da der erste Echinokokkus vereitert gewesen ist, und die Blutung aus den oben erwähnten erweiterten Venen nur durch Tamponade zu stillen war, so wurde die ganze Wunde mit einem grossen sterilen Handtuch tamponirt, und die Wundränder darüber mit einigen Situationsnähten befestigt.

Nachträglich wurde durch einen 5 cm langen Schnitt in der Inguinalgegend den Gefässen entlang eine hufeisengrosse Mutterblase, welche im Bindegewebe um die Gefässe lag, entfernt und letztere Wunde ebenfalls tamponirt. — Ueber das Ganze wurde ein leicht comprimirender Verband angelegt. Alle über wallnussgrossen Echinokokkusblasen enthielten Hydatiden. Patient, der schon vor der Operation ziemlich schwach war, fühlte sich nach der Operation infolge ziemlich starken Blutverlustes recht elend, er erholte sich jedoch ziemlich schnell. Die Wunde secernirte anfangs stark, reinigte sich jedoch recht bald. Die Temperatur war anfangs etwas hoch, 38,5—39,0°, ging aber 10 Tage nach der Operation zur Norm zurück und stieg nicht wieder darüber in die Höhe. — Trotzdem konnte infolge der vielen Ausbuchtungen erst am 3. Juli die Secundärnaht der grossen Wunde vorgenommen werden, worauf sie anstandslos heilte. —

Inzwischen trat eine Anschwellung des Oberschenkels mit Oedem des ganzen Beines immer deutlicher zu Tage, so dass am 17. Juli noch einmal eine Operation am Oberschenkel vorgenommen werden musste. — Erster Längsschnitt von ca. 12 cm Länge am Innenrande des M. sartorius und parallel diesem. Unterhalb der Fascia und um die Gefässe befindet sich eine Anzahl von Echinokokkusblasen, welche, von einer Bindegewebskapsel umgeben, dem Verlaufe der grossen Gefässe folgen. Sie bilden im ganzen einen faustgrossen Tumor, welcher, langgestreckt, in die Tiefe zwischen M. sartorius und M. pectineus hinzieht. Die Blasen werden in toto sammt dem sie einschliessenden intermusculären Bindegewebe herauspräparirt, wobei Faserzüge der umgebenden Musculatur auf den Tumoren hängen bleiben.

Von hier aus fühlt man in der Tiefe einen weiteren, noch grösseren Tumor, daher zweiter Schnitt in der Adductorengegend 15 cm lang vom Damm nach abwärts. Durchtrennung von Haut und Fascia, stumpfes Abpräpariren der auf dem Tumor haftenden Muskeln. Es wird zwischen M. adductor longus und M. adductor magnus eingegangen und so eine grössere, aus mehreren kleineren Tumoren bestehende Geschwulst freigelegt. Es sind auch hier mehrere in einem zwischen den Adductoren verlaufenden Bindegewebsstrang eingebettete Echinokokkusblasen vorhanden, welche theils erst eröffnet, theils uneröffnet sammt dem ganzen Bindegewebsstrang stumpf oder scharf abpräparirt und entfernt werden. — Der Bindegewebsstrang mit den in ihn eingebetteten Tumoren erstreckte sich nach oben bis zum Foramen obturatorium, dessen ganze Umrandung nach Entfernung der Blasen durch den palpirenden Finger in der Tiefe der Wunde abgetastet werden konnte. Mittels eines dritten Schnittes von 8 cm Länge an der Hinterfläche des Ober-

schenkels wurde die Gegend von Flexoren freigelegt, wo in der Tiefe um den N. ischiadicus ein ähnlicher Bindegewebsstrang mit einer geringeren Anzahl von Mutterblasen sich befand und entfernt wurde. Alle diese Wunden wurden tamponirt und aseptisch verbunden. Die Heilung erfolgte reactionslos, jedoch wegen der Tiefe der Wunden zwischen tiefen Muskelschichten erst allmählich und langsam, so dass Patient Ende August geheilt entlassen werden konnte.

Patient stellte sich am 5. November 1897 zur Revision ein. Status: Auffällig gekräftigt, von gesunder, frischer Hautfarbe. An den inneren Organen kein abnormer Befund. Der Gang ist noch leicht hinkend. Er schont das linke Bein, aus Furcht, „die Narben könnten wieder aufgehen" — Umfang beider Oberschenkel, sowie Unterschenkel, beiderseits gleich. Bewegungen im Hüftgelenk wenig beschränkt. Flexion ist bis zum rechten Winkel möglich, die Extension ganz frei. — Die Bewegungen im Kniegelenk sind absolut frei. Die Narbe an der Hinterfläche des Beckens ist 28 cm lang und etwas eingezogen, jedoch beweglich. Auf Druck leicht schmerzhaft. Ebenso verhalten sich die Narben am Oberschenkel. Weitere Schwellungen oder Tumoren sind nirgends, weder am Becken, noch am Oberschenkel oder sonstwo festzustellen. — Somit ist Patient als geheilt zu betrachten.

Das Präparat aus der Glutealgegend besteht aus einem Convolut von Cysten, welche mittels eines derben, fibrösen Gewebes miteinander vereinigt sind. Ausser einer kindskopfgrossen Cyste mit sechs bis acht faustgrossen Ausbuchtungen von verschiedener Tiefe befinden sich noch zwei weitere über faustgrosse Cysten, und eine grosse Anzahl (30—40) kleineren Tumoren von Hühnerei- bis zu Linsengrösse in allen Zwischenstufen. — Letztere Blasen sind grösstentheils uneröffnet und liegen theilweise von den grossen Blasen entfernt innerhalb der Bindegewebszüge. — Das Bindegewebe, welches die grossen Cysten einschliesst, ist derb, weisslich, von ca. 1—1½ cm Dicke, dagegen die kleineren Cysten liegen innerhalb weicherer Bindegewebsstränge. Im Bindegewebe, besonders in den derberen Partien, sind massenhaft erweiterte Venen vorhanden. Den äusseren Cystenwänden haften ganze Bündel von Muskelfasern fest an, die bei der Exstirpation infolge festen Haftens auf der Cystenoberfläche auf letzterer liegen geblieben sind. — Die Innenwand der Cysten ist von papillenartigen, derben, blaurothen Erhabenheiten bedeckt und hat das Aussehen einer derben, verhornten Schleimhaut. Die kleineren Cysten sind innen glattwandig. Die Hunderte von Tochterblasen, welche innerhalb der Cysten sassen, sind von Apfel- bis zu Stecknadelkopfgrösse, theils sind sie weiss, theils dünnwandig durchscheinend, oder milchig getrübt. — Einige davon enthalten Enkelblasen.

Die mikroskopische Untersuchung ergab Haken und äusserst spärliche Köpfchen.

Die zwei übrigen aus dem Oberschenkel stammenden Präparate bestehen aus weichen, unveränderten Bindegewebssträngen, in denen Echinokokkusblasen eingebettet sind. In dem einen, welches aus der Gegend der Gefässe stammt, sind im ganzen zwölf, theils volle, theils leere Blasen vorhanden, von Hühnerei- bis zu Linsengrösse. Das Bindegewebe ist weich, nicht derb, enthält einige kleine Venen und ist bedeckt von noch

an der Oberfläche der Blasen haftenden Muskelfasern. Die Blasen sind weiss, undurchsichtig und innen von einer dünnen Bindegewebsschicht umschlossen.



Echinokokkusblasen im intermusculären Bindegewebe zerstreut.

Im Präparat aus der Gegend der Adductoren sind ca. 18—20 Blasen zu finden, darunter mehrere grosse von Hühnereigrösse und viele kleine von Linsengrösse. Letztere liegen im Bindegewebe eingebettet und fast in einer gewissen Reihe hinter einander, jede von der nächsten ca. 1—2 cm entfernt. Alle diese Blasen berühren einander nicht ausser den grossen, welche infolge ihres Wachsthums aneinander kamen. Mikroskopisch zeigten die Blasen eine geschichtete Wand. Viele davon besassen Tochterblasen. Hacken oder Skolices waren nirgends zu finden.

Fall II. Frau J. Sch., 60 Jahre alt, Gastwirthsfrau aus Bargischow, Pommern, wurde am 10. März 1898 wegen einer Geschwulst am rechten Oberschenkel in die Klinik aufgenommen. Sie will immer gesund gewesen sein und hat fünf gesunde Kinder. Die Geschwulst am rechten Oberschenkel hat sie seit 6 Jahren. Sie bemerkte sie, als sie eines Tages nach dem Melken sich aufheben wollte und dabei das Gefühl hatte, als wenn etwas in ihrem Bein aus der Inguinalgegend herabrutschte. Sie fühlte hin und fand eine wallnussgrosse Geschwulst, die sie bis dahin nicht bemerkt hatte. Die Geschwulst blieb eine Zeitlang unverändert und machte ihr keine Schmerzen, dann wuchs sie wieder bis zu Apfelgrösse. Seit ¼ Jahr zeigt sie schnelles Wachsthum und macht ihr manchmal auch direct Beschwerden und Schmerzen. Sie will nie mit Hunden zu thun gehabt, vielmehr eine Antipathie gegen sie gehabt haben.

Status praesens: Grosse hagere Patientin von mässig gutem Ernährungszustande. Die Untersuchung der inneren Organe, der Lunge,

des Herzens und der Abdominalorgane bietet nichts Abnormes. Ebenso ergiebt die Untersuchung der Wirbelsäule, der Beckengegend und der rechten Hüfte keine objectiven Veränderungen. An der Innenseite des rechten Oberschenkels, dicht am Perineum, befindet sich eine doppelfaustgrosse Geschwulst, welche nach abwärts bis zur Mitte des Oberschenkels, nach aussen fast bis zu den Gesässen reicht. Die Haut ist normal und mit dem Tumor nicht verwachsen. Letzterer ist von kugeliger Form, glatter Oberfläche, prall elastischer Consistenz und nicht ganz deutlicher Fluctuation. Er ist seitlich gut verschiebbar, nicht aber in der Längsrichtung der Extremität. Beim Anspannen der Adductorenmusculatur wird der Tumor fixirt. Man fühlt dabei die Muskelfasern von der Tuberositas und dem aufsteigenden Ast ossis ischii über den Tumor nach abwärts ziehen. Keine Drüsenanschwellung.

Der Sitz, die Form, die Oberfläche, die Consistenz des Tumors beim Fehlen aller entzündlichen Erscheinungen, der Zusammenhang mit der Musculatur bei gesundem Gelenk rechtfertigten die Diagnose: Echinokokkus des M. adductor longus oder gracilis.

Operation 11. März 1898 in Chloroformnarkose. Längsschnitt über den Tumor von ca. 12 cm Länge. Durchtrennung von Haut und Fascia. Man gelangt auf einen graubläulich schimmernden Tumor, welcher nach allen Seiten von einer dünnen Muskelschicht bedeckt ist. Er lässt sich sammt der Kapsel leicht herausschälen, dabei öffnet sich die Kapsel, und die eigentliche, über faustgrosse, kugelige, dünnwandige, weisslichblau durchschimmernde Echinokokkusblase schlüpft ohne zu platzen heraus. Die Bindegewebskapsel wird dann theils stumpf, theils scharf entfernt. Die Blase sass innerhalb des M. gracilis, auf dem M. adductor magnus, vom M. adductor longus theilweise bedeckt. An der Unterfläche letzteren Muskels, zwischen ihm und der Blase, zogen die Arteria und Vena obturatoria. Der Tumor lag also diesen Gefässen direct an. Verschluss der Wand durch Naht. Nach 8 Tagen Verbandswechsel. Heilung per primam. Nach 4 weiteren Tagen Entlassung.

Das Ungewöhnliche des ersteren Falles besteht also in dem Vorhandensein einer grossen Anzahl im intermusculären Gewebe liegender und entfernt von einander zerstreuter Echinokokkusblasen. In der Glutäalgegend waren neben einem kindskopfgrossen und zwei doppelfaustgrossen Tumoren noch ca. 40—50 weitere Blasen von Linsen- bis Hühnereigrösse. Letztere lagen im Bindegewebe zwischen den verschiedenen Glutäalmuskeln und folgten besonders dem Verlauf der Glutäalgefässe. Damit hört aber die Eigenthümlichkeit des Falles nicht auf, es kommt vielmehr das weitere hinzu, dass bei einer 8 Wochen später wegen einer inzwischen am linken Oberschenkel aufgetretenen Anschwellung daselbst vorgenommenen Operation ähnliche Verhältnisse aufgefunden wurden: nämlich eine grosse Anzahl von ca. 35—40 linsen- bis hühnereigrossen Blasen, welche in derselben Weise wie in der Glutäalgegend das intermusculäre Gewebe

zwischen den Adductoren, den Flexoren und entlang der Gesässfascia eingenommen hatten. Somit war die Zahl der Echinokokken, welche die ganze Gegend vom Rippenbogen bis zur Mitte des Oberschenkels besetzt hielt, nicht viel weniger wie 100! Alle grösseren Blasen enthielten Tochterblasen, deren Zahl in den grossen Mutterblasen auf mehrere Hunderte sich belief.

Diese im Bindegewebe liegenden und von einander vollkommen unabhängigen Echinokokkenblasen können von ebenso vielen eingewanderten Embryonen selbständig entstanden sein, oder sie können alle aus einer Mutterblase stammen und verdanken ihre Selbständigkeit einer exogenen Proliferation oder einer gewaltsamen Befreiung, etwa in der Weise, dass die Mutterblase infolge einer Traumas geplatzt sei.

Leuckart und mit ihm alle, die sich über diesen Punkt geäussert haben, nehmen an, dass die Ursache der multiplen Echinokokken eine massenhafte Infection mit Embryonen sei, und somit ist auch hier die Annahme einer massenhaften Invasion als Ursache der Multiplicität das nächstliegende. Jedoch ist die Entwickelung so zahlreicher Echinokokken in der Musculatur des Menschen noch nicht beobachtet worden, und es drängt sich daher die Frage auf, ob nicht alle diese Echinokokken von einer Mutterblase stammen, um so mehr, da auch für die multiplen Echinokokken des Peritoneums, der Knochen u. s. w. dieser Modus der Entstehung angenommen wird (Lebedeff und Andrejew).

Wie ich oben erwähnt habe, konnte ich keinen Fall in der Litteratur finden, der ähnliche Erscheinungen böte. Nur beim Pferde hat Méguin etwas Aehnliches beobachtet. Er fand dort eine grosse Anzahl von Echinokokken, die die Adductorenmusculatur des linken Beines durchwachsen und verdrängt hatten. Méguin führt den Fall als Beispiel einer exogenen Proliferation an. Auch beim Menschen wurde eine exogene Proliferation in manchen Fällen, besonders bei den Knochenechinokokken (v. Bergmann), angenommen. Die frei in der Markhöhle vorhandenen, zahlreichen, selbständigen Blasen wurden als Tochterblasen aufgefasst (v. Bergmann, Virchow). Der Fall Schnitzler hat, oberflächlich betrachtet, eine grosse Aehnlichkeit mit unserem. In diesem Falle waren neben einer grösseren Anzahl von Echinokokken, welche im Oberschenkel und Beckenknochen sassen und diese zerstörten, auch in den Weichtheilen des Beckens und Oberschenkels mehrere isolirte Echinokokkusblasen zu finden. Ebenso in den Fällen von Réczey, Hahn u. s. w waren neben zahlreichen Echinokokken in der Markhöhle des Knochens

noch welche innerhalb der Weichtheile der betreffenden Extremität, welche nur als Abkömmlinge der im Knochen befindlichen Mutterblase aufgefasst werden können. In diesen Fällen sind die Blasen erst innerhalb der Markhöhle entstanden und später nach Zerstörung des Knochens in die Weichtheile zu liegen gekommen. Die äusseren Verhältnisse wirken hier auf die Form der Parasiten bestimmend Virchow). Da die Knochenwandungen die Entstehung von grossen (Blasen behindern, so nimmt der Wurm innerhalb der Markhöhle in Form zahlreicher kleiner selbständiger Blasen seine Verbreitung.

In unserem Falle stellten sich dem excentrischen Wachsthum der Mutterblase keine besonderen Schwierigkeiten entgegen. Die Muskelechinokokken sehen wir oft an derselben Stelle oder unter ähnlichen Verhältnissen zwischen den Muskelfascien sich entwickeln, und hätte dies einen Einfluss auf die Form der Parasiten, so müssten wir hier ebenso wie bei den Knochen öfters eine exogene Proliferation beobachtet haben.

Nach Leuckart ist die Annahme einer solchen Vermehrung nur da zulässig, wo die Blasen „hart nebeneinander liegen oder doch nur durch geringe Entfernungen von einander getrennt sind". Dieser Ansicht schliessen sich alle übrigen Autoren an. Dem entsprechend verhalten sich die Blasen bei dem oben erwähnten Falle vom Echinokokkus des Pferdes. Ebenso bei Fall Karehnke, wo die Blasen dicht aneinander im M. sartorius sassen. Nicht aber in unserem Falle. Ein Vergleich unserer Abbildungen mit der von Megnin stellt dies ohne weiteres fest. Marguet hält diese „Hypothese" der exogenen Proliferation für die Musculatur nicht für annehmbar, und Müller auf Grund 159 von ihm gesammelten Fällen von Muskelechinokokkus giebt die Möglichkeit zu, dass hin und wieder eine Tochterblase durch exogene Proliferation nach aussen durchbrechen und dann isolirt neben der Mutterblase sich entwickeln kann, er betont jedoch, dass eine weitere Entwickelung vom Orte ihres Entstehens noch nicht beobachtet worden wäre.

Schon auf dem IV. Chirurgen-Congress hat v. Volkmann darauf hingewiesen, dass nach einer Probepunktion und Austritt vom Inhalt einer Echinokokkusblase in der Bauchhöhle neue Blasen dort entstehen können. Hueter[1]), Pean, Krause haben diese Beobachtung bestätigt. Lithotzky und Gratia[1]) haben dasselbe nach einer Spontanruptur beobachtet. Lebedeff und Andrejew suchten dieselben Erscheinungen durch Einführung von Echinokokkusblasen

1) Citirt bei Mosler-Peiper.

in die Bauchhöhle eines Kaninchens experimentell zu beweisen, jedoch der Erfolg war ein zweifelhafter, und die Untersuchungen von Peiper haben denselben nicht bestätigt. Immerhin werden Blasen, welche in der Bauchhöhle desselben Individuums bleiben, weiter sich entwickeln können. Auch die in den Wirbelkanal nach Ruptur einer Echinokokkusblase aus der Umgebung ausgetretenen Tochterblasen können dort weiter leben (Marguet Fall 43 S. 44). Somit mag auch in unserem Falle die Annahme, dass die Multiplicität eine Folge von Ruptur der Mutterblase und Austritt der Tochterblasen in die Umgebung sei, ihre Berechtigung haben.

Wir dürfen jedoch die Bauchhöhle oder den Wirbelkanal, wo die Ernährungsverhältnisse sicher recht günstig sind, und den Raum zwischen den straffen Muskelfascien nicht als gleichwerthig betrachten. Jedenfalls aber müssen wir bei dieser Annahme den mehr oder weniger grossen Tochterblasen die Fähigkeit einer selbständigen Wanderung zusprechen.

Die Echinokokkusblasen lagen in unserem Fall einmal in der Glutäalgegend bis zum Trochanter nach vorn reichend und dann in der Inguinalgegend den Gefässen entlang und zwischen den Adductoren. Ein Zusammenhängen der Echinokokken der Glutäalgegend mit denen des Oberschenkels etwa unter dem M. rectus oder hinten unter dem Ansatz der Flexoren des Unterschenkels war nicht nachweisbar, so dass ein Vorsichdrängen der Blasen nicht stattgefunden haben kann. Dagegen spricht auch der Umstand, dass die Blasen in eine gewisse Entfernung von einander zerstreut im Bindegewebe lagen, und dass sie nicht in demselben Entwickelungsstadium waren — wie die beim Pferde —, sondern dass ganz grosse Blasen mit Hydatiden neben kleinen und kleinsten nach allen Richtungen zerstreut zu finden waren.

Eine andere Möglichkeit einer passiven Wanderung wäre eine Senkung analog den kalten Abscessen. Auch grosse Echinokokkusblasen können sich senken und genau dieselben Wege folgen wie die Abscesse, z. B. entlang dem M. Ileopsoas bis zur Innenseite des Oberschenkels (Bergmann Fall 65 u. 66, Most 176, 177 u. s. w.). Aber es ist kein solcher Weg vorhanden, welcher von der Glutäalgegend bis zu den Adductoren führte. Es wäre vielmehr eine Ausbreitung der Blasen dem N. ischiadicus entlang für diesen Fall das natürlichste. Um diese willkürliche Ausbreitung zu erklären, müssten wir eine active Wanderung der Tochterblasen annehmen, und eine solche ist meines Wissens noch niemals beobachtet worden. Bei allen Auseinandersetzungen der Autoren über die Art der Ver-

breitung des Echinokokkus im Organismus ist dieser Modus noch niemals in Betracht gezogen. Klebs[1]) spricht direct den Echinokokkusblasen jede Bewegungsfähigkeit ab, so dass auch wir dieselbe zur Erklärung unseres Falles nicht in Betracht ziehen dürfen.

Auch die Annahme, dass Ammen oder Skolices die Mutterblase in irgend einer Weise verlassen und in der Umgebung sich verbreitet hätten, verdient in Erwähnung gezogen zu werden. Nach den Untersuchungen Naunyn's[2]), Rasmussen's[2]) und Leuckart's können Tochterblasen innerhalb der Mutterblase aus Ammenblasen und aus bläschenförmig aufgetriebenen Skolices entstehen. Leuckart giebt die Möglichkeit eines solchen Vorganges bei der Entstehung multipler Echinokokken zu. Er will die „aprioristischen" dagegen gerichteten Bedenken Neisser's nicht annehmen und führt weiter aus: „Freilich hat das wieder insofern seine Schwierigkeiten, als man weiter annehmen müsste, es habe der primäre Echinokokkus sich zunächst in einen Gefässraum eröffnet und Brutkapseln und Köpfchen in die Blutmasse entleert, die dann ihrerseits dieselben hier oder dort wieder abgesetzt habe." Er spricht somit den Skolices jede Fähigkeit zur Selbstwanderung ab, und so kann für unseren Fall dieser Modus, von Zustandekommen von Multiplicität, da ein Transport durch die Blut- oder Lymphbahn auch hier ausgeschlossen ist, nicht in Betracht gezogen werden. Die Ausbreitung hat hier in centrifugaler Richtung stattgefunden, und so können Lymphgefässe und Venen keine Rolle dabei gespielt haben. Dagegen ein Durchbruch in eine Arterie musste zu einer gleichmässigen Vertheilung in die ganze Extremität führen und nicht zu einer beschränkten Localisation in ein Gebiet (Adductoren), welches eine eigene, wenigstens grösstentheils mit dem Sitz der Mutterblase nicht im Zusammenhang stehende, Blutbahn besitzt (A. obturatoria). Ich möchte auch noch erwähnen, dass das Grössenverhältniss der Köpfchen zu den Capillaren und kleinsten Lymphgefässen gegen eine passive Aufnahme in die Blutbahn spricht, da die Köpfchen eine Grösse von ca. 0,2—0,3 mm haben und somit zu gross wären um in die Blutbahn aufgenommen werden zu können. Wollen wir also eine selbständige Fortbewegung der Skolices nicht annehmen, so müssen wir auch diese Erklärung der Multiplicität aufgeben. Wir kommen so zu dem Resultate, dass sowohl die exogene Proliferation, wie das Austreten von Tochterblasen, resp. von Ammen oder Skolices in die Gewebe nach

1) Citirt bei Leuckart.
2) Citirt bei Leuckart.

Ruptur der Mutterbase, Umstände, welche bei manchen Fällen von multiplen Echinokokken ihre Richtigkeit haben mögen, in unserem Falle aus den oben angeführten Gründen nicht in Betracht gezogen werden können. Hier kann nur eine massenhafte Auswanderung von Embryonen ohne alle Bedenken als Ursache der Multiplicität angesehen werden.

Diese massenhafte Invasion kann auch in unserem Falle, trotz anscheinenden Recidivs nur einmal stattgefunden haben. Eine wiederholte Invasion ist bei der Seltenheit und Zufälligkeit einer Infection überhaupt nicht anzunehmen. Letztere wird auch von allen Autoren als eine unberechtigte Annahme bezeichnet (Neisser-Leuckart-Mosler u. a.).

Die massenhafte Auswanderung von Embryonen angenommen, erscheint uns unser Fall infolge seiner Besonderheiten geeignet, Aufschluss darüber zu geben, in welcher Weise die Embryonen bis zu ihrem Endziel im Organismus gelangen.

Nach Leuckart werden die in ihrer Schale eingeschlossenen Embyronen wohl im Magen durch die Einwirkung der Verdauungssäfte frei und fangen schon nach 4—5 Stunden zu wandern an. Es ist eine Streitfrage gewesen, ob dabei die Embryonen activ oder passiv sich verhalten. Besonders Neisser hat behauptet, das letztere nur passiv „durch vorhandene Lücken den Darm verlassen können". Er vergleicht diese Wanderung mit der Aufnahme von Silbertheilchen in die kleinsten Venen und Lymphgefässe, wie dies besonders von Riemer[1]) in einem Falle von Argyrie beobachtet worden ist. Leuckart führt dagegen aus, dass die Embryonen mit Hilfe ihrer dreipaarigen Haken die Magen- und Darmwand zu durchsetzen im Stande sind. Auch Küchenmeister, Davaine u. s. w. schliessen sich dieser Meinung an. Van Beneden[2]) fand gelegentlich einer Untersuchung von Eiern der Taenia dispar reife, noch lebende Embryonen unter dem Mikroskop. Er konnte ihre Bewegungen beobachten und beschreiben. Die drei paarigen Haken befinden sich in beständiger hin und her gehender Bewegung. Während das mediale Paar von vorn nach rückwärts und umgekehrt bewegt wird, machen die lateralen Paare eine seitliche Bewegung und beschreiben mit ihren Spitzen ein Viertelkreis. „Man sieht diese Bewegungen ganze Stunden lang, und man versteht leicht, dass kein Gewebe, es sei dasselbe noch so fest, ausser vielleicht dem Knochen vorhanden

1) Citirt bei Neisser.
2) Citirt bei Marguet.

ist, welches dadurch nicht von den Embryonen durchsetzt werden kann."

Hat der Embryo die Darmwand perforirt, so kann derselbe in eine Blutkapillare und so durch den Blutstrom in den Pfortaderkreislauf und in die Leber gelangen. Leuckart konnte einige Male einen unveränderten Embryo im Pfortaderblut des Kaninchens wenige Stunden nach der Fütterung mit den entsprechenden Eiern auffinden. Naunyn hat bei kleinen Leberechinokokken einen directen Zusammenhang zwischen Cyste und Gefässwand nachgewiesen. Sind die Embryonen in den Lebercapillaren angelangt, so bleiben sie grösstentheils dort stecken, da sie eine Grösse von ca. 22—28 μ besitzen, während die Lebercapillaren nach Frey nur 9—21,6 μ Durchmesser haben. Daraus lässt sich die grosse Häufigkeit der Leberechinokokken erklären (ca. 60—70 % aller Fälle).

Bei der Weichheit und Compressionsfähigkeit der Embryonen ist jedoch möglich, dass eine Anzahl davon das Lebergefässnetz passirt und so ins rechte Herz gelangt. Eine andere Möglichkeit, ins rechte Herz zu gelangen, wäre durch die von Cl. Bernard nachgewiesenen Verbindungsgefässe zwischen der Vena hepatica und portarum. Ein dritter Weg wäre durch die Chylusgefässe und den Ductus thoracicus, wenn die Embryonen innerhalb der Darmwand in ein Chylusgefäss gelangen sollten. Vom rechten Herzen gelangen die Embryonen in die Lungen, wo sie, wie Tavel besonders betont, unfehlbar stecken bleiben müssen, da die Lungencapillaren nach Frey einen Durchmesser von nur ca. 6—12 μ (0,0056—0,0113 mm) besitzen.

Wären diese Wege die einzigen, welche dem Embryo zur Erreichung seines Zieles im Organismus offen ständen, so müsste nur ganz ausnahmsweise ein Echinokokkus ausserhalb der Leber und den Lungen zur Entwickelung kommen, dem ist aber nicht so, sondern die in der Leber, in den Lungen und im Circulationsapparat beobachteten Echinokokken betragen nach der Statistik Neisser's nur 60,6 %, nach der von Madelung ca. 75 % aller Echinokokkusfälle. Die Embryonen müssen also unbedingt noch einen anderen Weg zur Ausbreitung im Organismus zu ihrer Verfügung haben. Davaine, Leuckart, Küchenmeister u. a. nehmen auch eine active Wanderung an. Nach der Perforation der Darmwand brauchen die Embryonen nicht sich einem Gefäss, einer Capillare anzuvertrauen, sondern sie können activ weiter wandern und so in die Peritonealhöhle und weiter in die benachbarten Organe und in die Rumpfmusculatur gelangen. Marguet

findet auffällig, dass die Embryonen die günstigeren Verhältnisse der Bauchhöhle verlassen und einen weiten Weg zurücklegen, um etwa am Finger oder im Auge zur Entwickelung zu gelangen. Er will daher eine directe Wanderung nur für die nächste Umgebung des Darmkanals annehmen. Ebenso auffällig muss aber erscheinen, dass die den Echinokokken verwandten Cysticerken überhaupt die Bauchorgane verschmähen und mit Vorliebe das Auge, das Gehirn und die Muskeln aufsuchen. Leuckart tritt für die active Wanderung unter Hinweis auf die Entwickelungsgeschichte anderer Täniaarten, welche ihre Jugendform nicht in der Leber, sondern von vornherein in anderen Organen (Gehirn, Muskeln) verbringen, ein.

Bei Cysticerken kann die active Fortbewegungsfähigkeit als eine Thatsache angesehen werden. Nach Leuckart können sich dieselben durch eine stets in derselben Richtung wiederholte peristaltische Zusammenziehung des Blasenkörpers fortbewegen. Für eine active Wanderung derselben innerhalb des Gehirnes sprechen mehrere von v. Graefe[1]) angeführte Fälle. Lewin[1]) hat die Wanderung der Cysticerken im subcutanen Gewebe direct beobachten können. Baillet[2]) will bei Thieren nach der Fütterung mit Eiern der Taenia serrata die Wanderungsfurchen der Embryonen auf der Leber-, Lungen- und Gehirnoberfläche constatirt haben. Ebenso konnte Leuckart auf der Gehirnoberfläche bei Anwesenheit von Cönuren streifenartige, mit Exsudatmasse erfüllte Gänge beobachten. Die Cysticerken der Leber und der Lungen verhalten sich ebenso, indem sie aus der Tiefe immer mehr nach aussen drängen, bis sie sich schliesslich den Eintritt in die betreffende Höhle gebahnt haben (Mosler, Peiper).

Leuckart weist besonders auf das Verhalten der Jugendform der Trichine, welche nachgewiesenermaassen vollkommen eigene Wanderung besitzt und selbständig vom Darm aus in die Leibeshöhle und von da aus durch das Bindegewebe in die Musculatur gelangen kann.

Es erscheint somit zum mindesten als sehr wahrscheinlich, dass auch die Echinokokken-Embryonen, ähnlich ihren verwandten Formen, eine active Wanderungsfähigkeit besitzen und selbständig ihren Ansiedelungsort nicht nur innerhalb der Bauchhöhle, sondern auch innerhalb der peripheren Organe aufsuchen können.

---

1) Citirt bei Mosler-Peiper. Parasiten.
2) Citirt bei Marguet u. Tavel.

Auch aus der pathologischen Anatomie der Echinokokkenkrankheit giebt es verschiedene Beobachtungen, welche auf das Vorhandensein einer activen Wanderungsfähigkeit der Embryonen hinweisen. So das ausserordentlich häufige Befallenwerden der Bauchorgane. Während nach den verschiedenen Statistikern (Marguet, Hirschberg u. s. w.) die Muskel- und Hautechinokokken ca. 4—5 % aller Fälle ausmachen, belaufen sich die Echinokokken der Nieren allein auf ca. 8,3 %, die aller Bauchorgane zusammen, ausser der Leber, auf über 20 %. Und doch verhält sich die Blutvertheilung gerade umgekehrt, denn die Musculatur enthält mindestens 1/4 der gesammten Blutmenge (Landois). Hier kann ebenfalls die grosse Häufigkeit und Multiplicität der Echinokokken des Netzes, des kleinen Beckens und der weiblichen Genitalien angeführt werden. Auch in diesen Fällen kann nur eine active Wanderung die Erscheinungen erklären. Die Beobachtung, dass der rechte untere Lungenlappen mehr wie zweimal so häufig von Echinokokken befallen wird, wie die ganze übrige Lunge der rechten und linken Seite, was ja mit der Nachbarschaft der Leber in Zusammenhang gebracht wird, kann nur durch die Annahme einer activen Wanderung ihre Erklärung finden.

Eine Verbreitung der Echinokokken nur mittels der Blutbahn angenommen, müsste man überall im Körper, die Leber und die Lungen ausgenommen, unter gleichen Bedingungen eine gleichmässige Vertheilung finden. In der Musculatur und in den äusseren Organen sind die Bedingungen überall gleich und doch werden manche Stellen besonders bevorzugt, so am Halse, entlang der Gefässe (Hansen, Güterbock), an der Innenseite der Extremitäten (Marguet), entlang der Schenkelgefässe (Most) u. s. w. Marguet bezeichnet für jeden Körpertheil besondere Prädilectionsstellen, so für den Kopf die Temporalgegend, für den Rumpf die Lumbalgegend, für den Arm die Innenseite des Oberarmes, für das Bein die Adductoren- und Inguinalgegend. Die Muskeln werden in folgender Reihe am meisten bevorzugt: Adductoren und Quadriceps, Lumbalmuskeln, M. biceps brachii, M. pectoralis u. s. w. (Marguet, Mosler, Peiper). Auch die Most'sche Statistik giebt dasselbe Ergebniss, nur dass dort die Halsregion, welche bei Marguet wenig Berücksichtigung fand, an Häufigkeit neben der Adductorengegend steht. Diese Regionen, resp. Muskeln entsprechen den grossen Heerstrassen, welche die grossen Gefässe verfolgen, um vom Rumpfe in die peripheren Körpertheile zu gelangen. Sie entsprechen den grossen Bindegewebszügen, welche diese Gefässe begleiten. Diese

Bindegewebszüge sind die natürlichen Wege, welche die Embryonen bei ihrer selbständigen Wanderung verfolgen. Letztere bleiben also bei ihrer Wanderung immer an der Seite der grösseren Gefässe. Und das ist die Erklärung der Beobachtung Most's u. a., dass die Echinokokken in der Nähe der grossen Gefässe sehr häufig aufgefunden werden.

Mit Hinweis auf seine tabellarische Zusammenstellung der Muskelechinokokken meint freilich Most, dass eine Prädilection für die Gebiete der grossen Gefässe in der Tabelle nicht ohne weiteres erkennbar wäre, da die Beugeseite der Extremität nicht viel öfters wie die Streckseite der Sitz der Erkrankung sei. Jedoch die Beugeseite entspricht nicht immer der Gefässseite. Ergänzen wir die Tabelle Marguet's, welche die Muskelechinokokken nach Muskeln ordnet, durch die Fälle Most's und durch die in dieser Arbeit angeführten Fälle, so haben wir ein ganz anderes Ergebniss.

Wir finden dort von 9 Echinokokken des Kopfes achtmal die Temporalisgegend befallen. Die 26 Halsechinokokken standen alle bis auf einige wenige Ausnahmen mit den Halsgefässen, sehr häufig mit der Subclavia, im Zusammenhang. Die Rumpfmusculatur kommt nicht in Betracht, da durch dieselbe keine grossen Gefässe ziehen. Am Oberarm sassen 12 Fälle in der Achselhöhle am M. biceps und M. brachialis internus, also in der Nähe der grossen Gefässe, und nur zwei im M. triceps. Von den 9 Fällen, welche am M. deltoideus sassen, standen verschiedene mit den grossen Gefässen im Zusammenhang (Most Nr. 144). — In den Glutäalmuskeln wurde der Tumor vierzehnmal aufgefunden. Am Oberschenkel, im Ileopsoas (5), am Skarpa'schen Dreieck (4), innerhalb der Adductoren (29), im M. vastus internus (1), im M. sartorius (4) und in der Kniekehle (1), also um die grossen Gefässe herum wurden Echinokokken im ganzen 44mal, während im M. rectus (7) im M. sartorius externus (5) und im Biceps femoris (3) oder im ganzen übrigen Oberschenkel nur fünfzehnmal beobachtet. In 6 Fällen war der Sitz nicht genau angegeben. Es ist daraus ersichtlich, dass thatsächlich eine Prädilection für die Nähe der Gefässe vorhanden ist.

Auch diese Prädisposition kann aber nur dadurch erklärt werden, dass die Embryonen, wie dies weiter oben auseinander gesetzt wurde, entlang der Gefässe activ wandern und ihren Ansiedelungsort aufsuchen können.

Diese von Tavel besonders warm vertretene Ansicht findet in unserem Fall einen neuen Beweis. Da die Multiplicität in diesem Falle nicht als Folge einer exogenen Proliferation oder einer Aus-

wanderung von Tochterblasen oder Skolices aufgefasst werden kann, sondern als das Ergebniss einer massenhaften Invasion von Embryonen, so können letztere nur mittels activer Wanderung bis zum Ort ihrer Entwickelung angelangt sein. Waren sie mittels der Blutbahn transportirt, so müsste eine Anzahl davon in der Leber oder in den Lungen verbleiben, und vielleicht ganz spärliche Embryonen hätten in den grossen Kreislauf gelangen können, um an vielen Stellen des Körpers nicht an eine allein sich anzusiedeln — die Annahme, dass der ganze Kreislauf mit derselben Massenhaftigkeit überschwemmt worden wären, und dass die Embryonen überall sonst zu Grunde gegangen und nicht einmal in der Leber oder in den Lungen einige davon zur Entwickelung gekommen, erscheint bei der Prädisposition letzterer Organe nicht für berechtigt. — Die Embryonen sind also mittels eigener Bewegung von subserösem Bindegewebe, der Aorta und den grossen Gefässen entlang bis zu den Beckenwandungen angelangt. Letzteres haben sie mit den verschiedenen Gefässen, der A. glutäalis superior und inferior, der A. femoralis und der A. obturatoria verlassen und sich entlang dieser Gefässe festgesetzt. Auch die übrigen multiplen Muskelechinokokken, die ich zu diesem Zweck zusammengestellt habe, sprechen für diese Annahme, da sie fast ausnahmslos in den sog. Prädilectionsstellen für die Muskelechinokokken ihren Sitz hatten:

Es sassen von 15 Fällen zwei am Halse neben dem Gefässe, fünf am Rumpf zwei am Oberarm (M. biceps) und vier in der Gefässseite des Oberschenkels.

Ebenfalls die recidivirenden Fälle lassen sich in derselben Weise am einfachsten erklären. Dass hier eine wiederholte Infection und Wanderung in dieselbe Körperregion stattfand, ist nicht anzunehmen. Ebensowenig ist es wahrscheinlich, dass bei der Operation Tochterblasen oder Skolices in die Wunde sich festgesetzt hätten, umsoweniger da viele der Fälle vereitert und mit Tamponade behandelt worden sind. Es ist vielmehr anzunehmen, dass es sich auch hier um eine massenhafte Invasion handelte mit verschiedenen Entwickelungszeiten der Embryonen.

Nur in dieser Weise lassen sich z. B. die Fälle 2, 10, 18, erklären, bei denen das Recidiv in derselben Region, aber nicht genau in demselben Muskel stattgefunden hat. Beim Fall 2, sass der erste Echinokokkus im rechten M. sternocleido mast., das erste Recidiv in der Fossa jugularis zwischen beiden Muskeln und das zweite Recidiv im linken M. sternocleidomast. Von den sechs recidivirenden Fällen sassen einer am Halse, einer in der Intercostalmusculatur, einer in der Glutäal- und Adductoren-

gegend und drei innerhalb der Adductoren allein, also wiederum in den Prädispositionsstellen.

Wir hätten uns also die Ausbreitung der Echinokokkusembryonen im Körper in folgender Weise vorzustellen: durch seine selbständige Fortbewegungsfähigkeit (von Beneden, Davaine) verlässt der Embryo den Darm und gelangt innerhalb der Wandungen desselben entweder in eine Capillare und so durch den Pfortaderkreislauf, resp. die Cava inferior in die Leber und wohl in die Lungen oder in ein Chylusgefäss, wodurch dasselbe direct das Herz und die Lungen erreichen kann (Leuckart). Dieser Modus der Invasion mag für die Leber und für die Lungen der häufigste sein, nicht aber für die übrigen Organe. In die letzteren gelangt der Embryo durch active Wanderung, und zwar folgenderweise: der Embryo verlässt den Darm und tritt in die Peritonealhöhle, von wo aus er alle Organe der Bauch- und Brusthöhle direct aufsuchen kann. Auch die Leber, die Pleura und die Lungen können in dieser Weise vom Echinokokkus befallen werden. Oder der Embryo verlässt die Peritonealhöhle und tritt im subperitonealem Gewebe aus, resp. er verlässt das Duodenum (Leuckart) durch die extraperitoneal liegende Wand (Tavel) der letzteren und erreicht so die hintere Bauchwand. — Tritt derselbe direct nach aussen, so kann er sich in der Lenden- oder Rumpfmusculatur festsetzen. Die Häufigkeit der Rumpfechinokokken lässt sich dadurch erklären. Weiterhin erreichen die Embryonen durch das Zwerchfell die Lunge und Pleura, resp. durch das Mediastinum die Halsregion, die Achselhöhle und die obere Extremität. Nach abwärts entlang der Bauchaorta und der grossen Inguinalgefässe können sie die Beckenorgane und immer weiter den Gefässen folgend, die Glutäal- und Inguinalgegend, resp. die untere Extremität erreichen, wo auch die von den Gefässstämmen entfernt sitzenden Echinokokken meistens in der Nähe eines grösseren Gefässes ihren Sitz haben.

Noch einen weiteren Punkt möchte ich hier kurz berühren. Es wird sehr häufig die Entstehung von Echinokokken in Verbindung mit einem Trauma gebracht. Boucour[1]), Danlos[1]) sind besonders dafür eingetreten und suchten dies ganz einfach so zu erklären, dass der Embryo sich dort niederlässt, wo ein Trauma, eine Ernährungsstörung, eine Gewebezerreissung gesetzt hatte. Diese Annahme setzt also die freie Circulation der Embryonen voraus. Da aber dies nur ausnahmsweise geschieht, so trifft, wenn überhaupt,

1) Citirt bei Tavel u. Marguet.

so doch in äusserst seltenen Fällen dieser Zusammenhang zwischen Trauma und Entstehung der Echniokokken zu. Ebensowenig lässt sich annehmen, dass die Embyonen im Stande sind, solche traumatisch beschädigten Stellen zu erkennen und aufzusuchen. — In der weitaus grössten Mehrzahl der Fälle handelt es sich nur um einen scheinbaren Zusammenhang. Der bis dahin latent verlaufene Echinokokkus wird überhaupt erst infolge des Traumas beachtet, oder die bis dahin in Ruhe verharrende Blase fängt infolge der Reizung, die das Trauma verursacht hat, nunmehr rapid zu wachsen an, so dass dieselbe nach einiger Zeit von aussen erkennbar ist. So war es in dem zweiten der von uns beschriebenen Fälle: Die Frau war gerade mit dem Melken einer Kuh beschäftigt, als sie aufstehen wollte, — bei welchem Bewegungsact neben den Extensoren der unteren Extremität auch die Adductoren in Thätigkeit traten, — fühlte sie einen Ruck und einen Schmerz an der Innenseite des Oberschenkels, da wo sie auch gleich den damals wallnussgrossen Tumor zum erstenmal bemerkte.

Beim ersteren Falle hat ca. 20 Jahre vor dem Bemerkbarwerden der Geschwulst ein Trauma stattgefunden, und zwar in der Weise, dass Patient beim Springen auf das linke Bein sich „überdrehte." Dies Trauma genügte, um ihm während 20 Jahren beständig Beschwerden zu verursachen, ohne dass eine Geschwulst damals bemerkbar war, ca. 15 Jahre später wurde der Echinokokkus an derselben Stelle bemerkt, das ist sehr auffällig. Ich möchte daher den Zusammenhang so auffassen, dass damals schon zur Zeit, als das Trauma stattgefunden hatte, die Ansiedelung der Echinokokken schon längere oder kürzere Zeit vorher stattgefunden hatte, und dass infolgedessen die Beckenmusculatur in ihrer Leistungsfähigkeit beeinträchtigt war, so dass diese Bewegung („sich überdrehen"), welche an und für sich vielleicht nicht einmal die Grenzen des Normalen überschritten hatte, als Trauma empfunden wurde. Die Anwesenheit der Echinokokken während der ganzen 26 Jahre war die Ursache der vorhandenen Beschwerden, nicht etwa irgendwelche durch das Trauma verursachte Verletzungen der betreffende Theile. Dass eine solche Geschwulst so lange latent bleiben kann, beweisen viele Fälle aus der Litteratur, wo die Geschwulst 30—40 Jahre und darüber kein Wachsthum zeigte.

Ich möchte daher die Meinung aussprechen, dass in vielen Fällen das Trauma, resp. die Folgen desselben überhaupt durch die bis dahin latente Anwesenheit des Echinokokkus in der betreffenden Körperregion als solche

empfunden werden. Der Echinokokkus kann dann gleich oder bald, infolge einer Ortsveränderung durch das Trauma (Fall II) oder infolge gesteigerten Wachsthums zum Vorschein kommen. Was die übrigen Symptome dieser zwei Fälle betrifft, so bestand die grosse Geschwulst der Glutäalgegend im ersten Falle erst seit 5 Jahren, im zweiten seit 6 Jahren. — Auch hier war ein theilweises Wachsthum, wie dies v. Bergmann besonders hervorgehoben, in beiden Fällen vorhanden. — In beiden Fällen wuchs die Geschwulst in den letzten Monaten rapid. — Der erste Fall verursachte von Anfang an sehr viel Beschwerden, Schmerzen und Bewegungsstörungen der Extremität, dagegen der zweite Fall verlief bis zur allerletzten Zeit absolut reactionslos.

Der enorm grosse Tumor im ersteren Fall zeigte entzündliche Erscheinungen der Haut, hatte eine lappige Form mit mehreren tiefen Einbuchtungen und gab das Gefühl der Fluctuation. Die Diagnose war daher nicht einfach. Sitz der Geschwulst und der letzten der ebengenannten Symptome machten die Diagnose eines Abscesses sehr wahrscheinlich, wogegen allerdings die lappige Form sprach. Das war der Grund, warum man die Diagnose zwischen Abscess oder Echinokokken in suspenso hielt.

Beim zweiten Falle konnte die Diagnose mit Bestimmtheit gestellt werden. Die Verhältnisse lagen hier so, wie Most es verlangt, welcher sagt: „Handelt es sich dennoch bei einem Patienten mittleren Alters um einen an und für sich indolenten Tumor in der Nähe der Cruralgefässe mit glatter, rundlicher Oberfläche, normalen Hautdecken, glatter elastischer Consistenz, vielleicht mit mehr oder weniger deutlicher Fluctuation, mit langsamem oder sogar schubweisem oder plötzlichem Wachsthum, so dürfte an das Bestehen eines Echinokokkus zu denken sein“. Keins von diesen Symptomen fehlte in dem zweiten unserer Fälle. Ich möchte auch noch für Echinokokken anderer Körperregionen die Beachtung der Prädilectionsstellen und event. die Beziehungen zu der Musculatur besonders betonen. Auch in diesem Fall konnte der Tumor nach oben hin gegen die Beckenknochen abgetrennt werden. Der Uebergang der Muskelfasern von ihrem Ursprung auf die Tumoroberfläche war direct nachzuweisen, so dass derselbe sicherlich als Muskeltumor zu erkennen war.

Was die Therapie betrifft, so kommt, wenn irgend möglich, immer die Exstirpation in Betracht. Auch in unseren Fällen wurde sie vorgenommen. Im ersteren wurde der Tumor der Glutäalgegend, trotzdem derselbe vereitert und von so riesiger Ausdehnung war,

vollkommen sammt seiner stark verdickten Kapsel entfernt, die grosse Wunde mit ihren tiefen Ausbuchtungen wurde tamponirt und nach einiger Zeit, als sich dieselbe gereinigt hatte, von den Granulationen befreit und genäht, darauf trat Heilung ein. Ebenso wurden die Oberschenkelwunden behandelt. Im zweiten Falle dagegen, da die Exstirpation der Blase sammt ihrer Kapsel leicht gelungen ist, wurde sofort die ganze Wunde zugenäht. Nach per primam erfolgter Heilung konnte die Patientin innerhalb 10 Tagen entlassen werden.

Litteratur.

Leuckart, Die Parasiten der Menschen. Leipzig 1879—1886.

Mosler u. Peiper, Thierische Parasiten. Wien 1894. Nothnagel's Handbuch. IV. Bd.

Braun, Die thierischen Parasiten des Menschen. Würzburg 1895.

Neisser, Die Echinokokkuskrankheit. Berlin 1877.

Heller, Invasionskrankheiten. Ziemssen's Handbuch der speciellen Pathologie und Therapie. III. Bd. Leipzig 1874.

Huber, Bibliographie der klin. Helminthologie. I. Heft. München. Lehmann. 1891.

Derselbe, Animals Parasites.

Ewald, Echinokokkuskrankheit in Eulenburg's Encyclopädie. V. Bd.

Ziegler, Lehrbuch der speciellen pathologischen Anatomie.

Werner-Behrendsen, Ueber die Verbreitung des Echinokokkus im menschlichen Organismus. Inaug.-Diss. Berlin 1888.

Madelung, Lehre von der Echinokokkenkrankheit. Stuttgart 1885.

Peiper, Die Verbreitung der Echinokokkenkrankheit in Vorpommern. Stuttgart 1894.

Mosler, Ueber endemisches Vorkommen der Echinokokkenkrankheit in Neuvorpommern. Deutsche med. Wochenschr. 1886. Nr. 788.

Gurlt, Ueber die Cystengeschwülste des Halses. Berlin 1855.

Heyn, Ein Beitrag zur Lehre vom Muskelechinokokkus. Inaug.-Dissert. Berlin 1894.

Tavel, Ueber den Muskelechinokokkus. Inaug.-Dissert. Berlin 1880.

Marguet, Kystes hydatiques des muscles volontaires. Thèse. Paris 1888.

Schelle, Ueber den Muskelechinokokkus. Inaug.-Dissert. Berlin 1896.

Müller, Zur Casuistik und Symptomatologie der Muskelechinokokken. Inaug.-Dissert. Halle 1893.

Güterbock, Ueber den Echinokokkus des Halses. Arch. f. klin. Chir. XLV. Bd. S. 912.

Hansen, Zur Diagnose der äusseren Echinokokkengeschwülste. Deutsche Zeitschrift f. Chirurgie. III. Bd. S. 354.

Bergmann, Zur Diagnose und Operation äusserer Echinokokkusgeschwülste. Dorpater med. Zeitschr. I. Bd. 1871.

Most, Ein Beitrag zur Lehre von den Echinokokkusgeschwülsten an den grossen Schenkelgefässen. Deutsche Zeitschr. f. Chirurgie. XLVII. Bd.

Lehmann, Echinokokkus hominis in Pommern. Inaug.-Dissert. Greifswald 1894.
Wiedemann, Zur Statistik der Echinokokkenkrankheit in Pommern. Inaug.-Dissert. Greifswald 1895.
Lebedeff u. Andrejew, Transplantation von Echinokokkusblasen. Virchow's Arch. CXVIII. Bd. S. 552.
Mognin, Journal de l'Anatom. et de la Physiologie 1880. 6. Heft.
Schnitzler, Ein Fall von Knochenechinokokkus. Internationale klinische Rundschau. 1892. XXVIII. Bd.
Réczey, Ueber Knochenechinokokken. Deutsche Zeitschr. f. Chirurgie. VII. Bd. S. 285.
Hahn, Ueber Knochenechinokokkus. Berliner klinische Wochenschr. 1884. S. 81.
Bergmann, Ueber Echinokokken der langen Röhrenknochen. Berliner klinische Wochenschr. 1887. Nr. 1 u. 2.
Virchow, Ueber Knochenechinokokkus. Berliner klinische Wochenschr. 1883. Nr. 53. S. 824.
Küchenmeister u. Zürn, Die Parasiten des Menschen. Leipzig.
Helm, Ueber die Productivität und Sterilität der Echinokokkusblasen. Virchow's Archiv. LXXIX. Bd. S. 141.
Mosler, Milzechinokokkus. Wiesbaden 1884.
Kanzer u. Virchow, Echinokokkus und spont. Fract. des Unterschenkels. Virch. Archiv. LXXIX. Bd. S. 180.
Fischer, Ueber Echinokokken in Gelenken. Deutsche Zeitschr. f. Chirurgie. XXXII. Bd. S. 205.
Haupt, Echinokokken im weiblichen Becken. Inaug.-Dissert. Greifswald 1889.
Lyot, Cystes hydatiques des muscles, aus: Le Dentu u. Delbret, Traité de chirurgie. T. III. p. 807.
Ergebnisse der Allgem. Pathologie. Jahrg. 1896.
Blümke, Echinokokkenkrankheit in Vorpommern. Inaug.-Dissert. Greifswald 1888.
Bahr, Echinokokkenkrankheit. Inaug.-Dissert. Greifswald 1893.
Jürgens, Ueber Halsechinokokkus. Inaug.-Dissert. Greifswald 1897.

XVII.

Aus der chirurgischen Abtheilung des Luisenhospitales zu Aachen.

Zur pathologischen Anatomie und Therapie der habituellen Schultergelenksluxationen.

Von

Dr. C. Francke (Aachen),
chirurgischer Assistenzarzt.

(Mit 1 Abbildung.)

Während die Ansichten älterer Autoren (Malgaigne, Roser) über die Entstehungsursachen der habituellen Schulterluxationen sich nur auf theoretische Erwägungen gründeten, war Jössel[1]) der erste, welcher durch anatomische Untersuchungen an der Leiche positive Belege für die Lösung dieser Frage zu gewinnen suchte. In seinen 9 geprüften Fällen, unter denen allerdings nur bei 4 Personen recidivirende Luxation intra vitam beobachtet war, fand er stets eine deutliche Erschlaffung der Kapsel und eine Abreissung der Auswärtsroller des Armes (M. supra- und infraspinatus, teres minor), bisweilen complicirt mit Abriss des Tuberculum majus.

In neuerer Zeit ist uns durch weitere Untersuchungen an der Leiche und durch die allerdings noch nicht häufig ausgeführte operative Behandlung des Leidens ein besserer Einblick in die Pathogenese der habituellen Schultergelenksluxationen gewährt worden. Da nun in dieser Beziehung noch manche Differenzen in der Anschauung bestehen, und die Frage der operativen Behandlung sich eigentlich noch im Stadium der Prüfung befindet, so dürften weitere Erfahrungen in diesen beiden Punkten wohl ein Interesse beanspruchen.

Beginnen wir mit einer kurzen Uebersicht über die bekannter gewordenen Mittheilungen, welche diesen Gegenstand berühren. Wir

1) Jössel, Ueber die Recidive der Schulterluxationen. Deutsche Zeitschr. f. Chirurgie. XIII. Bd. S. 167.

haben aus der uns zugänglichen Litteratur folgende 14 Fälle zusammenstellen können:

1. Cramer.[1]) Epileptische, 30jährige Arbeiterin. Habituelle Luxatio subcoracoidea, seit 7 Jahren bestehend, 19 Recidive. Resection. Keine Kapselerschlaffung, kein Kapselriss. Im Gelenk ein Gelenkkörper von unregelmässiger Gestalt, ca. 1 cm lang, mit glatter, knorpeliger Oberfläche, im Inneren aus Knochengewebe bestehend. Derselbe hängt an einem dünnen, fibrösen, 2 cm langen Faden am hinteren Rande der Cavitas glenoidalis. Am hinteren, äusseren Theile des Kopfes ein kahnförmiger Defect von 4 cm Länge, 2 cm Breite, 3/4 cm Tiefe.

2. Deuerlich.[2]) Leichenpräparat. Kein Kapselriss. Die beiden hinteren Facetten des Tuberculum majus nebst einem Theile der anstossenden Gelenkfläche abgerissen und weiter unten angewachsen.

3. Küster.[3]) Resectionspräparat von einem Kranken, der 3/4 Jahre vorher sich eine Schulterluxation zuzog, sich 14 Tage nach dem Unfall den Arm von neuem und dann im ganzen sechsmal verrenkte. Kein Kapselriss. Kapsel narbig verdickt. Am Kopfe, an der inneren und hinteren Seite ein ziemlich tiefer, scharf begrenzter, rinnenförmiger Defect.

4, 5, 6. Volkmann.[4]) 3 Fälle von Resectionen bei habitueller Schultergelenksluxation mit ähnlichen „Absprengungen" am Kopfe. Ein Fall von Popke[5]) näher beschrieben:

30 Jahre alter Epileptiker. Habituelle linksseitige Schulterluxation nach vorn, 9 Recidive. Bandage ohne Erfolg getragen. Vorderer Resectionsschnitt. Der Kopf zeigt am hinteren äusseren Theile neben dem Tuberculum majus einen rinnenförmigen, scharf begrenzten Defect. Von der Gelenkfläche der Scapula ist vorn unten ein Stück verloren gegangen. An dieser Stelle ist die Kapsel vom Limbus cartilagineus abgerissen, so dass ein Schlitz entsteht, der in die Bursa subscapularis führt. Am Kapselrande dieses Schlitzes sitzt ein harter, etwa erbsengrosser, etwas gestielter Körper, der von Knorpel überzogen ist und einen knöchernen Kern enthält. Der Körper wird als stark atrophirtes, mit der Kapsel abgerissenes Fragment der Scapulapfanne betrachtet. Resection. Drainage. Naht.

7. Kraske.[6]) Ein Resectionsfall mit einer ähnlichen Verletzung am Kopfe, bei dem aber auch von der Cavitas glenoidalis der Scapula ein Stück abgesprengt war.

8, 9. Löbker.[7]) 2 Präparate. Das eine von einer Leiche ge-

---

1) Cramer, Berliner klin. Wochenschr. 1882. Nr. 2.

2) Deuerlich, Ueber die Complication der Luxatio humeri mit Fractur des Tuberculum majus. Inaug.-Dissert. Göttingen 1874.

3) Küster, XI. Chirurgen-Congress. 4. Sitzung am 3. Juni 1882.

4) Erwähnt von Küster als mündliche Mittheilung.

5) Popke, Zur Casuistik und Therapie der inveterirten und habituellen Schulterluxationen. Inaug.-Dissert. Halle 1882.

6) Kraske, Als mündliche Mittheilung auf dem XI. Chirurgen-Congress. 4. Sitzung am 3. Juni 1882 erwähnt.

7) Löbker, XV. Chirurgen-Congress. 3. Sitzung am 9 April 1886.

wonnen, Zahl der Luxationsrecidive unbekannt. Das andere durch Resection erlangt, 28 Recidive.

An beiden Gelenkköpfen an der äusseren, dem Tuberculum majus benachbarten Hälfte ein scharf und regelmässig abgegrenzter, mit Knorpel überzogener Defect von 1 cm Tiefe und 2 cm Breite. Tubercula intact, lange Bicepssehne vom Limbus abgerissen und im Sulcus verwachsen. Am Tuberculum majus verdickte Kapselpartien infolge früherer Abreissungen von Muskelinsertionen. Ursprüngliche Gelenkfläche der Scapula durch eine senkrecht abfallende Kante in 2 Hälften getheilt, deren Ebenen im Winkel zu einander geneigt sind. Kopf und Pfanne passen so aufeinander, dass der normale innere Abschnitt des Kopfes mit der inneren Hälfte der Cavitas articulirt, die Furche des Defectes auf der vorspringenden Kante der Cavitas reitet, also Subluxation des Kopfes mit Nearthrosenbildung.

10. Schüller.[1]) Präparat von einer 37jährigen Frau, durch Resection gewonnen. Bestand des Leidens seit 14 Jahren, zahllose Recidive. Luxatio subcoracoidea. Bei Bewegungen deutliches Knirschen fühlbar. Keine Abreissung von Schultermuskeln, Kapsel nicht abnorm weit, glatt. In derselben vier freie, theils knorpelige, theils knöcherne Gelenkkörper. Am Kopf Defect an derselben Stelle wie in den Löbker'schen Fällen, sonst Veränderungen von Arthritis deformans. Innerer Pfannenrand abgeschrägt, am unteren Ende spitzhöckrig ausgezackt.

11. Sick.[2]) Leichenpräparat einer seit einigen Jahren bestehenden habituellen Schulterluxation nach innen. Oefters Recidive. Gelenkkapsel besonders nach innen zu erweitert. Bursa subdeltoidea unverletzt, Bursa subscapularis nicht vergrössert. Schultermusculatur ohne Atrophie, intact. Keine Zerreissung, höchstens geringe Dehnung der Sehnen der Auswärtsroller und des M. subscapularis, kein Abriss der Tubercula. Humeruskopf etwas weniger gewölbt. An demselben, dem Ansatz des M. infraspinatus entsprechend, dem überknorpelten Theile angehörig, ein 4 cm langer, 1 cm breiter Knorpeldefect mit unregelmässigen Rändern. An der Innenseite der Cavitas vom unteren Ende bis zum Ansatz der langen Bicepssehne ist das Labrum glenoidale zerstört und die Kapsel vom Knochen abgelöst. Der Kopf stemmt sich mit dem beschriebenen Knorpeldefecte an den verletzten Rand der Fossa glenoidalis.

12. Wiesinger.[3]) Patient, Epileptiker, habituelle Luxation nach innen unten, durch Operation geheilt. Kein Kapselriss, Ablösung der Kapsel vom Rande der Fossa glenoidalis nach innen unten, wohin man den Kopf bequem luxiren kann. Labrum glenoidale in der Ausdehnung der Kapselablösung zerstört. Periost auf der Vorderseite des Scapulahalses zolllang vernichtet. Am Rande der Fossa glenoidalis Knorpeldefect. Heilung durch feste Tamponade bis auf die Lösungsstelle der Kapsel,

1) Schüller, Berliner klin. Wochenschr. 1890. Nr. 20. Berl. med. Gesellschaft, Sitzung am 2. Juli 1890.

2) Sick, Jahrbücher der Hamburger Staatskrankenanstalten. III. Bd. 1891 bis 1892.

3) Wiesinger, Deutsche med. Wochenschr. 1895. S. 117.

University of California LIBRARY

um eine feste Narbenbildung der umgebenden Gewebe und dadurch einen Schutz gegen die Wiederkehr der Luxation zu erzielen.

13. Mikulicz.[1]) 58jähriger Patient. Seit 2 Jahren 20 Recidive an habitueller Luxation des rechten Oberarmes. Reposition in letzter Zeit allein bewerkstelligt. Operation: Als einziger pathologischer Befund Erschlaffung der Gelenkkapsel constatirbar mit einer beträchtlichen Aussackung der Kapsel nach vorn und innen, so dass der Kopf in diesen „Bruchsack" schlüpfen konnte. Kapsel in senkrechter Richtung gespalten, die medianen und lateralen Kapseltheile übereinander verschoben und in dieser Lage vernäht. Erfolg gut. Beweglichkeit normal.

14. Steinthal.[2]) 32jährige Näherin mit habitueller linksseitiger Luxatio subcoracoidea. Operation: durch vorderen Längsschnitt wird die Kapsel als dünner schlaffer Sack ohne frischen Riss sichtbar. Durch dieselbe keine pathologischen Veränderungen am Humeruskopf abtastbar. Reffung der Kapsel durch 4 Silkwormnähte, Hautnaht. Erfolg sehr gut. Nach 3jähriger Beobachtung kein Recidiv.

Diesen Beobachtungen, die wir aus der uns zugänglichen Litteratur sammeln konnten, möchte ich folgende 4 Fälle aus der chirurgischen Abtheilung des Luisenhospitals zu Aachen und der Privatklinik des Herrn Dr. W. Müller anreihen:

15. 24 Jahre alter Kaufmann, Epileptiker. Vor 3 Jahren zum erstenmal die linke Schulter verrenkt, anfangs 5 Recidive in längeren Zwischenräumen, jetzt zunehmende Neigung zur Luxation. Dieselbe einige Male auch auf der anderen Seite aufgetreten. Reposition bisweilen sehr schwierig, nur unter Anwendung der Narkose. Luxationsstellung leicht herstellbar durch Nachhintenführen des Armes. Im Augenblick der Luxation, aber auch bei Rotationsbewegungen in reponirter Stellung, fühlt man öfters deutliches Krachen im Gelenk. Auf Wunsch des Patienten, der lange Zeit einen Retentionsapparat ohne Erfolg getragen hat, Operation: Vorderer Resectionsschnitt. Befund: Musculatur normal, Kapsel sehr weit, besonders vorn und hinten, nicht unbedeutender Hydrops. Synovialis sammtartig, geröthet. Am vorderen Pfannenrande schmaler Knorpeldefect. Am hinteren äusseren Theile des Humeruskopfes eine scharf begrenzte, ca. $^3/_4$ cm tiefe, 2 cm lange und 1 cm breite, dünn überknorpelte Grube. Boden und Ränder derselben leicht höckrig unregelmässig. Vom Rande her erstrecken sich mehrere kleine Sprünge in die Umgebung. Im Gelenk ein freier Körper, welcher ganz genau das Positiv des Kopfdefectes darstellt und auf der einen Seite glatte Knorpel, auf der anderen Seite knöcherne Bruchfläche zeigt.

Therapie: Absägen des Kopfes am anatomischen Halse, Abrundung der Oberfläche, Naht, Drainage, Verlauf aseptisch. Nach der üblichen Nachbehandlung Beweglichkeit des Armes in maximo bis etwas über die

1) Mikulicz, Beitrag zur operativen Behandlung der habituellen Schulterluxationen von Dr. Samosch. Beiträge zur klin. Chirurgie. XVII. Bd. S. 803.

2) Steinthal, Zur operativen Behandlung der habituellen Schultergelenksluxation. Württemberg. Medic. Correspondenzbl. 1895. Nr. 14.

Horizontale. Seit 8 Jahren niemals Recidive beobachtet. Patient mit seinem Zustande sehr zufrieden.

16. 21jährige Dame. Hat vor 6 Jahren einige Tage, nachdem sie mit ihrem Bruder gerungen, plötzlich einen stechenden Schmerz in der Schultergegend bei einer Bewegung des linken Oberarmes gefühlt. Einige Monate später bemerkte sie, dass der Oberarm bei bestimmten Bewegungen, namentlich beim Nachoben- und Vornführen (z. B. Frisiren) öfters plötzlich einschnappte, so dass sie nachher nur mit einiger Anstrengung den Arm wieder richtig stellen konnte. Das Ereigniss trat im Laufe der nächsten Jahre immer häufiger auf, zuletzt einige Male am Tage, war aber selten sehr schmerzhaft und konnte stets leicht abgestellt werden. Seit 1 Jahr zunehmende Schmerzen, sowohl nach dem „Einschnappen" des Oberarmes als auch öfters unabhängig davon. Patientin wünscht dringend, von ihrem Leiden befreit zu werden. Sie macht die Bewegung (Nachvornführen des Armes) vor, und man überzeugt sich, dass der linke Oberarm sich in Subluxationsstellung nach vorn mit hörbarem Einschnappen feststellt. Dabei keine nennenswerthe Schwellung des Schultergelenkes. Es wird die Absprengung eines Stückes vom Pfannenrand vermuthet. Befund: Kapsel erweitert. Am hinteren Theile des Kopfes und der entsprechenden Stelle der Cavitas leichte Facette. Kein freier Körper. Muskeln intact. Kapselnaht nach Anlegung einer doppelten Längsfalte der Kapselwand. Fieberloser Verlauf. Nach zweimonatlicher Nachbehandlung ist normale Beweglichkeit wieder hergestellt. Das „Einschnappen" ist nach $2^1/_2$ jährlicher Beobachtung niemals wieder aufgetreten.

17. 25jähriger Kaufmann. Erste Luxation vor 1 Jahr. Später zunehmende Recidive, in der letzten Zeit fast täglich, z. Th. sehr schmerzhafter Natur, bei unvorsichtiger Drehung des Armes nach hinten und innen. Bei äusserer Betrachtung am Schultergelenk nichts Abnormes wahrnehmbar. Bei Bewegungen fühlt man bisweilen deutliches Krepitiren. Diagnose: Habituelle Luxatio humeri subcoracoidea, wahrscheinlich mit Absprengung eines Gelenkstückes. Patient geht auf den Vorschlag einer Operation bereitwillig ein. Eröffnung des Gelenkes von vorn. Kapsel erweitert, geringer Hydrops. An der inneren hinteren Seite der Kapsel ein langgestieltes, rauhes Knochenstück von keilförmiger Gestalt, 1 cm lang. Die Basis des Keiles überknorpelt. Derselbe nach seiner Gestalt wahrscheinlich von der Pfanne abgesprengt, die betreffende Stelle konnte jedoch bei dem kleinen Schnitte nicht sichtbar gemacht werden. Humeruskopf ohne pathologische Veränderungen. Extraction des Knochenstückes. Kapselnaht nach Excision eines elliptischen Streifens. Nach aseptischem Verlaufe und Nachbehandlung mit passiven Bewegungen von der dritten Woche ab wird allmählich die Funktion des Armes normal. Nach vierjähriger Beobachtung keine Recidive.

18. 22jähriges Dienstmädchen. Vor 3 Jahren im Anschluss an scherzhafte Ringversuche erste Luxation des rechten Armes nach vorn. Seitdem 12 Recidive, in den letzten 4 Monaten allein fünf, die jedoch mit weniger Schmerzen verbunden waren und sich auch leicht reponiren liessen, während vorher häufig Narkose angewandt werden musste. Am Schultergelenke äusserlich nichts Abnormes. Zur Feststellung eines event. vor-

handenen Corpus mobile wird eine Röntgenaufnahme gemacht, die jedoch keinen positiven Befund ergiebt. Luxation in Narkose leicht durch nach Innenschieben des Kopfes herstellbar, ebenso leicht zu reponiren. Operation: Eröffnung des Gelenkes von hinten. Deutliche Erweiterung der Kapsel, kein Hydrops. Abriss der Kapsel und der M. supra- und infraspinatus vom hinteren, äusseren Ende des Kopfes. Dort neben der überknorpelten Gelenkfläche am Rande des anatomischen Halses ein flacher, unregelmässiger, zehnpfennigstückgrosser, grubiger Defect, gegen welchen bei vollendeter Luxationsstellung der vordere Rand des Limbus tritt. Am Kopfe um den Defect leichte Randwucherungen, im übrigen nichts Abnormes, ebenso wie an der Pfanne. Kein freier Körper. Excision eines ovalären Stückes aus der Kapsel an der Stelle der Muskelabrisse, Catgutnaht, so dass die Auswärtsroller näher der normalen Insertionsstelle zu liegen kommen (Vornähung). Partieller Schluss der Haut, Drainage, Tamponade. Verlauf durch seröses Exsudat mit leichter Fiebersteigerung verzögert. Die normale Beweglichkeit des Armes lässt bei der üblichen Nachbehandlung durch passive Bewegungen mindestens 6 Wochen auf sich warten, wird aber allmählich erreicht. Ein Recidiv ist während der viermonatlichen Beobachtung nicht eingetreten.

Prüfen wir in den 18 zusammengestellten Fällen die Resultate der pathologisch-anatomischen Untersuchung, so finden wir auch unsererseits für Jössel's Ansicht genügende Beweise, dass die Erweiterung des Gelenkraumes und die Erschlaffung der Kapsel der Cardinalbefund bei der habituellen Schultergelenksluxation ist.

Allerdings wird die Kapseldehnung im Fall 1 und 10 direct in Abrede gestellt. In beiden Fällen hätte man bei der Anwesenheit der freien Körper im Gelenke um so eher eine Erweiterung der Gelenkkapsel vermuthen können, als doch derartige Gelenkmäuse sehr häufig einen Reizzustand des Gelenkes unterhalten und durch den zunehmenden Hydrops erschlaffend wirken. Wir lassen es dahingestellt, ob hier in der That eine Ausdehnung der Kapsel ganz auszuschliessen ist.

Wenn in den Fällen 3 bis 7 eine Erweiterung der Kapsel nicht besonders betont ist, so liegt dies wohl daran, dass die kurzen, mündlichen Mittheilungen nur das am meisten in die Augen springende Moment berücksichtigen. Die Beschreibung des einen der Volkmann'schen Fälle durch Popke lässt übrigens deutlich den in Frage stehenden Befund erkennen. — In Fall 2, 8 und 9 ist mit dem Abriss der Muskelinsertionen und der Kapsel auch eo ipso eine Kapselerweiterung anzunehmen. In den Fällen 11 bis 18 ist dieselbe mit Sicherheit ausdrücklich constatirt.

Wir betonen nochmals, dass in der Erweiterung der Kapsel und in der Vergrösserung des Gelenkraumes das wesentlichste Moment

für die Entstehung der habituellen Schulterluxation zu suchen, und dass ohne dieselbe das Leiden eigentlich kaum denkbar ist.

In manchen Fällen war dies der einzige Befund (vergl. Fall 13 und 14).

Allerdings findet die Roser'sche Ansicht, welcher die Ursache der Vergrösserung in einer anormalen Communication des Gelenkes mit dem subscapulären Schleimbeutel vermuthete, nur eine sehr schwache Stütze. Denn nur in dem einen der Volkmann'schen Fälle ist durch die Abreissung der Kapsel am Limbus ein Schlitz entstanden, der in die Bursa subscapularis führt. Der Befund trat jedoch den anderen Veränderungen gegenüber in den Hintergrund und war anscheinend nicht von Einfluss auf das Recidiviren der Luxation.

Malgaigne nimmt an, dass die Wundränder des Kapselrisses bei der Vernarbung nicht miteinander in Verbindung treten, und dass eine grosse, klaffende Kapsellücke zurückbleibt, durch welche der Kopf leicht wiederum nach aussen sich verschiebt. Vielleicht repräsentirt der Fall Mikulicz (Nr. 13) diese Art der Pathogenese, indem der klaffende Kapselriss durch neugebildetes, weiches Bindegewebe ausgefüllt wird, das durch die recidivirende Luxation allmählich bruchsackartig sich ausstülpt. Im Fall 4, 11 und 12 ist zugleich mit der Zerstörung des Labrum glenoidale auch die Kapsel an ihrer Insertionsstelle am Knochen abgerissen.

Henke's Theorie, dass gelegentlich ein abnorm beweglicher Zipfel der Kapsel sich in den Gelenkspalt lege, den luftdichten Schluss aufhebe und so die Luxation bewerkstellige, lassen wir dahingestellt.

Die Kapselerweiterung ist nun öfters complicirt mit Veränderungen der umgebenden Theile.

Löbker macht das häufige Recidiviren der Schultergelenksluxationen wesentlich von dem Abriss der Auswärtsroller des Oberarmes abhängig. Nach ihm soll „durch den Abriss der erwähnten Muskeln die concentrische Fixation der Gelenkkörper bei Bewegungen eine sehr mangelhafte werden, so dass sowohl durch die eigene Schwere als auch durch die Contractionen des M. deltoideus, sowie durch die Adductoren und Einwärtsroller der Kopf nach innen gegen den vorderen Rand der Cavitas gezogen wird."

Jedenfalls ist diese Auffassung für eine Reihe von Fällen zu acceptiren. Abgesehen von den Löbker'schen Fällen, Nr. 8 und 9, lassen sich Fall 2 und 18 zwanglos in diese Rubrik reihen. Nur einmal (Fall 2) war das Tuberculum majus mit abgerissen.

Untersuchte man die operirten Fälle auf dem Secirtisch, so hätte sich wohl der von Löbker vermuthete Befund noch öfters constatiren lassen. Denn eine genaue anatomische Untersuchung der einzelnen Theile des Gelenkes ist intra operationem natürlich nicht in dem Maasse möglich.

Eine zweite, wichtige Complication der Kapselerweiterung, die viel häufiger vorzukommen scheint, als man früher angenommen hat, besteht in Veränderungen der knöchernen Gelenkenden selbst.

Wir finden solche unter den 18 Fällen 12 mal am Kopf (Nr. 1, 3—11, 15, 16) und 9 mal an der Pfanne (Nr. 4, 7—12, 16, 17). Freie, resp. gestielte Gelenkkörper konnten 5 mal constatirt werden (Nr. 1, 4, 10, 15, 17).

Was die Pathogenese dieser Veränderungen betrifft, so wurden dieselben von den einen (Küster, Volkmann) ausschliesslich durch Absprengung, von den anderen (Löbker, Riedinger) ausschliesslich durch Abschliff zu erklären gesucht. Eine genaue Betrachtung ergiebt das auffallende Resultat, dass in der Mehrzahl der Fälle (Nr. 1, 3—10, 15) der Humeruskopf eine sehr erhebliche und stets genau dieselbe Formveränderung aufweist. Wie Löbker treffend sagt, könnten „die Abbildungen der einzelnen Präparate miteinander vertauscht werden, ohne dass, abgesehen von der rechten oder linken Körperseite, eine wesentliche Aenderung im Bilde entstehen würde". Fast immer handelt es sich um einen scharf begrenzten, rinnenförmigen Defect an der hinteren Seite des Kopfes medialwärts vom Tuberculum majus. Löbker führt „die absolut gleichartige Gestaltung der Defecte und vor allem das Fehlen der angeblich abgesprengten Fragmente innerhalb der Gelenkhöhle" gegen die Absprengungstheorie an. Nun, die typische Gestaltung der Defecte kann auch durch einen typischen Mechanismus erzeugt sein. Und sein Hauptgrund, das Fehlen der Fragmente, wird durch das Auffinden derselben schlagend widerlegt. Schon im Cramer'schen Falle (Nr. 1) fand sich im Gelenk ein Knochenstück, welches als Fragment des Kopfes aufgefasst wurde. Doch konnte die Verschiedenheit der Grube und des Knochenstückes noch immer Zweifel an der Zusammengehörigkeit beider aufkommen lassen. Unser Fall (Nr. 15) schliesst jeden derartigen Zweifel aus. Das Fragment entspricht der Grube in Bezug auf Grösse und Gestalt bis ins kleinste, es lässt sich ganz genau in den Defect hineinlegen und stellt dann die normale überknorpelte Rundung des Kopfes wieder her (siehe Figur). Ausserdem schliesst die Beschaffenheit der Grube — die rauhe, unregelmässige Bruchfläche, die fortgeleiteten Sprünge — eine Abschleifung aus. Wenn nun einer dieser eigenthümlichen Kopfveränderungen sicher und einwandfrei durch Absprengung erklärt werden kann, so liegt wohl bei der typischen Gleichartigkeit derselben der Schluss nahe, dass bei den übrigen ebenfalls eine traumatische Ursache zu Grunde liegt.

In der grösseren Zahl der Fälle hat sich das abgesprengte „Fragment" allerdings nicht gefunden. Auch wir verwerfen die Annahme, dass dasselbe mit der Zeit innerhalb der Kapsel resorbirt

sei. Wie aber, wenn das Fragment ausserhalb der Kapsel liegen geblieben ist, sei es, dass es bei der 1. Luxation sofort mit hinausgeschleudert wurde, oder sei es, dass es bei den Repositionsmanövern ausserhalb zu liegen kam? Einige Thierversuche, die wir bei einer Ziege und einem Kaninchen angestellt haben, indem wir vom Trochanter major ein Knochenstück abmeisselten und dasselbe im umliegenden Gewebe deponirten, berechtigen uns zu dem Schluss, dass derartige freie Körper völlig reactionslos einheilen, eventuell sogar mit der Zeit resorbirt werden können und durchaus nicht immer der Untersuchung zugänglich sind.

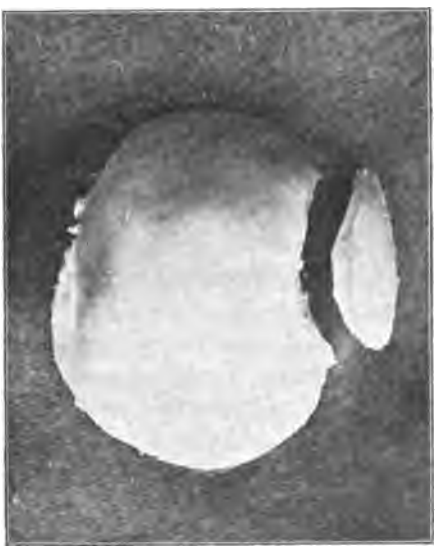

Noch eine Erwägung hat uns bei Betrachtung der interessanten Humeruskopfdefecte gegen die ausschliessliche Abschlifftheorie eingenommen. Wie soll z. B. im Falle Küster (Nr. 3) in so kurzer Zeit — die erste Luxation hatte ¾ Jahre vor der Operation stattgefunden, der Kopf war nur 6 mal kurze Zeit verrenkt gewesen und hatte sonst normal in der Pfanne gestanden — eine so tiefgehende Druckusur erzeugt werden können? Es setzt das doch eine dauernde abnorme Stellung voraus. Und ausserdem müsste der oft ganz unverletzt befundene Pfannenrand ebenfalls Veränderungen im Sinne des Abschliffes erkennen lassen.

Wenn wir im Vorhergehenden stets von Fragmenten gesprochen haben, so müssen wir diese Bezeichnung cum grano salis gebrauchen.

Es ist mit Recht das Bedenken erhoben, dass die glatte abgerundete Gelenkfläche des Kopfes nicht günstig wäre für derartige scharfbegrenzte Absprengungen eines Theiles. Man kann sich den Mechanismus einer solchen Fractur nicht ohne Zwang vorstellen. Dagegen lässt sich die Entstehung der Defecte und eines Theiles der freien Körper im Gelenk leichter durch jenen Process erklären, den König „Osteochondritis dissecans" nennt. Dabei lösen sich oft im Anschluss an ein relativ leichtes Trauma die contundirten Stücke der Gelenkfläche auf entzündlichem Wege vom Knochen los. Wir halten dies für unsere Fälle für mindestens ebenso wahrscheinlich wie die wirklich traumatische Absprengung.

Pathologische Veränderungen der Pfanne fanden wir, wie erwähnt, in 9 Fällen (Nr. 4, 7—12, 16, 17). Dieselben sind meist als Fracturen des Pfannenrandes zu deuten, z. B. in Fall 4, 7, 10, 12, 17. Derartige Brüche sind als Complication jeder Luxation ja nicht unbekannt. Entsprechend dem Ueberwiegen der Luxatio praeglenoidalis finden wir die Pfannenverletzung am häufigsten am vorderen inneren Rande, dort, wo im Augenblicke der Luxation die grösste Gewalteinwirkung erfolgte.

Abgesehen von den oben beschriebenen, scharf charakterisirten Defecten am Kopfe und den in ihrem Befunde mehr variabeln Pfannenbrüchen kommt es nun auch zu Abschliffen an beiden Gelenkkörpern. Voraussetzung ist dabei stets eine dauernde perverse Stellung beider zu einander. Hierzu wird es am häufigsten kommen, wenn die Luxation versehentlich überhaupt nicht richtig korrigirt wurde, oder wenn eine dauernde Reposition unmöglich ist. Das letztere muss man z. B. im Falle 11 annehmen. Hier ist die Pfanne durch eine ausgedehnte Zerstörung des Labrum glenoidale und ihres Randes bedeutend nach vorn erweitert. Der Kopf kann mangels eines festen knöchernen Rückhaltes nur schwer in seiner normalen Stellung bleiben, er hat stets die Neigung, in die vordere Ausbuchtung der Pfanne zu gleiten. An dem sich anstemmenden Theile des Kopfes wird dann der beschriebene Knorpeldefect eingeschliffen. Aehnliche, meist oberflächliche Facettenbildung finden wir am Kopf und an der Cavitas glenoidalis in unserem Fall 16, wo die Anamnese dementsprechend ein auffallend häufiges Recidiviren der Subluxation ergiebt. Im Fall 8 und 9 ist infolge der langbestehenden Subluxationsstellung des Armes die ganze innere Hälfte der Cavitas abgeschliffen.

Was nun die Bedeutung der Veränderungen an den Gelenkenden betrifft, so berechtigt uns das überaus häufige Zu-

sammentreffen derselben mit der habituellen Schulterluxation zu dem Schluss, dass sie für die Pathogenese von nicht zu unterschätzender Wichtigkeit sind und sehr oft ein begünstigendes Moment bilden.

Die Annahme allerdings, dass der Kopf durch Absprengung eines Theiles relativ zu klein würde und durch Verminderung seines Umfanges eine Erschlaffung der Kapsel und Vergrösserung des Gelenkraumes bewirke, leuchtet uns nicht recht ein. Der Defect ist im Verhältniss zur Grösse des Gelenkkopfes doch recht unbedeutend. Bisweilen mag der Einfluss des Kopfdefectes dem einer schiefen Ebene zu vergleichen sein. Wenn bei einer gewissen Stellung des Armes der scharfe Rand der Grube über den Rand der Cavitas geglitten ist, ist ein Zurückgehen nicht möglich, es erfolgt ein Fortschreiten der Bewegung entsprechend dem ausgehöhlten Defect von selbst, bis die Luxation fertig ist. Einer unserer Patienten giebt sehr treffend an, er fühle, wie bei einer bestimmten Bewegung der Arm „wie auf einem Schlitten hinausgleite". Brüche der Pfanne werden wiederum dem Kopf für gewisse Bewegungen den knöchernen Halt entziehen.

Eine besonders wichtige Rolle, besonders auch mit Rücksicht auf die Operationsmethode, möchten wir den freien Gelenkkörpern in Verbindung mit Hydrops beimessen.

Ueber die Entstehungsweise derselben haben wir bereits oben bei Besprechung der Kopfdefecte unsere Meinung gesagt. Die Vermuthung mancher, dass sie auf deformirende Arthritis zurückzuführen seien, mag bei dem Zusammentreffen von ausgesprochener Arthritis deformans mit habitueller Luxation begründet sein. Unter den aufgeführten Fällen käme höchstens Nr. 10 (Schüller) in Betracht. Jedenfalls können die Gelenkkörper, wie unsere Fälle (15 und 17) beweisen, durch stete mechanische Reizung, wie auch bei anderen Gelenken, die Ursache einer Synovitis und eines allmählich wachsenden Hydrops sein. Der Hydrops hat seinerseits wieder eine Kapseldehnung und Erweiterung der Gelenkhöhle zur Folge. Wir müssen hierin ein weiteres Moment für die Ursache der habituellen Schulterluxation erblicken, das bis jetzt in der Litteratur noch nicht genügende Beachtung gefunden hat.

Wenn bisher von den Autoren der Befund des Hydrops nie notirt ist, so liegt das wahrscheinlich an den eigenartigen Verhältnissen des Schultergelenkes. Wir operiren dort ohne Blutleere. Wird die Kapsel ohne vorhergehende minutiöse Blutstillung eröffnet, so entgeht der sich dem Blut beimischende Hydrops leicht dem Blicke des Beobachters. In unseren beiden Fällen liess sich Hydrops nachweisen.

Stellen wir nochmals kurz die pathologisch-anatomischen Befunde in den aufgezählten 18 Fällen zusammen, so fand sich:

Kapselerweiterung	16 mal
Communication mit dem subscapulären Schleimbeutel	1 mal
Kapselriss am Pfannenansatz	3 mal
Abriss der Auswärtsroller	4 mal
Darunter mit Abriss des Tuberc. majus	1 mal
Defecte am Kopfe	12 mal
Defecte an der Pfanne	9 mal
Freie, resp. gestielte Gelenkkörper	5 mal
Darunter Complication mit Hydrops	2 mal

Unter diesen 18 Fällen von habitueller Schultergelenksluxation figuriren nun 15, welche einer operativen Behandlung unterworfen worden sind. Die dabei eingeschlagenen Methoden waren wesentlich dreierlei Art. In der Mehrzahl (9 mal) der Fälle wurde die Resection des Humeruskopfes vorgenommen, 5 mal wurde die Eröffnung des Gelenkes mit nachfolgender Naht der Kapsel, resp. Drainage oder Tamponade ausgeführt, 1 mal wurde die Kapsel — entsprechend dem Vorschlage Ricard's[1]) — ohne Eröffnung unter Faltung verkleinert.

Der Erfolg aller dieser Methoden scheint stets, was den eigentlichen Zweck, die Verhütung weiterer Recidive der Luxation, anlangt, ein dauernd guter gewesen zu sein. Anders liegt natürlich die dabei nicht zu unterschätzende Frage der Funktion des Gelenkes nach der Operation. In welchem Grade diese nach einer Resection des Kopfes, auch wenn man dabei möglichst schonend verfährt, im allgemeinen leiden muss, bedarf keiner weiteren Ausführung, und mit Recht machte schon Bardenheuer[2]) auf die Bedenken gegen die Wahl dieser Operation bei einem zwar oft schweren Leiden, aber doch bei meist intacter Schulterbewegung, aufmerksam. Gewiss wird mancher Patient lieber die mangelhafte Beweglichkeit eines resecirten Schultergelenkes, als die häufige Wiederkehr schmerzhafter Schultergelenksluxationen wählen. Es fragt sich aber doch, ob die Resection bei dem fraglichen Leiden wirklich in einem namhaften Procentsatz der Fälle nothwendig gewesen wäre. Wir möchten glauben, dass sie nur ausnahmsweise — etwa bei ungewöhnlich grosser Defectbildung — erforderlich ist.

1) Ricard, Gazette des hopitaux. Paris 1894. No. 49.

2) Bardenheuer, Die Verletzungen der oberen Extremität. Deutsche Chirurgie. Lieferung 63.

In dem ersten unserer 4 Fälle wurde die Resection gemacht (1890). Das Resultat war quoad Recidive durchaus gut, quoad functionem mangelhaft (active Elevation bis eben über die Horizontale hinaus). In dem 2. Falle (Nr. 17) von freiem Gelenkkörper, der jedenfalls von einem Pfannenbruche herrührte, hatte Dr. Müller nur die Gelenkeröffnung, Extraction der gut bohnengrossen Gelenkmaus mit nachfolgender Naht und Drainage gemacht. Hier war der funktionelle Erfolg ebenso tadellos wie der Erfolg hinsichtlich der Recidivfreiheit. Das gleich gute Resultat in doppelter Hinsicht konnten wir mit der Kapselresection, resp. Faltung in unseren beiden anderen Fällen (Nr. 16 und 18) verzeichnen, welche allerdings keine grösseren Veränderungen an dem Gelenkenden hatten. Es kommen die Erfolge anderer, wie erwähnt, hinzu. So scheint namentlich die Eröffnung des Gelenkes mit nachfolgender Naht der Kapsel — mit oder ohne Ovalärexcision oder Faltung — wohl stets derartige Veränderungen des Gelenkmechanismus zu bedingen, dass dadurch der Wiederkehr der Luxation genügend vorgebeugt wird.

Es ist ja theoretisch wohl richtig, die operativen Maassnahmen je nach dem erhobenen anatomischen Befunde im Gelenk zu modificiren und etwa, wie das kürzlich noch Mikulicz (l. c.) hat betonen lassen, bei Defectbildung an den knöchernen Gelenkenden zu reseciren, bei auffallender Kapselerweiterung die Kapsel durch Excision oder Faltung zu verkleinern. Nicht immer aber wird es gelingen, und gerade an der Schulter, wo wir meist ohne Blutleere operiren, die Verhältnisse ganz genau zu übersehen, wofern man nicht eine ausgiebige Freilegung des Humeruskopfes vornimmt.

Lose Körper im Gelenk wird man wohl stets finden, wenn man auf ihr nicht seltenes Vorkommen Acht giebt. Sind letztere vorhanden — und hier wie bei grösseren Defecten kann ja heutzutage die Actinographie die Diagnose ante operationem wesentlich erleichtern — so sind dieselben zu entfernen. Ob man den Gelenkkopf in solchen Fällen wirklich zu opfern braucht, erscheint uns in der That sehr fraglich. Wie wir einerseits den Defectbildungen an demselben überhaupt nur eine mittelbare Rolle für die Genese der habituellen Schulterluxationen zuschreiben wollen, so möchten wir andererseits das wesentlichste Moment, die Kapselerschlaffung, auch in Bezug auf die Operation in den Vordergrund stellen und werden uns in künftigen Fällen überhaupt nicht mehr zur Resection entschliessen.

Die Methode, für die wir eintreten möchten, wäre demnach: Freilegung der Gelenkkapsel, eventuell nur Faltennähung derselben, häufiger dagegen die Eröffnung des Gelenkes, Beachtung etwaiger freier oder gestielter Körper, Resection der Kapsel, Vornähung etwa abgerissener Rotatoren. Ruhigstellung des Gelenkes für mindestens 14 Tage, Drainage oder Tamponade des Gelenkes, um auch auf diese Weise möglichste Retraction der Gelenkweichtheile zu erreichen.

XVIII.

Kleinere Mittheilungen.

1.

Aus der chirurgischen Klinik in Greifswald (Prof. Helferich).

Zur Casuistik der Pneumokokken-Osteomyelitis.

Von
Dr. Blecher,
Assistenzarzt 1. Classe, commandirt zur Klinik.

Die früher herrschende Ansicht, die Osteomyelitis sei eine einheitliche Erkrankung, und der Staphylokokkus aureus sei ihr specifischer Krankheitserreger, ist längst fallen gelassen worden, nachdem man gefunden, dass auch Streptokokken, Pneumokokken und Typhusbacillen Osteomyelitiden hervorzurufen im Stande sind.

Immerhin sind derartige Beobachtungen nicht so häufig, dass eine weitere Bereicherung der Casuistik nicht wünschenswerth wäre.

Es handelt sich im nachstehenden um einen Fall von Osteomyelitis am unteren Femurende, als deren Erreger Pneumokokken festgestellt wurden.

Krankengeschichte.

Der 12jährige H. W. wurde am 8. November in die Klinik aufgenommen. Aus gesunder Familie stammend, war er bisher nie ernstlich krank gewesen.

Am 2. November stellten sich ohne äussere Veranlassung Schmerzen im linken Ohre ein, am 4. November soll wenig Eiter ausgeflossen sein.

Am 5. November fing das rechte Knie an zu schmerzen und schwoll in den nächsten Tagen unter Schüttelfrösten und allgemeinem Krankheitsgefühl an.

Ausfluss aus dem Ohre soll seit 2 Tagen nicht mehr bestehen.

Kräftig entwickelter Knabe in gutem Ernährungszustande. Temperatur 39,9°, Puls 110. Rechtes Knie ist stark geschwollen, die Haut darüber leicht geröthet. Es besteht Erguss ins Kniegelenk; Femur im unteren Drittel auf Druck schmerzhaft. Der linke äussere Gehörgang ist trocken, vom Trommelfell ist nur eine schmale untere Sichel vorhanden, Schleimhaut der Paukenhöhle feucht, glänzend.

Am 9. November war die Schwellung wenig zurückgegangen. Temperatur 39,9°.

Bei der Untersuchung in Narkose zeigte sich der Oberschenkel im unteren Drittel geschwollen, in der Tiefe Fluctuation.

Es wird rechts und links je eine Incision durch Haut und Musculatur gemacht; unter den Muskeln quillt reichlich dünnflüssig gelber Eiter hervor. Das Periost ist beiderseits vom Knochen abgehoben; an der Innenseite findet sich eine eigenthümliche, längliche Oeffnung im Periost; der Knochen bietet nichts besonderes.

Die beiden Eiterhöhlen stehen untereinander nicht in Verbindung.

Das Kniegelenk wird sodann durch zwei seitliche Incisionen eröffnet; Eiter entleert sich unter starkem Druck.

Zwischen der Eiterhöhle, an der Innenseite des Femur und dem Kniegelenk besteht eine Verbindung durch eine Oeffnung im oberen Recessus. Jodoformgazetamponade, trockener Verband. Trotz der ausgiebigen Eiterentleerung blieben die Abendtemperaturen in den nächsten Tagen hoch fieberhaft, ohne dass sich noch ein Herd oder eine Eiterverhaltung hätte nachweisen lassen.

Erst Ende November wurden die Abendtemperaturen niedriger, und von Anfang December an waren sie normal. Die anfangs sehr reichliche Eiterung nahm allmählich ab, es begann gute Granulationsbildung, und am 15. Januar 1898 waren alle Wunden gut geheilt. Zurückgeblieben war eine bedeutende Bewegungseinschränkung im Kniegelenk und eine mässige, leicht schmerzhafte Verdickung des unteren Femurendes.

In dem während der Operation aseptisch aufgefangenen Eiter, sowohl des Kniegelenkes wie der Eiterherde am Oberschenkel, fanden sich reichlich in Reincultur Diplokokken mit deutlicher, durch Färbung nachweisbarer Kapsel.

Durch Züchtung auf erstarrtem Hydrocele-Serum und in Bouillon, sowie durch den Thierversuch — subcutan geimpfte Kaninchen gingen nach 48, resp. 72 Stunden an Septikämie mit zahlreichen Diplokokken im Blut- und Gewebssäften zu Grunde — wurden die Diplokokken als die Fränkel-Weichselbaum'schen identificirt.

In dem geringen aseptisch aufgefangenen Secret des Mittelohres liessen sich durch Cultur und Thierversuch dieselben Diplokokken nachweisen.

Auch im Nasensecret fanden sich Diplokokken mit Kapseln, deren Reinzüchtung allerdings nicht gelang.

Epikrise: Pathologisch-anatomisch lag also hier vor eine zweifache subperiostale und periostale Eiterung, Ostitis im Gebiete des unteren Femurendes und eine eitrige Gonitis, verursacht durch Pneumokokken, — ohne nachweisbaren Knochenherd, geheilt ohne Sequesterbildung, ein Bild, wie es ja C. Müller[1]) im Gegensatz zu den reinen Staphylokokkenosteomyelitiden den durch andere Infectionserreger bedingten Knochenerkrankungen zuschreibt.

Betrachten wir nun den Fall im einzelnen, so entnehmen wir aus der Anamnese, dass die Kniegelenksentzündung zuerst in Erscheinung getreten ist; sie muss also mindestens gleichzeitig mit den subperiostalen Eiterungen entstanden sein, wie ja auch schon der höhere Druck, unter dem der Eiter stand, gegen die Annahme einer durch Durchbruch in den oberen Recessus fortgeleiteten Eiterung spricht.

---

1) C. Müller, Ueber acute Osteomyelitis. Münchener medic. Wochenschr. 1893. Nr. 47 u. 48.

Unwahrscheinlich ist es andererseits auch, dass die subperiostalen Eiterungen etwa secundär von der durchgebrochenen Kniegelenkeiterung hervorgerufen seien. Dem widerstreitet die sonstige anatomische Ausbreitung derartiger fortschreitender periarticulärer Eiterungen, ferner der vollständige Abschluss der äusseren subperiostalen Eiterhöhle und die schlitzförmige Oeffnung im Periost der inneren, ein Zeichen, dass unter starkem subperiostalen Druck ein Riss senkrecht zur Richtung der stärksten Spannung erfolgt war.

Dieses gleichzeitige und von einander unabhängige Auftreten der Gelenk- und Periosteiterung — ein Bild, wie wir es ja so oft bei der acuten Epiphysen-Osteomyelitis finden — wurde auch in unserem Falle für das Vorhandensein eines Knochenherdes in der Epiphyse oder dem ihr zunächst liegenden Theile der Diaphyse sprechen.

Das Vorhandensein eines Knochenherdes und dessen langsame Ausheilung oder Einkapselung könnte dann auch mit den Grund für die lange Andauer des Fiebers nach der ausgiebigen Operation abgeben.

Die Möglichkeit wird noch wahrscheinlicher gemacht durch den Vergleich mit zwei von den bisher beobachteten Fällen von Pneumokokken-Osteomyelitiden; in dem ersten Fall von Fischer und Levy[1]) und in dem Fall von Lexer[2]) trat gleichfalls eine Kniegelenkseiterung mit starkem Erguss zuerst in Erscheinung, die Betheiligung des Oberschenkels schien nur eine geringe, in beiden Fällen ergab die Section einen Knochenherd in der Epiphyse, resp. in der Nähe desselben (Condylus internus).

In zweierlei Hinsicht erscheint ferner der vorliegende Fall im Gegensatz zu den bisher beschriebenen bemerkenswerth. Dies ist erstens das Alter des Patienten (12 Jahre).

Drei der bisher beschriebenen Fälle betreffen Erwachsene über 30 Jahre, 6 Kinder, deren Alter zwischen 4 und 17 Monaten schwankt (bei dem Fall von Müller ist das Alter nicht angegeben).

Eine genaue Zusammenstellung der bisher veröffentlichten Fälle geben übrigens in Anschluss an je einen neuen Fall Lexer und Perutz.[3])

Unser Fall ist also der erste, dessen Alter in den Beginn der Pubertät fällt, ein Altersabschnitt, der doch bei der Staphylokokken-Osteomyelitis einen sehr grossen Bruchtheil der Fälle stellt.

Der zweite Punkt, der hervorgehoben zu werden verdient, ist die Art des Infectionsverlaufes.

Die 3 Osteomyelitiden bei Erwachsenen schlossen sich an Pneumonien an, die Infection hatte zuerst in den Lungen stattgefunden; von den sechs Osteomyelitiden bei Kindern war eine (Fall Perutz) secundär nach catarrhalischer Pneumonie aufgetreten, in den übrigen 5 Fällen war keine Eingangspforte mit Sicherheit zu ermitteln, das Knochenmark wäre demnach die primäre Localisation gewesen.

In unserem Falle ist die Mittelohreiterung primär, und von ihr aus ist secundär eine Infection des Knochens, resp. Periost und Markhöhle erfolgt, wie wohl durch das Auffinden der Infectionserreger in Reincultur

1) Levy, Deutsche Zeitschrift f. Chirurgie. XXXVI. Bd. S. 94 ff.
2) Lexer, Sammlung klinischer Vorträge. Nr. 173
3) Lexer und Perutz, Münchener medic. Wochenschr. 1898. Nr. 3.

im Mittelohr und den vom Knochen ausgehenden Eiterungen sicher gestellt wird.

Pneumokokken als Erreger der Otitis media sind zuerst von Zaufal[1] nachgewiesen worden, Levy und Schrader[2] haben sie dann unter 14 Fällen fünfmal und Netter[3] in 62 Fällen 26mal gefunden, also ca. in $^2/_5$ aller Fälle, ebenso sind sie dann betheiligt an den vom Mittelohr ausgehenden Eiterungen des Processus mastoideus, hier fast in der Hälfte der Fälle, nach Scheibe[4] in 56 Proc., nach Zaufal[5] unter 8 Fällen fünfmal. Von einer Pneumokokkenotitis ausgehende metastatische Erkrankungen anderer Organe, wie in unserem Falle, scheinen dagegen sehr selten zu sein; ich habe in der mir zu Gebote stehenden Litteratur nur zwei ähnliche Fälle aufgefunden: Condamin[6] beschreibt subcutane Abscesse in Anschluss an eine Otitis, Rasch[7] septische Nephritis.

Der in unserem Falle gefundene Infectionsverlauf lehrt uns auch, die Aetiologie der fünf bisher als primär angenommenen Fälle von Pneumokokken-Osteomyelitis bei Kindern von einem anderen Gesichtspunkt aus zu betrachten.

Netter[8] hat an der Hand eines sehr reichen Materials von Pneumokokkenerkrankungen Tabellen über die Betheiligung der einzelnen Organe an der primären Localisation aufgestellt, er zeigte darin, dass wie bei Erwachsenen in 65 Proc. Pneumonie der primäre Process, bei Kindern in den ersten Jahren in ca. 63 Proc. Mittelohreiterung in 26 Proc. Bronchopneumonie wäre; das spätere Kindesalter steht darin in der Mitte, alle anderen primären Localisationen treten diesen gegenüber weit zurück. Nehmen wir dann noch dazu die absolute Häufigkeit der Mittelohrerkrankungen bei jungen Kindern, so erscheint es wunderbar, dass in fünf Fällen von sechs das Knochenmark die primäre Localisation sein soll, und dass, da die Osteomyelitis auch secundär auftritt, wie der Fall von Perutz und der meinige zeigen, nicht eine grössere Anzahl secundär nach Otitis aufgetreten sind.

In den betreffenden Krankengeschichten ist nun allerdings von einer bestehenden oder vorausgegangenen Otitis weder in negativer, noch positiver Hinsicht etwas erwähnt, aber wenn man bedenkt, wie symptomlos das Leiden manchmal verläuft, und wie schwer andererseits die Symptome bei kleinen Kindern zu deuten sind, so erscheint es doch möglich, dass in einigen der Fälle eine Otitis entweder übersehen oder nicht zur Erscheinung gekommen ist.

Es würde sich jedenfalls empfehlen, in derartigen Fällen nach einer etwa vorhandenen Mittelohreiterung zu forschen. Kurz berühren möchte

---

1) Zaufal, Prager medic. Wochenschrift. 1887. Nr. 27.

2) Levy und Schrader, Archiv für experimentelle Pathologie u. Pharmakologie. 1890.

3) Netter, Revue d'hygiène. 1889. No. VI.

4) Scheibe, Zeitschrift f. Ohrenheilkunde. 1889. 4. Heft.

5) Zaufal, Prager medic. Wochenschr. 1889. Nr. 39.

6) Condamin, Lyon medical. 1892. No. VI.

7) Rasch, Hospitalstidende. X. Bd. 1892. p. 507—511.

8) Nach C. Flügge, Die Mikroorganismen. II. Bd. S. 136.

ich noch die Vortheile, welche gerade bei der Pneumokokken-Osteomyelitis die frühzeitige bakteriologische Diagnose namentlich in prognostischer Hinsicht gewährt; schon Lannelongue und Achard[1]), die der Pneumokokken-Osteomyelitis überhaupt einen sehr gutartigen Verlauf zuschrieben, haben darauf hingewiesen.

Nach festgestellter Diagnose können wir bei der geringen Neigung der vorhandenen Knochenmark- und Periosteiterungen sich weiter auszubreiten, bei der wenig ausgedehnten Sequesterbildung, wenn es überhaupt dazu kommt, bei dem Fehlen der Weichtheilphlegmonen — sofern wir überhaupt auf Grund der wenigen bisher beobachteten Fälle bestimmte Angaben über den Verlauf der Erkrankung machen dürfen — eine ziemlich gute Prognose in Bezug auf den örtlichen Process stellen, während wir andererseits bei der stets drohenden Gefahr des plötzlichen Eintretens einer Meningitis vor einem voreiligen Optimismus bewahrt bleiben.

2.

Aus dem Luisen-Hospital zu Aachen (Chirurgische Abtheilung).

Zur Aufklärung der Fälle von Tetanus nach Bauchoperationen.

Von

Dr. med. E Koch,

Assistenzarzt.

Peugniez[2]) sucht an der Hand eines grösseren statistischen Materials zu beweisen, dass die Antisepsis, die alle anderen Wundinfectionskrankheiten in energischer Weise beeinflusst hat, auf die Häufigkeit des Tetanus ohne Einfluss geblieben, dass dieser gegen früher sogar häufiger geworden sei, eine Ansicht, die sicherlich nicht für die neuere Aera der Antisepsis zutreffend ist. Wenn man vielleicht zugeben kann, dass der Tetanus puerperalis und der Tetanus neonatorum noch seinen Platz behauptet, ist die a priori wahrscheinliche Abnahme nach aseptischen Bauchoperationen doch wohl der Erfahrung der meisten Operateure entsprechend. Olshausen[3]) stellt bis zum Jahre 1886 aus der Litteratur 49 Fälle nach Ovariotomie zusammen. Aus dem letzten Decennium ungefähr konnte ich aus der mir zugänglichen Litteratur dagegen nur 5 Fälle herausfinden, die im Folgenden noch genauere Erwähnung finden.

Wenn diese geringe Anzahl eine casuistische Bereicherung erfährt mit dem bei uns erlebten Vorkommniss, so dürfte damit zugleich eine neue Erklärung für die Art und Weise gegeben werden, wie die Infection bei Bauchoperationen zu Stande kommen kann, was wohl insofern von Belang sein dürfte, als trotz der genauen Kenntnis des ätiologischen Momentes

---

1) Achard, Gazette des hôpitaux. 1891. S. 379.

2) Peugniez, Le tétanos et les antiseptiques. Arch. prov. de chir. I. 7, 8. 1893.

3) Olshausen, Die Krankheiten der Ovarien. S. 369 ff.

von den fünf bisher mitgetheilten Fällen die Autoren nur für zwei einen sicheren Anhaltspunkt in dieser Beziehung geben konnten.

Die Krankengeschichte unseres Falles ist kurz folgende:

Patientin E. S., 42 Jahre alt, unverehelicht, wurde am 10. Mai 1897 wegen grosser Myome des Uterus, welche Incarcerationserscheinungen seitens der Blase hervorgerufen hatten, laparotomirt. Die Operation bestand in der unter allen üblichen Cautelen vorgenommenen supravaginalen Amputation mit Entfernung der Adnexe bei extraperitonealer Stielversorgung. Abends Temperatur 36,4°.

11. Mai. Temp. morgens 37,2°, abends 38,1°.

12. Mai. Temp. morgens 37,2°, abends 37,8°. Puls 120, kräftig. Leib etwas aufgetrieben, nicht druckempfindlich. Häufiges Chloroformerbrechen. Kein Abgang von Flatus.

13. Mai. Temp. morgens 37°, abends 37,3°.

Abgang von Flatus. Erbrechen hört auf. Allgemeines Wohlbefinden.

14. Mai. Temp. morgens 37,1°, abends 37,6°.

15. Mai. Temp. morgens 37,2°, abends 37,6°.

16. Mai. Temp. morgens 37,1°, abends 37,7°.

Morgens plötzlich ausgesprochener Trismus und Nackenstarre, besonders links. Desgl. Rückensteifigkeit ohne Paroxysmen.

17. Mai. Jähes Ansteigen der Temperatur über 40,0°. Puls 120, kräftig. Bewusstsein klar. Kein Erbrechen. Leib aufgebläht. Abgang einiger Flatus. — Nachmittags 4 Uhr: Ausgesprochene Cyanose des Gesichtes. Puls 164, mittelkräftig. Athmung beschleunigt. 48 Resp. in der Minute. Nach einer Morphiuminjection lässt der Trismus nach, sonst Befund derselbe — Abends 8 Uhr: Häufige, allgemeine Tetanusanfälle, Trismus, Opisthotonus, sehr stark gesteigerte Reflexerregbarkeit. Wenige Stunden nachher Exitus.

Bei der Obduction, vor welcher der Cultivirungsapparat in Bereitschaft gesetzt worden war, da sich der Verdacht per exclusionem auf Katgut gerichtet hatte, wurde die Untersuchung der Operationswunde mit frisch ausgeglühten Instrumenten vorgenommen. Im Bereiche des Stumpfes wurde nur ein geringes seröses Exsudat angetroffen. Der Stumpf selbst schien reactionslos bis auf einen localisirten, ca. haselnussgrossen Abscess, in dessen Centrum sich ein dicker, eben in Lösung befindlicher Katgutknoten fand. Sonst ergab die Obduction keinerlei Veränderungen der Organe. Keine Peritonitis.

Nachdem zuvor Nährböden mit Proben des serösen Exsudats zur Prüfung auf aërobes und anaërobes Wachsthum beschickt worden waren, wurde ebenso mit dem Eiter verfahren, der Katgutknoten selbst unter allen Vorsichtsmaassregeln in toto entnommen. Ein ca. stecknadelkopfgrosses Theilchen wurde einer weissen Maus I, der Rest, etwa die fünffache Menge einer weissen Maus II in der Gegend der Schwanzwurzel unter die Rückenhaut geschoben, die Wunde mit einer feinen Seidennaht und Collodium geschlossen.

Auf den künstlichen Nährböden konnte das Wachsthum von Tetanusbacillen nicht constatirt werden. Ueberhaupt entwickelte sich nur eine sehr spärliche Anzahl von Colonien, meist Proteusarten darstellend, dazu einige wenige Colonien von Bact. coli com. Keine Staphylokokken oder Streptokokken.

Dagegen fiel das Thierexperiment positiv in Bezug auf Tetanus aus.

Maus II (grössere Menge des Impfmaterials): nach 20 Stunden deutliche Tetanussymptome, Robbengang. Nach 24 Stunden allgemeine tetanische Krämpfe, welche namentlich schon durch leisesten Stoss an den Behälter, der das Thier beherbergt, besonders heftig hervorgerufen werden. Nach ca. 38 Stunden Exitus. — Section: Leichter seröser Erguss in die Pleurahöhle. Am Ort der Infection kein Eiter. Stelle, an der der Katgutknoten lag, etwas hämorrhagisch. — Der Rest des Knotens, sowie die hämorrhagische Musculatur wird steril entnommen und in Kölbchen mit Bouillon unter anaëroben Wachsthumsbedingungen zum Auskeimen gebracht. Aus beiden lässt sich Tetanus in Reincultur züchten. Ein mit einer Bouillonreincultur getränkter Holzsplitter ruft bei einer weiteren weissen Maus wiederum typischen Tetanus hervor.

Maus I (kleinere Menge des Impfmaterials): nach 36 Stunden Tetanussymptome, die während der folgenden 12 Stunden allmählich sich steigern. Nach 10 Stunden wird das Thier in ausgesprochenem Tetanus, nach weiteren 4 Stunden todt vorgefunden. — Section: an der Impfstelle geringer, zäher, fibrinöser Belag, der zu Culturen verwendet wird. Der in Frage kommende Bacillus lässt sich jedoch nicht auffinden. Starkes Wachsthum, das von Verunreinigungen herrührt.

Wir sind also in dem vorliegenden Falle zu der Annahme berechtigt, dass der Tetanus durch den Katgutfaden als den Infectionsträger verursacht wurde. Weiterhin taucht die Frage auf, ob die Keime äusserlich dem Katgutfaden anhafteten, ob sie vielleicht durch Manipulation bei dem Operationsact mit dem Faden in die Wunde gebracht wurden, oder ob sie im Inneren des Katgut verborgen waren und bei Resorption des letzteren in Freiheit gesetzt wurden. Der erste Weg ist kaum anzunehmen, da die Instrumente durch mindestens $^1/_2$ stündiges Kochen sterilisirt waren, wobei äusserlich anhaftende Tetanussporen zu Grunde gehen dürften. Tizzoni und Cattani[1]) konnten durch Wasserdampf von 100° C. Tetanussporen rasch und sicher abtödten. Nach Kitasato[2]) ist eine Zeit von 5 Minuten im Dampfapparat dazu nöthig.

Meinert[3]) ist in seinem Aufsatz: „Drei gynäkologische Fälle von Wundstarrkrampf", der Ansicht, dass ein von ihm selten gebrauchter Bozeman'scher Uteruskatheter möglicherweise der Vermittler gewesen sein dürfte. Seine Fälle gruppiren sich folgendermaassen:

1. Fall. Tetanus nach Abort vor 14 Tagen. 1. März 1885 Aufnahme in die Klinik. Patientin giebt an, von ihrem rohen Manne einen Fusstritt vor die nackte Scham erhalten zu haben, als sie wenige Tage nach Ausstossung des Eies wegen starken Blutabganges das Bett noch nicht verlassen konnte. 8 Tage nach Abort Trismus und Genickstarre, der, nach Chloralhydratklystier geschwunden, vor einigen Tagen wieder zurückgekehrt sei. Erweiterung des Cervix durch einen Laminariastift. Da das Cavum uteri leer gefunden wird, Ausspülung mit einem Bozeman-

1) Tizzoni und Cattani, Archiv f. exper. Pharm. u. Pathol. XXVIII. Bd. 1. u. 2.

2) Kitasato, Deutsche med. Wochenschr. 1889. Nr. 31.

3) Meinert, Archiv f. Gynäkologie XLIV. Bd. S. 381.

schen Katheter. Allmähliche Zunahme der Tetanussymptome. 12. März Exitus.

2. Fall. Tetanus nach vaginaler Uterusexstirpation. 17. Juni 55 wegen Uteruscarcinom Operation. Bis zum 23. Juni ungestörter Verlauf. In der Nacht vom 23. zum 24. Juni plötzlich hallucinatorische Zustände. 24. Juni Trismus, 25. Juni Schlingbeschwerden, 26. Juni Opisthotonus, 27. Juni Exitus.

3. Fall. Tetanus nach Salpingo-Oophorectomie. 27. Oct. Aufnahme in die Klinik. Diagn. Chronische Pelviperitonitis nach gonorrhoischer Infection. 30. Oct. Laparotomie, wobei ein Pyosalpinx R., ein Hydrosalpinx L. gefunden wird. Versorgung der Stiele und Schluss der Bauchwunde mit Seide. Glatter Verlauf bis zum 4. Nov., wo die Nähte entfernt werden. Abends Temp. 38,5°. Am 5. Nov. abends dieselbe Temperatur. Leichte, auf Druck empfindliche Schwellung im Bereiche der Narbe, so dass ein Nahtabscess vermuthet wird. In der Nacht vom 7. auf den 8. Nov. Trismus und Schlundkrampf. Stumpfe Spaltung der Bauchnarbe: kleiner, in der Tiefe befindlicher Abscess. Wegen Zunahme der tetanischen Symptome am 9. Nov. Wiedereröffnung der Bauchhöhle. Im Douglas 200 ccm geruchloses, sanguinolentes Serum, welches aspirirt wird. Einlegung eines Glasdrains. 10. Nov. Exitus.

Der Verf. glaubt, dass die damals von ihm geübte Desinfection, — er legte seine Instrumente vor der Operation 10 Minuten in kochendes Wasser, dann ¼ Stunde lang in 5 proc. Carbolsäurelösung — nicht ausreichte. Allerdings sind Tetanussporen, die an Seidenfäden angetrocknet sind, gegen 10stündige Einwirkung einer 5 proc. Carbolsäurelösung resistent, und dies lässt sich für die Ansicht des Autors verwerten. Aber in unserem Falle wurden die Instrumente tagtäglich durch längeres Kochen desinficirt und tagtäglich gebraucht, ohne dass sich ein Tetanusfall oder sonst eine Infection post operationem eingestellt hätte. Von den letzten 74 Laparotomien beispielsweise in dem letzten Jahre gingen 72 völlig glatt, abgesehen von einigen Nathvereiterungen. Zwei starben, nämlich eine an Peritonitis nach schwerer doppelseitiger Pyosalpinxexstirpation, die zweite betrifft den hier mitgetheilten Fall.

Damit ist wohl auch der Einwand hinfällig, dass irgend ein versteckter Herd in der Umgebung vorhanden gewesen sein könnte, von dem aus direct oder indirect eine Uebertragung hätte stattfinden können. Johnson[1]) theilt einen Fall mit, wo am 12. Tage nach einer Ovariotomie Tetanus mit letalem Ausgang am 15. Tage auftrat. Er weiss für diesen einzigen Fall in seinem Privathospital keine Erklärung zu finden, als etwa die, dass das anstossende Land zur Zeit der Operation vielleicht mit Pferdedünger gedüngt worden ist. Solche Verhältnisse liegen für unseren Fall nicht vor.

Auch nach der Operation ist die Patientin mit tetanusverdächtigem Material nicht in Berührung gekommen, wie dies z. B. Leopold[2]) in der Discussion anführt, die sich an den Vortrag Meinert's über die oben

1) Johnson, Report of a case of tetanus following ovariotomy, with remarks by Dr Joseph Taber Johnson. Washington. Ann. of Gynaecol. Sept. 1889.

2) Leopold, Centralbl. f. Gynäkol. 1893. Nr. 14.

angeführten Fälle in der gynäkologischen Gesellschaft zu Dresden anschloss. Leopold hat damals Tetanus einmal nach Portioamputation beobachtet. Die betreffende Patienten hielt sich 14 Tage nach der Operation viel in einem Garten auf und beschmutzte ihre Finger mit Gartenerde, von wo letztere und damit Keime durch Manipulation an den Genitalien wohl übertragen werden konnten. Ob unsere Patientin vor der Operation mit Infectionsträgern in Berührung gekommen war, die sie bei sich latent beherbergte, und die dann gelegentlich entwickelungsfähig wurden, lässt sich natürlich nicht feststellen. Es wäre dann aber ein kaum annehmbares Ereigniss, dass sich gerade in der Umgebung eines Katgutknotens die Entwickelung abgespielt hätte, während sonst das ganze Operationsfeld frei blieb.

Es liegt viel näher, mit Ausschliessung aller dieser Verhältnisse den Katgutfaden selbst als den Infectionsträger anzusprechen. Spricht dafür schon der eigenthümliche locale Befund bei der Obduction und das Thierexperiment, welches denselben genügend erklärt, so sind in den Eigenschaften des Katgut selbst noch einige Momente zu finden, welche auf die letzte Möglichkeit hinweisen. Vor allen ist hier die Thatsache zu beachten, dass sich im Katgut Sporenbildner überhaupt sehr gut lebensfähig halten können. So hat man früher einen äusserst resistenten Sporenbildner, wahrscheinlich den Bacillus mesentericus vulgatus beobachtet, welcher durch stundenlanges Kochen in Xylol bei 130—140° nicht getödtet wurde und strömenden Dampf ebenfalls stundenlang aushielt [1) u. 2)]. Wenn nun auch der Tetanusspore eine solche Resistenz abgesprochen werden muss, so wissen wir doch, dass sie einen hohen Grad von Widerstandskraft, namentlich dann besitzt, wenn sie sich in irgend einem Gegenstand festsetzen kann. M. Beck[3]) verwandte zu seinen experimentellen Untersuchungen über den Tetanus, die er im Jahre 1895 veröffentlichte, mit Tetanussporen getränkte Holzsplitter, die noch von den Versuchen Kitasato's herrührten und das Datum vom 2. Februar 1892 tragen. Henrijean[4]) konnte mit einem Holzsplitter, der schon einmal Tetanus erzeugt hatte, noch nach 11 Jahren dieselbe Krankheit hervorrufen. Denken wir uns nun die Spore in den Katgutfaden fest hinein gedreht, so ist sie damit vor der Einwirkung desinficirender Mittel geschützt. Geppert bewies schon durch seine Versuche mit Sublimatdesinfection, dass man einen Fehler begeht, wenn man daraus, dass ein Milzbrandsporenfaden aus Sublimatwasser genommen und darauf mit sterilem Wasser abgespült, in einem Kulturboden nicht auskeimt, schliesst, dass Sporen während des Aufenthaltes in der Sublimatlösung getödtet sind. Man nimmt hierbei immer noch genug von dem Desinficienz in den Nährboden mit hinüber, um ein Auskeimen zu verhindern. Im Thierkörper, wo das Desinficienz zur Resorption gelangt, kann auch die Spore nach Elimi-

1) C. Brunner, Ueber Katgutinfection. Beitr. zur Chirurgie. VI. Bd. 7. Heft. S. 98ff.

2) Krönig, Sterilisation des Katgut. Centralbl. f. Gynäkologie. 1894. Nr. 27.

3) Beck, Zeitschr. f. Hygiene und Infectionskrankheiten. XIX. Bd.

4) Henrijean, Ref. in Baumgarten's Jahresberichten über die Fortschritte von der Lehre von den pathogenen Mikroorganismen. 1892. S. 182.

nation des entwickelungshemmenden Elementes bei nachfolgendem Auflösungsprocess zu freiem Auskeimen gelangen.

In unserem Falle liegen nun die Verhältnisse insofern etwas anders, als das Katgut vor dem Aufbewahren in der desinficirenden Flüssigkeit, — es ist dazu Ol. Juniperi in Gebrauch, — nach Hofmeister's Vorschrift präparirt, also längerem Kochen ausgesetzt war.

Es liegen Beobachtungen [1]) vor, dass Katgutfäden, die mit sehr resistenten Milzbrandsporen inficirt worden waren, in 95 Proc. Alkohol bei 100° C. unter Druck bis zur Dauer von einer Stunde nicht sicher sterilisirt werden konnten. Die in letzter Zeit vorgenommenen Untersuchungen von Saul[2]), Hofmeister[3]), Schäffer[4]) u. a. haben ebenfalls zur Genüge gezeigt, dass Erzielung absoluter Keimfreiheit sehr schwierig, vielleicht bei allen heutigen Methoden nur theilweise möglich ist, wenn man besonders resistente Sporenbildner, die aus der Erde herrühren, wie z. B. den Kartoffelbacillus, mit in Frage zieht. Saul[5]) bemerkt dazu, dass ihre Berücksichtigung zu ungeheuren Consequenzen führen würde. Und doch sind sie zu berücksichtigen, wenn man die Thatsache im Auge behält, dass Sporen ein und derselben Bakteriengattung gelegentlich eine ausserordentliche Resistenz gewinnen (C. Fränkel's „Ausnahmezellen"), demnach auch Tetanussporen, z. B. sich über ihr gewöhnliches Maass von Resistenz hinaus dem anderer Sporen nähern können.

Weiterhin dürfte noch in Betracht gezogen werden, ob wir es mit Sporen in Reincultur im Reagenzglase oder umgeben von anderweitigem Material unter unbekannten Lebensbedingungen zu thun haben. In letzterem Falle wäre es wohl denkbar, dass ähnlich den chemischen Agentien die Siedehitze nicht so energisch beeinflusst, wie man es nach Resultaten, welche Reinculturen ergeben haben, erwarten dürfte. Das wasserarme, sehr concentrirte Eiweiss der freien Spore quillt in benetztem Zustande auf, sein Plasma wird dadurch gerinnungsfähig und kann so in verhältnismässig niedriger Temperatur, der gegenüber die trockene Spore völlig gefeit ist, coagulirt, getödtet werden. Aber ist es dasselbe, wenn eine Spore von einem Katgutmantel umgeben ist, einem Material, das selbst mannigfachen Schwankungen unterworfen ist, das sich beim Kochen verändert, quillt und Wasser absorbirt? Es dürfte gerade dabei noch zu berücksichtigen sein, ob die Bakterie von aussen in den Katgutfaden hineinwuchert, wie es bei Laboratoriumsversuchen häufig der Fall ist, oder ob sie womöglich schon in dem Darm des lebenden Thieres existirte und nach dessen Absterben in den Katgutfaden mit hinüber genommen wurde. In dieser Beziehung sind die Resultate Brunner's (l. c.) mit Katgut von an Milzbrand gefallenen Thieren vorsichtig zu beurtheilen. Nach ihnen gingen die mit daraus gewonnenem Rohkatgut geimpften Thiere an Milz-

1) Schneider's Referat über Hofmeister's Katgutsterilisation. Centralblatt für Chirurgie 1897. Nr. 6.

2) Saul, Untersuchungen über Katgutdesinfection. v. Langenbeck's Archiv LII. Bd. 1. Heft

3) Hofmeister, Ueber Katgutsterilisation. Beitr. z. klin. Chir. XVI. Bd. 3. Heft.

4) Schäffer, Ueber Katgutsterilisation. Berl. klin. Woch. 1896. Nr. 30—34.

5) Saul, Berliner klin. Wochenschr. 1896. Nr. 42.

brand zu Grunde, während sich das mit Sublimat sowohl wie mit Carbolöl präparirte Katgut im Reagenzglase wie im thierischen Körper steril erwies. Denn schliesslich ist noch dem Umstande Rechnung zu tragen, dass Katgut verschiedener Provenienz der Sterilisation gegenüber sich sehr verschieden verhalten kann, wie Hofmeister (l. c.) nachwies.

Ob Katgut in den früher aus der Litteratur mitgetheilten Fällen bei der Tetanusinfection eine Rolle gespielt hat, lässt sich nicht feststellen. Die Möglichkeit lässt sich nicht von der Hand weisen, wenn man bedenkt, dass man der Katgutsterilisation nicht so sachgemässe Aufmerksamkeit zuwenden konnte wie heutzutage. Ein Fall von Olshausen (l. c.) möge hier noch erwähnt werden, welcher seinem Befunde nach grosse Aehnlichkeit mit dem vorliegenden hat. Der Autor giebt an, bei einer an Tetanus gestorbenen Patientin, die er ovariotomirt hatte, „am Stiel einen wallnussgrossen Abscess guten Eiters" vorgefunden zu haben. Der Stiel war mit Draht geschnürt und mit Katgut ligirt worden.

Ich unterlasse nicht, zu bemerken, dass es sich in unserem Falle um einen besonders dicken Katgutknoten (Katgut Nr. 6) gehandelt hat, und dass ich selbstverständlich auch sofort noch mehrere Stücke desselben Katguts aus demselben Glase zu Cultur- und Impfversuchen verwendet habe, aber mit negativem Erfolge, trotzdem die Katgutstückchen in verschiedenster Richtung durchschnitten worden waren.

Wir glaubten, die vorstehende Beobachtung mittheilen zu sollen, weil solche Fälle, so merkwürdig und deprimirend sie im Einzelfalle sind, heutzutage doch nur äusserst seltene Ausnahmen darstellen, mit denen man praktisch kaum zu rechnen hat. Auch wird durch solche Vorkommnisse immer wieder bewiesen, dass selbst unter Anwendung aller heutiger Cautelen wir hinsichtlich der Operationsprognose weit von der Unfehlbarkeit entfernt sind.

Zum Schluss sei es mir noch gestattet, meinem verehrten Chef, Herrn Dr. Müller, für die Anregung zu dieser Arbeit und für die freundliche Unterstützung bei der Abfassung derselben meinen ergebensten Dank auszusprechen.

3.

Aus der chirurg. Abtheilung (Dr. Berndt) des städt. Krankenhauses zu Stralsund.

Ein Fall von Ruptur der Arteria poplitea durch Ueberstreckung.

Von

Dr. Mulert, Assistenzarzt.

(Mit 1 Abbildung.)

Die totalen Rupturen der A. poplitea sind von Karl Schulz[1]) auf Grund einer sorgfältig zusammengestellten Casuistik in ausführlicher Weise behandelt worden, und es könnte deshalb überflüssig erscheinen, den von Schulz beschriebenen noch einen weiteren Fall hinzuzufügen. Derselbe dürfte jedoch deshalb einiges Interesse verdienen, weil durch ihn die von dem genannten Autor in allgemein chirurgischem Sinne über diese seltene

1) Schulz, Deutsche Zeitschrift f. Chirurgie. XLVI. Bd. 2. Heft.

Verletzung angestellten Betrachtungen wie durch ein Experiment bestätigt werden.

Bei experimentellen Untersuchungen über das Zustandekommen einer Verletzung pflegt man die Bedingungen dazu möglichst einfach zu wählen. Die Ruptur der A. poplitea wird wohl am einfachsten durch extreme Ueberstreckung im Kniegelenk hervorgebracht, wie es in unserem Falle geschehen ist.

Krankengeschichte. Der 51jährige Tagelöhner Karl Lingroen wurde am 15. Mai 1897 beim Eggen von den Pferden an einen Graben gedrängt und fiel rücklings in denselben hinein, wobei sein rechtes Bein quer über den Graben zu liegen kam. Durch die nachstürzende schwere Egge wurde ihm das Bein im Kniegelenk nach hinten durchgeknickt, so dass die Zehen ganz nahe an seinem Gesicht standen. Er konnte nicht aufstehen. Ein hinzugerufener Arzt constatirte, dass kein Knochen gebrochen war, und legte dem P. einen Verband an.

Am 24. Mai wurde P. wegen Gangrän des rechten Fusses in das hiesige städtische Krankenhaus geschickt.

Status praesens: Die rechte untere Extremität zeigt vom Fusse anfangend bis hinauf zum Gesäss starke Suffusion. Der Fuss ist stark geschwollen. Die Haut der Sohle und des Fussrückens ist bis über das Fussgelenk hinaus livide verfärbt und auf Nadelstiche unempfindlich. Der Fuss fühlt sich kalt an. Die Haut der Wade zeigt bis 7 cm unterhalb des Kniegelenkes eine bräunliche Verfärbung. Das Stratum corneum ist in diesem ganzen Bezirk abgehoben. Die gangränöse Hautpartie ist von dem Gesunden durch eine scharfe Demarcationslinie abgegrenzt.

Das Kniegelenk ist ebenfalls geschwollen und auf Druck empfindlich. Bei vorsichtigem Erheben des Unterschenkels wird das Kniegelenk hyperextendirt. Seitliche Bewegungen im Kniegelenk sind möglich.

Operation am 25. Mai in Chloroformnarkose Amputatio femoris mit grossem vorderen und kleinem hinteren Lappen; letzterer ist stark blutig suffundirt. Der Rand des vorderen Lappens blutet wenig. Nach der Blutstillung Fixation beider Lappen mit einigen Situationsnähten. In die Ecken, sowie nach unten (durch ein in den hinteren Lappen geschnittenes Loch) Streifen sterilen Mulls. Lockerer trockener Verband.

Beschreibung des Präparates: Die A. poplitea ist in der Höhe der Gelenklinie bis auf einige Adventitiafasern quer durchgerissen. Das periphere Ende der Arterie ist ganz collabirt und ebenso wie die A. tibialis antica blutleer. Die beiden Enden stehen 3 cm weit auseinander. In dem centralen Ende haftet ein 27 mm langer, rother Thrombus der Wand ziemlich fest an, in dem peripheren Ende findet sich nur ein minimales, wandständiges Gerinnsel. Die Intima und Media der beiden Enden sind nach innen umgekrämpelt. Die V. poplitea ist ebenfalls thrombosirt, aber nicht zerrissen. Die Thromben haften nur in der Gegend der Klappen fester.

Nach Entfernung der Gefässe ergiebt sich, dass die Kapsel des Kniegelenkes an der Hinterseite sammt den Verstärkungsbändern von einem Condylus bis zum anderen quer durchgerissen ist. Die Ligg. cruciata und das Lig. mucosum sind in der Fossa intercondyloidea abgerissen und haften nur noch an der Eminentia intercondyloidea tibiae. Die hinteren Partien

des Lig. laterale internum sind ebenfalls durchgerissen. Ein kleines, etwa bohnengrosses Knochenstückchen ist dabei aus dem Condylus internus femoris an seiner hinteren oberen Circumferenz herausgerissen und haftet an dem Bande fest. An der lateralen Seite ist die Sehne des Biceps völlig vom Capitulum fibulae abgerissen und haftet nur noch mit einigen Fascienzügen am Lig. accessorium laterale. Das Lig. laterale externum longum ist ebenfalls durchgerissen. Das Lig. laterale breve ist zum Theil vom Femur abgerissen. Die Muskelansätze an der Innenseite der Tibia sind intact, ebenso die Vorderseite der Kniegelenkskapsel.

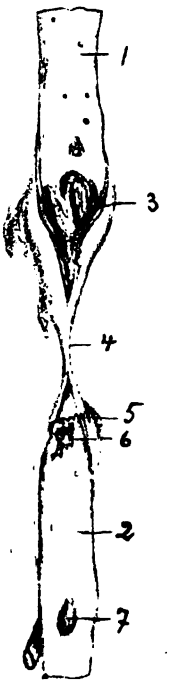

An der Vorderseite des Femur, fast genau in der Mitte zwischen beiden Condylen, findet sich ein rautenförmiger, 2 cm langer und 7 mm breiter Knorpeldefect. Ein Stück des hier abgesprengten Knorpels hängt an einem Fetzen der Hinterwand des oberen Kapselrecessus inclusive Periost, welches noch in einer Länge von 2 cm nach aufwärts vom Femur abgerissen ist. Die untere Hälfte des abgesprengten Knorpels, ein 7 mm langes und 5 mm breites Stückchen, liegt frei im Gelenk. Beim Hyperextendiren des Unterschenkels passt die Spina anterior tibiae genau auf den Knorpeldefect an der vorderen Fläche des Femur.

Wundverlauf: 27. Mai. Die Lappen haben sich erholt, die eingelegten Mullstreifen werden entfernt, lockerer, trockener Verband.

2. Juni. Einige kleinere Nähte werden entfernt. Die Ecken, in denen der Mull gelegen hat, granuliren rein.

23. Juni. Die granulirenden Ecken schliessen sich sehr langsam.

4. August. Pat. wird geheilt entlassen.

In einigen der von Schulz erwähnten Fälle von Ruptur der A. poplitea ist ebenso wie in dem unserigen V. poplitea unverletzt geblieben. Dies könnte auffallend erscheinen, da ja die Wand der Vene schwächer ist, als die der Arterie. Andererseits ist die Vene aber nicht so prall gefüllt wie die Arterie, deren Blutsäule unter einem erheblichen Druck steht. Das Blut der Vene kann mithin einem von aussen einwirkenden Druck leichter ausweichen und dadurch die Gefässwand entlasten, was in der Arterie nicht so leicht möglich ist. Endlich spielt auch wohl die etwa vorhandene Atheromatose hierbei eine nicht ganz unwichtige Rolle. Von dieser Affection werden ja hauptsächlich die Arterien, in viel geringerem Grade aber die Venen befallen.

Erklärung der Abbildung.

1. Centrales Ende der A. poplitae. — 2. Peripheres Ende der A. poplitae. — 3. Thrombus im centralen Ende. — 4. Adventitiafasern, welche die durchrissenen Enden der Arterie verbinden. — 5. Eingekrempelte Intima. — 6. Kleiner Thrombus. — 7. Abgangsstelle der A. tibialis antica.

XIX.

Besprechungen.

1.

Bottini, Die Chirurgie des Halses. Deutsche Ausgabe. Verlag von S. Hirzel, Leipzig 1896, Preis 8 M.

Der berühmte italienische Chirurg giebt hier eine zusammenhängende klinische Studie über seine Erfahrungen auf dem Gebiete der Chirurgie des Halses. Das Buch trägt überall den Stempel der Originalität. Arbeiten anderer Autoren sind kaum herangezogen. Das Inhaltsverzeichniss des im ganzen 281 Seiten umfassenden Buches bietet unter anderen Kapiteln solche über Kiemengangcysten, Lymphome, Kehlkopfexstirpation, Kropf, Morbus Basedowii und die Operation des Kropfes. Wie schon das Vorwort andeutet, ist die Abfassung des Buches getragen von dem Selbstbewusstsein eines ausgezeichneten und auf ein reiches Leben voller Arbeit und voller Erfolge zurückblickenden Forschers. Bottini betont mit Recht die Wichtigkeit der topographisch anatomischen Studien gerade am Halse. Auf seine vertraute Bekanntschaft mit den anatomischen Verhältnissen basiert er die ärztlichen Erfolge, welche „einem Echo gleich in weiten Kreisen wiederhallten und für ihn zur Quelle eines reichen Materials für neue Beobachtungen und Forschungen wurden.“ Der deutsche Chirurg wird manches finden, was ihm, z. B. seit den Arbeiten von Langenbeck, bekannt ist, aber er wird mit hohem Interesse die Arbeit des ausgezeichneten italienischen Chirurgen, welche von dem Mailänder Arzte Dr. Arkel übersetzt ist, lesen. Das Buch ist durch 52 gute Abbildungen erläutert.

Helferich.

2.

Stockholm. Sveriges Hufvudstad. Skildrad med Anledning af Allmänna Konst-och Industrintställingen 1897. Utgifvare E. W. Dahlgren. (Stockholm, Beckman's Verlag 1897 4. 3 Theile 659, 435, 391 Seiten.)

Wer im vorigen Herbst 1897 die Stockholmer Ausstellung besucht hat, wird mit grossem Interesse die 3 Bände des oben angeführten Werkes durchgehen. Die zahlreichen Abbildungen darin werden ihn in hohem Maasse befriedigen, auch wenn ihm die Lektüre des schwedischen Textes Schwierigkeiten macht, indem sie ihm in angenehmer Weise all die lehrreichen Institute von Schwedens schöngelegener Hauptstadt, ihre schönen

Bauten und merkwürdigen Stromaussichten ins Gedächtniss zurückrufen. Am Schluss jedes Bandes findet sich ein langes Verzeichniss der Textillustrationen, von denen im ersten Band 270, im zweiten 434, im dritten Band 181 enthalten sind, ganz abgesehen von den vielen Plänen und Karten, welche dem Werk sonst noch beigegeben sind. Das Ganze ist auf Beschluss der Stadtbevollmächtigten Stockholms unter der Leitung von E. W. Dahlgren, dem bekannten [1]) und hochverdienten Bibliothekar, bearbeitet in 44 Abschnitten von einer grossen Reihe von Autoren.

Diese Abschnitte enthalten je in verschiedenen Kapiteln folgendes:

I. Die Geologie der Stockholmer Gegend, von Prof. Gerard de Geer.
II. Die Hydrographie der Stockholmer Gegend von Klas Sondén.
III. Stockholms Klima von H. E. Hamberg.
IV. Stockholms Geschichte von Karl Hildebrand.
V. Stockholms Regierung und Verwaltung von Moritz Rubenson.
VI. Statistische Angabe, die Stadt und deren Bevölkerung betreffend von Moritz Rubenson.
VII. Stockholms Finanzen von Moritz Rubenson.
VIII. Stockholms Rechtsordnung von Hj. von Sydow.
IX. Stockholms Polizei von Hj. von Sydow.
X. Stockholms Gefängnisse von Hj. von Sydow.
XI. Stockholms Volksschulen von C. G. Bergman.
XII. Der Elementarunterricht in Stockholm von O. A. Stridsberg.
XIII. Höhere Unterrichtsanstanstalten und Specialschulen in Stockholm von E. W. Dahlgren.
XIV. Museen, Bibliothek und Archiv v. E. W. Dahlgren.
XV. Stockholms Gesundheits- und Krankheitspflege von Prof. Klas Linroth. S. 478—580.
XVI. Armenpflege und Wohlthätigkeit in Stockholm von B. Oxenstierna. S. 580—645.
XVII. Stockholms kirchliche und religiöse Verhältnisse von S. A. Fries.
XVIII. Stockholms Schloss unter dem Zeitalter der Wasa von G. Upmark.
XIX. Das neue Schloss von Prof. E. A. Jacobsson.
XX. Staatsgebäude Stockholms von Prof. E. A. Jacobsson.
XXI. Gebäude zu militärischen Zwecken von Ludv. W. von Munthe.
XXII. Stockholms Kirchen von Prof. E. A. Jacobsson.

---

1) Allgemeiner bekannt in der wissenschaftlichen Stelle ist er durch seinen Accessionscatalog (Sveriges Offentliga Bibliothek. Accessionscatalog. Utgieven af kongl. Biblioteket gonom E. W. Dahlgren. Stockholm, Kgl. Buchdruckerei C. A. Norstedt & Söhne), welcher seit dem Jahre 1886 jährlich erscheint und alle in den schwedischen Bibliotheken angeschafften Bücher verzeichnet. Ein für andere Länder vorbildliches Unternehmen!

XXIII. Stockholms Begräbnissplätze von Emil Kinander.
XXIV. Die städtischen allgemeinen Bauten. Mittheilungen aus dem städtischen Baucontor.
XXV. Stockholms Privatbauten von Gustaf Lindgren.
XXVI. Strassenregulirung von Moritz Rubenson.
XXVII. Stockholms Strassen, Canalisation und Gartenanlagen von Otto Fröman.
XXVIII. Stockholms Hafen, Landungsplätze und Brücken von V. E. Lilienberg.
XXIX. Stockholms Wasserleitung von F. V. Hansen.
XXX. Stockholms Beleuchtungswerke v. Ad. Ahlsell.
XXXI. Stockholms Feuerwehrwesen von B. Hollsten.
XXXII. Stockholms Reinigungswesen von F. G. F. Wallander.
XXXIII. Stockholms Industrie, Handel und Seewesen von Karl Key-Aberg.
XXXIV. Arbeiterverhältnisse von Gustaf af Geyerstam.
XXXV. Bankwesen von Carl Frisk.
XXXVI. Versicherungswesen von Johan Leffler.
XXXVII. Eisenbahnen von Harald Lemke.
XXXVIII. Die öffentlichen Fahrgelegenheiten von Claes Lundin und S. A. Löfström.
XXXIX. Postwesen von Rafael Lundgren.
XL. Telegraphie von Knut Ericson.
XLI. Telephon von Knut Ericson.
XLII. Stockholms Pressewesen von Thore Blanche.
XLIII. Vergnügungsorte von Claes Lundin.
XLIV. Stockholms Umgebung von E. W. Dahlgren.

Aus dieser Wiedergabe der einzelnen Abschnitte ergiebt sich von selbst, welche erschöpfende Darstellung von Stockholm uns gegeben ist. Der Grund weshalb ich hier etwas ausführlicher auf dieses grosse Werk aufmerksam mache, ist die fast 200 Seiten ausmachende Beschreibung der medicinischen Verhältnisse, wie sie der XV. und XVI. Abschnitt uns giebt. Die Kollegen, welche sich für Spitalanlagen und Einrichtungen interessieren, werden sich freuen, darin die berühmten Spitäler Stockholms nicht nur abgebildet zu sehen, sondern auch ihre Baupläne verzeichnet zu finden. Stockholm verfügt über 3738 Betten in Staats-, Kommunal- und Wohlthätigkeitsanstalten auf 271638 Einwohner.

So finden wir zunächst das zwei- bis dreistöckige Serafimer-Hospital wiedergegeben; die chirurgische Klinik hängt durch Corridorbauten auf einer Seite mit dem Operationshaus, auf der anderen mit dem ausserordentlich umfangreichen Badehaus und drittens mit dem Gebäude der medicinischen Klinik zusammen. Es folgt ein Schaubild von dem Krankenhause auf dem Sabbathsberge, wieder nebst Bauplänen, dann das Krankenhaus St. Göran, das Mariakrankenhaus auf dem Konradsberge, und so fort alles ausführlich mit Plänen und Abbildungen.

Am meisten interessiren wird die Darstellung des Epidemiekrankenhauses, welches weit am Nordende der Stadt auf einem hohen Granitberge nach dem Krankenzerstreuungssystem in 11 Häusern gebaut ist.

Unter den 7 Illustrationen davon findet sich ein „Schaubild" der ganzen Anlage (aus der Vogelperspective) und unter den Bauplänen ein Riss des Observationspavillons mit seinen 12 Zimmern und 7 Aussenthüren, welcher Bau besondere Aufmerksamkeit verdient. Die Diphtheriekranken der ganzen Stadt lassen sich fast ohne Ausnahme (95 Proc.) dort aufnehmen, wie in einem der anderen Krankenhäuser alle Syphilitischen wegen ihrer vorzüglichen Einrichtungen sich einfinden. Ed. Rose.

3.

Transactions of the American Orthopedic Association XI. Session. Volume X. (Philadelphia 1897. 8. S. 292).

In sehr eleganter Ausstattung, wie gewohnt, präsentirt sich auch dieses Jahr wieder ein Band der Verhandlungen der amerikanischen orthopädischen Gesellschaft. Den Anfang macht die Eröffnungsrede des Vorsitzenden Samuel Ketsch.

Auf diese folgt eine mit lehrreichen Röntgenbildern versehene kleine Arbeit von Sherman (San Francisco), der bei zwei Kindern mit Kniegelenkstuberculose die totale Arthrektomia mit Schonung der Epiphysenknorpel machte, um Femur und Tibia möglichst wenig im Wachsthum zu stören. Resultat: Ankylose in Beugestellung infolge stärkeren Knochenwachsthums an der Vorderseite. Sonst gutes Wachsthum; in einem Falle wuchsen Tibia und die — gesunde — Fibula gleichmässig, im anderen hielt die erstere mit der Fibula nicht Schritt im Wachsthum. In einem dritten Fall scharfe Auslöffelung tuberculöser Herde in der Epiphyse und dem proximalen Diaphysenende der Tibia. Verkürzung gering; Funktion tadellos.

Gillette beschreibt 3 Fälle von traumatischer Spondylitis mit tödtlichem Ausgang. Es fanden sich Veränderungen cariöser Natur, einmal daneben noch eine Art Periostitis albuminosa der Wirbel. Lovet (Boston) bereichert die Casuistik der Spondylolisthesis um einen weiteren Fall: junger Mann von 18 Jahren wird von einem schweren Wagen überfahren, der über das Becken hinweg geht. Zunächst keine ärztliche Behandlung. Geht mit Krücken. Starke Schmerzen in den Beinen, auch etwas im Rücken. Blase, Mastdarm, Reflexe, Sensibilität normal, Lendenwirbelsäule springt scharf nach vorn zu vor. Rumpf erscheint verkürzt. Linke Crista ilei prominirt etwas. Anlegung eines „Plaster-of-Paris jacket's", wonach die Schmerzen ganz schwinden, die Difformität sich aber wenig ändert.

Shands (Washington) stellt einen Knaben mit rechtsseitigem Riesenwuchs vor; Genitalien schlecht entwickelt, Hoden noch nicht herabgestiegen, Intelligenz normal, Stimme eigenthümlich heiser (laryngoskopischer Befund?). Am rechten Bein viele rothe Flecken (Teleangiektasien). Als erste Ursache wird angeborene übermässige Gefässentwickelung angenommen, die dann zur Hypertrophie der anderen Gewebe Anlass gab.

Dane (Boston) studirte den Einfluss der Pronationsstellung des Fusses auf das ganze Bein und kommt dabei zu folgenden Schlüssen, die für die Symptomatologie des Plattfusses von Wichtigkeit sind: Der

Fuss selbst bleibt im grossen ganzen in seiner Stellung. Der Malleolus internus rückt nach innen und abwärts, die Tibia rotirt übermässig einwärts um eine nahe ihrer Innenkante fast vertical verlaufende Achse. Infolgedessen müssen nun zur Aufrechterhaltung des Körpergleichgewichts im Sprunggelenk, wozu normaliter nur ein Minimum von Muskelanstrengung erforderlich ist, die Unterschenkelmuskeln dauernd angespannt werden; sie werden übermüdet und schmerzhaft, besonders der Peroneus longus. Auch das Kniegelenk muss nun mit einer gewissen Anstrengung fixirt gehalten werden. Der Oberschenkel sucht ferner der Tibia bei ihrer Einwärtsdrehung zu folgen, wobei die Auswärtsroller der Hüfte überstreckt und schmerzhaft werden. Zugleich mit der Pronationsstellung des Fusses werden auch alle diese secundären Beschwerden an Wade, Hüfte und Knie beseitigt.

Drei weitere Arbeiten beschäftigen sich mit der Coxitis und Hüftgelenksresection. Lovett giebt einen Bericht aus dem Kinderspital in Boston. Hier wird zunächst conservativ verfahren, wenn möglich ambulatorisch. Abscesse werden einfach gespalten. Von 1100 Fällen kamen nur 50, d. h. 4,5 Proc. zur Resection. Letztere wird nur als Ultimum refugium herangezogen, 1. bei andauernder Schädigung des Allgemeinbefindens, 2. wenn trotz conservativer Behandlung die Einschmelzung im Hüftgelenk vorwärts schreitet, 3. wenn trotz Fixation und Extension heftige Schmerzen fortbestehen oder 4. grössere Sequester im Hüftgelenk sich bilden. Meist hinterer Schnitt; nach der Operation Extensionsverband. Von den 50 in den Jahren 1877-1895 Operirten starben fast die Hälfte (Erschöpfung, Phtise, Amyloid). 3 mal wurden Kopf und Collum allein, 47 mal mitsammt dem Trochanter major entfernt. 8 mal war sogar der Schaft des Femur miterkrankt; wo dies in stärkerem Maasse der Fall war, war der Ausgang mit einer Ausnahme tödtlich. Auch die Pfanne war öfters ergriffen. Krankengeschichten der guten Dauerresultate sind beigegeben. — Für die Spätresection tritt auch Townsend ein, der über die Erfahrungen aus dem Hospital for Ruptured and Crippled in New-York berichtet. Die Indicationen sind ungefähr dieselben wie bei Lovett. Von 1888 bis 1896 wurden unter 2295 Coxitisfällen 121 Resectionen an 119 Patienten ausgeführt. Die Incision richtete sich nach der Lage der Fisteln bezw. Abscesse, wurde aber mit Vorliebe hinten angelegt. Resecirt wurden Knaben 78, Mädchen 41; rechte Hüfte 69-, linke 52 mal. Pfanne ergriffen 18 mal (6 Fälle davon †). Zweimal doppelseitige Resection, einmal in einer Sitzung (beide †). Der Femurkopf war fast stets erkrankt, einmal in toto sequestrirt. Abscesse waren 113 mal vorhanden, complicirende Caries des Beckengürtels 3 mal, solche der Wirbel 5 mal, des Knies und des Tarsus je 2 mal. In den günstig verlaufenden Fällen bedurfte es bis zum Schlusse der Wunde mindestens eines halben Jahres. Die Resultate konnten bei 99 Kranken weiter verfolgt werden; davon starben 52; über die übrigen 47, ihren Allgemeinstatus, Verkürzung, Beweglichkeit giebt eine besondere Tabelle (p. 75) Auskunft. Definitiv geheilt sind 26, die anderen befinden sich grossentheils in schlechter Verfassung. Beigegeben sind kurze Krankengeschichten aller Fälle. — Wenn also Hubbard (New-York) in einer mehr allgemein gehaltenen Betrachtung über die Prognose

der Coxitis diese für äusserst unsicher hält in Bezug auf Dauer und Resultat der Behandlung, so wird er wohl kaum Widerspruch erfahren. —

Mit 4 Arbeiten ist Bradford (Boston) vertreten. Die eine beschäftigt sich mit dem menschlichen Gang, der Körperhaltung dabei, dem Aufsetzen und Abwickeln der Sohle und dem unphysiologischen Auswärtsdrehen der Fussspitzen bei vielen Leuten, was alles nicht gerade neu mehr ist, aber, wie der Verfasser sagt, häufig vergessen wird. — Es folgt eine Studie über den menschlichen Fuss, wie ihn die Kunst darstellt. Aufstellung von 3 Typen: 1. der barbarisch-egyptische mit geraden, parallelen Zehen und gerade verlaufendem Innenrand des Fusses, 2. der griechisch-römische, klassische; Prototyp der Fuss des Hermes von Praxiteles: innere Fusskante zeigt eine sanfte Einbiegung; zwischen grosser und 2. Zehe besteht ein grösserer Zwischenraum; 2., 3. und 4. Zehe laufen parallel und entfernen sich etwas von der Fussachse. Die kleine Zehe neigt sich dieser wieder etwas zu und ist etwas weiter rückwärts gelagert, 3. moderne Künstler, sofern sie nicht einfach den klassischen Typus copiren, richten sich nach der heutigen Fussform mit ihren bekannten Verkrüppelungen, Hallux valgus, Verkrümmung und Untereinanderlagerung der Zehen etc. — Als „runde Schultern" bezeichnet Bradfort eine bei heranwachsenden Knaben und Mädchen vorkommende Art Kyphose. Die Schultern hängen dabei nach vorn, die Brust ist eingesunken, der Nacken nach vorn gezogen, der Leib steht vor. Die Wirbelsäule ist oft noch gut biegsam, kann aber in ihren höheren Theilen auch schon steif geworden sein. Die Ursache ist darin zu suchen, dass die über die Schultern verlaufenden Taillenträger nicht nur diese, sondern meist auch die daran befestigten Unterkleider, Strumpfhalter etc. zu tragen haben. Es empfiehlt sich, letztere lieber durch das Becken tragen zu lassen, die Schultern möglichst zu entlasten, die Schulterbänder mehr nach aussen über die Akromien zu leiten. Ueber den vierten Artikel des Autors, Behandlung der Klumpfussrecidive, zu dessen Verständniss die Abbildungen wesentlich sind, ist hier nicht gut zu referiren und sei deshalb auf das Original verwiesen. Das Gleiche gilt von den Aufsätzen von Tunstall Taylor (Baltimore) übereinen neuen Geradehalter bei Skoliose, von Dane über eine neue Modification des Hüftverbandes, von Mc. Curdy (Pittsburg) über einen neuen Klumpfussredressur.

Auch über eine Reihe kleiner casuistischer Mittheilungen dürfte ein kurzer Hinweis genügen.

Sayre (New-York) und Ridlon (Chicago) beschreiben je einen Fall von Spätrachitis. Im ersten Fall (16jähr. Mädchen) bestand hochgradige Coxa vara (Besserung nach Extensionsverband, aber Exitus bald darauf). Ridlon sieht als charakterisch für Spätrachitis an, dass sie nur die oberen Enden der unteren Extremitäten, allenfalls noch die Wirbelsäule befällt, nicht das ganze Knochensystem wie die Frührachitis.

Goldwaith (Boston) hat sich den Umstand zu nutze gemacht, dass bei spinaler Kinderlähmung mit Betheiligung der Beinmusculatur der Sartorius oft verschont bleibt, um für den Extensor quadriceps einen Ersatz zu schaffen. Schnitt längs des Innenrandes der Patella und über den Condilus internus tibiae. Durchtrennung des Sartorius daselbst und Vernähung desselben mit dem Quadriceps und Sehne dicht oberhalb der

Patella. Nahtmaterial Känguruhsehne. 5 Fälle, in dreien sehr gutes Resultat; das Knie konnte gestreckt werden, der Pat. mit durchgedrücktem Knie ohne Stütze auf dem gelähmten Beine stehen. In einem sechsten Fall, wo die Lähmung des Tibialis anticus besonders störend war, wurde der Muskelbauch des Extensor communis in den Tibialis eingepflanzt — hierbei allerdings nur mässige Besserung.

Brackett (Boston) empfiehlt die systematische Massage nach vorangehender Durchschneidung des Sternocleidomastoideus bei Torticollis. In 3 schweren Fällen guter Erfolg, nicht so in einem vierten, wo Massage ohne Tenotomie versucht war. — Derselbe bespricht dann ferner die Bursitis glutaealis, ihre Symptome, ihre Aehnlichkeit mit dem Initialstadium der Coxitis, mit der sie öfter complicirt ist, ihre Behandlung (Incision parallel den Fasern des Glutaeus maximus). 7 Fälle.

H. L. Taylor (New-York) hat bei 2 Fällen von congenitaler Hüftgelenksluxation übermässige Schlaffheit der Bänder und Ueberbeweglichkeit (keine Luxation!) der Knie, Zehen, Hand-, Sprung- und Fingergelenke beobachtet. Derselbe fügt den etwa 50—60 bis jetzt beschriebenen Fällen von angeborenem Fehlen des Radius zwei weitere hinzu (doppelseitig, mit Klumphand; Röntgenbild).

Eine kurze Notiz von Griffiths (Kansas City) handelt von Schussverletzungen des Fusses, eine solche von Schapps (Pueblo) über die Anwendung des Stelzfusses bei der Behandlung von Erkrankungen des Fusses und Sprunggelenkes.

Fitz (Cambridge) stellte durch dynamometrische Messungen fest, dass einseitige Muskelschwäche als primäre Ursache von Skoliose nicht in Betracht kommt.

Young (Philadelphia) hat bei Lumbalcaries mit grossem, in die Bauchhöhle zu perforiren drohendem Abscess mit gutem Erfolg behufs besserer Drainage nicht nur Incision vorn parallel dem Poupart'schen Bande, sondern auch eine Gegenöffnung neben der Spina ilei posterior und superior gemacht.

Gibney spricht über die Häufigkeit operativer Eingriffe in der orthopädischen Chirurgie; er stützt sich dabei auf das Material des Hospital for Ruptured and Crippled in New-York und giebt so eine Ergänzung zu der oben erwähnten Arbeit von Terousene. 1. Coxitis. 2 Caries vertebrarum, 86 Patienten mit 6[illegible] Operationen (in 10 Jahren), 3. Gonarthritis tuberculosa, 211 operirte Fälle mit 356 Operationen. 4. Klumpfuss 368 operirte Fälle mit 471 Operationen. 5. Sonst 78 Durchtrennungen oder Transplantationen von Sehnen oder Muskeln. 6. Torticollis, 16 Operirte mit 18 Operationen.

Ebenfalls mehr allgemein gehalten sind die schmeichelhaften Betrachtungen von Noble Smith (London) über die Verdienste, die sich die Amerikaner um die Ausbildung der orthopädischen Chirurgie erworben hätten.

Endlich muss noch auf 3 Arbeiten, die das Thema der Schenkelhalsfrakturen behandeln, hingewiesen werden. Ridlon (Chicago) hält den Thomas'schen Schienenverband zur Vereinigung der Fragmente und Fixirung derselben für den allerbesten und empfiehlt ihn auf Grund weiterer günstiger Erfahrungen von neuem. Schaffer (New-York bedient sich, um die Apposition der Fragmente zu erreichen, eines Apparates, der

nicht nur Extension und Abduction des Oberschenkels bewirkt, sondern auch directen seitlichen, mittelst eines Tourniquets regulirbaren Druck auf den gepolsterten Trochanter major. Das Verfahren zeitigte in 3 Fällen gute Resultate; in einem 4., freilich sehr spät erst zur Behandlung gekommenen und vielleicht zu früh entlassenen, schlug es fehl. — Auf Grund von zehn Krankengeschichten bespricht Royal Whitmann (New-York) die Schenkelhalsbrüche im Kindesalter, die nicht so selten seien, wie man in den Lehrbüchern oft angegeben findet. Sie verdienen eine besondere Betrachtung und unterscheiden sich von denen im vorgeschrittenen Alter einerseits durch bessere Prognose betreffs der knöchernen Vereinigung der Fragmente auch ohne besondere Therapie, andererseits aber oft durch beträchtliche Difformität, die besonders in Verkürzung des Beines, Hochrücken des Trochanters, dann auch in Adduction des Oberschenkels, häufig mit secundärem genu valgum, auch mit Coxa-vara-Stellung etc. besteht. Differential diagnostisch kommt besonders Coxitis und Epiphysenlösung in Betracht. Auf traumatischem Wege kommt viel leichter eine Schenkelhals fraktur wie eine Epiphysenlösung zu stande. Behandlung: Thomasverband, dann Massage und passive Bewegungen, besonders in Abductionsrichtung. Dr. Ulrich Rose.

4.

Handbuch der Unfallerkrankungen von Dr. Carl Thiem, Stuttgart 1898, Ferdinand Enke, Preis 24 Mk.

Das vorliegende Werk ist die Lieferung Nr. 67 der nunmehr unter der Redaction von v. Bergmann und Bruns erscheinenden „Deutschen Chirurgie." Schon der Name des Verfassers bürgt für eine sorgfältige und sachgemässe Bearbeitung des grossen Themas auf Grund ausgedehntester und kritisch gesichteter eigener Erfahrungen. Die oberflächliche Durchblätterung und das genauere Studium des Werkes bestätigen diese Anschauung. Die ausserordentliche Arbeitskraft des Verfassers, welcher in kürzester Zeit dieses umfangreiche Werk geschaffen hat, ist ebenso zu bewundern wie die trefflich gelungene Darstellung der einzelnen Abschnitte, welche grösstentheils noch niemals in dieser Weise zusammengefasst und bearbeitet worden sind. Bei der ausserordentlichen Wichtigkeit, welche die ärztliche Begutachtung von Haftpflichtfällen heutzutage für alle praktisch thätigen Aerzte hat, wird das Werk zweifellos eine sehr ausgebreitete Beachtung finden, denn es ist nicht nur für Fachchirurgen geschrieben, sondern auch für den praktischen Arzt dargestellt. Aus dem Inhaltsverzeichniss seien hier eine Reihe von einzelnen Kapiteln angeführt:

Kapitel 1: Die für den Arzt wissenswerthen Bestimmungen und Handhabungen des deutschen Unfallgesetzes.

Kapitel 2: Verletzungen und Erkrankungen der Haut nach Unfällen.

Kapitel 3, 4: Vergiftungen, Infectionen, Tuberculose.

Kapitel 5, 6: Verletzungen und Erkrankungen der Knochen und Gelenke.

Kapitel 7, 8, 9: Erkrankungen des Schädels und des Gehirns sowie der Wirbelsäule und des Rückenmarkes.

Kapitel 10, 11, 12: Verrichtung und Untersuchung der Nerven im allgemeinen; die functionelle Neurose, Erkrankungen der peripheren Nerven.

Kapitel 13, 14, 15, 16: Verletzungen und Erkrankungen der Muskeln und Muskelbinden, der Sehnen, Ganglien, Synovialsäcke.

Kapitel 17: Gefässerkrankungen nach Unfällen.

Kapitel 18, 19: Erkrankungen des Brustkorbes und der Lungen; Verletzungen und Erkrankungen der Bauchorgane.

Kapitel 20, 21: Verletzungen und Erkrankungen der Becken- und Geschlechtsorgane beim Manne und beim Weibe.

Kapitel 22: Traumatische Entstehung der Geschwülste.

Kapitel 23: Verletzungen und Erkrankungen des Gehörapparates.

Kapitel 24: Die Unfallfolgen im Gebiete der Augenheilkunde.

Der Inhalt des Werkes bietet eine ausserordentlich grosse Menge von wichtigen Thatsachen und Einzelbeobachtungen, welche speciell für die Begutachtung von Unfallerkrankungen wichtig sind. Die Darstellung ist vortrefflich. Neben grosser Uebersichtlichkeit, welche überdies durch ein sorgfältiges Register ergänzt wird, erfreuen die einzelnen Ausführungen durch kurze und prägnante Ausdrucksweise. Ueberall sind die neuen, gerade durch das Unfallgesetz hervorgegangenen ärztlichen Beobachtungen, welche bekanntlich auf verschiedenen Gebieten eine wesentliche Erweiterung unserer Kenntnisse zu Stande gebracht haben, benutzt. Und so möge das Buch unsere wärmste Empfehlung mit auf seinen Weg nehmen; mögen namentlich die begutachtenden Aerzte die in dem Vorwort dargelegten Anschauungen beherzigen und sich klar werden, dass in dem ärztlichen Gutachten über einen durch Unfall entstandenen Krankheitszustand nur die reine Wahrheit, wie sie sich aus unserer Untersuchung und aus unseren Kenntnissen entwickelt, gesagt werden soll. Das ärztliche Gutachten ist der Ausdruck des Wissens und Könnens des betreffenden Arztes. Eine genaue, erschöpfende Untersuchung und eine beherrschende Kenntniss der Untersuchungsmethoden wie der pathologischen und klinischen Vorkommnisse werden zu der Aufstellung des besten Gutachtens führen. — Das Werk, 974 Seiten, ist durch zahlreiche Textbilder bereichert und in jeder Hinsicht gut ausgestattet. Helferich.

5.

Atlas der klinischen Mikroskopie des Harns von Dr. Hermann Rieder. Leipzig, F. C. W. Vogel, 1898. Preis 15 Mk.

Der rühmlichst bekannte Verfasser hat in dem vorliegenden Atlas auf Grund seiner reichen Erfahrungen, welche er als Assistent an der Ziemssen'schen Klinik gemacht hat, eine vortreffliche Bearbeitung der klinischen Mikroskopie des Harns geliefert und dabei nach Originalpräparaten ganz hervorragend schöne Tafelabbildungen gegeben. Auf 36 Tafeln sind 167 Figuren in einem trefflich gelungenen Farbendruck dargestellt. Ein Blick auf diese Tafeln genügt, um den hohen Werth des Buches klarzulegen. Das Buch wird sicher für alle diejenigen, welche es zum Studium benutzen, von höchstem Werthe sein. Helferich.

6.

Onze années de pratique chirurgicale von Dr. Andres F. Llober. T. 1 u. 2. Paris, 1898, J. B. Baillière et fils. Pr. 24 frc.

Das vorliegende Werk von Prof. Llober, welches durch ein Vorwort des Prof. Ollier geschmückt ist, bietet eine Bearbeitung der besonders interessanten Fälle, welche Llober während seiner elfjährigen Thätigkeit an verschiedenen Krankenhäusern und in seiner Privatthätigkeit in Lyon gesammelt hat. Der erste Band enthält allgemein chirurgische Abhandlungen über Antisepsis, Catgut, Seide, Verbände, Anaesthesie, Blutstillung, Instrumente; sodann Abhandlungen über die chirurgischen Erkrankungen der Haut, der Arterien, Venen, Nerven, Lymphbahnen, Fracturen (mit besonderer Würdigung der Benutzung der Röntgen-Strahlen), Osteomyelitis, Gelenkentzündungen, Luxationen, chirurgische Tuberculose, Ankylosen, Deformitäten, Amputationen. In den letzten Kapiteln ist die Chirurgie des Schädels und Gehirns, der Wirbelsäule und des Rückenmarkes und des Malum Pottii behandelt. Der zweite Band enthält Kapitel über Gesicht, Mund und Sinnesorgane, Hals- und Bauchhöhle (welch letzteres besonders interessant und vielseitig ist), Urogenitalapparate beim Manne und der Frau, sowie Nieren. Das Werk bietet einen interessanten Einblick in die Arbeit und die wissenschaftlichen Bestrebungen unserer französischen Kollegen, speciell an der Hochschule zu Lyon, welche seit der ausgezeichneten Thätigkeit des Prof. Ollier auf chirurgischem Gebiete zum mindesten eine ebenso grosse Beachtung verdient wie die der Pariser Krankenhäuser. Helferich.

7.

Das Sideroskop und seine Anwendung von Dr. Eduard Asmus. Wiesbaden, J. F. Bergmann, 1898. Preis 2,40 Mk.

Der Verfasser hat bekanntlich das grosse Verdienst, einen Apparat construirt zu haben, welcher bei correcter Anwendung die Anwesenheit selbst der kleinsten Eisentheilchen in menschlichen Geweben, speciell im Auge anzugeben vermag. Dieser Apparat trägt den Namen Sideroskop. Die vorliegende Schrift ist der Beschreibung des Apparates in seiner jetzigen Form und seiner Anwendung gewidmet. Ist hiernach die Schrift im Allgemeinen schon für den Chirurgen von Interesse, so steigt dasselbe durch die Thatsache, dass mittels des Apparates auch Fremdkörper aus Eisen und Stahl in den Fingern, in der Hand, im Arm, im Bein und im Fuss nachgewiesen worden sind. Wenn auch der Nachweis solcher kleiner eiserner oder stählerner Fremdkörper heutzutage durch die Benutzung der Röntgen-Strahlen in der Regel eine ausserordentlich bequeme und sichere ist, so ist doch auch vielleicht jetzt noch das Sideroskop gelegentlich von Bedeutung. Helferich.

Anzeigen literarischer Neuigkeiten, welche der Redaction zugeschickt worden sind:

Archiv für Augenheilkunde. Bd. XXXVII. 1. Heft.

University med. Magazine. Vol. X. No. 1—5. Inhalt: Davis, Zur Technik der Amputation nach Pirogoff; Sharpless, Ileus durch eine Citronenschale, Operat. Heilung; Franklin, Linksseitige Appendicitis. Mitchell, Neurom der Kniekehle; Davis, Operation einer sarcomatösen Struma; Frazier, Fracturen im Ellbogengelenk; Leonard, Ueber den Werth der Röntgenstrahlen für die chirurgische Diagnose.

Wiener med. Wochenschrift. 1898. Nr. 14—23.

Nordiskt med. Arkiv. 1898. Heft 1.

The physician and surgeon. Vol. XX. No. 4 und 5.

Fortschritte auf dem Gebiete der Röntgenstrahlen. Hamburg, L. Gräfe & Sillem. 1898. Bd. I. Heft 5. Inhalt: Spiess, Die Röntgenstrahlen im Dienste der Rhino-Chirurgie; Forster & Hugi, Ueber die kleinsten Massen metallischer Fremdkörper, welche durch Skiagraphie im menschlichen Körper nachweisbar sind; Camp, Myositis ossificans; Hoffmann, Möglichst abgekürzte Expositionszeiten; Kohlhardt, Seltene Verletzungen der Fusswurzel.

Prüfungsbestimmungen für Thermometer. Sonderabdruck aus dem Centralblatt für das Deutsche Reich. XXVI. Jahrg. Nr. 6. Vom 11. Febr. 1898.

Revue de chirurgie. 1898. No. 4 und 5. Inhalt: Tuffier & Dujarier, De l'extirpation totale de la vessie pour néoplasmes; Lejars, Des ruptures sous-cutanées des grosses artères et des gangrènes consécutives; Kummer, La luxation coxo-fémorale dite spontanée. Nové-Josserand, Hypospadie. Quénu et Longuet, Des tumeurs du squelette thoracique. Terrier et Auvray, Les tumeurs du foie; étude sur la résection du foie.

Die Therapie der Gegenwart (Red. Prof. Loebisch). 1898. Heft 3—6.

Elektromedicinische Apparate und ihre Handhabung. Von Reiniger. Gebbert & Schall, Erlangen.

The Philadelphia med. Journal. 1898. Vol. I. No. 13—21.

Illustrirte Rundschau der med.-chir. Technik, herausgegeben von Dr. G. Beck, K. J. Wyss in Bern. Das erste Heft dieser neuen Zeitschrift macht einen guten Eindruck: der internationale Charakter derselben, die Mitarbeit einiger tüchtiger Fachmänner, die zahlreichen, wohlgelungenen Illustrationen, wohlgeordnete Literaturverzeichnisse aus der Gesammtliteratur lassen dieselbe als eine zeitgemässe und werthvolle Neuerung erscheinen.

Bulletin of the J. Hopkins Hospital, Baltimore. Vol. VIII. No. 77—80. Inhalt u. a.: Atkinson, Parotitis nach Bauchoperationen; Cone, Epitheliom in einem Kieferdermoid.

XX.

Aus der chirurgischen Universitätsklinik zu Marburg (Geh. Küster).

Ueber die Verletzung des Ductus thoracicus am Halse und ihre Heilungsmöglichkeit.

Von

Dr. W. Wendel,

Assistenzarzt der Klinik.

(Mit 1 Abbildung im Text.)

I. Casuistik der Verletzungen des Ductus thoracicus am Halse.

Als Boegehold im Jahre 1883 auf dem 12. Chirurgencongress zu Berlin seinen Vortrag [1]) „über die Verletzungen des Ductus thoracicus" hielt, war er der erste, welcher über eine Verletzung dieses Gefässes am Halse berichten konnte. In der zahlreichen Litteratur über den Ductus thoracicus finden sich verschiedene Verletzungen und Verlegungen des Ganges in Brust- und Bauchhöhle angeführt, welche nur zum Theil der Kritik standhalten. Die beiden traumatischen Läsionen, welche Hoffmann [2]) und Bonetus [3]) anführen, sind von späteren Autoren nicht als solche anerkannt worden. Den Hoffmann'schen Fall erklärte schon Rudolphi [4]) für ein Empyem, und der Bonet'sche ist von Boegehold mit Recht als zweifelhaft hingestellt. Dagegen sind in neuerer Zeit von vielen Autoren Mittheilungen von chylösen Ergüssen in Brust- und Bauchhöhle gemacht, welche ohne Zweifel traumatischen Läsionen oder Arrosionen des Ductus oder seiner Wurzeln ihren Ursprung verdanken. Verletzungen des Ductus am Halse sind nach Boegehold's Mittheilung mehrfach in der Litteratur

1) Ausser in den Verhandlungen der Deutschen Gesellschaft für Chirurgie, Bd. XII, auch im Archiv für klinische Chirurgie, Bd. XXIX, S. 443 ff. erschienen.

2) Hoffmann, Disquisitio medica circa affectum pectoris rarissimum perpetui succi nutritii ex thorace stillicidii in Supplem. sec. p. 434.

3) Bonetus, Sepulchret. et Anat. pract. Lugdun. 1700 Fol. Lib. IV. Sect. III. Observ. XXIV. § 5. p. 360.

4) Rudolphi, Casper's Wochenschrift. 1835. Nr. 41, 42, 43.

verzeichnet. Vagedes[1]) berichtete im Jahre 1885 über einen einschlägigen Fall aus der Klinik von Maas. Im Jahre 1894 stellte Keen[2]) 4 Fälle zusammen, den von Boegehold und je einen, der von Cheever, Phelps und ihm selbst bei Operationen beobachtet war. Cheever's Patient starb 36 Stunden nach der Verletzung, die anderen genasen.

In demselben Jahre berichtet Weischer über einen Fall bei einem 14jährigen Kinde, der gleichfalls glücklich verlief.

Darnach scheinen Verletzungen des Ductus thoracicus bei Operationen in der Oberschlüsselbeingrube nicht so gar selten zu sein. In der That geben ja tuberculöse Lymphome, carcinomatöse Drüsenmetastasen, maligne Lymphome häufig Gelegenheit, tief hinter das Schlüsselbein bis zum Angulus venosus, der Einmündungsstelle des Ductus, vorzudringen.

Ich habe das von Geheimrath Küster in den letzten 27 Jahren, theils im Augusta-Hospital zu Berlin, theils in der Marburger Klinik operirte Material auf Verletzungen des Ductus thoracicus durchgesehen und nicht weniger als fünf zweifellose Fälle gefunden. Da dieselben sowohl hinsichtlich der Symptome als auch der Behandlung z. Th. recht interessante Einzelheiten bieten, mögen die Krankengeschichten im Excerpt hier Platz finden. Für die Ueberlassung derselben spreche ich Herrn Geheimrath Küster auch an dieser Stelle meinen wärmsten Dank aus.

1. Frl. M. v. K., 59 Jahre alt, machte im Mai 1882 wegen Carcinoms eine Amputatio mammae sin. durch. Sie kommt November 1885 mit einer Drüsenmetastase der linken Oberschlüsselbeingrube wieder. Die Exstirpation ist schwierig, da ein Zapfen weit in die Tiefe reicht. Die Art. transv. scapulae wird unterbunden, die Vena subclavia angerissen und der Schlitz durch eine Klemme geschlossen. Beim Vorgehen in der Tiefe quillt milchige Flüssigkeit hervor. Man sieht deutlich, wie sie aus einer stecknadelkopfgrossen Oeffnung eines grossen Lymphstammes hervorsickert. Es kommt hier nur der Ductus thoracicus in Frage Tamponade der Wunde. Secundärnaht am 2. Tage. Glatte Heilung. Während der Behandlung ist keine Chylorrhoe mehr beobachtet worden.

2. Frau Clara K., 34 Jahre alt, machte im Jahre 1886 eine Amputation der linken Mamma wegen Carcinoms und später einige Operationen von Recidiven und Drüsenmetastasen durch. Im Juli 1888 kommt sie mit einer Metastase in der linken Fossa supraclavicularis wieder. Ausschälung leicht bis auf einen Zapfen, der weit in die Tiefe reicht.

---

1) Vagedes, Ueber Verletzungen des Ductus thoracicus. Inaug.-Dissert. Würzburg 1885.

2) W. W. Keen, Philad. Rep. May 12. 1894. Operation wounds of the thoracic duct in the nack, with a résumé of the two prior recorded cases and two additional cases.

Auch dieser wird frei präparirt. Bei dem letzten Scherenschlag in der Tiefe, welcher den Zapfen aus seinen Verbindungen löst, entsteht eine starke venöse Blutung aus der Gegend des Angulus venosus sin., welche erst durch Fingerdruck, dann durch feste Tamponade mit Jodoformmull beherrscht wird. Die Haut wird über dem Tampon genäht bis auf den unteren Wundwinkel. Die Pat. klagt in den folgenden Tagen über zunehmendes Druckgefühl im Thorax, Beklemmungen und Schwächegefühl. Keine eigentliche Dyspnoe, sehr mässiger Appetit. Der erste Tampon bleibt 7 Tage liegen. Die Blutung steht. Als am 8. Tage der Tampon entfernt wird, sieht die Wunde rein aus. Keine erneute Blutung, lockere Tamponade. 2 Stunden nach dem Verbandwechsel ergiesst sich eine enorme Menge milchiger Flüssigkeit aus der Wunde, der Verband ist total durchtränkt, die Flüssigkeit sickert beständig heraus. Nach Abnahme des Verbandes zeigt sich die Wundöffnung mit weisslichen Gerinnseln erfüllt, darunter fliesst milchige Flüssigkeit, die mikroskopisch aus fein zerstäubtem Fett und spärlichen Lymphzellen besteht. Gleichzeitig giebt P. an, dass sie sich sehr erleichtert fühle. Der Druck im Thorax hat völlig aufgehört.

7. Aug. Am Tage nach dem ersten Verbandwechsel. Die Chylorrhoe ist enorm und continuirlich. Die Wunde mit speckigen Gerinnseln belegt, phlegmonös geröthet.

8. Aug. Die Wunde wird in Narkose in toto eröffnet und mit Stielschwämmen gereinigt. Man sieht die Stelle, wo der Chylus aus der granulirenden Wunde hervorquillt, deutlich, besonders bei tiefer Exspiration. Feste Tamponade mit Jodoformmull.

14. Aug. Trotz wiederholter sehr fester Tamponade besteht die Chylorrhoe fort. Pat. ist etwas heruntergekommen. Sie klagt über enormes Schwächegefühl, Uebelkeit und geniesst sehr wenig.

15. Aug. Seit gestern Abend erbricht Pat. alles, fühlt sich sehr elend, ist deutlich collabirt. Puls fadenförmig, Sensorium klar, Leib unempfindlich, Stuhl normal. Urin klar, eiweissfrei. Abends 5 Uhr wird eine Klemme in der Gegend der Chylusfistel angelegt. Die Chylorrhoe steht darauf anscheinend. Alle 2 Stunden Ernährungsklysmen. Champagner. Campher.

16. Aug. Erbrechen hat nachgelassen, Uebelkeit besteht noch, Puls ist kräftiger, Verband ganz trocken. Am Abend erneute heftige Chylorrhoe. Umstechung der Stelle, wo die Fistel zu sein scheint.

17. Aug. Chylorrhoe steht fast 24 Stunden. Pat. erholt sich sichtlich, dann tritt wieder Ausfluss von Chylus ein.

20. Aug. Trotz aller Umsicht ist durch wiederholte Umstechungsversuche jedesmal nur ein vorübergehender Erfolg erreicht worden. Durch Ernährungsklystiere ist der Kräftezustand leidlich erhalten geblieben. Es wird auf die Fistelgegend vorsichtig eingeschnitten, nachdem die Granulationen mit dem scharfen Löffel weggenommen waren. Es wird klar, dass es sich um einen wandständigen Schlitz im Ductus thoracicus handelt, dessen peripheres Ende mit der Sonde zu verfolgen ist. Umstechung ist wegen der Tiefe der Wunde nicht möglich, daher wird der Schlitz übernäht. Die Chylorrhoe steht. Tamponade mit Watte. Druckverband.

21. Aug. Schon seit gestern Abend erneuter Ausfluss von Chylus. Derselbe sieht wässeriger aus, als früher. In der Nacht Chylorrhoe sehr stark. Anlegen von 3 Klemmen. Pat. fühlt sich sehr elend. Puls ist kaum zu fühlen. Urin dauernd klar und eiweissfrei, aber seit 8 Tagen sehr vermindert, 400—500 ccm in 24 Stunden.

7. Sept. Die Chylorrhoe hat trotz Tamponade mit Eisenchloridwatte, Höllensteinätzungen etc. fortbestanden, aber in geringerem Grade. Der Appetit hat sich immer mehr gebessert, Erbrechen hat aufgehört. Die Ernährungsklystiere, durch welche Pat. 8 Tage lang ausschliesslich gehalten wurde, sind ausgesetzt, die Kräfte nehmen zu. Der Chylus sieht, seitdem die Nahrungsaufnahme wieder gut von statten geht, wieder rein milchig aus. Tamponade fortgesetzt.

9. Sept. Es fliesst kein Chylus mehr ab.

19. Sept. Pat. geheilt entlassen, da die Wunde geschlossen ist, und kein Chylus mehr fliesst.

3. Wilhelm St., 45 Jahre. Im vorigen Jahr wegen eines ausgedehnten Carcinoms an der linken Halsseite operirt, kommt im März 1889 mit Recidiven in der Narbe und Metastasen in sämmtlichen regionären Lymphdrüsen wieder.

20. März Exstirpation. Die Drüsen sind mit den grossen Halsgefässen theilweise verwachsen. Diese, der Vagus, der Plexus brachialis werden in weiter Ausdehnung freigelegt. Die Vena jugularis 10 cm resecirt. In der Fossa supraclavic. wird der Ductus thoracicus angeschnitten. Erguss geringer Chylusmengen in die Wunde. Feste Tamponade. Am 4. Tage Secundärnaht.

24. März. Verband gleichmässig stark durchfeuchtet, riecht, etwas Ekzem um die Wunde.

27. März. Verband völlig feucht. Aus der Wunde läuft Chylus im Strome. Die Wunde wird theilweise auseinander gedrängt. Dieselbe ist völlig reizlos, sie war vorher grösstentheils verklebt. Trotz fester Tamponade lässt die Secretion nicht nach. Es ist dreimaliger Verbandwechsel pro Tag nöthig.

2. April. Tamponade mit Thymolmull, der stark mit Höllensteinsalbe bestrichen ist.

3. April Die Secretion hat abgenommen und versiegt bis zum 5. April vollkommen.

7. April. Beim Verbandwechsel wird der Ductus thoracicus wieder eröffnet. Erneute Tamponade wie am 2. April.

8. April. Verband ist trocken und bleibt es auch bis zur Entlassung am 22. April.

4. Katharina N., 25 Jahre. Tuberculose der Glandulae submaxillares, jugulares und cervicales der linken Halsseite. In der linken Oberschlüsselbeingrube eine Ulceration. Hier sitzen die Drüsen besonders fest und reichen tief hinter die Clavicula.

5. Oct. 1895. Schwierige Operation. Die grossen Halsgefässe, der N. asscecorius, vagus, Sympathicus, phrenicus freigelegt, die Vena jugularis verletzt und mit Klemme geschlossen. Der Ductus thoracicus wird

angerissen. Eine Klemme vermag dem Ausfluss des Chylus keinen Einhalt zu thun. Feste Tamponade.

8. Oct. Es fliesst anhaltend viel Chylus. Wiederholter Versuch den Ductus mit Klemmen zu schliessen, hat nur vorübergehend Erfolg. Der untere Wundabschnitt ist mit Chylusgerinnseln belegt. Puls auffallend frequent (120). Subjectives Befinden gut. Pat. trinkt reichlich.

10. Oct. Der Ausfluss von Chylus sistirt.

30. Oct. Entlassung, ohne dass sich wieder Chylorrhoe gezeigt hätte.

5. Marie R., 32 Jahre. Beiderseits faustgrosse Packete maligner Lymphome in der Fossa supraclavicularis.

15. Mai 1896. Ausräumung der linken Oberschlüsselbeingrube. Die V. jugularis wird dicht vor ihrer Einmündung in den Angulus venosus angerissen und der Ductus thoracicus breit eröffnet. Es fliesst massenhaft wässeriger Chylus aus. Anlegen von 2 Klemmen.

18. Mai. Mässiger Ausfluss von Chylus, jetzt rein milchig. Tamponade.

19. Mai. Chylorrhoe steht und tritt bis zur Entlassung am 27. Juli nicht wieder ein.

In all diesen Fällen handelt es sich zweifellos um Verletzung des Ductus thoracicus. Im 2. Fall ist während der Operation Ausfluss von Chylus nicht beobachtet worden, da gleichzeitig der Angulus venosus verletzt wurde und das reichlich fliessende Blut naturgemäss den Chylus, welcher etwa hervortrat, verdecken musste. Hier ist erst später zweifellos festgestellt, dass es sich um eine Verletzung des Ductus handelte, denn erstens ergab die mikroskopische Untersuchung Chylus, und zweitens wurde der Schlitz im Ductus gesehen und der letztere mit der Sonde eine Strecke verfolgt. Dass in den anderen Fällen eine mikroskopische Untersuchung der milchigen Flüssigkeit unterblieb, findet seine Erklärung einmal in der Tiefe der Wunde, welche ein Auffangen der Flüssigkeit unmöglich machte, sodann aber vor allem darin, dass bei den Anwesenden über die Natur der Flüssigkeit nicht der geringste Zweifel bestand. Der Ort der Verletzung und die milchige Flüssigkeit, welche man aus einem grossen Lymphstamme hervorsickern sah, liessen keine Zweifel zu, dass es sich um den Ductus thoracicus handelte.

In dem 1. Fall wurde analog dem von Boegehold beobachteten, Ausfluss von Chylus nur während der Operation beobachtet. Die Verletzung hatte auf den weiteren Wundverlauf keinen Einfluss, die Heilung erfolgte glatt. Hier hatte offenbar die Tamponade genügt, die Verletzung der Wand zu schliessen. In den übrigen Fällen jedoch bestand auch während der Nachbehandlung mehr oder minder lange Zeit Chylorrhoe, und dieselbe bildete namentlich im 2. Falle eine sehr erhebliche unliebsame Complication. Nicht allein wurde

die Heilung, ohne dass sonstige Complicationen bestanden, auf mehr als sieben Wochen hinausgeschoben, sondern die Patientin kam durch den beständigen Säfteverlust in directe Lebensgefahr und konnte eine Zeitlang nur durch Ernährung per rectum und Excitantien erhalten werden. Eine ähnlich lange Dauer der Chylorrhoe ist nur noch von Weischer l. c.? angegeben. Sie dauerte hier 5 Wochen, aber ohne das Allgemeinbefinden erheblich zu stören. In dem von Keen l. c. berichteten Falle von Cheever trat 1½ Tag nach der Verletzung der Tod ein. Dies kann unmöglich allein auf Rechnung des Säfteverlustes gesetzt werden, höchstens kann derselbe dazu beigetragen haben, den durch die Operation verursachten Kräfteverfall zu beschleunigen. In unserem 2. Falle dagegen müssen die massenhaften Verluste von Chylus allein als die Ursache des langen Siechthums betrachtet werden. Denn die Chylorrhoe trat ja erst am 8. Tage nach der Operation ein, als der erste feste Tampon gelöst war. In dieser Zeit hatte die Patientin sicher die Folgen der Narkose und des nicht bedeutenden Eingriffes überstanden, um so mehr, da eine Nachblutung nicht eintrat. Ferner trat auch mit dem Nachlassen der Chylorrhoe sofort Besserung des Befindens ein, und nach Aufhören derselben bestand völlige Euphorie. Dieser Fall ist also auf das beste geeignet, zu beweisen, dass die Verletzung des Ductus thoracicus für den Menschen von sehr empfindlichen, ja lebensgefährlichen Erscheinungen gefolgt sein kann, und er ergänzt in schöner Weise die von verschiedenen Autoren[1]) experimentell an Hunden vorgenommenen Verletzungen des Ductus thoracicus. Ich übergehe hierbei die vielfach an Pferden und Hunden vorgenommenen Unterbindungen des Ductus in der Continuität. Dieselben sind angestellt, um zu zeigen, ob die Thiere eine Verlegung des Ductus überstehen oder nicht. Sie lassen also das Symptom der Chylorrhoe vermissen, welches für die Läsionen des Ductus von der grössten Bedeutung ist.

Boegehold (l. c.) verletzte bei mehreren Hunden den Ductus innerhalb des Thorax. Wenn er die äussere Wunde schloss, trat der Tod infolge von Compressionen der Lungen und des Herzens durch die Chylorrhoe ein. Sorgte er durch eine eingenähte Kanüle für Abfluss des Chylus nach aussen, so erfolgte der Tod an Inanition. In einem Falle trat Heilung ein dadurch, dass sich die Wunde des Ductus durch Fibringerinnsel schloss. Boegehold kommt auf Grund

1) Ausser Boegehold und Spinola, dessen Resultate Rudolphi l. c. mittheilt, verletzte Lower den Ductus. Vergl. seine Arbeit: Tractatus de corde item de motu, colore et transfusione sanguinis etc. 1708. p. 228.

der Verletzungen des Ganges zu dem Schluss, dass die Integrität desselben für das Leben nicht nöthig sei. Die Casuistik der Verletzungen des Ductus beim Menschen hat ihm Recht gegeben, denn von allen starb nur der oben citirte Fall von Cheever. Wenn er aber bei Verletzungen des Ganges am Halse die Tamponade für ausreichend erklärte, so muss dem widersprochen werden. Die verschiedenen in der Litteratur angegebenen Verletzungen des Ductus wurden sehr verschieden behandelt. Phelps kam durch Anlegen einer Klemme zum Ziel. Keen vernähte den Schlitz und erklärte dies für die beste Methode. In dem Weischer'schen Falle wurde der Ductus central und peripherisch von der Verletzung unterbunden und dazwischen durchschnitten. Aber die Ligatur hielt nicht, und es folgte wochenlanges Fliessen von Flüssigkeit.

In unseren drei ersten Fällen wurde primär die Tamponade vorgenommen, in den beiden anderen zunächst versucht, den Schlitz durch Klemmen zu schliessen, und erst als dies misslang, die Tamponade angeschlossen. Dauernden Erfolg hatte die Tamponade nur im ersten Falle, in allen übrigen versagte sie. Als Material wurde verwendet Jodoformmull, Salicylwatte, Eisenchloridwatte, Thymolmull. Ausser der Compression durch die Tamponade wurde eine grosse Zahl anderer Mittel angewandt, welche in der Blutstillung von Bedeutung sind. Es wurden Klemmen angelegt, der Schlitz wurde übernäht, Haemostyptica und Caustica wurden angewandt. Nichts hatte augenscheinlichen Erfolg. Wenn wir die im Weischer'schen Falle vorgenommene Unterbindung hinzurechnen, so wurden fast alle bei Gefässverletzungen anwendbaren Mittel erschöpft. Trotzdem aber die Chylorrhoe in keinem dieser Fälle durch einen Eingriff zum Stehen gebracht werden konnte, nahmen sie alle einen günstigen Verlauf.

Wenn man nun sieht, wie in dem Boegehold'schen und unserem ersten Falle eine 24 Stunden währende Tamponade die Wunde des Ductus schliesst, während in so viel anderen Fällen kein Mittel zum Ziele führt, sondern nach mehr oder minder lange bestehender Chylorrhoe ganz unabhängig von therapeutischen Maassnahmen der Ausfluss allmählich nachlässt, schliesslich versiegt; so muss man zu der Ueberzeugung kommen, dass nicht äussere Einflüsse der Behandlung, sondern innere, anatomische Verhältnisse den Grund dafür abgeben.

Diese Ansicht, welche schon Weischer l. c. als wahrscheinlich erwähnt, ohne aber näher darauf einzugehen, hat mich veranlasst, die anatomischen Verhältnisse des Ductus thoracicus etwas näher

zu studiren. Nach Henle[1]) entsteht der Ductus thoracicus aus drei Wurzeln, den beiden Trunci lymphatici lumbales und dem unpaaren Truncus intestinalis. Die Trunci lumbales nehmen die Lymphe der unteren Extremität, der Bauchwand, des Beckens und der symmetrischen Bauchorgane auf, der Truncus intestinalis die des Darmes, Pankreas, der Milz und eines Theils der Leber. Der Rest der Leber sendet seine Lymphe in einem eigenen Gefäss direct in den Brusttheil des Ductus thoracicus. Die Vereinigung der 3 Wurzeln findet in der Regel in der Höhe des ersten oder zweiten Lendenwirbels statt. Eine eigentliche Cysterna chyli ist beim Menschen nicht öfter vorhanden, als Erweiterungen an anderen Stellen des Ductus. Das Gefäss steigt in der Brusthöhle zwischen Aorta und V. azygos vor den Ursprüngen der rechten Intercostalarterien empor, bekommt in der Höhe des 6. Brustwirbels eine Neigung nach links, hebt sich vor dem 3. Brustwirbel von der Wirbelsäule ab, gelangt hinter dem Aortenbogen und der linken A. subclavia zur oberen Brustapertur und steigt von dort bogenförmig abwärts, um in die Vereinigungsstelle der V. jugularis int. und subclavia sin. zu münden. Die physiologische Aufgabe des Ductus thoracicus besteht demgemäss zunächst darin, die Lymphe der ganzen unteren Körperhälfte und die in den Lymphdrüsen der unteren Extremitäten, der Becken- und Bauchhöhle und in den Follikeln des Darmkanals gebildeten morphotischen Elemente dem Blute zuzuführen. Abgesehen davon nimmt er durch seine intestinale Wurzel den grössten Theil des durch die Nahrung aufgenommenen und zur Resorption gelangten Fettes auf und enthält dasselbe in feinster punktförmiger Zerstäubung je nach der Zeit der Nahrungsaufnahme in wechselnder Menge. Der Chylus erschien daher in einigen unserer Fälle während der Operation, der ein längeres Fasten vorausgegangen war, mehr wässerig, wenn auch nicht klar wie Lymphe, und nahm erst nach der Nahrungsaufnahme wieder eine milchig weisse Farbe an. Nach der obigen Darstellung ist es auf den ersten Blick unverständlich, wie ein völliger Verschluss oder eine Durchschneidung des Ductus überstanden werden kann, und dennoch ist es durch das Thierexperiment und die Beobachtung beim Menschen sicher gestellt, dass dies möglich ist.

Zur Erklärung dieses Räthsels sind von grösster Bedeutung die Abnormitäten im Verlauf und in den Verbindungen des Ductus mit anderen venösen und Lymphbahnen. Henle führt l. c. eine grosse Reihe von Varietäten an. Er erwähnt partielle und totale Ver-

1) Henle, Gefässlehre. Braunschweig 1876. S. 451.

doppelungen, Inselbildungen, Abnormitäten der Mündung, und zwar einerseits Mündung mit mehreren (2—6) Aesten, andererseits Mündung auf der rechten Seite oder in einer oder mehreren der Vv. jugular., subclav., anonyma sin. Besonders interessant ist die Mittheilung eines zuverlässigen Falles von Verbindung des Ductus mit der V. azygos in der Höhe des 6. Brustwirbels.[1]) Arnold versichert, eine ähnliche Beobachtung gemacht zu haben.

Ich habe mir über die relative Häufigkeit der Abnormitäten ein Urtheil zu verschaffen gesucht und habe zunächst die Präparate der anatomischen Institute zu Giessen, Göttingen und Marburg studirt. Es würde zu weit führen, dieselben im einzelnen zu beschreiben, es ist kaum eins darunter, das mit einem anderen übereinstimmt. Nur einige besonders hochgradige Abweichungen von der nach Henle aufgestellten Grundform seien erwähnt. Es handelt sich um 17 Präparate, von denen sich 2 in Giessen, 12 in Göttingen, 3 in Marburg befinden. Eine Mündung mit mehreren Aesten des Ductus ist 4 mal vorhanden, dreimal sind je zwei, einmal 3 Mündungen vorhanden. Ringbildungen, d. h. Abgang eines Parallelgefässes, das sich etwas höher oben mit dem Hauptgefäss wieder vereinigt, werden in fast keinem Präparat vermisst und sind also nicht als Abnormitäten anzusehen.

Ein einfacher Verlauf des Ductus findet sich nur in 8 Fällen. In den neun anderen sind in mehr oder minder grosser Zahl und auf verschieden lange Strecke starke, dem Hauptgefäss fast gleichwerthige Parallelstämme vorhanden. In 5 Fällen von diesen ist die Anordnung so, dass sich im unteren Theil des Ductus je ein starkes Gefäss rechts und links von der Aorta befindet, welches von mehreren kleineren Parallelgefässen begleitet ist. Alle diese Gefässe gehen zahlreiche Verbindungen mit einander ein, ausserdem finden sich zahlreiche theils über die Aorta hinwegziehende, theils zwischen ihr und der Wirbelsäule verlaufende quere Anastomosen. Die Gefässe sind bisweilen so zahlreich, dass sie ein unentwirrbares Convolut von vielfach gewundenen Schlingen bilden. Teichmann hat diese Fälle von theilweiser Verdoppelung mit dem Verhalten der V. azygos zur hemiazygos verglichen und daher den links verlaufenden Stamm als hemiductus bezeichnet. In unseren Fällen verbindet er sich in der Regel vor dem achten oder 9. Brustwirbel mit dem rechts verlaufenden Theil. Der Verlauf kann von dort ab einfach sein, doch bilden sich bisweilen auch noch höher oben Parallelgefässe. Besonders kurz vor der Mündung in den Angulus venosus bilden sich Parallelgefässe, die sich meist wieder vereinigen, nur in einigen (oben angeführten) Fällen getrennt

1) Beobachtet von Wutzer. Müll. Archiv. 1834. S. 311.

münden. Ferner ist bisweilen der Aortenbogen von einem Kranz von Gefässen umsponnen. Abgesehen von diesen Bildungen eines Hemiductus giebt es Fälle, wo ein ganzes Convolut starker, geschlängelter Gefässe das Zwerchfell passirt, ohne dass man einen oder zwei Hauptstämme unterscheiden könnte. In einem Falle verlief der Ductus zunächst einfach, und erst vor dem 9. Brustwirbel löste er sich in viele parallel verlaufende Aeste auf, welche sich vor dem 5. Brustwirbel wieder vereinigten. Ist ein Hemiductus vorhanden, so nimmt er den linken Truncus lumbalis auf. In einigen Fällen mündeten die Lymphstämme der linken oberen Körperhälfte in einem auch die der rechten in den Ductus thoracicus statt direct in die entsprechenden Venen ein. Und zwar stieg der Truncus lymphaticus dexter als starkes Gefäss bis zum 4. Brustwirbel hinunter, um dort zu münden.

Stets bestanden zwischen den intestinalen und lumbalen Lymphstämmen zahlreiche Anastomosen.

Ob die Vervielfältigung des Ductus eine Folge einer intra vitem entstandenen Stauung ist, liess sich an diesen conservirten Präparaten natürlich nicht mehr zeigen. Dieser Frage werden wir später bei der Beschreibung der frischen Präparate näher treten. Jedenfalls beweist dieses Verhalten, dass bei Verletzungen des Ductus oder seiner Wurzeln in der Bauchhöhle und dem unteren Theil der Brusthöhle in vielen Fällen zahlreiche Bahnen vorhanden sind oder sich bilden können, welche hinreichende Mengen von Chylus dem Blute zuführen. In der Bauchhöhle sind stets zahlreiche Anastomosen der Lymphgefässe vorhanden. Im unteren Theile der Brusthöhle sind in neun von unseren 17 Fällen ausreichende Collateralen da, wobei die Inselbildungen, die so gut wie nirgends fehlen, nicht in Betracht gezogen sind, weil sie sich gewöhnlich nur auf wenige Centimeter erstrecken und nur für Verletzungen oder Verlegungen eines der Stämme auf dieser kurzen Strecke Bedeutung hätten. Man könnte den Einwurf machen, dass in obigem Verhältniss von 9 Vervielfältigungen unter 17 Präparaten eine Auswahl zu Gunsten der Abnormitäten getroffen sei, und dass dieses Verhältniss den thatsächlichen Zahlen nicht entspreche. Dagegen ist zu bemerken, dass die Präparate sich in Instituten für normale Anatomie befinden und das Verhalten des Ductus in normalen Grenzen demonstriren sollen. Auch hat der Präparand etwaige Abnormitäten vor der Injection kaum erkennen können, und andererseits ist die Injection mit Quecksilber, resp. harzigen Stoffen so mühsam, dass nach der Injection und Präparation sicherlich alle Präparate der Sammlung einverleibt wurden.

Finden wir also bei chylösen Ergüssen in Brust- und Bauchhöhle [1]) ausreichende Erklärungen für die Heilung, so bleibt doch die Frage offen, wie die Verletzungen des Ductus in seinem oberen Abschnitt, z. B. am Halse, in Genesung übergehen können. Hier ist zunächst an die Möglichkeit zu denken, dass mehrere Mündungen vorhanden, sind und dass eine von diesen, nicht der ganze Stamm verletzt wurde. Aber dies allein genügt offenbar nicht zur Erklärung. Denn von den obigen 17 Fällen waren nur in 4 Fällen mehrere Mündungen vorhanden, während unter den bekannt gewordenen Verletzungen nur ein Todesfall zu verzeichnen ist und auch dieser mehr der Operation als der Verletzung des Ductus thoracicus zur Last gelegt werden muss. Hier muss also nach anderen Erklärungen gesucht werden.

Von grösster Bedeutung ist in dieser Beziehung die Mittheilung von Wutzer in Müller's Archiv (s. o.). Er beobachtete im Jahre 1831, als er zur Demonstration der anatomischen Verhältnisse des Ductus thoracicus Luft in dieses Gefäss einblies, dass die Luft in die V. azygos eindrang. Er fand 2 Verbindungszweige zwischen dem Ductus und der Vene direct und ausserdem eine Communication mit einer kleinen Vene, welche von links her über die Aorta hinweg zog und in die Azygos einmündete. Oberhalb dieser Stelle wurde der Ductus allmählich enger, und in der Höhe des 6. und 5. Brustwirbels fand die eingeblasene Luft keinen Durchtritt mehr. Wutzer führt ausserdem verschiedene ältere Autoren an, welche Verbindungen des Ductus thoracicus mit dem Venensystem unterhalb der Vena subclavia beobachtet haben. Die Venae iliacae und lumbales, die Cava inferior und die Azygos spielen hier eine Rolle. Diese Angaben sind jedoch vereinzelt und nach Wutzer nicht alle glaubhaft. Er nimmt für seinen Fall an, dass die Verengerung und der Verschluss des Ductus thoracicus erworben war — es handelt sich um eine Phthisica mit Zeichen von Lues — und dass die Verbindungen durch Erweiterung feinster schon vorhandener Aestchen entstanden. Er glaubt, dass solche feine Verbindungen vorhanden sind, da es unwahrscheinlich sei, dass die Lymphe aus den Zehen bis zum Halse emporzusteigen gezwungen wäre, um in das Blut zu gelangen. Er führt zur Begründung an, dass bei den Vögeln in unzweifelhafter Weise nachgewiesen sei, dass die Lymphgefässe der unteren Extremitäten in die Venen der Schenkel und des Beckens eintreten. Das-

1) Bezüglich derselben verweise ich auf die Arbeit von Bayer. „Ueber chylösen Erguss in Brust- und Bauchhöhle." Grenzgebiete der Medicin u. Chirurgie. 1897. II. Bd. S. 67 ff.

selbe soll analog auch bei Amphibien und Fischen statt haben. Nach Panizza sollen beim Schwein regelmässige Verbindungen zwischen Ductus thoracicus und azygos vorkommen. Wutzer's Präparat ist von Johannes Müller nachuntersucht, und seine Angaben sind bestätigt worden. Es ist also als erstes sicher beglaubigtes Beispiel einer Verbindung des Ductus mit der Vena azygos beim Menschen anzusehen.

Um etwaige ähnliche Fälle aufzufinden, habe ich die obigen Präparate auf Verbindungen des Ductus thoracicus mit der V. azygos oder anderen Venen untersucht. Leider sind dieselben dazu sehr wenig geeignet, da naturgemäss bei der Präparation auf diese Verhältnisse keine Rücksicht genommen ist. Die V. azygos ist entweder gar nicht mehr vorhanden, oder sie ist völlig eingetrocknet und als Gefäss nicht mehr zu erkennen, oder schliesslich sie ist mit einer andersfarbigen Injectionsmasse gefüllt, so dass eine Mischung vom Ductus thoracicus aus, welche etwa stattgehabt haben könnte, nicht wahrzunehmen ist. In einem Präparate der Giessener Sammlung sind jedoch solche Verbindungen erkennbar. Hier verlaufen zahlreiche vielfach gewundenen Gefässe, von denen eins als Hauptstamm des Ductus imponirt, an der linken Seite zwischen Aorta und V. hemiazygos bis in die Höhe der 8. Rippe, ziehen dann quer über die Aorta hinweg und geben dort einige stärkere Verbindungen zur V. azygos ab. Von da ab verläuft der Ductus als einfacher Stamm weiter und mündet, nachdem er eine Insel gebildet, an normaler Stelle einfach. Ein zweites Beispiel findet sich in der Marburger Sammlung. In einem Präparate (Nr. 40) sind die Lymphgefässe der Oberschenkel, des Beckens, der Bauchhöhle und der Ductus thoracicus mit Quecksilber injicirt. Die intestinalen und lumbalen Lymphgefässe bilden vielfache Anastomosen, und von einem lumbalen Gefässe aus ist Quecksilber in die linke V. renalis gedrungen, welche damit stark gefüllt ist. Hier konnte unzweifelhaft Chylus direct in das Blut übertreten. Denn sobald der Ductus thoracicus in seinem oberen Theile verlegt oder nach Verletzung durch Tamponade comprimirt wurde, musste sich eine Stauung entwickeln, welche sich rückläufig auf die lumbalen Lymphgefässe fortpflanzen musste. Zwar besitzen die Lymphgefässe Klappen, aber dieselben dürften einer stärkeren Drucksteigerung ebensowenig Widerstand leisten, als es die Venenklappen thun. Dass dies sich so verhält, beweist die Beobachtung einer Chylusfistel an dem linken Oberschenkel eines jungen Mädchens durch I. Munk[1]) und Rosenstein, durch welche fast der gesammte Darmchylus abfloss.

1) Munk, Virchow's Archiv. CXXIII. Bd.

Während also in diesem Falle der Verbindung lumbaler Lymphgefässe mit der Vena renalis die Möglichkeit des Abflusses von Chylus in das Blut vorlag, sobald der Abfluss durch den Ductus thoracicus gehindert wurde, ist in dem anderen Falle, wo der Ductus mit der Vena azygos communicirte, wohl direct Chylus in die Azygos abgeflossen. Dafür spricht schon, dass der Ductus thoracicus oberhalb der Communication einfach verlief, mit einem Lumen, welches der Querschnittssumme der Gefässe in den peripherischen Theilen nicht im entferntesten gleich kam. Diese plötzliche Querschnittsverringerung ist gar nicht anders zu erklären. Sie legt zugleich den Gedanken nahe, dass die Communication mit der V. azygos secundärer Natur sei, vielleicht durch Compression des Ductus durch mediastinale Lymphdrüsen hervorgerufen.

II. Injectionen des Ductus thoracicus an Leichen.

So wichtige Ergebnisse sich auch aus den conservirten Präparaten ableiten lassen, so viele Fragen blieben doch offen, denen man durch Untersuchung frischer Präparate näher zu kommen hoffen durfte. Aus diesem Grunde habe ich an 12 Leichen Injectionen des Ductus thoracicus vorgenommen.

Diese Injectionen wurden an dem Sectionsmaterial des hiesigen pathologischen Instituts und der Irrenheilanstalt angestellt. Für die Erlaubnis dazu bin ich den Directoren dieser Anstalten, Herrn Geheimrath Prof. Marchand und Herrn Medicinalrath Prof. Tuczek, zu grösstem Danke verpflichtet. Die Vornahme der Injectionen während der Section legte mir gewisse Beschränkungen in der Zeit auf. Aus diesem Grunde konnte nur der grössere Theil der Injectionen in situ vorgenommen werden. In den anderen Fällen wurden nach im übrigen beendeter Section die Halsorgane im Zusammenhang mit den Organen des hinteren Mediastinums und dem Gekröse herausgenommen. Die Schnitte wurden dabei direct an der Wirbelsäule entlang geführt, und es wurde Sorge getragen, dass die venösen Halsgefässe und die Pleura costalis in weiter Ausdehnung mit fortgenommen wurden. An diesem Präparat wurde dann der Ductus thoracicus aufgesucht und injicirt. Ein wesentlicher Nachtheil hat sich daraus nicht ergeben, insofern sich die anatomischen Verhältnisse des Ductus in der Brusthöhle und am Halse hinreichend gut darstellen liessen. Ueber das Verhalten der Wurzeln des Ductus in der Bauchhöhle konnten unter diesen Umständen freilich keine Aufschlüsse gewonnen werden, doch dies lag auch den Zielen der Arbeit ferner, und ausserdem treten hier die conservirten Sammlungspräparate ergänzend ein.

Unter Berücksichtigung aller dieser Verhältnisse musste mir daran gelegen sein, eine Injectionsflüssigkeit zu wählen, welche einerseits hinreichend leicht und schnell auch in die feineren Gefässe eindrang, anderer-

seits möglichst schnell erstarrte, so dass etwaige Verletzungen kleinerer Verbindungszweige bei der Herausnahme und Präparation nicht das ganze Präparat zerstören konnten. Flüssigen Leim zu verwenden, war unmöglich, da ich die Objecte nicht erwärmen konnte. Ich wählte eine ähnliche Masse, wie sie in anatomischen Instituten zur Gefässinjection verwendet wird, und folgte dabei einer Empfehlung von Adolf Schmitt.[1]) Die Masse besteht aus 1 Liter 96 proc. Spiritus, 700 g Colophonium und 600 g Weizenmehl. Hierzu wird zur Färbung Zinnober gefügt. Durch Vermehrung oder Verminderung des Spiritusgehaltes kann man der Mischung jede gewünschte Consistenz geben. Zur völligen Lösung des Colophoniums sind mehrere Tage erforderlich. Man stellt daher die Masse im Vorrath her. Sie wird kalt gebraucht und ist daher äusserst bequem zu verwenden. Da der Alkohol durch die dünnen Gefässwandungen hindurch sehr schnell verdunstet, dickt sich die Masse schnell ein. Nach 1—2 Stunden ist sie völlig erstarrt, aber schon nach $^1/_4$—$^1/_2$ Stunde so verdickt, dass bei Verletzungen des Gefässes nichts aus der Verletzungsstelle heraustritt. Es kann also schon sehr bald nach der Injection mit der Präparation begonnen werden. Die Injectionen wurden mittels einer Handdruckspritze vorgenommen, welche eine gute Regulation des Druckes gestattet. Bei den Injectionen in situ ging ich folgendermaassen vor: Nach Eröffnung der Brusthöhle wälzte ich die rechte Lunge hervor und drang an der hinteren Thoraxwand bis zum hinteren Mediastinum vor. Nach Durchschneidung des parietalen Pleurablattes findet man bei mageren Leichen den Ductus sehr leicht, da er dicht neben der Aorta den Ursprüngen der Intercostalarterien aufliegt. Die Vena azygos liegt lateral von ihm. Bei fettreichen Leichen ist zwar der Ductus in Fett oft völlig eingehüllt, doch zeigt dasselbe entsprechend seinem Verlaufe ein derberes Gefüge und eine strangähnliche Anordnung, so dass auch dabei die Auffindung des Gefässes keine erheblichen Schwierigkeite macht. Nach der Auffindung des Ductus wurde etwa in der Höhe des vierten oder fünften Brustwirbels die Wand mit einer feinen Schere seitlich angeschnitten und nach oben und unten je eine Hahncanüle eingebunden. Auffallend dabei war die grosse individuelle Verschiedenheit der Grösse des Lumens. Während einige Male der kleinerbsengrosse Knopf einer Canüle leicht passirte, musste ich für andere Fälle eine Canüle von der Stärke einer Pravazschen Hohlnadel anfertigen lassen. Von den beiden Canülen aus ging die Injection nach oben und unten mühelos von statten. Nur einmal machten bei der Injection des unteren Theiles die Klappen Schwierigkeiten, doch schlossen sie das Lumen nicht völlig ab. Wurde die Injection an dem herausgenommenen Präparat vorgenommen, so suchte ich den Ductus möglichst tief unterhalb der Cysterna chyli auf und injicirte von dort. Dabei drang jedesmal rückläufig von der Cysterna aus Injectionsmasse auch in die lumbalen Lymphstämme ein.

Nur einmal wurde eine Lösung von Berliner Blau in Gelatine zur Injection verwendet. Die Masse erstarrte jedoch sehr unvollkommen. Da gerade dieses Präparat recht interessant war und conservirt werden sollte,

1) Schmitt, Die Fascienscheiden und ihre Beziehung zu Senkungsabscessen. Habilitationsschrift. München 1893. S. 8.

versuchte ich nachträglich eine Injection mit dem obigen Colophoniumgemisch. Aber so unvollkommen auch die Gelatine geronnen war, so genügten die Leimklümpchen dennoch, um die neue Injection völlig misslingen zu lassen. Die Ergebnisse der Injectionen seien kurz aufgezählt:

Inj. 1. 45jährige Frau mit rechtsseitigem Mammacarcinom. Der Ductus entspringt aus drei strohhalmstarken Wurzeln, welche sich zur Cysterna chyli vereinigen. Er verläuft einfach bis zur Mitte seiner Länge. Hier theilt er sich in mehrere Aeste, welche sich nach einem Verlauf von einigen Centimetern wieder vereinigen. Von diesem Ringe ab lassen sich einige feine Aeste bis an die Gefässscheide der Vena azygos verfolgen. Injectionsmasse ist in die Vena nicht eingedrungen. An dieser Stelle zwischen Ductus und Vene liegt eine grössere Lymphdrüse, welche mit dem Ductus durch ein starkes Gefäss in Verbindung steht. Viele sehr feine Aestchen verlieren sich in das umliegende Bindegewebe. Kurz vor der Mündung theilt sich der Ductus in einen stärkeren und einen feineren Ast, deren Mündungen etwa 1½ cm von einander entfernt sind. Der stärkere Ast seinerseits hat gleichfalls 2 Mündungen, welche dicht nebeneinander liegen.

Inj. 2. 14 jähriger Knabe mit ausgedehnter Scrofulose. Injection in situ mit Berliner Blau-Gelatine. Der Ductus verläuft von der Cysterna chyli bis zum Durchtritt durch das Zwerchfell einfach. Dann theilt er sich so, dass neben dem Hauptstamm in zahlreichen Windungen viele kleinere und kleinste Parallelgefässe verlaufen. Dieselben hängen durch viele Aeste mit massenhaften Lymphdrüsenpacketen zusammen, welche den Ductus von allen Seiten umgeben. Etwa 6 cm oberhalb des Zwerchfelles sind einzelne kaum stecknadeldicke Verbindungen mit der Vena azygos vorhanden, durch welche blaue Injectionsmasse in die Vena eingedrungen ist. Das Lumen des Ductus ist verschieden stark mit zahlreichen varicösen Anschwellungen.

Die Lymphdrüsenpackete folgen dem Ductus bis zur oberen Brustapertur und stehen mit den Halsdrüsen in Verbindung. Sie liegen dem Ductus z. Th. so eng an, dass er nur mit Mühe frei präparirt werden kann. Viele feine Aestchen verlieren sich in dem lockeren Gewebe des Mediastinums. Die Lymphdrüsen sind vielfach diffus markig geschwollen, einige zeigen käsigen Zerfall im Centrum. Der Ductus selbst ist nicht nachweisbar erkrankt.

Inj. 3. 20 jähriges Mädchen mit ausgedehnter Lungenphthise und einem solitären Tuberkel im Kleinhirn. Der Ductus thoracicus ist strohhalmstark und verläuft im allgemeinen einfach mit nur wenigen durch feine Gefässe gebildeten Inseln. Der Truncus lymphaticus dexter mündet in den Ductus etwa 5 cm vor dessen Mündung. Kurz nach der Vereinigung beider Stämme theilt sich der Ductus in 2 Aeste. Der feinere zieht zur V. subclavia, der stärkere bildet ein Delta von 3 Gefässen und mündet in die V. anonyma sin.

Inj. 4. 60 jähriger Phthisiker. Injection des Ductus thoracicus und der V. azygos. Es sind keine Verbindungen zwischen beiden nachweisbar. Der Ductus verläuft normal und mündet einfach, nachdem er eine Ampulle gebildet hat.

Inj. 5. 33jähriger Paralytiker, Mikrocephale. Der Ductus verläuft normal. Er mündet mit einem Delta von 3 Gefässen.

Inj. 6. 40jährige Phthisica. Der Ductus verläuft normal und mündet einfach. In seinem Verlaufe tritt er durch mehrere starke Aeste mit Lymphdrüsen in Verbindung. Kleine Aestchen verlieren sich in der Umgebung.

Inj. 7. 35jähriger Mann. Struma suprarenalis. Es ist ein Hemiductus (Teichmann) vorhanden, welcher mit dem Hauptstamm vor dem achten Brustwirbel in Verbindung tritt. Der Ductus bildet mehrere Ringe und empfängt zahlreiche starke Aeste von den umliegenden Lymphdrüsen. 5 cm vor der Mündung theilt er sich in drei starke Aeste. Zwei von diesen vereinigen sich wieder, so dass 2 Mündungsarme vorhanden sind.

Inj. 8. 60jähriger Mann. Knochenabscesse nach alter Schussverletzung. Der Ductus ist in grossen Fettmassen eingeschlossen. Bei der Injection fällt auf, dass verhältnismässig viel Injectionsflüssigkeit gebraucht wird. Es zeigt sich, dass die Masse in die Vena azygos eindringt. Etwa 8 cm nach dem Eintritt in die Brusthöhle bildet der Ductus einen Ring. Von dem schwächeren Aste gehen mehrere feine Verbindungen zur Azygos hinüber.

Diese ist peripherisch von diesen Verbindungen mit flüssigem, dunklem Blut gefüllt, central dagegen bis in die V. cava ist Injectionsmasse vorhanden.

Der Ductus steht wieder mit vielen Lymphdrüsen in Verbindung. Er mündet mit 3 Aesten, einem sehr feinen und zwei stärkeren. Die Mündungen der letzteren sind etwa 3 cm von einander entfernt, eine an normaler Stelle, eine hoch oben in der V. jugularis. Siehe nebenstehende Abbildung.

Inj. 9. 62jährige Frau. Verlauf und Mündung des Ductus normal. Viele Verbindungen mit Lymphdrüsen. Zahlreiche feine Aestchen verlieren sich in dem massigen Fett.

Inj. 10. 14jähriger Knabe mit schwerer Osteomyelitis. Ductus verläuft völlig normal und mündet mit 2 Aesten, von denen der eine sehr fein ist.

Inj. 11. 53 jährige Frau mit Perforationsperitonitis. Ductus verläuft im ganzen einfach. Etwa 8 cm vor seiner Mündung theilt er sich in zwei gleich starke Aeste. Der eine derselben entsendet seinerseits 2 Mündungsarme zum Angulus venosus, das andere aber steigt weit zum Halse empor und mündet dort in eine Vene, welche ihrerseits zum Angulus venosus hinabsteigt und in der Nähe der beiden anderen Mündungsarme einmündet.

Inj. 12. 22jähriges Mädchen mit eitriger Basalmeningitis. Der Ductus bildet einige Inseln. Im ganzen verläuft er ungetheilt und mündet einfach an normaler Stelle.

Im Anschluss daran will ich einen Fall von Mündung des Ductus in die rechte V. subclavia erwähnen, den ich der Güte des Herrn Geheimrath Marchand verdanke. Es handelt sich um ein Carcinom des Ductus, welches hier vor kurzem beobachtet wurde. Das Gefäss wurde nicht in-

jicirt und sein Verhältnis zum Venensystem, abgesehen von der Mündung, nicht näher studirt. Nicht fern vom Ductus mündete der rechte cervicale Lymphtruncus in die Vene ein.

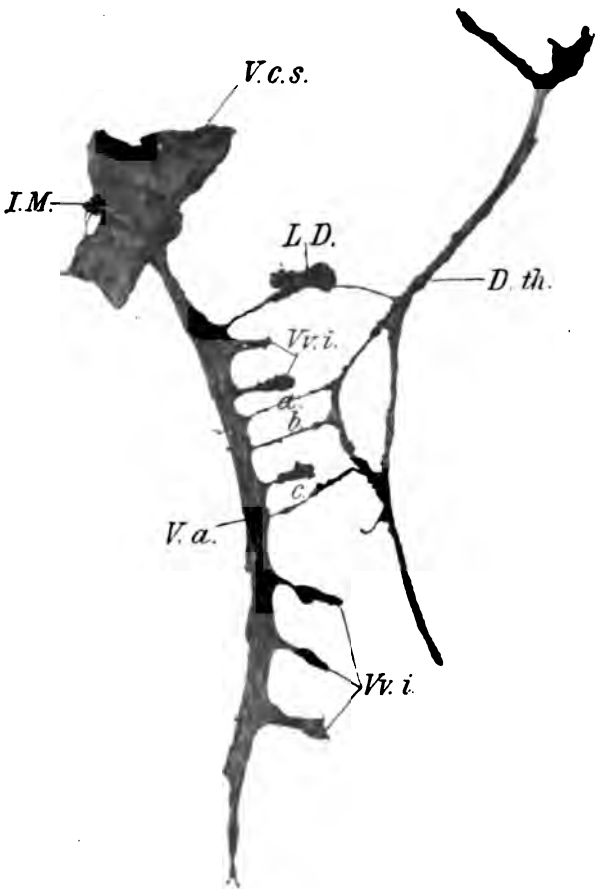

Nach einer Photographie des Präparates.

D. th. Ductus thoracicus in seinem Verlauf vom Durchtritt durch das Zwerchfell bis zur Mündung. Er bildet einen Ring, dessen der Vena azygos (*V. a.*) zugekehrter Theil 3 Verbindungszweige *a. b. c.* zu dieser abgiebt. Die Venae intercostales (*Vv. i.*) sind nahe ihrer Mündung abgeschnitten. Oberhalb der Verbindungszweige liegt zwischen Ductus und Vene eine Lymphdrüse (*L. D.*), welche zum Ductus ein Lymphgefäss, zur Azygos eine Vene entsendet. Die Vena cava sup. (*V. c. s.*) ist entsprechend der Mündung der Azygos aufgeschnitten. Man sieht, dass Injectionsmasse (*I. M.*) aus der Azygos in die Cava eingetreten ist. Die Masse lässt sich in der Azygos bis etwa zur Marke *V. a.* nachweisen.

III. Ergebnisse.

Wenn wir die Resultate dieser Injectionen kurz zusammenfassen, so müssen wir wiederum constatiren, dass der Ductus thoracicus beim Menschen ein Organ mit äusserst labilen Formverhältnissen ist, welches durchaus die Regelmässigkeit im Verlaufe, wie sie eine Arterie z. B. zeigt, vermissen lässt. Die Mannigfaltigkeit der Bilder beweist, dass der Ductus sehr leicht durch die verschiedenen auf ihn einwirkenden Verhältnisse des Lebensprocesses beeinflusst und verändert wird. Von besonderer Bedeutung ist offenbar sein Verhalten zu den mediastinalen Lymphdrüsen, welche ihn auf seinem ganzen Verlaufe innerhalb des Thorax begleiten. Dass entzündliche Processe in diesen Drüsen, vor allem Tuberculose, und ferner besonders Metastasen maligner Geschwülste leicht auf den Ductus übergreifen werden, liegt auf der Hand. In der That ist die Litteratur über Erkrankungen des Ductus recht beträchtlich. Aber ganz abgesehen davon, allein die mechanischen Verhältnisse bei stärkerer Schwellung der Drüsen müssen von grossem Einfluss auf den Ductus sein. Die 2. Injection illustrirt dies auf das beste. Der Druck der massenhaften Lymphdrüsenpackete hat hier offenbar zu hochgradiger Stauung geführt. Dies beweisen die vielen, den Hauptstamm in zahllosen Windungen begleitenden Parallelgefässe und die zahlreichen varicösen Anschwellungen. Wahrscheinlich ist die Verbindung mit der Vena azygos gleichfalls als eine Folge der Stauung aufzufassen. Das Zustandekommen einer solchen Verbindung wird man natürlich nie direct beobachten können. Aber es erscheint mir für diese Frage wichtig, dass die von Wutzer l. c. als Vorbedingung theoretisch angenommenen feinen und feinstchen Aestchen in der That in vielen unserer Präparate vorhanden waren. Es wurden viele solcher feiner Aestchen von der Stärke eines Seidenfadens aufgefunden, welche sich in dem lockeren Gewebe des Mediastinums verloren. Sie liessen sich bisweilen bis an die Gefässscheide der V. azygos und bis in die nächste Nachbarschaft der Intercostalvenen verfolgen. Leider waren sie oft nur unvollkommen injicirt, doch bin ich der Ansicht, dass sie sich in allen Fällen leicht werden darstellen lassen, wenn man auf die Injection mehr Zeit verwenden und eine noch leistungsfähigere Injectionsmasse, wie z. B. Asphaltlösung, benutzen kann. Vielleicht haben für das Zustandekommen der Communication auch die Lymphdrüsen eine Bedeutung, da sie durch Lymphgefässe mit dem Ductus thoracicus, durch Venen mit der Azygos in Verbindung stehen.

In dem Wutzer'schen Falle war der Ductus thoracicus oberhalb der Communication verlegt, in unseren Fällen liess sich wenigstens eine Stauung in seinem Gefässgebiet bei gleichzeitiger Communication mit der Azygos nachweisen. Man darf daher wohl auf kausale Beziehungen bei diesen Verhältnissen schliessen und annehmen, dass die Verbindungen zwischen Ductus und Vene in der Stärke, wie beschrieben, nicht angeboren waren, sondern sich unter dem Einfluss der Stauung entwickelt haben.

Eine ähnliche Stauung muss bei Verletzungen des Ductus am Halse durch eine feste Tamponade erzielt werden, wenn nicht schon vorher ausreichend für Abfluss des Chylus gesorgt war. Dies ist in vielen Fällen der Fall. Unter unseren 12 Fällen war nur viermal eine einzige Mündung vorhanden, in allen übrigen bestanden mehrere Mündungsarme, welche, wenn sie auch das Hauptgefäss an Stärke nicht immer erreichten, doch für den Abfluss völlig genügten. Die Nebenmündungen lagen bisweilen ziemlich weit von der Hauptmündung entfernt, so dass in diesem Falle eine gleichzeitige Compression derselben durch die Tamponade nicht zu befürchten ist. In einigen Fällen stieg einer der Mündungsarme weit zum Halse empor und einmal (Inj. 11.) trat ein solcher Ast sogar in eine Halsvene ein.

Eine Verbindung mit der Vena azygos ist in 2 Fällen (Nr. 2 u. 8) beobachtet. Rechnen wir die beiden an den conservirten Präparaten beobachteten Verbindungen mit der V. azygos und der V. renalis hinzu, so sind unter 29 Präparaten viermal Verbindungen mit anderen, als normaler Weise in Betracht kommenden Blutgefässen vorhanden. Auch in diesen Fällen wäre also hinreichend für Abfluss des Chylus gesorgt gewesen, wenn der Ductus thoracicus am Halse verletzt worden wäre. Dies gilt, wenn wir die zwölf beobachteten Fälle von mehrfacher Mündung hinzurechnen, für über 50 Proc. unserer 29 Fälle.

Wir kommen also zu dem Resultat, dass eine Verletzung des Ductus thoracicus am Halse in einem grossen Procentsatz der Fälle für den Abfluss des Chylus in das Blut ohne Bedeutung ist. Hier wird die Tamponade, die Ligatur, das Anlegen einer Klemme genügen, um eine Chylorrhoe zu vermeiden. Die Heilung wird ohne jede Störung in kurzer Zeit erfolgen. In den Fällen aber, wo keine Collateralen vorhanden sind, um den Abfluss des Chylus zu übernehmen, wird nur ganz ausnahmsweise bei kleinen seitlichen Verletzungen ein Verschluss der Oeffnung durch Gerinnsel stattfinden können. Denn einerseits hat der Chylus keine grosse Coagulationsfähigkeit, und andererseits sind die nachdrängenden chylösen Massen so gross, dass sie einen etwa gebildeten Thrombus wieder fort-

schwemmen werden. In diesen Fällen also haben wir eine Chylorrhoe zu erwarten, welche so lange andauert, bis sich ausreichende Collateralen gebildet haben. Nach Analogie der beobachteten Fälle darf man annehmen, dass diese Collateralen sich in den meisten Fällen mit der Vena azygos in Verbindung setzen. Der Ductus thoracicus nimmt ja in vielen feinen Aestchen die Lymphe des hinteren Mediastinums auf, und diese zuführenden Lymphgefässe treten mit den Quellgebieten der Vena azygos in nahe anatomische und physiologische Verbindung. Sie sind in einzelnen Fällen bis in die perivasculären Gebiete direct verfolgt worden. Unter dem Druck des sich ansammelnden Chylus wird die Erweiterung dieser Gefässe und ihre Communication mit venösen Gefässen leicht von statten gehen. Von diesem Gesichtspunkte aus also wird eine feste Tamponade bei Verletzung des Ductus besonders zu empfehlen sein. Sie kann, wie unsere Beispiele lehren, den Austritt von Chylus nicht verhindern, aber sie wird ihn doch so beträchtlich erschweren, dass eine erhebliche Drucksteigerung im Ductus thoracicus die Folge ist.

Daneben muss eine kräftige Ernährung, wenn nöthig per clysma, den Säfteverlust zu paralysiren suchen. Unter diesen Voraussetzungen wird man so gut wie immer darauf rechnen können, dass auch bei ungünstigen anatomischen Verhältnissen die Durchschneidung des Ductus thoracicus am Halse überstanden wird.

XXI.

Mittheilungen aus dem Dorpater Stadtkrankenhaus und aus der Privatpraxis

herausgegeben

von

Dr. W. Zoege v. Manteuffel.

V. Ein Endotheliom und ein Carcinom des Magens.

Von

Dr. med. Wold. Fick,

ehem. Assistenten des Stadthospitals in Dorpat, jetzt Ordinator am Alexanderhospital für Männer in Petersburg.

(Mit 5 Abbildungen.)

In einer Arbeit, die im „Archiv für klinische Chirurgie, Bd. LIV, Heft 3", erschienen ist, habe ich über 6 Fälle von Magenresectionen berichtet, die von Dr. Zoege v. Manteuffel im Dorpater Stadtkrankenhause ausgeführt wurden. Es hatte sich in allen Fällen um hochgradige Stenose des Pylorus gehandelt, die fünfmal durch Neubildungen, einmal durch Narben bedingt war. Die pathologische Anatomie konnte ich in der früheren Arbeit nicht berücksichtigen, weil die ausführlichen mikroskopischen Untersuchungen noch nicht abgeschlossen waren. Dieselben ergaben für zwei der Fälle sehr interessante Resultate, die im Folgenden niedergelegt werden sollen. Aus den klinischen Beobachtungen will ich hier nur in Kürze das auf die beiden Fälle Bezügliche wiederholen. Es handelte sich um Patientinnen von 30 und 37 Jahren, die durch monatelanges Siechthum stark in der Ernährung reducirt waren und alle klassischen Symptome der Pylorusstenose darboten. Bei beiden konnte ein grosser, ziemlich beweglicher, harter Tumor im Epigastrium nachgewiesen werden. Die Behandlung bestand in der Resection des erkrankten Pylorus. Im ersten Falle überstand die Patientin die Operation gut; die andere Patientin erlag einer Pneumonie, die sich metastatisch an eine Nekrose des Pankreaskopfes angeschlossen hatte. Trotz der ausserordentlichen makroskopischen Aehnlichkeit beider

gewonnenen Präparate muss doch eine gesonderte Beschreibung statt haben, da durch die mikroskopische Untersuchung vollkommen verschiedene Verhältnisse in beiden Tumoren constatirt werden konnten:

Präparat I.

Die für die Wahl der Operation ausschlaggebende Ansicht, dass es sich in Fall I um ein Carcinoma scirrhoticum handele, konnte nach der genaueren makroskopischen Untersuchung des längs der grossen Curvatur aufgeschnittenen Präparates kaum mehr aufrecht erhalten werden. Es zeigte sich, dass der Tumor eine gleichmässige Verdickung sämmtlicher Schichten der Magenwand repräsentirte, die trotz der Veränderungen scharf von einander differencirt werden konnten. Die Geschwulst nahm die ganze Regio pylorica ein und setzte mit vollkommen scharfer Grenze gegen das Duodenum ab, in welches der stark verdickte Pylorus zapfenartig vorsprang. Gegen den Fundus hin nahm die Wandverdickung stetig ab, die Grenze gegen das Gesunde liess sich jedoch noch deutlich als eine Stufe palpiren. Die Ausdehnung der Neubildung ist eine recht beträchtliche. Am geschrumpften Alkoholpräparat misst das resecirte Stück des Magens an der grossen Curvatur 15 cm, an der kleinen 8 cm. Die grösste Dicke der Magenwand am Pylorus beträgt 1,5—2 cm.

Bei der näheren Untersuchung der einzelnen Schichten der hypertrophischen Zone ergab sich folgendes: die Mucosa ist gegen die Norm ganz erheblich verdickt, namentlich in nächster Umgebung der Valvula pylori. Nirgends lassen sich an ihr Ulcerationen entdecken. Dagegen erscheint sie ausserordentlich stark gewulstet; die Wülste verlaufen fast alle in der Richtung der Curvaturen, beginnen am Ostium pylori und strahlen allmählich niedriger werdend fächerförmig gegen das Mageninnere aus. Am Pylorus erheben sie sich bis auf mehrere Millimeter und engen das Lumen sehr beträchtlich ein, das dadurch ein sternförmiges, ausgezacktes Ansehen erhält. Auf dem Durchschnitte erkennt man, dass diese Wülste nicht allein von der Mucosa gebildet werden, sondern es erheben sich aus der verdickten Submucosa schmale, bis 1 mm hohe Leisten, welchen Erhebungen die Mucosa überall folgt. Ferner lässt sich eine sehr feste Verbackung der Mucosa mit der Submucosa constatiren; von der normalen sehr ausgiebigen Verschieblichkeit der beiden Schichten gegen einander ist nirgends eine Andeutung vorhanden. Diese Verbackung, die ganz analog auch zwischen Submucosa und Muscularis besteht, beginnt unmittelbar an der Grenze des Tumors gegen die gesunde Magenwand und nimmt an Festigkeit stetig zu, so dass am Pylorus die Magenwand eine einheitliche starre Masse bildet, an der jedoch die einzelnen Schichten durch verschiedenes Colorit und Consistenz deutlich differencirt sind. Die hellroth gefärbte Mucosa hob sich am frischen Präparat deutlich von der speckigweiss aussehenden Submucosa ab, welche ihrerseits gegen die gelblich erscheinende Muscularis präcise abgegrenzt war. Auch die Grenze zwischen Muscularis und Subserosa war am frischen Präparate vollkommen deutlich. Am Spirituspräparat hat die scharfe Differencirung der Schichten durch die Härtung etwas gelitten, immerhin unterscheiden sich die blendend

weiss aussehende Submucosa und Subserosa sehr deutlich von der Muscularis und Mucosa, die ein mehr gelbliches Colorit zeigen.

Die bei weitem stärksten Veränderungen bietet die Submucosa dar. Der grösste Theil der Verdickung der Magenwand kommt auf Kosten dieser Schicht zu Stande. Auf Durchschnitten an der Grenze des Tumors kann man mit blossem Auge sehr gut beobachten, wie sich plötzlich an Stelle des lockeren submucösen Gewebes eine derbe, weisse, glänzende Gewebsschicht etablirt, die von bindegewebigem Charakter ist und gegen den Pylorus stetig an Mächtigkeit zunimmt. Die Consistenz dieses Gewebes ist sehr hart, die Schnittfläche glatt. Dieses neugebildete Bindegewebe tritt in sehr innige Beziehungen zu den Nachbarschichten. Gegen die Mucosa hin erheben sich die oben erwähnten schmalen Leisten, welche mit ihrem Schleimhautüberzuge die Wülste und Falten im Mageninneren zu Stande kommen lassen. Aehnlich sind die Beziehungen zur Muscularis. Aus der verdickten Submucosa treten verschieden breite Bindegewebszüge in die Muskelschicht ein, anastomosiren zwischen den Muskelbündeln seitlich mit anderen Bindegewebszügen und gehen in der Tiefe wieder breiter werdend ohne nachweisbare Grenze in die Subserosa über. Es handelt sich um eine Durchwachsung der Muscularis mit Bindegewebe. Die bindegewebigen Septa der Muskelschicht, die dem blossen Auge unter normalen Verhältnissen als feine weisse Linien erscheinen, sind hier erheblich verbreitert, stellenweise fast 1 mm dick. Infolge dessen hat die Muscularis ein vollständig verändertes Aussehen; sie stellt nicht eine homogene Schicht dar, sondern ist vielfach durchbrochen und gefächert.

In den verschiedenen Theilen des Präparates zeigt die Muscularis verschieden hohe Grade von Hypertrophie. Im allgemeinen nimmt die Musculatur der Magenwand vom Fundus zum Pylorus an Masse beträchtlich zu. Die Hypertrophie der Muscularis beginnt jedoch nicht in derselben Entfernung vom Pylorus, wie die Verdickung der Submucosa, sondern näher von demselben in einer Zone, wo die Dickenzunahme der Submucosa schon beträchtliche Dimensionen angenommen hat. Am Pylorus selbst erreicht die Muskelschicht die Dicke von reichlich einem halben Centimeter. Am frischen Präparat hatte die Muscularis ein eigenthümlich sulziges Aussehen und war auffallend blass. Am Spirituspräparat ist die lockere Muskelsubstanz stärker geschrumpft als das sehr reichlich entwickelte intermusculäre Bindegewebe, und dadurch tritt die eigenthümliche Fächerung der Muskelschicht, die bereits oben erwähnt wurde, besonders deutlich zu Tage.

Die Subserosa bietet makroskopisch genau dasselbe Bild dar, wie die Submucosa. Auch hier ist durch Neubildung eines ziemlich straffen auf dem Durchschnitte speckig glänzenden Bindegewebes eine beträchtliche Verdickung zu Stande gekommen, wenn dieselbe auch nirgends so hohe Grade erreicht wie in der Submucosa. Auch aus der Subserosa treten verschieden breite Bindegewebszüge in grosser Zahl in die Muscularis ein und verästeln sich nach allen Seiten. Durch diese reichliche Ansammlung von neugebildetem Bindegewebe in der Muskelschicht und den innigen Zusammenhang der verbreiterten Septa mit den Nachbarschichten kommt die Rigidität der Magenwand und der Mangel der Verschieblichkeit der einzelnen Schichten derselben zu Stande.

Die Serosa ist in mässigem Grade verdickt. Die Gewebszunahme ist auch in dieser Schicht durch die Neubildung von Bindegewebe, das denselben Charakter wie in der Subserosa und Submucosa zeigt, bedingt. Der seröse Ueberzug erscheint dem blossen Auge vollständig unverletzt. An der kleinen Curvatur findet sich eine strahlige Narbe von fester Consistenz. Die Narbe reicht jedoch kaum bis in die Subserosa. An einer Stelle nahe am Pylorus findet sich an der vorderen Wand eine etwa erbsengrosse Excrescenz auf der Serosa, die mit einer Art Stiel mit dem Tumor zusammenhängt. Diese papilläre Excrescenz ist von äusserst derber Beschaffenheit und zeigt eine vollkommen glatte Oberfläche und auf dem Durchschnitt dasselbe glänzende weisse Gewebe, aus welchem die Subserosa besteht.

Der geschilderte makroskopische Befund konnte den Verdacht, dass die klinische Diagnose „Carcinom" irrig war, aufkommen lassen. Es war auffallend, dass auf allen Durchschnitten, die in den verschiedensten Richtungen angelegt wurden, die ausserordentlich scharfe Differencirung der einzelnen Schichten der Magenwand nirgends vermisst wurde. Ferner konnten an der Mucosa makroskopisch nicht die geringsten Veränderungen nachgewiesen werden. Vielmehr schien der Hauptsitz der Erkrankung die Submucosa, ein bindegewebiges Stratum, von dem der Ausgang eines Carcinoms ausgeschlossen war. Allerdings sind Fälle beschrieben, wo Magencarcinome die Schleimhaut nur in sehr geringer Ausdehnung betrafen, ihre Hauptausbreitung dagegen in der Submucosa und Muscularis fanden. Einen solchen Befund beschreibt Ewald.[1]) Es fand sich die Schleimhaut fast vollkommen intact, jedenfalls liess sich kein principieller Unterschied von einer als Controlpräparat benutzten catarrhalischen Schleimhaut constatiren. Dabei war die Muscularis von einem scirrhösen Carcinom durchwachsen. Eine ähnliche Beobachtung hat Rosenheim[2]) gemacht. In seinem Falle handelte es sich um carcinomatöse Infiltration eines in der Nähe des Pylorus verlaufenden Narbenzuges, wobei die Epithelzellnester nicht bis an die Mucosa heranreichten. Nach Virchow's Ansicht „handelte es sich um einen Cancer atrophicans, wo durch eine Art Spontanheilung mit dem Schwund der Epithelzellen eine narbige Schrumpfung stattgefunden hat."

Da in unserem Falle die Möglichkeit ähnlicher Verhältnisse nicht ausgeschlossen war, so kam es auf eine sehr detaillirte mikroskopische Untersuchung an, um eventuell die ersten Anfänge einer malignen Umwandlung des vorwiegend jedenfalls bindegewebigen Tumors constatiren zu können. Bei der Entnahme der zur mikro-

1) Ewald, Klinik der Verdauungskrankheiten. 2. Aufl. S. 167.
2) Rosenheim, Berliner klin. Wochenschr. 1888. Nr. 51.

skopischen Untersuchung bestimmten Stücke wurde daher darauf gesehen, dass aus der hypertrophischen Partie womöglich alle Stadien zur Untersuchung kamen, und dass Präparate beginnend vom Pylorus bis über die Grenze des Erkrankten hinaus von der gesunden Magenwand hergestellt wurden. Auf diese Weise hatte man die Aussicht, durch Combination der verschiedenen Bilder sich ein Urtheil über den Verlauf des Processes bilden zu können.

Als Färbemittel dienten Alauncarmin und Hämatoxylin, ferner kamen Doppelfärbungen mit Hämatoxylin und Eosin, Hämatoxylin und Fuchsin in Anwendung. Einige Präparate wurden endlich mit Ehrlich'scher Triacidlösung, noch andere nach van Gieson gefärbt.

Was zunächst die Präparate anbetrifft, die aus Theilen der Magenwand angefertigt wurden, die schon ausserhalb der Grenze der makroskopisch als krank erkannten Partie lagen, so konnte durch die mikroskopische Untersuchung bestätigt werden, dass die Resection thatsächlich innerhalb gesunden Gewebes stattgefunden hatte. An allen Präparaten aus dieser Gegend liess sich bis auf eine geringe und unregelmässige kleinzellige Infiltration der Mucosa nichts Abnormes nachweisen. Die Mucosa zeigte im übrigen ein wohlerhaltenes Oberflächenepithel und normal entwickelte Drüsen. Die Submucos ist vollkommen zart, und besteht aus sehr lockeren Bindegewebszügen mit zahlreichen Gefässen, deren Wandungen keine Veränderungen darbieten. Die Muscularis zeigt als solche keine Abweichungen von der Norm, doch machen sich hier und da Andeutungen einer stärkeren Ansammlung von Bindegewebe in den Septis geltend. Subserosa und Serosa endlich sind vollkommen unverändert.

Ein wesentlich anderes Bild bieten die Partien der Magenwand dar, in denen makroskopisch die Grenze des Erkrankten zu suchen war. Die Mucosa bietet im allgemeinen die geringsten Veränderungen dar. In einigen Präparaten lässt sich ausser einer kleinzelligen Infiltration, die häufig herdweise auftritt, keine Abnormität nachweisen. In anderen hingegen macht sich eine Vermehrung des interstitiellen Bindegewebes geltend. Diese beginnt in den tiefsten Schichten der Schleimhaut dicht über der Muscularis mucosae. Die ersten Anfänge dieser Bindegewebshyperplasie äussern sich in der Art, dass die normaler Weise dicht aneinander gelagerten Drüsenschläuche auseinander gedrängt erscheinen. Die bindegewebigen Septae sind verbreitert und zeigen einen ziemlich beträchtlichen Zellreichthum. Was die Zellformen anbetrifft, so herrschen die Spindelzellen durchaus vor, doch finden sich auch rundliche Plasmazellen. Die Anordnung der Zellen ist sehr regelmässig. Im allgemeinen folgen sie in Reihen angeordnet den senkrecht zur Oberfläche der Schleimhaut verlaufenden Bindegewebszügen. An einigen Präparaten lassen sich auch höhere Grade der Bindegewebswucherung nachweisen. Hier sind die Drüsenschläuche nicht nur auseinander gedrängt, sondern durch das Bindegewebe von der Muscularis mucosae gegen die Oberfläche der Schleimhaut verschoben. Nur vereinzelte Drüsen erreichen noch den Grund der

eigentlichen Mucosa, die meisten enden blind etwa auf halber Höhe. Hier und da sieht man aber dicht über der Muscularis mucosae Reste von Drüsenkörpern, die durch das Bindegewebe abgeschnürt sind. Alle diese Drüsenreste haben ein deutliches Lumen und eine vollkommen scharf ausgeprägte Membrana propria. Von atypischen Epithelwucherungen kann keine Rede sein. An den Stellen, wo die Bindegewebswucherung so hohe Grade angenommen hat, dass die Drüsenkörper gegen die Schleimhautoberfläche verdrängt sind, behält das Bindegewebe seinen Charakter vollkommen bei. Man sieht überall, dass es nicht regellos neugebildetes Gewebe ist, sondern dass es sich um Wucherungsvorgänge an den präexistirenden, und eine regelmässige Anordnung darbietenden interstitiellen Bindegewebe handelt. Dementsprechend ist die senkrecht zur Oberfläche der Schleimhaut verlaufende Faserung vollkommen deutlich ausgesprochen. Zwischen den einzelnen Gewebszügen sieht man hier und da noch Reste von Drüsenkörpern, deren Zellen deutlich durch dunklere Färbung und ihr fein granulirtes Protoplasma von den Bindegewebszellen unterschieden sind. Diese letzteren haben meist spindelförmige Gestalt und liegen sehr dicht bei einander; je weiter jedoch die Bindegewebswucherung vorgeschritten ist, desto mehr treten grosse plasmatische Zellen auf, deren Kern sehr dunkel gefärbt ist, deren Leib jedoch im Gegensatz zu den Drüsenzellen ausserordentlich wenig Farbstoff aufnimmt.

Die Muscularis mucosae lässt sich als eine continuirliche Schicht überall deutlich verfolgen. Die Muskelbündel verlaufen parallel der Oberfläche der Schleimhaut. An einigen Stellen sind sie durch Bindegewebswucherung etwas auseinander gedrängt.

Die Submucosa bietet in der Grenzzone des Tumors beträchtliche Veränderungen dar, und zwar macht sich hauptsächlich eine sehr bedeutende Volumszunahme bemerkbar. Diese erfolgt so plötzlich, dass auch mikroskopisch eine Stufe in der Dicke der Magenwand nachweisbar wird. In einigen Präparaten finden sich gerade an dieser Stelle Durchschnitte von Gefässen von auffallend grossem Caliber, deren Wandungen entschieden verdickt sind. Ferner bemerkt man, dass die verdickte Submucos ein anderes Gefüge hat, als innerhalb der gesunden Magenwand. War sie dort ausserordentlich locker, so sieht man hier die Fasern näher an einander rücken und einen derberen, fibrösen Charakter annehmen. Die Faserung verläuft parallel zur Muscularis mucosae und ist sehr deutlich ausgesprochen. Nur in den tieferen Partien, wo sich zahlreichere Bindegewebszüge abzweigen und in die Muskelschicht eintreten, hat die Faserung einen senkrecht zur Mucosa gerichteten Verlauf.

Der Zellreichthum in der Submucosa hat sehr beträchtlich zugenommen, und zwar besonders in den tiefsten an die Muscularis grenzenden Schichten. Am dichtesten mit Zellen versehen sind die in die Muscularis eintretenden Bindegewebszüge. Die Zellformen haben kaum Veränderungen aufzuweisen. Neben Spindelzellen sieht man namentlich in den tieferen Schichten der Submucosa grössere Plasmazellen, wie sie jungem Bindegewebe eigenthümlich sind.

Die Muscularis ist in der Grenzzone des Tumors insofern verändert, als sich eine sehr beträchtliche Verdickung der bindegewebigen Septa geltend macht. Es handelt sich hier offenbar um denselben Process der

Bindegewebsneubildung, wie er in der Submucosa spielt: Die Septa bestehen aus einem ausserordentlich zellreichen Bindegewebe, in welchem man ausser Spindelzellen in ziemlich grosser Zahl junge plasmatische Zellen entdecken kann. Aber die Bindegewebswucherung beschränkt sich nicht auf die grossen intermusculären Septa, vielmehr sieht man auch innerhalb der einzelnen Muskelbündel reichliche Mengen von Bindegewebe auftreten, dessen Züge die Muskelfibrillen aus einander drängen. An einzelnen Stellen wird das Bindegewebe so massig, dass die Muskelsubstanz zum Schwinden gebracht wird. Man findet nicht selten Partien, wo abgesprengte Muskelfibrillen, die nur einige wenige Kerne zeigen, im Bindegewebe eingebettet liegen. Mit dem intramusculären Bindegewebe steht die Submucosa sowohl, als auch die Subserosa überall in unmittelbarem Zusammenhange, und daraus erklärt sich die ausserordentliche Rigidität der Magenwand, sowie die aufgehobene Verschieblichkeit der einzelnen Schichten.

Die stark verdickte Subserosa besteht aus einem Gewebe, das histologisch dem in der Submucosa aufgetretenen durchaus gleich ist. Es finden sich dieselben Zellformen in ähnlicher Anordnung. Die Faserung ist allerdings nicht so regelmässig wie in der Submucosa. In einzelnen Präparaten findet sich ein ganz ausserordentlicher Zellreichthum der Subserosa. Es finden sich Anhäufungen grosser polygonaler Zellen mit spärlicherI ntercellularsubstanz, und zwar besonders an Stellen, wo die angrenzende Muscularis am stärksten alterirt und mit jungem Bindegewebe durchwachsen ist. Ferner sieht man Querschnitte von Lymphgefässen, die vollständig mit grossen polygonalen Zellen ausgefüllt sind. Auf diese Verhältnisse soll später näher eingegangen werden. Ganz regellos vertheilt finden sich in der Subserosa Herde von kleinzelliger Infiltration.

Die Serosa bietet ausser herdförmigen Ansammlungen von Rundzellen keine Abnormitäten. Die Grenze gegen die Subserosa lässt sich nicht feststellen.

Waren nach dem Geschilderten die Bilder in der Grenzzone des Tumors schon erheblich von der Norm abweichende, so finden wir an Präparaten, die einer Zone etwa 1—2 cm näher dem Pylorus entstammen, alle die besprochenen Veränderungen in gesteigertem Maasse wieder. Ausserdem aber ändert sich der Charakter der Neubildung derart, dass von einer Gutartigkeit füglich nicht mehr die Rede sein kann. Es sind vor allhn Dingen die Veränderungen in der Mucosa, die diese Zone des Tumors charakterisiren. Wir sahen, dass bereits in der Grenzzone eine Wucherung des interstitiellen Bindegewebes eine Verdrängung der Drüsen gegen die Schleimhautoberfläche zu Stande gebracht hatte. In demselben Sinne sehen wir die Veränderungen fortschreiten. Das Bindegewebe schiebt sich immer mehr und mehr gegen die Oberfläche vor, die Drüsenepithelien zerfallen, und die Schläuche schwinden. An den Stellen stärkster Alteration endlich erreicht die Bindegewebswucherung die Ober-

fläche, und nur hier und da sieht man noch kurze Drüsenschläuche mit stark verschleimten Cylinderepithelien. Der Charakter des Bindegewebes hat sich jedoch verändert, und zwar vorwiegend in Bezug auf die zelligen Bestandtheile. Schon in der Grenzzone war das Gewebe ausserordentlich zellreich, zeigte aber doch noch den Charakter einfachen Bindegewebes. Hier schwinden die Spindelzellen immer mehr, und an ihre Stelle treten grosse plasmatische Zellen mit intensiv gefärbten Kernen. Der Uebergang ist ein sehr allmählicher. Mit dem Ueberwiegen dieser grossen, polygonalen Zellen nimmt die Mucosa ein sehr charakteristisches Gepräge an.

Stellt man mit mittleren Vergrösserungen die tiefsten Partien der Schleimhaut und die Muscularis mucosae ein, so sieht man, wie sich das hyperplastische interstitielle Bindegewebe in Form von einzelnen Pfeilern senkrecht gegen die Oberfläche erhebt. Zwischen diesen einzelnen Zügen bleibt gerade so viel Raum übrig, dass ein Drüsenschlauch denselben ausfüllen würde. Von Drüsen ist jedoch nichts mehr zu sehen, sondern an ihrer Stelle finden sich die grossen polygonalen oder rundlichen Zellen, die, in Reihen angeordnet, den Bindegewebszügen folgen. Auf den ersten Blick erschien es, als seien diese Zellen nichts anderes als umgewandelte Drüsenepithelien, und thatsächlich haben wir die Bilder anfangs auch so gedeutet, weil wir uns die ausserordentliche Regelmässigkeit der Zellanordnung nicht anders erklären konnten. Bei genauerer Untersuchung namentlich mit Anwendung der van Gieson'schen Färbung kommt man jedoch zu ganz anderen Resultaten. Mit Hülfe dieser Färbung lässt sich eine ausserordentlich deutliche Darstellung des Bindegewebes erzielen, welches bis in die feinsten Fasern ein leuchtend rothes Colorit annimmt. Es konnte jetzt nachgewiesen werden, dass die grossen Plasmazellen in einem innigen Connex mit den Bindegewebsfasern stehen. Zwischen die Zellreihen treten nämlich von den Bindesgewebspfeilern unausgesetzt feine Faserzüge ein und vertheilen sich zwischen den einzelnen Zellen. Es entsteht so ein sehr zartes Reticulum, in welches die grossen Zellen eingebettet sind. An anderen Stellen documentirt sich der Zusammenhang in der Art, dass das grobfaserige Gewebe der Bindegewebspfeiler namentlich am Grunde der Schleimhaut aus einander gedrängt erscheint durch eine Reihe derselben grossen Zellen. Durch diesen innigen Zusammenhang mit dem Bindegewebe, sowie durch den Umstand, dass sich zwischen den Zellen oft eine feinfaserige Intercellularsubstanz findet, schien es wohl erwiesen, dass die erwähnten Zellen nicht epithelialen Ursprunges sind, sondern als Abkömmlinge von Bindegewebszellen aufgefasst werden müssen. Ganz unzweifelhaft lässt sich das an solchen Stellen nachweisen, wie noch Drüsenreste vorhanden sind. Hier sieht man nicht selten folgendes Bild: 2 Drüsenschläuche, die an der Oberfläche der Schleimhaut dicht aneinander lagen, sind in den tieferen Schichten durch das gewucherte Bindegewebe getrennt, und dieses Bindegewebe führt, in Reihen angeordnet, die grossen Plasmazellen. Jetzt sieht man deutlich, dass die letzteren mit dem Bindegewebe zusammenhängen, von den Drüsenepithelien aber stets entweder durch Gewebslücken oder Bindegewebsfasern getrennt sind.

Auch in der Färbung macht sich ein Unterschied geltend: mit der van Gieson'schen Lösung färben sich die Magendrüsenepithelien ziemlich dunkelbraun, während das Protoplasma der grossen Bindegewebszellen ein nur schwach gelbliches Colorit annimmt (Fig. 1).

In den mittleren Lagen der Schleimhaut verändert sich das Bild insofern, als die in der Tiefe ausserordentlich deutlich ausgesprochene Anordnung der Zellen in Reihen mehr und mehr verloren geht. Das kommt wohl im wesentlichen dadurch zu Stande, dass die vom Grunde der Schleimhaut aufstrebenden Bindegewebspfeiler sich allmählich verjüngen und zahlreiche Fasern zwischen die Zellen abgeben. An den meisten derartigen Stellen ist von einer regelmässigen Anordnung der Zellen nicht mehr die Rede, sondern man sieht ein Gewebe, das aus einem feinfaserigen Gerüst und zahllosen, unregelmässig eingestreuten Zellen besteht (Fig. 2). Diese Partien bieten das unzweifelhafte Bild eines Sarkoms dar. An der äussersten Oberfläche der Schleimhaut complicirt sich das Bild dadurch, dass, ausser den hier und da noch erhaltenen Drüsenschläuchen, sich eine ziemlich diffuse kleinzellige Infiltration geltend macht. In einem Präparate wurde nahe der Oberfläche der Schleimhaut ein rundlicher Knoten entdeckt, der aus sarkomähnlichem Gewebe bestand und sich von der Umgebung eigentlich nur durch sein dichteres Gefüge abhob. Die Zellen lagen ausserordentlich nahe bei einander, und die Intercellularsubstanz war auffallend spärlich entwickelt. Eine scharfe Grenze war nur dort sichtbar, wo der Knoten durch Gewebslücken von der Umgebung getrennt war, an vielen Stellen ging jedoch das dichtere Gewebe des Knotens ziemlich diffus in das lockerere Gewebe der Nachbarschaft über.

Fig. 1.

Mittlere Lage der Schleimhaut. Drüsenschläuche vom Endotheliom umgeben.

Nach den Bildern, die die mittleren Lagen der Schleimhaut in einigen Präparaten darboten, konnte es kaum einem Zweifel unterliegen, dass es sich um ein Sarkom handelte. Die genauere Untersuchung deckte noch verschiedene Details auf, die für das rasche Wachsthum und die Malignität des Processes sprachen. In einigen Präparaten finden sich in grosser Zahl Kerntheilungsfiguren und Fragmentationserscheinungen. Auch Bildungen von sehr grossen mehrkernigen Zellen kommen nicht selten vor. An einigen Stellen bleibt der unregelmässige, sarkomähnliche Bau des Tumors nicht auf die mittleren Lagen der Schleimhaut beschränkt, sondern schiebt sich weiter in die Tiefe bis gegen die Muscularis mucosae vor. Doch bleibt hier fast immer eine Zone übrig, in welcher die regelmässige Anordnung der Zellen in Reihen zu erkennen ist, und das intersti-

tielle Bindegewebsgerüst der Schleimhaut intact bleibt. Nur in den am weitesten fortgeschrittenen Partien des Tumors geht die Structur des Mutterbodens vollkommen verloren, und diese sind es, welche als Sarkom aufgefasst werden müssen. Die Uebergänge sind sehr allmählich, scharfe Abgrenzungen finden sich nirgends. Es war klar, dass sich das Sarkom aus einem anderen bindegewebigen Tumor entwickelte, den die regelmässige Anordnung der Zellen und die

Fig. 2.



Tiefe Lage der Mucosa über der Muscularis mucosae. Endotheliom mit gequollenen Zellen. Drüsenschläuche fehlen.

Schonung des Mutterbodens charakterisirte. Ein solches Verhalten finden wir bei den sogenannten „Endotheliomen". Die Untersuchungen über diese Geschwulstbildung sind jedenfalls noch nicht abgeschlossen, und es sind in der Litteratur zweifellos verschiedene Tumoren als Endotheliome, andererseits aber auch Endotheliome als Carcinome und Sarkome beschrieben worden. Ueber dieses Kapitel der Geschwulstlehre findet sich eine sehr ausführliche Arbeit von Volkmann[1]), welche die Litteratur in erschöpfendem Maasse be-

1) Volkmann, Deutsche Zeitschrift f. Chirurgie. Bd. XLI.

rücksichtigt. Es sei daher bezüglich des Details auf diese Arbeit verwiesen.

Die sogenannten Endotheliome, Geschwulstbildungen, die ihren Ausgang von den Endothelien nehmen, können sowohl in grösseren Lymphräumen, als auch in den feinsten Saftspalten des Bindegewebes entstehen. Das letztere Verhalten hält Volkmann für das häufigere. Entsprechend dieser Entstehungsart hält sich der Tumor zunächst streng an die Gewebslücken, und durch diesen Umstand kommt die charakteristische Anordnung der Zellen in Reihen und Schläuche zu Stande. So lange die Structur des Mutterbodens vom Tumor nicht verändert wird, handelt es sich um reine Endotheliome, sobald aber eine Zerstörung des präexistirenden Bindegewebes vor sich geht, hört die für die Endotheliome charakteristische Structur auf, und der Tumor unterscheidet sich in nichts von einem Sarkom, an welchem uns die jüngsten Partien der Geschwulst den endothelialen Ursprung verrathen.

Endotheliome können in den verschiedensten Geweben und Organen entstehen, meines Wissens ist jedoch bisher nur ein einziges Endotheliom des Magens, und zwar von Jungmann[1]) beschrieben worden. Es geht allerdings aus der Beschreibung nicht mit Deutlichkeit hervor, welche Schichten der Magenwand betroffen waren, so dass ich nicht weiss, ob auch im Jungmann'schen Falle die Mucosa befallen war. Aus seiner Beschreibung des Verhaltens der Lymphgefässe und ihrer Endothelien ersehe ich jedoch, dass es sich zweifellos um ein Endotheliom gehandelt hat, das allerdings viel grössere Dimensionen angenommen hat, als in unserem Falle. Wegen der Mitbetheiligung der Mucosa an der Diagnose „Endotheliom" zu zweifeln, halte ich nicht für berechtigt, da die Schleimhaut, wie jedes andere Stratum bindegewebige Elemente führt, von denen Endothelwucherungen ihren Ausgang nehmen können. Ueber allen Zweifel erhaben ist es nur, dass es sich nicht um ein Carcinom handelt. Bei der Beschreibung der Veränderungen in der Submucosa werden noch Einzelheiten anzuführen sein, die ein Carcinom mit Sicherheit ausschliessen lassen. Handelt es sich demnach um einen Tumor bindegewebigen Ursprunges, so finden wir bei keinem anderen diese Anordnung der Zellen und diese Verbreitungsweise in den Gewebsspalten, als nur bei den Endotheliomen. Die Aehnlichkeit der gewucherten Endothelzellen mit Epithelzellen ist, wie auch Volkmann betont, eine ausserordentlich grosse, und die Unterscheidung

1) Jungmann, Ein Fall von Endotheliom des Magens. Inaug.-Dissertation. Würzburg 1892.

von einem Carcinom kann unter Umständen Schwierigkeiten machen: jedoch lässt sich die Diagnose durch den Nachweis der Intercellularsubstanz und durch den directen Zusammenhang der Zellen mit den benachbarten Bindegewebsfasern immer feststellen.

Eine Erscheinung, die bei den Endotheliomen der Speicheldrüsen häufig beobachtet wird, können wir ebenfalls an unserem Tumor constatiren. Es sind das degenerative Vorgänge in den Zellen. In vielen Präparaten sieht man eine deutlich ausgeprägte hydropische Quellung der Zellen. Dieselben nehmen dann eine ganz ungewöhnliche Grösse an, ihr Leib färbt sich fast gar nicht, und der Kern erhält eine eigenthümlich unregelmässige, oft zackige Gestalt. Am stärksten sind diese Veränderungen in der Tiefe der Mucosa, dicht über der Muscularis mucosae ausgesprochen. Hier haben die Zellen ihren Kern oft vollständig verloren, das Protoplasma färbt sich gar nicht, und nur durch den feinen intensiv gefärbten Fasern der Intercellularsubstanz lassen sich die einzelnen Zellen von einander abgrenzen. Solche Partien des Tumors, wo die Kerne zum grossen Theil geschwunden sind, bieten ein sehr eigenthümliches Bild. Es macht fast den Eindruck, als seien sämmtliche Zellen ausgefallen und nur das bindegewebige Gerüst der Schleimhaut nachgeblieben. Bei genauerer Betrachtung kann man jedoch erkennen, dass es sich nicht um Lücken, sondern um gequollene Zellen handelt, denn kleine Reste des zerfallenen Kernes oder gefärbte Granula innerhalb des Protoplasmas lassen sich hier und da nachweisen. An einigen Stellen reichen die gequollenen Endothelzellen bis in die oberflächlicheren Schichten der Mucosa hinein und können hier dicht neben den Epithelzellen der Drüsenschläuche liegen. Hier sieht man den Zusammenhang der Endothelien mit dem Bindegewebe der Netzsubstanz sehr deutlich, und auch die wesentliche Verschiedenheit von den Epithelien ist eclatant. An den letzteren beobachtet man natürlich auch Zerfallerscheinungen, da ja die Drüsenschicht einem allmählichen Schwunde anheimfällt, aber nirgends entstehen dabei Bilder, die auch nur entfernt an die gequollenen Endothelien erinnern. Bei den Epithelzellen färbt sich das Protoplasma noch, wenn der Kern schon geschwunden ist, und der letzte Rest solcher zerfallender Epithelien, wie man sie am Drüsengrunde häufig sieht, besteht in einem feingranulirten, intensiv gefärbten Protoplasmaklümpchen. Bevor wir zur Betrachtung der Submucosa in der zu beschreibenden Zone des Tumors übergehen, müssen wir mit einigen Worten das Verhalten der Muscularis mucosae schildern. In der Grenzzone des Tumors bildete dieselbe eine homogene Schicht und wurde von der Bindegewebswucherung in der Submucosa nur wenig tangirt. In der Zone des Tumors, in der die Endothelien zur Wucherung kamen, verändert sich die Muscularis mucosa in der Art, dass ihre Elemente allerdings erhalten bleiben — es findet also nirgends eine eigentliche Zerstörung der Muskelfasern statt —, aber dieselben sind durch das wuchernde Bindegewebe und zum Theil auch durch das Endotheliom aus ihrer ursprünglichen Lage verschoben. Die continuirliche Muskellage ist aufgefasert, und zwischen den einzelnen Muskelbündeln findet sich gewuchertes Bindegewebe und die grossen, zum Theil gequollenen Endothelzellen. Die Muskelbündel werden gelegentlich weit von einander getrennt und ver-

ändern auch ihre Verlaufsrichtung. Manche stellen sich sogar senkrecht gegen die Schleimhautoberfläche. An den Stellen, wo der Tumor in der Schleimhaut einen höheren Entwickelungsgrad erreicht hat, findet man die Muscularis mucosa so stark aufgefasert, dass man mit mittleren Vergrösserungen kaum alle Muskelbündel in einem Gesichtsfelde vereinigt sieht. Einzelne Fibrillen sind tief in die Submucosa verschoben, andere erheben sich bis in die veränderte Schleimhaut. Dieses Verhalten der Muscularis mucosae hat Tilger[1]) bei dem von ihm untersuchten gutartigen Pylorustumor ebenfalls beobachtet.

Die Submucosa, welche makroskopisch, im Vergleich zu der Grenzzone des Tumors, an Masse enorm zugenommen hat, besteht hier, wo die Mucosa die beschriebenen Veränderungen zeigt, aus einem derbfaserigen, ausserordentlich zellreichen Bindegewebe. Der Faserverlauf ist im ganzen ziemlich regelmässig, der Zellreichthum wechselt in den verschiedenen Schichten. Die obersten unter der Mucosa gelegenen Schichten sind ausserordentlich zellreich, ebenso die tiefsten an die Muscularis grenzenden, während die mittleren Lagen einen mehr fibrösen, zellärmeren Charakter tragen. Es handelt sich aber überall um junges Bindegewebe, von Schrumpfungsvorgängen, ist wenig wahrnehmbar. Der Reichthum an Gefässen ist wechselnd. Alle Gefässe zeigen stark verdickte Wandungen, und in ihrer Umgebung findet meist eine starke Ansammlung junger plasmareicher Bindegewebszellen statt. Das Bindegewebe der Submucosa wuchert lebhaft in die Muscularis hinein und drängt die Muskelbündel auseinander. Diese Gewebszüge sind ungewöhnlich zellreich. Interessant ist das Verhalten der Submucosa zur Schleimhaut. Wir sehen, dass durch die Muscularis mucosae hindurch die Wucherung der Saftspaltenzellen aus der Schleimhaut sich auch in die Submucosa fortsetzt. Am deutlichsten lassen sich diese Verhältnisse dort beobachten, wo die Zellen stark gequollen und sehr gross sind. Wir finden dann dieselben Zellen zwischen die auseinander gedrängten Fasern der Submucosa eingebettet und können hier constatiren, dass zwischen Mucosa und Submucosa eigentlich kein anderer Unterschied besteht, als dass in letzterer Schicht das Bindegewebe mächtiger entwickelt ist, und dass die Zellreihen eine andere Richtung einhalten. Während sie nämlich in der Mucosa senkrecht zur Oberfläche aufstiegen, verlaufen sie in der Submucosa parallel der Oberfläche. Stellt man mit mittleren Vergrösserungen die Muscularis mucosae so ein, dass man sowohl von der Schleimhaut als auch von der Submucosa die nächsten Bezirke übersehen kann, so findet man die Endothelwucherungen in beiden Schichten nur durch den Verlauf der Zellreihen unterschieden, und zwar stehen die Zellreihen in der Mucosa senkrecht auf denen der Submucosa. Das ist ein Beweis dafür, dass die Zellwucherung sich streng an die Saftspalten des Gewebes hält. Dicht unter der Schleimhaut ist die Wucherung der Saftspaltenzellen am stärksten ausgeprägt. Hier finden sich Partien, wo das Bindegewebe der Submucosa derartig aufgefasert erscheint, dass es nur ein Reticulum für die massenhaft entwickelten Zellen darstellt. Zwischen den einzelnen Zellreihen lassen sich oft nur spärliche Fasern entdecken.

1) Tilger, Virchow's Archiv Bd. CXXXII.

An anderen Stellen, namentlich in den tieferen Schichten, hat das Bindegewebe sein festeres Gefüge behalten, und man sieht in einzelnen Spalten dieselben Zellwucherungen, wie sie als charakteristisch für das Endothelion geschildert werden. Die Gewebsspalten erweitern sich zu spindelförmigen Räumen, die dicht mit grossen Zellen ausgefüllt sind, die zuweilen nur in einer Reihe, zuweilen in mehreren neben einander liegen. Die Gestalt der Zellen ist, je nach der Stelle, die sie in der Reihe einnehmen verschieden. Die letzten Zellen einer Reihe, die sich zwischen die auseinanderweichenden Bindegewebsfasern hineinlegen, sind meist spindelförmig, die folgenden nehmen immer mehr polygonale oder rundliche Formen an.

So findet also ein ganz allmählicher Uebergang der grossen, epithelähnlichen Zellen in die gewöhnlichen, spindelförmigen Saftspaltenzellen statt. An diesen, mit gewucherten Zellen ausgefüllten Spalten lässt sich die bindegewebige Herkunft der Zellen auch dadurch noch feststellen, dass zwischen den einzelnen Zellkörpern, stets wenn auch spärliche Intercellularsubstanz nachzuweisen ist, die in feinen Faserzügen besteht und mit dem umgebenden Bindegewebe eng zusammenhängt. Carcinome, die in einem bindegewebigen Stratum in den Gewebslücken fortwuchern, können ähnliche Bilder liefern, die sich jedoch stets durch den Mangel der Intercellularsubstanz unterscheiden. Mir steht durch die Liebenswürdigkeit des Herrn Prosectors Dr. H. Westphalen, dem ich für die Unterstützung bei den mikroskopischen Untersuchungen meinen verbindlichsten Dank sage, ein Präparat zur Verfügung, in welchem der Hauptsitz eines Magencarcinoms die Submucosa ist, während die Schleimhaut nur in geringer Ausdehnung vom Tumor befallen ist, der alsbald die Muscularis mucosae durchbrochen hat. Hier findet man in der Submucosa die Gewebslücken ebenfalls mit Zellen ausgefüllt; dieselben sind jedoch sofort als eingewanderte zu erkennen, denn sie stehen in keinem Zusammenhang mit dem umgebenden Bindegewebe, und durch die Härtung haben sich zwischen den hineingewucherten Zellzapfen und der Wandung der Gewebslücke leere Räume an vielen Stellen gebildet, ein Verhalten, das wir nirgends an unseren Präparaten constatiren konnten. Konnte man bei der Untersuchung der Schleimhaut doch vielleicht noch im Zweifel sein, ob die Tumorzellen epithelialen oder bindegewebigen Ursprunges sind, so halte ich die Bilder, die die Submucosa darbietet, für absolut beweisend für die bindegewebige Natur der Neubildung.

Ausser den Saftspalten betheiligen sich in der Submucosa auch grössere Lymphwege an der Wucherung. Nach Volkmann kann das in zwiefacher Weise geschehen, entweder activ oder passiv. Passiv werden die Lymphgefässe von der Neubildung befallen, in-

dem der Tumor einfach in dieselben hineinwuchert und ihr Lumen mehr oder weniger ausfüllt; bei der activen Betheiligung dagegen gerathen die Endothelien der Lymphbahnen selbst in Wucherungsprocesse. In einigen unserer Präparate findet sich neben einer kleinen Arterie und Vene auch ein Lymphgefäss, dessen Lumen bis auf einen feinen Spalt eingeengt ist, während die grossen Endothelzellen in 4—5facher Reihe concentrisch gelagert sind (Fig. 3). Dieses Verhalten würde für eine active Betheiligung der Lymphgefässe sprechen.

Aus der Submucosa treten zahlreiche Bindegewebszüge zwischen die einzelnen Muskelbündel der Muscularis ein. Die grossen bindegewebigen Septa der Muskelschicht sind enorm verbreitert, aber auch die Muskelbündel selbst sind von neugebildetem Bindegewebe durchwachsen. Dieses Bindegewebe ist ungewöhnlich zellreich und locker, die Wucherung der Saftspaltenzellen ist hier jedoch nicht so allgemein verbreitet wie in der Submucosa. Wo sie deutlich ausgesprochen ist, finden wir wieder dieselbe Anordnung der grossen Zellen in Reihen (Fig. 4). Entsprechend der Richtung des Faserverlaufes und der Gewebslücken, stehen die Zellreihen hier senkrecht zu denen in der Submucosa, und in derselben Richtung wie in der Mucosa, d. h. senkrecht zur Schleimhautoberfläche. In vielen Septis lässt sich jedoch von dieser Endothelwucherung kaum etwas nachweisen, und die zahlreichen kleinen, meist spindelförmigen Zellen liegen ziemlich regellos vertheilt. In den tieferen Schichten jedoch, wo die bindegewebigen Septa mit der Subserosa in Verbindung stehen, nimmt die Endothelwucherung wieder hohe Grade an. Hier findet sich die Muskelsubstanz an vielen Stellen dicht durchwachsen von Bindegewebe, dessen grosse Zellen in ungewöhnlich regelmässiger Weise in Reihen den Gewebslücken folgen. Ausser dieser Durchwachsung mit Bindegewebe bietet die Muscularis keine Abnormitäten dar.

Fig. 3.

Lymphgefässquerschnitt aus der Submucosa.

Die Subserosa hat in der zu beschreibenden Zone des Tumors eine bedeutende Dickenzunahme erfahren, die durch dieselben Verhältnisse bedingt ist, wie in der Submucosa. Es handelt sich auch hier um eine ganz diffuse Bindegewebsneubildung. Das Gewebe ist ausserordentlich zellreich, locker und von unregelmässiger Faserung. In sehr hohem Grade finden wir in der Subserosa die bereits beschriebenen Wucherungen der Saftspaltenzellen. Infolge der unregelmässigen Faserung halten die Zellreihen keine bestimmte Richtung ein. Im übrigen liegen durchaus analoge Verhältnisse vor, wie in der Submucosa und Mucosa, doch ist auf einen

Unterschied aufmerksam zu machen. Die Zellen erscheinen nämlich nicht gequollen und fallen daher nicht so sehr ins Auge. Ihre Zugehörigkeit zum Bindegewebe lässt sich durch allmählichen Uebergang der grossen polygonalen Formen in die Spindelzellen sehr deutlich nachweisen. Die Wucherung der Saftlückenendothelien findet sich nicht gleichmässig ver-

Fig. 4

Schnitt aus der Muscularis nahe der Subserosa: Spärliche Reste von Muskelsubstanz im Endotheliom.

theilt, sondern localisirt sich inselförmig innerhalb des übrigen gewöhnlichen Bindegewebes. Besonders häufig findet man die Zellwucherungen in den Bindegewebszügen, die in die Muscularis eintreten. Ausserdem findet eine Localisation um die grösseren Lymphgefässe statt. Querschnitte von solchen finden sich in grosser Menge und bieten ein sehr charakteristisches Bild (Fig. 5). Die entweder runden oder ovalen Räume sind mehr oder

weniger vollständig ausgefüllt mit Tumormassen. Von einem Lumen ist oft kaum noch etwas nachweisbar; dasselbe ist zuweilen nur als feiner Spalt zu entdecken. Die in den Lymphgefässen zur Entwickelung gekommene Neubildung trägt denselben Charakter wie in der Mucosa und Submucosa, nur lassen sich die Verhältnisse hier viel leichter studiren, da man im Gefässquerschnitt nur Tumorgewebe vor sich hat, das in keiner Weise wie in den anderen Schichten durch das angrenzende Bindegewebe beeinflusst wird. Untersucht man solch einen Lymphgefässquerschnitt mit

Fig. 5.



Lymphgefäss aus der Subserosa.

stärkeren Vergrösserungen, so erkennt man deutlich an der dichteren Structur des Bindegewebes die Wandung des Lymphraumes. Ist das Lumen vollständig von Tumormassen ausgefüllt, so steht die Wandung in sehr engen Beziehungen zu der Neubildung. Es treten zarte Fasern in den Tumor ein und vertheilen sich zwischen den Zellen. Diese liegen hier in concentrischen Schichten sehr dicht bei einander, so dass die Intercellularsubstanz stark in den Hintergrund tritt. Diese letztere stellt sich als ein feines Reticulum dar, das gar nicht sehr selten spindelförmige Kerne erkennen lässt, die regellos zwischen den anderen viel grösseren Zellen vertheilt liegen. An einigen Querschnitten von Lymphgefässen, deren Lumen zum Theil noch erhalten ist, finden sich Uebergangsstadien von den glatten Endothelien der Intima zu den grossen Tumorzellen. Diese Verhältnisse scheinen für eine active Betheiligung der grösseren Lymph-

wege zu sprechen, wie wir das auch in der Submucosa constatiren konnten.

In der Umgebung der grösseren Lymphgefässe, die in der beschriebenen Weise durch den Tumor ausgefüllt sind, findet sich meist auch eine ausgiebige Verbreitung der Neubildung in den Gewebslücken. An einigen Stellen scheint sogar die sonst scharf nachweisbare Wandung des Lymphraumes durchbrochen, und der Tumor schiebt sich direct aus dem Lymphgefäss in das angrenzende Bindegewebe hinein. In solchen Fällen scheint es sich um die Einmündung kleinerer Lymphgefässe, deren Endothelien ebenfalls gewuchert sind, zu handeln. An einigen Stellen, wo diese Verhältnisse sehr deutlich ausgeprägt sind, sieht man von dem centralen Lymphgefäss die Tumormassen radienförmig in die Umgebung ausstrahlen. Dabei finden sich häufig sehr zierliche Bilder von Längsschnitten kleinerer Lymphwege, deren Lumen von den gewucherten Endothelien vollkommen ausgefüllt wird. In einem Präparate findet sich auch ein grosses Lymphgefäss der Länge nach getroffen. Das umgebende Gewebe ist zufällig sehr wenig alterirt, und es hebt sich daher der das Lumen ausfüllende Tumor als ein solider Strang sehr deutlich von der Nachbarschaft ab, zumal er sich schon durch seinen grösseren Zellreichthum viel intensiver färbt. Ausser den grossen Tumorzellen finden sich reichlich kleine Spindelzellen in dem feinen bindegewebigen Reticulum, dessen Zusammenhang mit der Wandung des Lymphgefässes sehr deutlich ist.

Die Serosa, welche sich gegen die Subserosa nicht abgrenzen lässt, zeigt dieselben Erscheinungen der Bindegewebswucherung wie die übrigen Schichten der Magenwand. Auch die Endothelwucherungen sind dieselben; doch fehlen sie an der Oberfläche dicht unter dem serösen Ueberzuge vollkommen und localisiren sich mehr in den tieferen, bindegewebigen Schichten. Stellenweise findet sich in der Serosa reichliche kleinzellige Infiltration.

Die nächste Serie von Präparaten stammt aus einer Zone des Tumors, die dem Pylorus wieder etwa um $1^1/_2$ cm näher liegt. Die Dickenzunahme der Magenwandung ist hier eine recht beträchtliche, und man kann mit Lupenvergrösserung feststellen, dass neben der Verdickung der Submucosa sich jetzt auch eine Hypertrophie der Muscularis geltend macht.

Beim Durchmustern der einzelnen Schichten der Magenwand erhält man in dieser Zone doch wesentlich andere Bilder als in der vorigen.

Die Mucosa erscheint wieder vollkommen unverändert. Die Drüsen sind wohl erhalten, und nur stellenweise schiebt sich zwischen die einzelnen Drüsenkörper hypertrophisches Bindegewebe ein. Um die Fundi der Drüsen findet sich hier und da kleinzellige Infiltration. Die Muscularis mucosae ist deutlich und scharf differencirt, ihre Bündel liegen parallel der Oberfläche, dicht bei einander.

Die Submucosa hat an Masse beträchtlich zugenommen, ihren Charakter jedoch bis zu einem gewissen Grade verändert, indem der Zellreichthum einerseits stark abgenommen hat, andererseits die Bindegewebsfasern viel derber geworden sind. Unter den Zellen herrschen die spindel-

förmigen entschieden vor, und nur selten findet man in den Gewebslücken die grossen polygonalen Zellen der vorigen Zone. Dagegen lassen sich in der Nachbarschaft der Blutgefässe zahlreiche Lymphgefässquerschnitte entdecken, die in derselben Art, wie wir es in der vorigen Zone hauptsächlich in der Subserosa sahen, von Tumormassen ausgefüllt sind. Die Bindegewebssepta der Muscularis sind stark verbreitert und sehr zellreich, die Zellen meist spindelförmig.

Die Muscularis hat einen beträchtlichen Grad von Hypertrophie aufzuweisen. Die Dicke der Schicht kommt beinahe der der Submucosa gleich. Die Muscularis stellt wieder eine compacte Schicht dar und ist nicht in so hohem Grade von dem Bindegewebe durchwachsen, wie wir es in der vorigen Zone constatiren konnten.

Die Subserosa und Serosa zeigen weniger hochgradige Veränderungen als bisher. Die Bindegewebswucherung ist nicht mehr so stark ausgeprägt, dagegen finden sich zahlreiche Lymphgefässlumina, die von Tumormassen erfüllt sind und aus der relativ kernarmen Umgebung deutlich hervortreten. Der Tumor scheint sich in dieser Zone mehr auf die grossen Lymphräume zu beschränken, denn in den Gewebslücken tritt die Endothelwucherung stark in den Hintergrund. Unregelmässig verstreut finden sich Herde kleinzelliger Infiltration.

Die letzten Präparate stammen aus der Pyloruswandung selbst, und zwar schon aus dem Abschnitte des Pylorus, der sich zapfenartig in das Duodenum vorwölbt. Das Charakteristicum dieser Zone ist die Hypertrophie der Muscularis, die Submucosa hat nicht mehr an Volumen zugenommen. Neben dieser Muskelhypertrophie macht sich eine Hypertrophie der Schleimhaut geltend. Dieselbe ist bedeutend dicker als in allen früher beschriebenen Präparaten. Die Drüsen verzweigen sich vielfach und biegen in ihren tieferen Abschnitten nicht selten seitlich um, so dass man über der Muscularis mucosae runde oder ovale Querschnitte bekommt. Das Epithel ist überall wohl erhalten. Die Hyperplasie der bindegewebigen Bestandtheile der Schleimhaut tritt durchaus in den Hintergrund.

Die Submucosa hat ihre Beschaffenheit wenig verändert, nur sind die zelligen Bestandtheile noch spärlicher, und das Bindegewebe ist straffer geworden. Die zahlreichen Gefässquerschnitte zeigen stark verdickte Wandungen. In den grösseren Lymphräumen finden sich auch hier Endothelwucherungen, doch fehlen dieselben in den Gewebslücken fast vollkommen.

Von ähnlichem Charakter ist die Subserosa, welche sehr zahlreiche Lymphgefässe führt, die alle mit den beschriebenen Endothelwucherungen ausgefüllt sind. Nur bei wenigen lässt sich noch ein Lumen nachweisen.

Die Serosa ist unverändert und zeigt an einer Stelle die bei der makroskopischen Beschreibung bereits erwähnte kleine Excrescenz, die mikroskopisch aus einem Bindegewebe bestand, welches durchaus den Charakter derben sklerotischen Fasergewebes darbot. Endothelwucherungen in den Saftlücken des Gewebes fehlen hier vollkommen.

Combinirt man die aus den verschiedenen Zonen des Tumors gewonnenen mikroskopischen Bilder zu einem Ganzen, so bekommt man den Eindruck eines einheitlichen Processes, der in den einzelnen Schichten der Magenwand eine verschieden starke Ausbreitung gefunden hat. Die Mucosa findet sich nur in ganz geringer Ausdehnung erkrankt und zwar in einer Zone der Geschwulst, die der normalen Magenwand sehr nahe liegt. In allen übrigen Theilen sind die Veränderungen in der Schleimhaut gering und beschränken sich auf Hypertrophie der Drüsen und des interstitiellen Bindegewebes, sowie auf spärliche, kleinzellige Infiltration.

In höherem Grade bietet die Submucosa Veränderungen dar. Dieselben bestehen vorwiegend in einer stark ausgesprochenen Neubildung von Bindegewebe, in dessen Saftspalten reichliche Wucherungen der Endothelien zu finden sind. Die Musculatur zeigt Verdickung und Neubildung des interstitiellen Bindegewebes und in unmittelbarer Nachbarschaft des Pylorus beträchtliche Hypertrophie der musculären Elemente. Die Subserosa und Serosa zeigen neben Bindegewebswucherung hauptsächlich ausgebreitete Endothelwucherungen an den Lymphgefässen und sind in viel weiterer Ausdehnung von diesen Veränderungen betroffen, als die anderen Schichten der Magenwand. Die Diagnose der Neubildung scheint mir mit dem Nachweise des Ursprunges der Tumorzellen genügend sicher gestellt zu sein. Der Uebergang der platten, die Bindegewebsbündel einscheidenden Saftspaltenzellen in die grossen epitheloiden Geschwulstzellen konnte in sämmtlichen Schichten der Magenwand constatirt werden. Auch die durch den Ursprung der Zellen bedingte regelmässige Anordnung derselben in Reihen und Schläuche war deutlich ausgesprochen. Dagegen fehlten die bei dem Endotheliom gewöhnlich beobachteten „Schichtungskugeln“ fast vollständig, und nur hier und da konnten Andeutungen ähnlicher Bildungen gefunden werden. Ich kann mir das nicht anders erklären, als dass die Druckverhältnisse, die bei der Bildung der Schichtungskugeln vorwiegend in Betracht kommen, in der relativ lockeren Magenwand nicht die Rolle spielen, wie anderwärts. Nimmt der Tumor grössere Dimensionen an, so dass die Zellen stärkerem Drucke ausgesetzt sind, so kann es auch am Endotheliom des Magens, wie Jungmann beschreibt, zur Bildung der Schichtungskugeln kommen. In unserem Falle, der offenbar ein früheres Stadium darstellt, fanden sich solche Partien, wo ausschliesslich Tumorgewebe vorhanden war, nur sehr spärlich, und hier waren häufig die centralen Partien durch Dege-

nerationsvorgänge an den Zellen ausgezeichnet. Zu wirklichen Druckerscheinungen ist es jedoch kaum gekommen, sondern die gewucherten Endothelien fanden in den weiten Maschen des lockeren Gewebes reichlich Platz.

Die sehr diffuse Ausbreitung der Geschwulst combinirt, mit der Schonung des Mutterbodens ist es vorwiegend, die die Unterscheidung von den anderen malignen Neubildungen ermöglicht. An Sarkom erinnern nur diejenigen Partien, in denen die Wucherung des interstitiellen Bindegewebes in den Hintergrund treten und die eigenthümliche Anordnung der Endothelzellen dadurch mehr oder weniger verwischt wird. Mit Carcinom könnten am leichtesten die Partien verwechselt werden, in denen rundliche Gewebslücken mit Zellen epitheloiden Charakters gefüllt, einen alveolären Bau darbieten. Sieht man aber dicht daneben spaltförmige Lücken zwischen den Gewebsfasern, wo die grossen Zellen allmählich in die spindelförmigen Endothelien übergehen, so muss man diesen Gedanken unbedingt fallen lassen. Auch wusste ich nicht, dass Carcinome, auch wenn sie noch so sehr als „infiltrirte" auftreten, in so diffuser Weise die Lymphbahnen befallen.

Neben der Wucherung der Saftspaltenzellen findet in jedem Endotheliom eine Hypertrophie und Neubildung der faserigen Elemente des Bindegewebes statt, und in unserem Falle treten diese Veränderungen entschieden in den Vordergrund. Der ganze grosse Tumor kommt wohl ausschliesslich durch die Bindegewebsneubildung zu Stande, und die Zellwucherungen an den Endothelien spielen, was das Volumen der Geschwulst anbetrifft, nur eine sehr untergeordnete Rolle. Ich glaube daher kaum, dass die Jungmann'sche Erklärung, die Vermehrung der Bindegewebselemente käme durch den Reiz zu Stande, die die Endothelwucherungen ausübten, in unserem Falle zu recht bestehen kann. Es scheint mir vielmehr wahrscheinlich, dass das Bindegewebe zu einem grossen Theile älteren Datums ist, was ich daraus schliesse, dass sich namentlich in nächster Nachbarschaft des Pylorus, wo die Endothelwucherungen spärlicher waren, sehr derbes und zellarmes Bindegewebe in den meisten Präparaten nachweisen liess.

Die Frage, in welcher Schicht der Magenwand der Tumor seinen Ursprung genommen hat, dürfte nicht leicht zu beantworten sein. Da sich bindegewebige Elemente und damit auch die Saftspaltenzellen in allen Schichten der Magenwand finden, so dürfte theoretisch keine einzige derselben stärker als die anderen zur Entwickelung des Endothelioms prädisponirt sein. Ich habe jedoch in der

Litteratur, so weit sie mir zugänglich war, keine Angaben darüber gefunden, dass sich ein Endotheliom in einer Schleimhaut entwickelt hätte. Andererseits sind die serösen Häute, Pleura und Peritoneum, relativ häufig Sitz von Endotheliomen, und man könnte ungezwungen auch in unserem Falle dieses Verhältniss annehmen, zumal da in der Serosa und Subserosa der Tumor die grösste räumliche Ausdehnung gefunden hat. Auffallend ist dabei nur, dass in der Schleimhaut die Geschwulst so zu sagen am intensivsten entwickelt ist, insofern als nur hier eine Zerstörung des Mutterbodens beobachtet werden konnte. Da die Endotheliome der Pleura sowohl, als des Peritoneums gewöhnlich ganz diffus grosse Partien gleichzeitig zu befallen scheinen, so dass sie kaum den Eindruck von Tumoren machen, sondern sich eher als eine entzündliche Affection des Lymphspaltensystems mit starker Proliferation der zelligen Elemente darstellen, so liesse sich auch die Annahme nicht ganz von der Hand weisen, dass in unserem Falle ausser den lymphatischen Apparaten der Serosa und Subserosa auch die Saftspalten der anderen Schichten gleichzeitig von dem Process befallen wurden.

Präparat II.

Das makroskopische Bild des zweiten resecirten Pylorus ist annähernd dasselbe, wie in Fall I, der Tumor ist nur massiger und grösser. Die Länge an der grossen Curvatur gemessen beträgt an dem in Alkohol geschrumpften Präparat 17,5 cm, an der kleinen 8 cm. Diese Maasse sind an der Aussenfläche des Organes genommen. Auf der Schleimhautseite misst die kleine Curvatur 11 cm. Die grösste Dicke der Magenwand beträgt am Pylorus 2 cm. Wie Präparat I, so ist auch dieses längs der grossen Curvatur aufgeschnitten. Zunächst fällt die colossale Rigidität der Magenwand auf, die so hochgradig ist, dass das Präparat sich nur schwer aufklappen lässt. Die einzelnen Schichten der Wand sind deutlich differencirt. Die Mucosa weist makroskopisch viel stärkere Veränderungen auf als in Präparat I und erscheint beträchtlich mehr verdickt und gewulstet. Die Wülste haben denselben Verlauf wie im ersten Präparate, bieten jedoch an einigen Stellen abweichende Formen dar, indem sie an ihrer Insertionsstelle schmäler sind als auf der Höhe, wodurch das Bild polypöser Excrescenzen entsteht. Erst an der äussersten Grenze des Präparates erlangt die Mucosa ihre normale Dicke. In der ganzen Ausdehnung des Tumors besteht eine sehr feste Verbackung zwischen Mucosa und Submucosa, die nicht die geringste Verschiebung der beiden Schichten gegen einander gestattet. Etwa 9 cm vom Pylorus entfernt, findet sich eine etwa 10 Pfennigstück grosse, flache Einsenkung, in welcher die Faltung der Schleimhaut fehlt. Es handelt sich um ein flaches Ulcus, das etwa die halbe Dicke der Mucosa durchsetzt und sich ziemlich scharf gegen die Umgebung abgrenzt.

Die stärksten makroskopischen Veränderungen bietet auch in diesem

Präparate die Submucosa dar, welche in ein derbes, fibröses Gewebe verwandelt, genau dasselbe Aussehen wie im ersten Präparate hat und auch in derselben Weise mit den Nachbarschichten in festere Verbindung tritt. Die Muscularis zeigt in der Nähe des Pylorus eine ziemlich beträchtliche Hypertrophie. Ueberall hat die Muskelschicht ein gefächertes Aussehen durch starke Verdickung der intermusculären Septa. Auch Serosa und Subserosa sind beträchtlich verdickt, weisslich glänzend und auf dem Durchschnitt der Submucosa durchaus ähnlich. Ueberhaupt lässt sich makroskopisch, wenn man von dem Schleimhautulcus absieht, kein wesentlicher Unterschied zwischen den beiden Präparaten feststellen.

Zur mikroskopischen Untersuchung wurden aus allen Theilen des Tumors Stücke entnommen. Dieselben bieten viel einfachere Verhältnisse dar, als der erste Tumor. Die Mucosa ist überall etwas hypertrophisch und zeigt wohlerhaltenes Oberflächenepithel. Die Drüsen sind langgestreckt und gabeln sich nicht selten in der Tiefe. Das interstitielle Bindegewebe ist reichlich entwickelt und stellenweise sehr zellreich. Auch kleinere Herde von Rundzellen finden sich im Gewebe zerstreut. Die Muscularis mucosae lässt sich überall als ununterbrochene Schicht verfolgen.

Der Hauptsitz der bindegewebigen Neubildung ist die Submucosa. Doch finden sich hier nirgends Partien, die einen stärkeren Zellreichthum darbieten, sondern das Gewebe hat genau dasselbe Aussehen, wie in den Theilen des ersten Präparates, in denen das Endotheliom nicht zur Entwickelung kam, also in der Grenzzone und in den Partien aus der nächsten Umgebung des Pylorus. Die Submucosa besteht aus ziemlich derbem Bindegewebe mit reichlichen Gefässen, deren Wandungen stark verdickt erscheinen. Stärkere Zellanhäufungen finden sich in den schmalen Leisten, welche mit ihrem Schleimhautüberzuge in das Mageninnere vorspringen. Die Abgrenzung gegen die Nachbarschichten ist ausserordentlich scharf ausgesprochen. In der Umgebung der Gefässe finden sich ziemlich reichlich Herde von kleinzelliger Infiltration.

Die Muscularis ist am Pylorus stark hypertrophisch. In den übrigen Theilen des Tumors lässt sich nur, wie auch im ersten Präparate eine starke Bindegewebswucherung in den Septis nachweisen. Das neugebildete Bindegewebe ist recht zellreich, aber die Zellen sind gewöhnliche Bindegewebszellen und haben auch in ihrer Anordnung nicht die entfernteste Aehnlichkeit mit denen im ersten Präparate. Auch von einer Zerklüftung der Muskelschicht durch Wucherung des Bindegewebes zwischen die einzelnen Muskelfibrillen kann nicht die Rede sein. Subserosa und Serosa sind stark verdickt durch Neubildung von Bindegewebe, das durchaus denselben Charakter wie in der Submucosa trägt.

Man hat nach dem Geschilderten den Eindruck, dass es sich um eine Bindegewebsgeschwulst handelt, die in Art der entzündlichen Indurationen vorwiegend die Submucosa betroffen hat. Die vollkommen scharfe Differencirung der Schichten bewirkt makroskopisch eine ausserordentliche Aehnlichkeit mit dem ersten Präparate. Auch die mikroskopischen Bilder sind in beiden Fällen die gleichen, in so weit man vom ersten Präparat aus die Grenzzone berücksichtigt, in welcher das Endotheliom fehlte, und nur eine einfache Bindegewebshypertrophie vorlag.

Der Charakter der einfachen Bindegewebshypertrophie ist in allen Theilen des Präparates II deutlich ausgesprochen, und nur die nächste Umgebung des kleinen oben erwähnten Schleimhautulcus bietet ein ganz anderes Bild dar. Durch die mikroskopische Untersuchung konnte zunächst bestätigt werden, dass die Niveaudifferenz zwischen Ulcus und gesunder Schleimhautoberfläche thatsächlich eine sehr geringe ist. Entsprechend der Schleimhaut findet sich im Bereiche der Einsenkung ein Gewebe, in dem noch Andeutungen von Drüsenbildungen hier und da constatirt werden können, dessen Charakter indessen ein gänzlich anderer, entschieden maligner ist. Dicht an der Oberfläche sind die Zellen noch deutlich in der Art von Drüsenschläuchen angeordnet, aber schon fehlt häufig das Lumen, und die Zellen haben ein von dem normalen grundverschiedenes Ansehen. Es sind nicht mehr die schmalen Cylinderzellen der Umgebung, sondern sehr grosse polygonale, oft nahezu rundliche Zellen, deren Protoplasma sich deutlich färbt und zahlreiche Granula aufweist. Der Kern ist sehr gross und bläschenförmig und färbt sich relativ schwach. Zwischen den Zellen liegt stellenweise noch spärliches Bindegewebe, das nach der Verlaufsrichtung zu urtheilen die Reste der Netzsubstanz der Drüsen darstellt. In der Tiefe geht die Anordnung in Schläuche immer mehr verloren, und es treten längliche, dann mehr rundliche Alveolen auf, die dicht mit grossen Epithelzellen ausgefüllt sind. An der Muscularis mucosae ist der alveoläre Bau vollkommen deutlich ausgesprochen. Hier finden sich im Centrum der Alveolen degenerative Processe in den Zellen und zuweilen sehr deutliche Kompressionserscheinungen. Die Muscularis mucosae ist als solche überall vorhanden, doch ist sie sehr stark kleinzellig infiltrirt, und ihre Bündel sind stellenweise durch die Krebsalveolen auseinander gedrängt. Die letzteren finden sich dann weiter in der Submucosa. Hier werden sie allmählich kleiner und enthalten oft nur wenige Zellen. Dabei treten die Alveolen dichter an einander heran. Auch in der Submucosa ist die räumliche Ausdehnung, in welcher sich die Alveolen finden, eine sehr geringe. In der Muscularis finden sich die Alveolen im intermusculären Bindegewebe, während die Muskelsubstanz selbst intact erscheint. Hier sind die Alveolen oft sehr klein, so dass das Bindegewebe wie infiltrirt mit epithelialen Zellen erscheint, die sich durch ihre vollständige Unabhängigkeit vom umgebenden Gewebe als eingewanderte charakterisiren. In der Subserosa finden sich wieder reichlicher grössere Alveolen jedoch nur in den an die Muscularis grenzenden Lagen, während die anderen, sowie die Serosa selbst keine Geschwulsteinlagerungen mehr erkennen lassen.

Die Ausdehnung des unzweifelhaft carcinomatösen Processes ist nach dem Geschilderten eine sehr geringe. In der Mucosa sieht man sehr bald neben den Krebsalveolen normale Drüsenbildungen auftreten, und das Carcinom hat hier thatsächlich nicht grössere Dimensionen als das makroskopisch sichtbare Ulcus. Auch in den anderen Schichten der Magenwand trifft man in nächster Nähe des Ulcus schon einfach hypertrophische Processe im Bindegewebe, die keine epithelialen Einsprengungen mehr erkennen lassen. Ebenso-

wenig konnten in den grösseren Lymphgefässen der Subserosa Tumormassen gefunden werden.

Aus dieser Vertheilung des Carcinoms kann mit Sicherheit geschlossen werden, dass die ganze Neubildung am Pylorus nicht als ein einheitlicher Process aufzufassen ist, also nicht als ein Carcinoma scirrholicum, sondern es hat zweifellos eine Bindegewebshypertrophie früher bestanden, und das Carcinom ist jüngeren Datums. Zur Bekräftigung dieser Annahme lassen sich folgende Argumente anführen.

1. Die Submucosa besteht aus einem Bindegewebe, das fast in allen Theilen des Tumors einen sehr derben, geschrumpften Charakter trägt, spärliche, meist spindelförmige Zellen führt und Gefässe mit stark verdickten Wandungen aufweist. Es ist entschieden älteres Bindegewebe. Die Annahme, dass es mit dem Carcinom gleichzeitig entstanden ist, erscheint unhaltbar, denn in der Zeit hätte das Carcinom ganz andere Dimensionen annehmen müssen.

2. Die Krebsalveolen finden sich auf einen kleinen Raum beschränkt in der Nähe der Grenze des Tumors gegen die gesunde Magenwand, während in der ganzen übrigen Masse der Geschwulst keine Spur von epithelialen Einsprengungen nachweisbar ist. Auch bei den bindegewebsreichsten Scirrhi wird man ein solches Verhalten nicht constatiren können, sondern es finden sich dort stets, wenn auch undicht aber diffus vertheilt die Krebsalveolen.

3. Das Carcinom erinnerte nicht im entferntesten an einen scirrhus. Zwischen den Alveolen fand sich sehr spärliches Bindegewebe, die Alveolen lagen dicht bei einander und waren gewöhnlich sehr klein, so dass man durchaus den Eindruck eines rasch wachsenden kleinalveolären, medullären Carcinoms hatte.

Ist nach dem Gesagten der Tumor nicht als Scirrhus anzusehen, so bleibt keine andere Annahme übrig, als dass sich auf dem Boden einer bindegewebigen Neubildung ein Carcinom entwickelt hat, und es fragt sich, welcher Art diese Bindegewebsgeschwulst gewesen. Das Nächstliegende wäre, an einen Narbentumor zu denken, wie sie nach Ulcus ventriculi beobachtet werden; die Entwickelung des Carcinoms auf diesem Boden wäre nichts Aussergewöhnliches. Indessen die vorliegende Geschwulst hatte nicht die entfernteste Aehnlichkeit mit einer Narbenmasse. Zunächst sprachen gegen diese Annahme der vollkommen glatte seröse Ueberzug und der Mangel narbiger Veränderungen in der Schleimhaut. Ferner war die Consistenz des Tumors, wenn auch derb, so doch immer noch viel weicher, als eine Narbenmasse zu sein pflegt. Die Consistenz war ausserdem im ganzen

Tumor die gleiche, und es liessen sich keine festeren Züge darin nachweisen. Endlich waren die Grenzen der einzelnen Schichten der Magenwand so deutlich lineär und nirgends verzogen, wie man es bei Narben am Pylorus nicht beobachtet.

Sieht man von den Narben am Pylorus ab, so kommen von bindegewebigen Neubildungen nur noch diejenigen in Betracht, welche meist als Hypertrophie des Pylorus beschrieben worden sind. In der That machte auch der vorliegende Tumor mit seiner gleichmässigen Verdickung aller Schichten der Magenwand und der scharfen Differencirung derselben weniger den Eindruck einer Neubildung als den einer entzündlichen Hypertrophie.

Die Litteratur über die Hypertrophie des Pylorus ist im ganzen keine grosse. Die Affection ist unter den verschiedensten Namen beschrieben, und es mag sein, dass ungleichwerthige Processe als zu einem einheitlichen Krankheitsbilde gehörig dargestellt worden sind. Anatomische Untersuchungen, namentlich mikroskopische, von erwünschter Ausführlichkeit sind um so spärlicher, als ein grosser Theil der Arbeiten aus einer Zeit stammt, da die mikroskopische Technik nur wenig entwickelt war. Aus neuester Zeit liegt eine detaillirte anatomische Untersuchung von Tilger[1]) vor. Derselbe beobachtete einen Tumor am Pylorus, der eine gleichmässige Verdickung sämmtlicher Schichten der Magenwand darstellte und am stärksten die Submucosa betroffen hatte. In der Mucosa wurden die Drüsen von dem aus der Submucosa anrückenden Bindegewebe zum Schwunde gebracht, und an den Stellen stärkster Alteration war die ganze Schleimhaut durch junges, sehr zellreiches Bindegewebe ersetzt. Nirgends konnten irgend welche Anzeigen von Malignität entdeckt werden. Das Bild, das Tilger von dem von ihm beobachteten Tumor entwirft, passt durchaus auf die uns vorliegende Geschwulst, wenn man von dem Carcinom absieht, welches zweifellos jüngeren Datums ist, so dass ich fest überzeugt bin, dass es sich um identische Processe handelt. Aus der Litteratur[2]), die, soweit ich es beurtheilen kann, erschöpfend berücksichtigt ist, hat Tilger eine Reihe analoger Fälle zusammengestellt. Dass die sog. angeborene Hypertrophie des Pylorus hierher gehört, halte ich nicht für unwahrscheinlich, jedoch scheint mir die Scirrhose des Magens eine selbständigere Stellung zu beanspruchen, obgleich Tilger sie nur graduell unterschieden wissen will von den Pylorushypertrophien, und die beiden Erkrankungen als verschiedene Stadien ein und desselben Processes darstellt. Die Scir-

1) Tilger, Virchow's Archiv. Bd. CXXXII.

2) Bezüglich derselben sei auf die Tilger'sche Arbeit verwiesen.

rhose des Magens bietet doch ein so weit abweichendes Bild von der Pylorushypertrophie, dass man sie sehr wohl als Krankheit sui generis auffassen kann. Bei der Scirrhose ist die Bindegewebsneubildung diffus über das ganze Organ ausgebreitet und bedingt durch Schrumpfung eine beträchtliche Verkleinerung des Magens. Bei der sog. Hypertrophie des Pylorus dagegen tritt das Bindegewebe localisirt, mehr in Form eines Tumors am Pförtner und in dessen nächster Nachbarschaft auf und ruft durch die Stenose des Lumens consecutiv eine Vergrösserung des Magens hervor. Bei der Scirrhose beobachtet man stets eine Atrophie der Schleimhaut, während bei einigen Fällen von Pylorushypertrophie ausdrücklich auch eine Hypertrophie der Schleimhaut erwähnt wird, wie wir es auch in unserem Falle sahen. Endlich sei noch erwähnt, dass auch das klinische Bild der beiden Erkrankungen ein gänzlich verschiedenes ist. Demnach ist man wohl berechtigt, von der diffusen Bindegewebswucherung in der Magenwand, der Scirrhose, eine streng auf den Pylorustheil beschränkte zu unterscheiden, die, in geringerem Grade der Schrumpfung unterworfen, zur Stenose des Lumens führt und infolge ihrer scharfen Begrenzung mehr die Kennzeichen eines Tumors an sich trägt. Solcher Fälle finden sich, abgesehen von dem Tilger'schen, mehrere in der Litteratur, und auch der unserige gehört zweifellos hierher.

Der letztere erhält aber ein besonderes Gepräge dadurch, dass sich auf dem Boden einer Bindegewebsgeschwulst ein Carcinom entwickelt hatte. In wie fern für beide gemeinsame ätiologische Momente wirksam waren oder nicht, lässt sich natürlich nicht entscheiden, jedenfalls wird man bei therapeutischen Eingriffen in ähnlichen Fällen die Möglichkeit des Carcinoms bei der Indicationsstellung in Betracht ziehen müssen.

Herrn Dr. Zoege von Manteuffel bin ich für seine Anregung und Unterstützung bei der vorliegenden Arbeit zu lebhaftem Danke verpflichtet.

XXII.

Aus der chirurgischen Klinik des Hofrathes Prof. Albert in Wien.

Ein Beitrag zur Gastroenterostomie.

Von

Dr. Heinrich Peham,

Operateur an der Klinik.

Die Litteratur über dieses Capitel der Magenchirurgie ist seit dem Jahre 1881, in welchem Wölfler über die zwei ersten ausgeführten Gastroenterostomien berichtet, eine ungemein umfangreiche geworden. In den folgenden Mittheilungen soll, ohne eine ausführliche Besprechung der verschiedenen Litteraturergebnisse an der Hand von 67 an unserer Klinik operirten Fällen über die Erfolge der Operation, über einzelne Details unserer Technik und über Indicationsstellung berichtet werden.

Bei der Abfassung dieser Arbeit wurde ich von den Assistenten der Klinik, Herrn Docent Dr. Ewald und Dr. v. Friedländer vielfach unterstützt, wofür ich Ihnen hiermit bestens danke.

Die behandelten 67 Fälle wurden in den Jahren 1890—1897 an der Klinik operirt. Die Operation wurde von Herrn Hofrath Prof. Albert, und von den jeweiligen Assistenten der Klinik Prof. Hochenegg, Docenten Frank, Schnitzler, Ewald, Dr. v. Friedländer und v. Kundrat ausgeführt.

Von den Operirten verstarben während ihres Aufenthaltes in der Klinik 34, was also eine Mortalität von 50,7 Proc. bedeutet.

Die in allen Fällen vorgenommene Obduction ergab als Todesursache:

Peritonitis in 14 Fällen,

Lobuläre Pneumonie in 5 Fällen,

Marasmus in 5 Fällen,

Inanition infolge von Spornbildung in 2 Fällen.

Verblutung aus dem exulcerirten Neoplasma, Thrombose der linken Vena rhenalis, Embolie der Pulmonalarterie, Volvulus der zur Anastomose herangezogenen Jejunumschlinge, Coma diabeticum,

Tuberculosis pulmonum mit Pyopneumothorax, croupöse Pneumonie und Perforation eines tuberculösen Geschwüres im untersten Ileum in je einem Falle.

Wenn man, wie es ja auch wohl der strengste Kritiker thun wird, bei Erwägung des Operationsresultates, die letztgenannten 4 Todesfälle als gewiss nicht durch den operativen Eingriff veranlasst, ausscheidet, so ergäbe das eine Mortalität von 44,7 Proc. —

In 50 Fällen wurde die Anastomose an der hinteren Wand des Magens nach der von v. Hacker angegebenen Weise angelegt, in 13 Fällen die vordere Anastomose nach Wölfler und in 4 Fällen die vordere Anastomose nach Brenner's Angabe ausgeführt.

In Bezug auf die Vorbereitung zur Operation wäre zu bemerken, dass eine Magenausspülung bei vorangegangener Hämatemesis und bei einem nachweisbaren grossen Tumor uns contraindicirt erscheint, insbesondere dann, wenn an dem Kranken noch niemals eine Magenausspülung vorgenommen wurde.

Wir hatten an unserer Klinik 2 Fälle, welche in unmittelbarer Folge einer Magenausspülung vor der Operation letal verliefen. In dem einen Falle entstand eine schwere Blutung aus dem stark exulcerirten, weichen Tumor, welcher der Patient erlag, in dem anderen Falle trat Exitus durch Perforation des Magens mit consecutiver Peritonitis ein.

Sind an dem Kranken bereits früher öfters Magenausspülungen gemacht worden, so ist eine solche gewiss auch unmittelbar vor der Operation empfehlenswerth, wenngleich sie gewöhnlich der gestellten Anforderung insofern nicht entspricht, als grössere Fremdkörper, wie Fruchtkerne, Linsen, Erbsen u. s. w., die sich ja gewöhnlich im stagnirten Inhalte des ectatischen Magens finden, den Schlauch nicht passiren.

Bei der leider nicht zu leugnenden Unzuverlässigkeit der chemischen Untersuchung des Magensaftes ist die klinische Differential-Diagnose zwischen Ulcusnarbe und Carcinom in vielen Fällen sehr unsicher, ein Umstand, der neben den zahlreichen Hinweisen in der Litteratur, auch durch einige in unserer tabellarischen Uebersicht angeführten Fälle sich geltend macht. Wir stellen bei unzweifelhafter Stenose, Koliken und Erbrechen, zumal wenn diese Erscheinungen schon längere Zeit bestehen, die unbedingte Indication zum chirurgischen Eingriffe. Bei nachweisbarem Tumor und Verdacht auf Carcinom kann die Laparotomie natürlich nur in der Absicht, eine Pylorusresection vorzunehmen, angelegt werden. Gleichwohl rechtfertigt ein Carcinom, welches nicht stenosirt, noch immer die Gastroenterostomie,

wenn Sitz und Ausbreitung des Tumors eine bald eintretende Stenose wahrscheinlich machen, und nachdem wir wissen, von welch günstigem Einfluss die partielle Ausschaltung für das langsamere Wachsthum des Tumors ist.

Was den Laparotomieschnitt anbelangt, so führen wir immer einen Längsschnitt aus, welcher eine vollkommen ausreichende Zugänglichkeit gewährt, so dass uns ein querer Schnitt, welcher ausserdem noch den Nachtheil der schwierigeren Vereinigung hat, nie indicirt erschien.

Eine Reihe von Versuchen, den Schnitt durch den Musculus rectus anzulegen, haben keinen wesentlichen Vortheil gezeigt; einzelne später wiedergekehrte Fälle liessen erkennen, dass eine prima intentio des Muskels nicht etwa so eingetreten ist, wie man erwartete, sondern dass im Muskel eine Narbe entstand, die den Muskelbauch der Länge nach trennte und vom Peritoneum bis zur Haut reichte. Es wird somit die Prognose einer Ventralhernie durch diese Art der Schnittführung nicht alterirt. Wir kehrten daher wieder zu dem einfacheren, weniger blutenden Schnitt in der Linea alba zurück, umsomehr als wir nie Gelegenheit hatten, eine Ventralhernie darnach zu beobachten. Bei alten Weibern mit Hängebauch oder Enteroptose wird es sich empfehlen, den Schnitt vom Nabel nach aufwärts in der gewünschten Länge anzulegen, während man unter anderen Umständen und bei Männern insbesonders von der Spitze des Schwertfortsatzes nach abwärts schneidet. Die Länge des Schnittes wird besser nicht sehr gross gewählt wegen der grösseren Sicherheit des Abschlusses der Peritonealhöhle während der Ausführung der Anastomose. Wir waren kaum jemals gezwungen, den Schnitt nachträglich zu verlängern, obwohl wir denselben kaum länger als 6 cm machen; einen grösseren Schnitt anzulegen, würde sich nur dann empfehlen, wenn das Carcinom sehr gross, der Magen infolgedessen sehr fixirt und nicht vorziehbar wäre, oder eine Blutung aus dem leicht blutenden und weichen Tumor durch den stärkeren Zug entstehen könnte.

Nach Ausführung des Laparotomieschnittes das Peritoneum durch einige Nähte an der Haut zu fixiren, möchten wir entschieden empfehlen, weil der Verschluss der Bauchwunde am Schluss der Operation dadurch erleichtert wird.

Wir möchten nunmehr einen wichtigen Punkt zur Besprechung bringen, den wir auch in der Litteratur noch recht wenig erörtert finden: die Diagnose des Tumors nach ausgeführter Laparotomie.

Wir sind der Ansicht und bestimmten Ueberzeugung, dass es in der grossen Mehrzahl der Fälle unmöglich sei, eine sichere Differential-

diagnose zwischen Narbentumor und Carcinom zu stellen, insofern nicht deutliche Metastasen am Peritoneum oder in der Leber nachzuweisen sind. Die Grösse, Härte, Ausbreitung, Begrenzung und Stenosirung des Tumors können kaum genügend Anhaltspunkte bieten, um eine solche Differentialdiagnose mit hinreichender Sicherheit zu stellen. Wir bleiben also mit Rücksicht auf die unbestimmten Hinweise der chemischen Untersuchung des Magensaftes in den meisten Fällen über die Natur des Tumors dauernd im Unklaren und halten das für einen Umstand, welcher bei der Indicationsstellung zur Resection noch lange nicht genügend in Betracht gezogen ist. Wir können bei dieser Gelegenheit auf einen Fall aus unserer Klinik hinweisen, der in der bestimmten Voraussetzung eines Carcinoms nach Billroth's Methode der Gastroenterostomie und Pylorusresection erfolgreich behandelt wurde, müssen aber gestehen, dass es trotzdem den Operateur nicht befriedigen kann, wenn er nachträglich durch die mikroskopische Untersuchung des Präparates erfährt, dass er eine Narbenstrictur exstirpirt habe, denn er hat die Gefahr des Eingriffes in einer meist ungerechtfertigten Weise gesteigert.

Man wird entgegnen, es wäre besser, eine Narbenstrictur zu viel zu reseciren, als ein operables Carcinom unoperirt zu lassen, und mit diesem Dilemma müssen wir unter den gegebenen Umständen jeden falls rechnen. Die persönliche Erfahrung und Ueberlegung des Operateurs wird wohl den einzelnen zu verschiedenen Entschlüssen führen. Unsere Ansicht geht dahin, dass wir lieber ein operables Carcinom unresecirt lassen als eine Narbenstrictur reseciren, und möchten wir diese Ansicht folgendermaassen begründen:

Die Dauerheilungen nach Pylorusresectionen sind immer noch zu spärlich, und trotzdem die Klinik einen eigenen Fall derartiger Resection eines grossen Carcinoms besitzt, welcher seit 7 Jahren geheilt ist, so können wir uns doch nicht der Ansicht verschliessen, dass die Resection eines Pyloruscarcinoms nur in den seltensten Fällen zu einer dauernden Heilung führen wird. Hingegen möchten wir die Ansicht vertreten, dass die Anastomose nicht nur die symptomatischen Beschwerden des Pyloruscarcinoms oft sehr wirksam bekämpft, sondern auch auf das Wachsthum desselben insofern einen sehr wohlthätigen Einfluss ausübt, als dasselbe entschieden verzögert wird. Es geht das unter einer so deutlichen Veränderung des anatomischen Charakters der Geschwulst einher, dass pathologische Anatomen von so reicher Erfahrung wie Professor Kolisko uns mündlich wiederholt dieselbe Ansicht ausdrückten. Man beobachtet

nämlich einen Uebergang des Carcinoms in die scirrhöse Form, welche nicht selten erst nach mehrjährigem Wachsthum den Patienten tödtet. Ob in der That eine Rückbildung im Sinne der Heilung im Carcinom sich abspielt, können wir nicht entscheiden, möchten aber diese Ansicht für manche Carcinomformen nicht so ohne weiteres abweisen.

Nachdem wir somit auch für den Fall, als der Pylorustumor ein operables Carcinom sein sollte, durch die Gastroenterostomie einen unleugbaren Nutzen stiften können, halten wir es für gerechtfertigt, in solchen Fällen die Resection zu unterlassen und sich mit der Anastomose zu begnügen. Diese Indicationsstellung wird dem Operateur um so mehr erleichtert, als er bei genauer Untersuchung des Mesogastriums in den meisten Fällen vergrösserte Drüsen wird constatiren können. Geht er dann von der Ansicht aus, dass es sich im vorliegenden Falle um ein Carcinom handle, so wird er wohl auch diese Drüsen für carcinomatös halten müssen und dieselben als Contraindication gegen die Resection geltend machen.

Wir wollen damit nicht gesagt haben, dass es nicht etwa chronische Magengeschwüre gebe, welche die Resection indiciren, müssen aber doch für diese Indicationsstellung noch ganz andere Symptome als lediglich die der Stenose fordern.

An dieser Stelle scheint uns ein nicht allzu seltener Befund erwähnenswerth, der möglicherweise einen minder erfahrenen Operateur zu dem Irrthum verleiten könnte, dass ein vorliegender Tumor ein Carcinom sei, weil er am Peritoneum zahlreiche Knötchen wahrnimmt. Es ist das ein Befund, den man bei alten Individuen nicht so selten zu beobachten Gelegenheit hat, insbesondere dann, wenn durch irgendwelche Reizzustände auch das Peritoneum in den Zustand chronisch-hyperplastischer Entzündung kommt. Man findet nämlich nicht so selten, das Peritoneum viscerale über dem Magen, aber auch manchmal über dem Darm in Form hirsekorngrosser bis über stecknadelkopfgrosser weisser, undurchsichtiger Knötchen und Platten verdickt und muss sich wohl hüten, aus solchem Befunde allein die Diagnose Carcinom zu stellen.

Nachdem man sich über die Grösse, Ausdehnung und Verbreitung des Tumors orientirt hat, ist es wünschenswerth, die Strictur auch objectiv sicher zu stellen und ihren Grad zu bestimmen. Wir haben bisher noch keinen einzigen Fall gesehen, der uns bei dieser Untersuchung zur Dilatation des Pylorus mit dem Finger (Loreta) eingeladen hätte, vielmehr hat der Tumor eine Grösse und Härte gezeigt, die so hervorragend waren, dass man nicht einmal die

Pyloroplastik nach Heineke-Mikulicz hätte zur Ausführung bringen können. Es wird wohl wenige Chirurgen mehr geben, welche Loreta's Methode üben, hingegen erfreut sich die Methode der Pyloroplastik gewiss nicht mit Unrecht vieler Freunde. Wir haben die von uns beobachteten Fälle bis auf einen niemals nach dieser Methode behandelt, weil die Durchtrennung des stricturirenden Tumors einen allzu langen Schnitt bedingt hätte, der sich der Quere nach auf die Längsaxe des Rohres bei der Härte der Geschwulst nicht hätte vernähen lassen. Wir unterliessen aber die Methode gewöhnlich deshalb, weil wir die oben erwähnten Schwierigkeiten der Differentialdiagnose nicht überwinden konnten. Wir haben, was vielleicht manchen Kliniker wundern dürfte, im Laufe der Jahre nur ein einziges Mal Gelegenheit gehabt, die Pyloroplastik auszuführen: bei einer Pylorusstenose eigenthümlicher Art, die mit Cholelithiasis verbunden war.

Nach genauer Orientirung über den Tumor muss der Operateur schlüssig werden über die Methode der Gastroenterostomie, die er einschlagen will. In dieser Beziehung wird vor allem die Wahl zu treffen sein zwischen der Gastroenterostomia antecolica (Wölfler), retrocolica (v. Hacker) und der combinirten Methode retrocolica anterior (Brenner).

Wir können nach unseren Erfahrungen der in der deutschen Litteratur ziemlich allgemein ausgesprochenen Ansicht, dass man womöglich den Dünndarm der hinteren Magenwand anlagern solle, nur beipflichten. Wir können zwar keinen Fall anführen, bei dem der nachträgliche Verlauf die vordere Apposition hätte contraindicirt erscheinen lassen, so dass wir auf diese Indicationsstellung zur hinteren Anastomose kein allzugrosses Gewicht legen möchten, wenn aber andere Autoren die technischen Schwierigkeiten der v. Hacker'schen Operation gegen dieselbe geltend machen, so möchten wir dieser Aeusserung entschieden widersprechen. Wir lernten nur 3 Umstände kennen, welche die Anastomosis retrocolica verhindern oder contraindiciren: der eine wird durch zu weit gehende Verwachsungen des Tumors mit seiner Umgebung, der andere durch die Gefahr gegeben, die Geschwulst beim Vorziehen des Magens zu zertrümmern, wodurch eine Gelegenheit zu tödtlichen Blutungen gegeben werden kann; der dritte ist ein ausgedehntes Infiltrat der hinteren Wand.

Was endlich die von Brenner vorgeschlagene Methode anbelangt, so geht schon aus unserem oben angedeuteten geringem Widerstreben gegen die vordere Anastomosenbildung hervor, dass

wir die Nöthigung zu dieser Technik nicht finden können; dass uns die Vorzüge der Methode bestochen hätten, können wir aber nicht sagen. Es wird das Durchziehen einer Jejunumschlinge durch einen Schlitz im Mesocolon wohl auf die meisten Operateure beängstigend wirken; eine Stricturirung durch Compression wird dadurch sicher ermöglicht.

Dass ferner eine derartig umfänglichere Verletzung des Mesocolons, selbst wenn sie in der Längsrichtung erfolgt, nicht immer ohne nachheilige Folgen bleiben wird, erhellt aus einem Falle, wo wir nach einer Gastroenterostomia retrocolica nach v. Hacker, bei welcher eine viel geringere Verletzung des Mesocolon gesetzt wird, nachträglich die Folgen im Colon transversum nachweisen konnten.

Der Fall ist in der tabellarischen Zusammenstellung unter Nr. 41 angeführt und betrifft einen 51jährigen Mann, welcher am 5. Juni 1896 wegen Erscheinungen von Pylorusstenose operirt wurde. Die Operation verlief ausser einer leichten Blutung bei der stumpfen Durchtrennung des an vulnerablen Gefässen sehr reichen Mesocolon ganz glatt und wurde in 40 Minuten vollendet. Der weitere Verlauf war ein vollkommen günstiger, der Mann wurde am 24. Juni 1896 aus der Klinik entlassen und befand sich durch weitere 8 Monate vollkommen wohl. Am 18. April 1897 starb er auf einer medicinischen Abtheilung an einer von der Gallenblase ausgehenden Peritonitis. Bei der vorgenommenen Obduction fand sich am Pylorus ein fibröses Carcinom mit Metastasen in der Leber und im Peritoneum; die Anastomose vollkommen entsprechend, im Quercolon vernarbte Ulcerationen nach circumscripter Gangrän der Schleimhaut.

Aus diesem Umstande auch eine Indication gegen die hintere Anastomose zu machen, möchten wir nicht für gerechtfertigt halten, da diese Folge ganz vereinzelt steht, auch für den Kranken ohne besonderen Nachtheil war, doch glauben wir aus diesem Befunde ein Argument gegen die Anastomosis retrocolica anterior aufstellen zu können, weil sie doch mit einer grösseren Verletzung des Mesocolons verbunden ist.

Es ist selbstverständlich, dass heute Niemand mehr eine beliebige Dünndarmschlinge apponiren wird, sondern dass man immer eine höher oben gelegene Jejunumschlinge aufsuchen wird. Diesen Befund wird man stets durch Auffindung der Plica duodeno-jejunalis sicher stellen müssen. Man wird bei der v. Hacker'schen Operation nur höchst selten in dieser Beziehung auf Schwierigkeiten stossen, vielmehr zumeist überrascht sein durch die Leichtigkeit, mit der man die oberste Schlinge findet. Bei der vorderen Anastomose können die

Schwierigkeiten grösser, doch kaum jemals unüberwindlich werden. Wie weit man sich mit der Anastomose vom obersten Punkte des Dünndarms entfernen soll, hängt natürlich von der Wahl der Methode ab; bei der hinteren Anastomose können wir auf Grund unserer Erfahrungen behaupten, dass die Bestimmung derselben ziemlich willkürlich sein kann. Wir sahen niemals einen Nachtheil dadurch erwachsen, dass man die Anastomose ganz nahe an der Plica oder erst an der 2. Darmschlinge ausführte. Dass man bei der vorderen Anastomose jede Spannung durch Wahl einer genügend tief gelegenen Schlinge vermeiden wird, ist selbstverständlich. Für die so berüchtigte, später noch zu besprechende Spornbildung halten wir diese Umstände für ziemlich belanglos.

Sollte durch Verwachsungen der Dünndarmschlingen unter einander die Auffindung des Jejunum Schwierigkeiten bieten, so möge man sich des Umstandes erinnern, dass man die den oberen Dünndarmabschnitt auszeichnenden Plicae conniventes Kerkringi ganz gut durchfühlen kann, wenn man die Darmwand zwischen den Fingern hin- und hergleiten lässt, während man bei gleicher Betastung des Ileums das Gefühl zweier vollständig glatten Flächen empfindet.

Hat man die zu apponirende Dünndarmschlinge vorgelagert, so legt man die hintere Magenwand durch Durchtrennung des Mesocolon bloss. Dass man diese parallel zu der Längsrichtung desselben ausführen wird, ist selbstverständlich, ebenso wie man grösseren Gefässen auszuweichen bestrebt sein wird. Bei etwas fettreicheren Individuen wird man der letzteren Forderung nicht ganz gerecht werden können und Consequenzen, wie die im Falle 41 beschriebenen Schleimhautnarben, als Folgen necrosirender Processe, gewärtigen müssen. Gewiss wird es sich auch empfehlen, diesen Schlitz im Mesocolon durch mindestens 2, besser durch 4 gegenüberliegende Knopfnähte an der hinteren Magenwand zu fixiren.

Wir kommen nunmehr auf die Frage der Compression der Dünndarmschlinge während der Anastomosenbildung zu sprechen. Dieselbe wurde früher gewohnheitsmässig derart geübt, dass durch zwei den Mesenterialansatz durchbohrende Jodoformgazestreifen ein ca. 10 cm langes Darmstück nach auf- und nach abwärts comprimirt wurde. Eine Zeitlang wurde eine Vereinfachung versucht derart, dass die vorgezogene Schlinge mit einem Jodoformgazestreifen wie etwa durch einen Bruchring abgeschnürt wurde. Das Verfahren empfiehlt sich nicht, denn in wenigen Minuten ist die früher ausgepresste Schlinge prall von Schleim erfüllt und macht sich die

venöse Stauung bei der Eröffnung der Schlinge ausserdem noch unangenehm geltend. Dass auch die Lösung des abbindenden Knotens nach der Vollendung der Anastomose durch die eingetretene Stauung manchmal erschwert ist, ist leicht einzusehen. Wir haben den Verlust eines Falles (Nr. 38) an Peritonitis zu beklagen, welche durch eine offenbar beim Durchtrennen des Jodoformgazeknotens entstandene und übersehene Schnittwunde im Darm veranlasst war. Seit etwa 2 Jahren wird der Dünndarm niemals mehr irgendwie comprimirt, ohne dass jemals auch nur der geringste Uebelstand aus dieser Unterlassung erwachsen wäre.

Was die Compression des Magens betrifft, so wurde dieselbe stets in der Weise geübt, dass der Assistent zur linken Hand des Operateurs den vorgezogenen Magen derart hielt, dass die Daumen seiner beiden Hände die vordere gegen das Gesicht des Patienten gewendete Wand berühren, während die übrigen 4 Finger jeder Hand die hintere fusswärts gerichtete Magenwand halten. Dass diese Compression ein gewisses Geschick und einige Ausdauer von Seite der Assistirenden erfordert, wollen wir nicht leugnen, gleichzeitig aber bemerken, dass bei gut geleiteter Narkose ein einfacher Griff genügt, um das Austreten von Flüssigkeit aus dem bereits eröffneten Magen hintanzuhalten. Ist nämlich die Oeffnung des Magens und des Darmes auch nur durch 2 Nähte in engere Verbindung gebracht, so genügt ein Anziehen an diesen beiden Fäden vollkommen, um die Oeffnung über den Spiegel der im Magen befindlichen Flüssigkeit auch dann zu erheben, wenn derselbe sich durch mässiges Pressen etwas erhöhen sollte. Stärkeren Hustenstössen oder energischen Contractionen der Bauchpresse wie beim Erbrechen wird auch die digitale Compression von Seiten des Assistirenden schwer Widerstand leisten können. Es wird in solchen Fällen nichts zweckmässiger sein, als wie sofort die Magenöffnung derart zu verschliessen, dass man die beiden Lefzen derselben fest aneinander drückt, bis die Narkose eine tiefere geworden ist.

Erfahrungen über die instrumentelle Compression des Magens mit Behelfen, wie sie die neuere Zeit gebracht hat, besitzen wir nicht.

In den früheren Jahren wurde dem Umstande, dass die Richtung der Peristaltik in der angelagerten Dünndarmschlinge gleichen Sinnes sei, wie die des Magens nicht viel Aufmerksamkeit zugewendet; in dem Maasse als die Fälle sich häuften, wo der Mageninhalt in den zuführenden Darmschenkel sich ergoss, hat man diesem Umstande mehr Rechnung getragen, und wenn wir auch nicht sagen können, dass dadurch dieses üble Ereigniss vermieden worden wäre, so möchten

wir diese Technik wegen der dadurch bedingten natürlichen Lagerung des Darmes doch nicht unterlassen.

Dass in der Litteratur, seitdem Rockwitz[1]) den Umstand besonders betonte, dass das zur Anastomosenbildung mit dem Magen gewählte Darmstück so an denselben zu legen sei, dass der abführende Schenkel des Darmes rechts, der zuführende links verläuft, keine ausführlichen Beschreibungen der Art und Weise vorliegen, wie die Drehung der Darmschlinge auszuführen sei, ist wahrscheinlich dem Umstande zuzuschreiben, dass sich die gewählte Darmschlinge gewöhnlich schon beim Vorziehen so legt, dass der abführende Schenkel die gewünschte Richtung nach rechts annimmt.

Ein in der Tabelle unter Nr. 42 angeführter Fall, der bedauernswerther Weise infolge von Dünndarmverschluss einen letalen Ausgang nahm, giebt mir Gelegenheit zu betonen, dass unter besonderen Umständen eine fehlerhafte, folgenschwere Drehung der hervorgezogenen Dünndarmschlinge stattfinden kann. Die Operation wurde in typischer Weise ausgeführt, die Durchtrittstelle des Duodenum sofort gefunden und eine ca. 40 cm weiter abwärts liegende Darmschlinge vorgeholt. Bei Besichtigung der nur wenig über die Bauchwunde vorgezogenen Schlinge zeigte sich, dass sie sich spontan in der Weise gedreht hatte, dass der abführende Theil nach rechts verlief. Es wurde nun die Gastroenterostomia antecolica ausgeführt, was nur wegen der durch die ausgebreitete Infiltration der hinteren Magenwand, der kleinen Curvatur und des Pylorus bedingten Unbeweglichkeit des Magens erschwert war. Schon am Abend nach der Operation erbrach die Kranke, das Erbrechen steigerte sich, die Patientin verfiel zusehends und starb 48 Stunden nach der Operation.

Die Obduction ergab, dass die Nahtstelle vollständig intact, das Peritoneum glatt und glänzend war. Der dem obersten Jejunum entsprechende, abführende Schenkel war in einer Länge von 80 cm sehr stark gebläht, hyperämisch und lag als kindskopfgrosses Convolut vor dem Netze. Unterhalb des in seinem ganzen Verlaufe contrahirten Colon zog die erwähnte gebläht Schlinge in die Tiefe und verlief dann hinter dem zuführenden Stück des Jejunum weiter. An der Stelle, wo beide Schlingenschenkel sich kreuzten, war das Mesenterium zu einem fingerdicken Strang zusammengefaltet, welcher mit dem Mesocolon, resp. der Wirbelsäule einen nach oben offenen spitzen Winkel bildete. Ueber diesem scharfen Rande des Mesenterium war die vom Magen abführende Schlinge abgeknickt. Ihre

1) Rockwitz, Deutsche Zeitschrift f. Chirurgie. XXV. Bd. 1887.

peripheren Theile zeigten wieder normale Färbung und kleines Lumen. Es hatte sich also um eine Abknickung und Compression des abführenden Darmstückes durch seine eigene Mesenterialwurzel gehandelt. Das Zustandekommen einer solchen Knickung ist aber nur bei Drehung der vorgezogenen Schlinge im entgegengesetzten Sinne des Uhrzeigers möglich, da nur dann der abführende Darmtheil hinter den zuführenden zu liegen kommt. Dreht man aber die Schlinge im Sinne des Uhrzeigers, so gelangt der abführende Schenkel vor den zuführenden.

An der Leiche kann man sich überzeugen, dass eine derartige falsche Drehung unter Umständen ganz leicht schon beim Hervorziehen der Schlinge zu Stande kommen kann, ohne dass der Operirende im Bestreben, den Darm in die Richtung der Magenperistaltik zu bringen, die falsche Drehung durch Manipulationen an der vorgezogenen Schlinge verschuldet. Wenn nämlich die die Schlinge aufsuchende Hand längs des Mesocolon zur Wirbelsäule geht, so gelangt sie bei schlaff herabhängender Schlinge an die zwerchfellwärts sehende Mesenterialplatte derselben und in weiterer Folge an die zwerchfellwärts sehende Fläche der Darmschlinge. Wird diese nun erfasst und gegen die Bauchwunde vorgezogen, so muss der periphere Theil der Dünndarmschlinge der Hand, die ihren Weg zwischen Mesocolon und Mesenterium der Schlinge macht, folgen oder mit anderen Worten, die periphere Darmschlinge muss zwischen die centrale und das Mesocolon zu liegen kommen. Betrachtet man dann den vorgezogenen Darmtheil, so sieht man nur, dass der zuführende Theil links, der abführende rechts liegt, kann aber die fehlerhafte Drehung nicht constatieren.

Anders erfolgt aber die Drehung, wenn die suchende Hand die beckenwärts liegende Mesenterial-Fläche erfasst. Dann muss beim Zurückziehen der Hand die periphere Schlinge vor der centralen liegen, die Drehung der Schlinge erfolgt im Sinne des Uhrzeigers. Beide Male jedoch wird die nur wenig über das Niveau der Bauchwunde vorgezogene Schlinge das gleiche Bild bieten, indem der links liegende Schenkel einem weiteren Zuge nicht folgt. Die im ersteren Falle eingetretene falsche Drehung wird erst durch ein weiteres Vorziehen der Schlinge, was einen Überblick über die Mesenterial-Verhältnisse bietet, demaskirt.

Die Anlagerung der Schlinge an den Magen wurde stets so ausgeführt, dass jene Ebene, die man sich durch beide Schlingenschenkel gelegt denken kann, in der Frontal-Ebene lag. In der Kocher-

schen[1]) Methode, bei welcher die genannte Ebene der sagittalen Richtung entspricht, können wir einen besonderen Vortheil nicht erblicken; wir kommen darauf weiter unten zurück, wo wir über die Ursache der Spornbildung und die Versuche sie zu vermeiden sprechen.

Ist die Dünndarmschlinge der hinteren Magenwand in richtiger Weise angelegt, so pflegen wir dieselbe durch zwei Lembert'sche Nähte in dem Umfange zu fixiren, in welchem man die Anastomose ausführen will. Was die Grösse des Lumens der Anastomose anbelangt, so haben wir Erfahrungen nach beiden Richtungen: es wurden wiederholt sehr breite Anastomosen angelegt, andere Male nur Löcher gemacht, welche einen Finger bequem passiren liessen, aber die Funktion derselben wurde hierdurch nicht alterirt.

Im allgemeinen machen wir jetzt die Öffnung etwa daumendick.

Nachdem die Dünndarmschlinge durch zwei Serosa-Nähte in der gewünschten Ausdehnung an den Magen fixirt ist, eröffnen wir sofort den Magen und den Darm ohne eine exacte hintere Serosa-Naht voraus zu schicken. Die Nothwendigkeit derselben haben wir nicht einsehen gelernt, obwohl wir sie lange Zeit geübt haben.

Die Art der Eröffnung des Magens war immer die eines linearen Schnittes. Methoden zu wählen, welche einen klappenartigen Verschluss geben sollen, wie z. B. die von Kocher, halten wir deshalb für eine unnöthige Complication, weil ein solcher Effect fast unmöglich erreicht werden kann; dies schon deshalb, weil der als Ventil funktionirende Lappen wohl in der kürzesten Zeit zu einem unförmigen, winzigen Bürzel zusammenschrumpfen muss. Nach Eröffnung des Magens quillt die Schleimhaut mitunter so stark hervor, dass sich die Resection eines Streifens derselben empfiehlt, andere Male allerdings sieht man die atrophische Magenschleimhaut ziemlich stark von den Schnitträndern zurückweichen. Was die Darmschleimhaut anbelangt, so sieht man bei ihr vorwiegend das erstere Verhalten, und ist auch hier eine Resection der prolabirenden Mucosa häufig erforderlich. Es hat sich in der letzten Zeit bei der Eröffnung der Lumina eine empfehlenswerthe Methode herausgestellt, welche darin besteht, dass man in der Mitte zwischen den beiden ersten Serosa-Nähten eine kleine Lücke in den Magen und eine ebensolche in den Darm macht und sofort von hier aus mit der Anlegung der hinteren Nahtreihe beginnt. Hat man diese Naht geknüpft, so besitzt man einen Zügel und kann durch Anziehen an demselben vielerlei Vor-

1) Kocher, Chirurgische Operationslehre. 2. Aufl.

theile erringen. Zunächst spannt man durch Zug an demselben und einer der beiden Serosa-Nähte die zwischen gelegene Strecke des Magens und Darmes an und kann nun leicht mit einer Scheere dieselbe durchtrennen. Sofort wird nun am jenseitigen Ende des Schnittes eine Naht angelegt, welche Magen- und Darmwand etwa $^1/_2$ cm tief fasst und so weit aneinander fixirt. Durch Zug an der gegenüberliegenden Serosa-Naht, analoge Eröffnungs- und Nahtweise erhält man eine bequeme Verbindung der hinteren Magen- und Darmwand, welche der raschen Anlegung der zwischen gelegenen Nähte, der Blutstillung und der oben erwähnten Suspension der Magenöffnung über dem Flüssigkeitsspiegel sehr förderlich ist. Wir betrachten diese hintere Naht als die hauptsächlichste Stütz-Naht und legen dieselbe deshalb so weit ausgreifend an, weil die Brüchigkeit selbst einer hypertrophischen Magenwand eine überraschend grosse sein kann, wofür als Beleg der Fall 31 dienen mag. Bei demselben fand sich eine stark hypertrophische, doch ungemein brüchige Magenwand, so dass im Momente, als die hintere Nahtreihe vollendet war, bei einem leichten Pressen sämtliche Nähte durchrissen. Nach Fertigstellung der die hintere Wand betreffenden Nähte gehen wir in der regelrechten Weise auf die Naht der vorderen Wand über. Die Nähte selbst fassen für gewöhnlich Mucosa, Muscularis und Serosa. Dabei bestrebt man sich natürlich von der Mucosa recht wenig, von der Serosa um so mehr in die Naht zu bekommen. Ein Auslassen der Mucosa könnte insbesondere nach zu starker Resection oder natürlicher Retraction derselben leicht einmal zur Stenosirung führen, hingegen möchten wir nicht zu viel Gewicht darauf legen, dass j e d e der Nähte die Mucosa mitfasse. Diese durchgreifende Naht wird stets als Knopfnaht angelegt. Als Grund für dieses etwas umständlichere Verfahren möchten wir die Möglichkeit anführen, dass die Brüchigkeit der Magenwand leicht zum Durchschneiden der einen oder anderen Naht führen kann, ein Ereignis, das bei Knopfnähten gewiss nicht von den Folgen begleitet sein wird wie bei einer fortlaufenden Naht, weil es in diesem Fall zur Lockerung einer grösseren Nahtstrecke führen muss. Als Nahtmaterial benutzen wir ausschliesslich Seide, nicht zu dünnen Calibers, für die durchgreifende Naht, hingegen Darmseide für die Serosanaht. Für die Knopfnähte stehen Troiquart-Nadeln in Verwendung, für die sogleich zu beschreibende Serosanaht englische Nähnadeln.

Nach Vollendung der durchgreifenden Naht beginnen wir die Naht der Serosa, an dem dem Operateur zugewandten Wundwinkel und üben dieselbe als fortlaufende Naht derart, dass wir mit Daumen

und Zeigefinger der linken Hand an dem Endfaden der ersten Naht anziehen, während der Mittelfinger hinter der Anastomosen-Öffnung liegend, die zu vereinigenden Theile in passender Weise der Nadel zuführt. Im weiteren Verlaufe der Naht ergreift der Daumen und Zeigefinger der linken Hand nach jeder Naht das mit der Nadel armirte Fadenende, um die Naht anzuspannen und um die Anlegung der nächsten Naht durch dieselbe Spannung zu erleichtern.

Der Assistirende hat dabei lediglich die Aufgabe, Darm und Magen vor der Nadelspitze zu bewahren, indem er die letztere stets sofort nach aufwärts drängt. Die Fortsetzung der Naht auf die dem Operateur abgewandte Seite erfordert manchmal, wenn die Spannung oder die Brüchigkeit der Theile gross ist, dass der Operateur sich auf die andere Seite des Patienten begebe. In dieser Weise wird die Naht bis zum Anfangspunkte zurückgeführt und hier Anfangs- und Endfaden mit einander verknüpft. Der minder Erfahrene hat genauestens darauf zu achten, dass er bei Anlegung dieser Naht die Knöpfe der durchgreifenden Naht nie aus dem Gesichte verliere, da er sonst leicht durch die Serosa-Naht zu breite Flächen miteinander in Berührung bringen könnte, ein Umstand, der wie wir später ausführen werden, uns von besonderer Bedeutung zu sein scheint. Diese Methode der fortlaufenden Naht wird in der Mehrzahl der Fälle seit mehr als zwei Jahren geübt, nachdem es uns eine unnütze Verzögerung zu sein scheint, auch diese Vereinigung in Form der exacteren Knopfnaht durchzuführen.

Damit schloss bis vor Kurzem stets der intraperitoneale Theil der Operation. Die immer wiederkehrenden Todesfälle [1]), welche durch die sogenannte Spornbildung bedingt wurden, führten zu eingehenden Überlegungen. Es erscheint uns sehr wahrscheinlich, dass die Serosa-Naht vielfach die Schuld an diesem Umstande tragen mag. Wir können uns leicht vorstellen, dass der nothwendigerweise entstehende Sporn zwischen zu- und abführendem Darmschenkel durch eine zu breite Anlagerung des letzteren an den Magen, derart verzogen wird, dass er nach diesem hinrückend zu einem Verschlusse desselben ganz besonders dann führen kann, wenn auch vorn und hinten die Serosa-Nähte dem Mesenterialansatze des Dünndarmes zu nahe liegen, wodurch die Schneide des Sporns bis nahe an das Niveau der Magenfistel gehoben wird. So wenigstens präsentiren sich stets die Befunde an der Leiche, welche auch am herausge-

1) Das Regurgitiren des Darminhaltes ist allerdings nur in zwei von den angeführten Fällen durch den Obductionsbefund bestätigt, während die klinische Beobachtung uns weit öfters zur Annahme eines solchen Vorganges führte.

nommenen Präparate den Finger nur mit Mühe in den abführenden Schenkel gelangen lassen. Von dieser Überlegung ausgehend, haben wir seit nicht ganz einem Jahre jedesmal den zuführenden Darmschenkel durch einige Serosa-Nähte auf etwa 2—3 cm Länge von der Fistelöffnung aufwärts an den Magen fixirt. Gleich im ersten dieser Fälle hatten wir einen Misserfolg (Fall 57), der aber durch die Obduction aufgeklärt wurde, insofern, als dieselbe zeigte, dass die wenigen Serosa-Nähte am Magen durchgeschnitten hatten. Seitdem haben wir dieses unglückliche Ereignis zu beobachten nicht mehr Gelegenheit gehabt und sind nicht abgeneigt, diesen Erfolg der genannten Methode zuzuschreiben. In die Discussion über die Verwendbarkeit, Vor- und Nachtheile des Murphy-Knopfes wollen wir uns mit Rücksicht auf die geringe Zahl der in dieser Weise behandelten Kranken nicht zu weit einlassen. Wenn man aber als besonderen Vortheil dieses Verfahrens die kurze Dauer seiner Durchführung hervorhebt, so möchten wir darauf bemerken, dass in der Hand eines gewandten Operateurs dieser Unterschied nicht gar so gross ausfällt. Wenn eine Operation längere Zeit in Anspruch nimmt, so ist es zumeist durch Fixationen, umständliche Exploration des Tumors, Schwierigkeiten beim Vorziehen des Magens oder beim Auffinden der richtigen Darmschlinge, Blutung aus einem verletzten Gefäss im Mesocolon und dergleichen bedingt, alles Umstände, welche bei der Technik mit dem Knopfe sich ebenso leicht ereignen können. Will man daher einen zeitlichen Vergleich zwischen den beiden Verfahren anstellen, so muss man entweder ganz einfache, in keiner Weise complicirte Operationen gegenüber stellen oder die Zeit vom Augenblicke der Fixation des Magens an den Darm bis zur vollendeten Serosa-Naht, beziehungsweise dem Zusammenschieben der beiden Knopfhälften bemessen. Unter diesen Umständen ergiebt sich der zeitliche Gewinn durch Murphy's Knopf für einen rasch arbeitenden Operateur auf etwa 6—8 Minuten, ein Gewinn, der gewiss nicht schwer in die Wage fallen kann.

Als Übelstand des Knopfes möchten wir aber einen Umstand erwähnen, welcher uns in der ersten Zeit, als dieser Behelf bekannt wurde, zum entschiedenen Gegner desselben machte, bis die mitgetheilten zahlreichen Erfahrungen zu unserer Überraschung unsere Sorge ungerechtfertigt erscheinen liessen. Es ist eine Thatsache, die man jedesmal wieder beobachten kann, dass Stenose des Digestions-Tractes vor derselben massenhaft Körper angesammelt sind, die zu einer Verstopfung des Murphy'schen Knopfes höchst geeignet erscheinen. Die zahllosen Fruchtkerne, Schalen von Hülsenfrüchten,

Weinbeeren u. s. w., welche an diesem Orte Tage und Monate, mitunter selbst Jahre, lang sich stauen, können selbst erfahrene Kliniker und Anatomen durch ihre Zahl in Erstaunen setzen. Macht sich dieser Umstand schon bei der Ausspülung des Magens in höchst störender Weise geltend, so sollte man dasselbe für den Knopf erwarten. Dass diese Beobachtung dennoch nirgends gemacht wurde, erklären wir uns derart, dass diese Verstopfungen nicht leicht längere Zeit andauern, dass dieselben aber nicht vorkommen sollten, glauben wir trotz der geringen Zahl unserer Beobachtungen bestreiten zu dürfen. In beiden Fällen, Nr. 66 und 67, die uns zur Verfügung stehen, haben wir die Wahrnehmung gemacht, dass die Funktion der Anastomose erst dann ungestört von statten ging, als man annehmen konnte, oder wie in dem zweiten Falle (67) fühlen konnte, dass der Knopf durchgeschnitten und seinen Platz verlassen hatte. Bis dahin hatten die Patienten immer noch Verdauungs-Beschwerden, ab und zu auch Erbrechen, welches wir uns dadurch erklärten, dass solche Verstopfungen sich vorübergehend ereigneten. Auf die übrigen Nachtheile oder Vortheile, welche dem Murphy-Knopfe nachgesagt werden, können wir wegen Mangel eigener Erfahrung nicht eingehen.

Was die Nachbehandlung betrifft, so haben sich die Principien im Laufe der letzten Jahre in diesem Punkte vielfach geändert. Im allgemeinen ist man wohl geneigter geworden, frühzeitig eine entsprechende Ernährung per os einzuleiten. Derzeit werden an der Klinik die mittelst Gastroenterostomie behandelten Kranken folgendermassen ernährt: Sobald das Erbrechen nach der Narkose aufgehört hat, also gewöhnlich am Tage nach der Operation, wird mit flüssigen Nahrungsmitteln esslöffelweise begonnen, derart, dass etwa das Tagesquantum sich auf einen halben Liter Milch ein oder zwei Tassen kräftiger Suppe, einige Schluck Wein oder etwas Cognac beläuft. Schon am zweiten Tage bewilligen wir, sofern der Patient das Nahrungsbedürfniss hat, auch grössere Quantitäten flüssiger Nahrungsmittel, die wir aber nie auf einmal in grösserer Menge nehmen lassen. Wir legen kein zu grosses Gewicht darauf, dass die Flüssigkeiten gekühlt verabreicht werden. Bei dieser flüssigen Diät, welche sich allerdings nach wenigen Tagen auf ein bis zwei oder auch mehr Liter Milch, die entsprechende Zahl von Kraftsuppe mit Ei erhöht, lassen wir die Patienten 6—8 Tage. Nach dieser Zeit beginnen wir Fleischnahrung unter Vermeidung der schwer verdaulichen Gemüsesorten. Wir können uns vollständig zufrieden erklären mit den Erfolgen dieser Diätvorschriften und finden äusserst selten Veranlassung, von denselben abzuweichen, weil dieselben den Be-

dürfnissen der Ernährung sowohl, als der Geschmacksrichtung und der Verdauung solcher Patienten vollkommen angepasst sind. Wenn wir auch die Ueberzeugung jener Chirurgen theilen, welche behaupten, dass eine gut angelegte Naht durch die Passage von wohlgekauten Fleischstückchen nicht Schaden leiden wird, so sehen wir doch nicht ein, warum wir die Festigkeit derselben unnützer Weise und in den meisten Fällen auch gegen den Willen des Patienten, der in den ersten Tagen nach der Operation niemals Gelüste nach Wurst und Kraut (Roux) äussert, auf die Probe stellen sollen, um so mehr als es nicht nur auf die Festigkeit der Fäden, sondern auch auf die der Magenwand ankommt.

Eine Erscheinung, welche im Verlaufe der Heilung wohl nicht allzuselten sich ereignen dürfte, ist eine Atonie des Magens. Selten mag sie wohl so hohe Grade erreichen, wie in dem Falle Nr. 25. Jedenfalls fordert diese Erfahrung uns auf, in allen jenen Fällen, wo Erbrechen ausbleibt, und dabei eine stärkere Blähung der Magengegend constatiert wird, auf der Hut zu sein, damit nicht ein ähnlicher trauriger Ausgang, wie in dem von uns beobachteten Falle sich ereignet. Es ist gewiss berechtigt, wenn wir der Ansicht sind, dass jene Frau durch eine rechtzeitige Magenausspülung vielleicht gerettet worden wäre.

Es ist eine schon wiederholt beobachtete Thatsache, dass auch bei länger anhaltendem, die Kranken stark schwächendem Erbrechen nach der Operation die Magenausspülung (Fall 21) einen wohlthätigen Einfluss übt, was denjenigen, der einmal wahrgenommen hat, welch' übelriechende Massen auf diese Art entfernt werden, nicht wundern wird. Es mag wohl sein, dass das in den Magen fliessende Blut zur Entstehung derselben auch dann Veranlassung giebt, wenn der Operation eine ausgiebige Ausspülung des Magens vorausgegangen ist. Nichts destoweniger können wir es nicht unterlassen auf die schon anfangs geäusserten Bedenken betreffs der Magenausspülung aufmerksam zu machen.

Eine nach der Operation auftretende und von dem durch das Vorziehen des Magens zertrümmerten Carcinom herrührende Blutung wird man mit medicinischen Mitteln behandeln müssen.

Eine Beobachtung, welche wir einige Male zu machen Gelegenheit hatten, ist merkwürdig und erwähnenswerth. Es war im Falle Nr. 9, wo das andauernde Erbrechen der Patientin uns zu der Ueberlegung brachte, ob nicht vielleicht der Umstand, dass die Anastomose der lordotisch gekrümmten Wirbelsäule unmittelbar auflag und von den stark gespannten Musculis rectis gegen dieselbe comprimirt werden

konnte, die mangelhafte Funktion der Fistel bedinge. Wir liessen die Patientin, obwohl erst wenige Tage seit der Operation verstrichen waren, im Bette aufsetzen und nahmen wahr, dass das Erbrechen aufhörte, um sich wieder einzustellen, wenn sich die Patientin längere Zeit in horizontaler Lage befand. Wir wiederholten eine ähnliche Beobachtung einige Male (Fall 22, 59) und wollen es der Ansicht der Fachmänner überlassen, ob diese oder eine andere Erklärung für die Thatsache zu geben sei.

Im allgemeinen gestatten wir den Patienten am 12. oder 14. Tage das Aufsetzen im Bette, am 16. oder 18. Tage das Aufstehen und entlassen sie gewöhnlich am Ende der 3ten Woche. Eine Bauchbinde lassen wir die Operirten nicht tragen, und haben wir niemals einen Nachtheil davon bemerkt. Was den weiteren Verlauf anbelangt, so können wir allerdings nur soviel sagen, dass, trotzdem wir uns stets bemühen, möchlichst weit vom Carcinom entfernt die Anastomose anzulegen, es recht häufig wiederum zur Stenosirung kommt. In solchen Fällen erübrigt uns dann Nichts als zu den medicinischen Mitteln zu greifen, um der Euthanasia gerecht zu werden, oder, falls der Patient noch kräftig genug ist und sich zu dem traurigen Eingriff entschliesst, die Jejunostomie anzulegen.

Wenn wir den weiteren Verlauf an unseren operirten Fällen zusammenfassend betrachten, so ergeben die angestellten Erkundigungen vollständiges Wohlbefinden der Patienten in einem Falle 3¼ Jahre, in einem Falle 2 Jahre, in 3 Fällen 1 Jahr, in 2 Fällen 8 Monate, in je einem Falle 6 Monate, 5 Monate und 4 Monate, in 2 Fällen durch 3 Monate und in einem Falle 2 Monate nach der Operation anhaltend. Es erlagen schliesslich ihrem Leiden vom Tage der Operation an gerechnet nach 1¾ Jahren (nachfolgende Jejunostomie) 1 Fall, nach 15 Monaten 1 Fall, nach 10 Monaten, nach 8 Monaten, nach 7 Monaten je ein Fall, nach 6 Monaten 2 Fälle, nach 5 Monaten, nach 4 Monaten, nach 3 Monaten und nach 2 Monaten je ein Fall.

In 11 Fällen blieben die Nachfragen unbeantwortet, nur in einem derselben erfuhren wir das erfolgte Ableben ohne nähere Angabe der Zeit oder der vorangegangenen Beschwerden.

University of Califor
LIBRAI

Nr.	Geschlecht, Alter	Beschwerden	Befund	Datum der Operation. Operateur	Befund bei der Operation
1	m. 38 J.	Vor 6 Monaten bemerkte der Mann, welcher schon durch einige Zeit an drückenden Schmerzen in der Magengegend litt, im Abdomen zwischen Rippenbogen und Nabel eine Geschwulst, welche seither an Grösse zunahm. Auch steigern sich die Beschwerden, Druckgefühl und Uebelkeiten, besonders nach dem Essen. In den letzten Monaten bedeutende Gewichtsabnahme.	Zart gebauter, magerer, kachektisch aussehender Mann. Im Abdomen etwas oberhalb und auch rechts vom Nabel ein höckeriger, derber, etwas druckempfindlicher Tumor. Der leere Percussionsschall über demselben geht direct in die Leberdämpfung über.	14. Juli 1890. *Hochenegg.*	Ueber faustgrosser höckeriger, ziemlich derber Tumor, der de Pars pylorica u. zum Theil der hintere Magenwand angehört gegen die Leber ver schieblich, basiswärts aber fixirt erscheint In der Umgebung de Tumors zahlreich vergrösserte Lymph drüsen.
2	m. 53 J.	Seit 6 Monaten leidet Patient an fast continuirlichen Schmerzen und Druckempfindlichkeit in der Magengegend, von der die Schmerzen gegen das linke Hypogastrium ausstrahlen. Einige Male bemerkte er Abgang von ganz schwarzem Stuhl. Hämatemesis bestand nie. Seit 3 Monaten bemerkt er einen Tumor in der Magengegend.	Stark abgemagerter, blasser Mann. Ungefähr 1 Querfinger über dem Nabel ist ein etwa apfelgrosser Tumor deutlich prominent. Bei der Palpation lässt sich constatiren, dass derselbe in der Mittellinie liegt, von harter Consistenz, höckeriger Oberfläche und nicht druckempfindlich ist. Ueber dem Magen deutliches Plätschern. Bei Aufblähung des Magens wird der Tumor nach rechts gedrängt.	13. Juni 1891. *Hochenegg.*	Die Untersuchung nach Eröffnung de Peritoneums ergab ei nen cylindrischen Tu mor am Pylorus, wel cher sich längs de kleinen Curvatur mi einer zapfenförmige Infiltration fortsetzt Der Pylorus stellt sich als ein starrwandige stark verengtes Roh dar.
3	m. 46 J.	Im Alter von 14 Jahren war Patient magenleidend, starke Appetitlosigkeit und häufiges Erbrechen. Wiederholt derartige Zustände bis zu seinem 20. Lebensjahr. Dann Wohlbefinden bis vor 4 Monaten. Als erstes Symptom bemerkte er damals ein unbestimmtes Druckgefühl im rechten Hypochondrium, welches sich bald zu sehr heftigen, krampfartigen, ausstrahlenden Schmerzen steigerte. In den letzten 2 Monaten starke Abmagerung und häufiges Erbrechen.	Gracil gebauter, abgemagerter Körper mit leicht gelblicher Hautfarbe. In der rechten Regio epigastrica gleich oberhalb der Nabelhöhe ein ca. faustgrosser, derber, höckeriger Tumor zu tasten. Magen bedeutend dilatirt.	3. Juli 1891. *Hochenegg.*	Faustgrosser Tumo von harter Consisten dem Pylorustheil de Magens entsprechend nach rückwärts gegen die Wirbelsäule un mit dem Pancreas fe verwachsen. Der Py lorus ein starrwandi ges, für den Zeigefinge knapp durchgängige Rohr.

rt der astomose	Verlauf	Ausgang	Anmerkung
enterostomie v. Hacker.	15. Juli. In der Nacht wiederholtes Erbrechen. Keine Schmerzen. Puls klein und frequent. 17. Juli. Temperat. 38°. Puls sehr frequent und irregulär. 18. Juli. Exitus letalis.	Letal.	Die Obduction ergab: Carcinoma medullare ventriculi ad partem pyloricam valde exulceratum. Gangraena circumscripta lob. infer. pulm. dextr. Peritonitis incipiens. Die Anastomose zwischen Magen und Jejunum für einen Finger bequem durchgängig; die Naht vollkommen sufficient; auch bei stärkerem Druck ist die Nahtstelle undurchlässig.
enterostomie v. Hacker.	14. Juni. Wohlbefinden, Puls und Temperatur normal. Keine Schmerzen. 19. Juni. Grosse Mattigkeit und Schlaf. Appetit gut. Keinerlei Beschwerden nach der Nahrungsaufnahme. 26. Juni. Verbandwechsel. Hautwunde per primam geheilt. Grosses Schwächegefühl. Puls klein und frequent, Temperatur normal. 27. Juni. Exitus letalis.	Letal.	Obductionsbefund: Carcinoma exulceratum partis pyloricae et carcinomata secundaria hepatis et glandularum lymphat. Haemorrhagia gravissima ex neoplasmat. exulcerat. in tubum intestinale. Im pylorischen Antheile des Magens ein 3 fingerbreites, vollständig exulcerirtes, die Wand auf 1 ½ cm Dicke infiltrirendes, reichlich Saft gebendes Neoplasma, in der zottig zerfallenen Oberfläche desselben zahlreiche, schwarze Gerinnsel. Der Pylorus kaum für den kleinen Finger durchgängig. Die angelegte Anastomose liegt an der unteren Circumferenz der hinteren Magenwand, entsprechend der Mitte der grossen Curvatur, und ist für den Daumen bequem durchgängig. —
roenterostomie h v. Hacker.	4. Juli. Erbrechen blutigen Schleimes. Puls und Temperatur normal. 5. Juli. Kein Erbrechen mehr, subjectives Wohlbefinden. 8. Juli. Appetit gut. Keine Beschwerden. 24. Juli. Wunde bis auf eine erbsengrosse, granulirende Stelle per primam verheilt.	9. August wird Pat. entlassen. Sein subjectives Befinden ist ein sehr gutes. Sein Aussehen befriedigend.	—

Nr.	Geschlecht, Alter	Beschwerden	Befund	Datum der Operation. Operateur	Befund bei der Operation
4	w 58 J.	Seit ungefähr einem Jahre leidet Pat. an heftigen Magenschmerzen, welche in verschieden langen Zwischenpausen auftreten. Auch hat sie häufiges Erbrechen, welches in letzter Zeit beinahe nach jeder Mahlzeit auftritt. Seit 5 Monaten bemerkt sie im Bauche eine Geschwulst, in der Gegend des Nabels. Gewichtsabnahme seit einem Jahre um 20 kg.	Sehr abgemagertes, kachektisch aussehendes Individuum, von leicht ictterischer Hautfarbe. In der Gegend des Nabels, etwas nach oben und rechts von demselben im Abdomen ein etwas druckempfindlicher, respiratorisch verschieblicher, apfelgrosser, derber Tumor zu tasten. Magen sehr ektatisch, deutliche Peristaltik sichtbar.	21. August 1891. *Frank.*	In der Pars pylorica des Magens ein faustgrosser, stark stenosirender Tumor, welcher an einer Stelle mit dem Peritoneum verwachsen ist. Im Mesenterium zahlreiche vergrösserte Lymphdrüsen.
5	m. 44 J.	Seit 2 Jahren Magenbeschwerden, welche sich besonders im Erbrechen von grossen Mengen 1—2 Stunden nach der Nahrungsaufnahme äussern. Seit 3 Monaten heftige Schmerzen und saures Aufstossen. Hämatemesis hat nie stattgefunden.	Abgemagerter Mann, von kachektischem Aussehen. Abdomen weich, im Epigastrium etwa 2 Querfinger über dem Nabel druckempfindlich, daselbst kleinapfelgrosser, derber Tumor zu tasten.	4. Juni 1892. *Frank.*	Am Pylorus ein kindsfaustgrosser, stark strieturirender Tumor, welcher an der Leber adhärent ist. Zahlreiche vergrösserte Lymphdrüsen im Mesogastrium.
6	m. 34 J.	Die Krankheit begann vor 2½ Jahren mit Appetitlosigkeit, Erbrechen und Magenschmerzen. Vor 1½ Jahren zum ersten Male Hämatemesis. Seither öfters Erbrechen braunen Schleimes und kaffeesatzähnlicher Massen. Seit einem Monate lag der Kranke auf einer internen Klinik.	Schwächlicher, mittelgrosser, abgemagerter Mann. Magen sehr ectatisch, deutliche Peristaltik und Plätschern. Die chemische Untersuchung des Mageninhaltes ergiebt freie HCl.	11. April 1893. *Schnitzler.*	Am Pylorus der sehr ectatischen Magens, welcher an seiner Vorderwand bis zu 1 mm Dicke weisse Auflagerungen trägt, ein fast hühnereigrosser derber Tumor; von demselben zur Porta hepatis zahlreiche derbe Bindegewebsstränge hinziehend. Im Peritoneum zahlreiche vergrösserte Lymphdrüsen
7	w. 49 J.	Vor 5 Jahren hatte Patientin Schmerzen in der Magengegend. Dann Wohlbefinden bis vor 8 Monaten, zu welcher Zeit sich Uebelkeitsgefühle einstellten. Bald erbrach sie auch, sowohl nach dem Genusse fester, als auch flüssiger Nahrung. Nach 2 Monaten eine Zeit relativen Wohlbefindens, welches bis vor 4 Monaten anhielt. Von nun an wieder Uebelkeit, immer häufiger werdendes Erbrechen und Schmerzen im Bauche, welche sich etwas nach abwärts vom Nabel localisirten. Seit dieser Zeit liegt Pat. zu Bette.	Ungemein abgemagerte, schwächliche Frau. Die grosse Curvatur des Magens reicht bis 2 Querfinger unter den Nabel und endet nach rechts zu in einem höckerigen, derben Tumor.	14. Juni 1893. *Ewald.*	Der Tumor ist über kindsfaustgross, höckerig und derb seine Lage entspricht dem Pylorus. Von ihm lässt sich ein derber Strang ins Ligament hepato-duodenale verfolgen. Der Pylorus sehr strieturirt, so dass der kleine Finger nicht zu entriren vermag. In der Serosa des Magens finden sich zahlreiche, derbe, weisse Plaques, im Mesenterium zahlreiche harte Drüsen.

Art der Anastomose	Verlauf	Ausgang	Anmerkung
Gastroenterostomie nach v. Hacker.	22. August. Wiederholtes Erbrechen von etwas blutig gefärbten Massen, ebenso am 23. und 24. '25. August. Kein Erbrechen mehr. Temp. und Puls normal. 30. August. Hautwunde reactionslos. Abdomen weich, in d. Magengegend schmerzhaft. Temp. normal, P. klein u. frequent. 31. August. Exitus.	Letal.	Obductionsbefund: Carcinoma pylori. Peritonitis purulenta circumscripta. Pneumonia lobular. lob. infer. dextr. Die Naht der angelegten Anastomose sufficient.
Gastroenterostomie nach v. Hacker.	5. Juni. Wiederholtes Erbrechen. Schmerzen im Abdomen. Trockene Zunge, verfallenes Aussehen. 7. Juni. Exitus.	Letal.	Obductionsbefund: Carcinoma pylori. Peritonitis diffusa post gastroenterostomiam. Naht sufficient.
Gastroenterostomie nach v. Hacker. Ungemein brüchige Magenwand. Wiederholtes Durchreissen der durchgreifenden Nähte.	Nach der Operation starker Collaps. 12. April. Puls besser. Zunge feucht. Kein Singultus. Keine Schmerzen. 17. April. Abdomen aufgetrieben, schmerzhaft. 18. April. Exitus.	Letal.	Obductionsbefund: Infiltrirendes Carcinom am Pylorus. Diffuse Peritonitis. Nähte sufficient.
Gastroenterostomie nach v. Hacker.	15. Juni. Nacht sehr unruhig, Puls klein, Temperat. 35,8°. — Abdomen weich. 17. Juni. Erbrechen von kaffeesatzfarbigen Massen. 19. Juni. Exitus letalis.	Letal.	Die Obduction (Prof. Paltauf) ergab als Todesursache Inanition. Keine Peritonitis. Der Tumor am Pylorus ist eine narbige Strictur nach Ulcus. —

Nr.	Geschlecht, Alter	Beschwerden	Befund	Datum der Operation. Operateur.	Befund bei der Operation
8	m. 51 J.	Vor 25 Jahren eine Erkrankung, welche mit Magenbeschwerden, Appetitlosigkeit u. Erbrechen einherging. Nach einigen Wochen Genesung. Doch seither häufig vorübergehende Uebelkeiten. Seit 3 Monaten sehr häufiges Erbrechen, beinahe nach jeder Nahrungsaufnahme, Druckgefühl im Magen und Abmagerung.	Ziemlich kräftig gebauter, sehr abgemagerter Mann. — Im rechten Epigastrium eine kindsfaustgrosse Geschwulst von kleinhöckeriger Oberfläche mit derber Consistenz.	31. Juli 1893. *Schnitzler.*	—
9	w. 28 J.	Seit 3 Monaten stellte sich bei der Frau Erbrechen ein, welches immer häufiger auftrat. Das Erbrochene bestand nur in Speiseresten. Blut war nie beigemengt. Vor einem Monate bemerkte sie in der linken oberen Bauchgegend eine längliche Geschwulst.	Gracil gebaute, abgemagerte Frau. Abdomen flach, nicht schmerzhaft. Knapp oberhalb u. etwas nach rechts vom Nabel fühlt man einen derben, kleinapfelgrossen, höckerigen Tumor. Die untere Magengrenze steht in Nabelhöhe. Deutliche Plätschergeräuche über dem Magen.	23. Oct. 1893. *Ewald.*	Der Tumor nimmt die Regio pylorica u den daranstossende Theil der kleinen Curvatur ein, ist etwa von Kindsfaustgrösse, im ganzen rundlich, die Oberfläche von grösseren und kleineren Höckern gebildet Die Consistenz ist eine derbe.
10	m. 66 J.	Seit 5 Jahren Magenbeschwerden; anfangs nur zeitweilig Appetitlosigkeit und Uebelkeit, Gefühl von Druck nach dem Essen und Aufstossen. Seit 3 Wochen hat Pat. fast beständig drückende und brennende Schmerzen im Magen und sehr häufiges Erbrechen.	Hochgradig abgemagerter, anämischer Patient von sehr kachektischem Aussehen. In der Magengegend eine etwa hühnereigr. Geschwulst zu tasten, welche etwas oberhalb und nach rechts vom Nabel liegt. Magen sehr ektatisch bis 2 Querfinger unter den Nabel reichend.	5. Nov. 1893. *Schnitzler.*	Der Tumor ist faustgross, sehr derb auch nahezu die ganze vordere Magenwand infiltrirt.
11	m. 54 J.	Seit vielen Jahren Druckgefühl im Magen nach dem Essen, Schmerzen und zeitweises Erbrechen. Vor 2 Jahren bedeutende Zunahme der Schmerzen; dieselben strahlen von der Magengegend gegen die Rippen, gegen das Kreuzbein u. gegen die Arme aus. Nach einigen Wochen Besserung. Vor 3 Monaten abermals überaus heftige Schmerzen. Seit einem Monate befand sich Pat. in einer intern. Klinik.	Mässig kräftiger, blasser, abgemagerter Patient. Magengegend vorgewölbt. Tumor nicht zu tasten. In der rechten Parasternallinie in Nabelhöhe etwas druckempfindlich. Die chemische Untersuchung ergiebt freie Salzsäure, Milchsäure in Spuren.	3. März 1894. *Schnitzler.*	Magen überaus stark dilatirt. Am Pylorus ein wallnussgrosser Tumor. Sehr kurzes Mesocolon.

Art der Anastomose	Verlauf	Ausgang	Anmerkung
Gastroenterostomie nach Wölfler.	1. Aug. Puls und Temperatur normal. Allgemeinbefinden gut. 6. Aug. Wohlbefinden anhaltend. Keine Schmerzen. Kein Erbrechen. Appetit gut. 12. Aug. Hautwunde per primam geheilt. 17. Aug. Pat. hat sichtlich zugenommen.	18. Aug. Die Beschwerden, welche den Pat. an die Klinik führten, sind sämmtlich geschwunden. Er sieht gut aus und verlässt mit heutigem Tage das Spital.	Nach brieflicher Mittheilung im Januar 1894 verstorben.
Gastroenterostomie nach v. Hacker.	In den ersten Tagen nach der Operation häufiges Erbrechen. Nachdem Patientin am 6. November aufgesetzt wird, sistirt das Erbrechen, u. sie kann nun die Speisen ohne Beschwerden zu sich nehmen. Hautwunde per primam geheilt.	Nachdem Patientin eine croupöse Pneumonie, welche am 8. Nov. einsetzte, überstanden hat, wird sie am 25. Nov. aus d. Spitalpflege entlassen. Erbrechen hat sie seit 6. Nov. nicht mehr, auch hat sie keinerlei wie immer geartete Beschwerden.	Nach einer brieflichen Mittheilung am 14. Juni 1894 verstorben.
Gastroenterostomie nach v. Hacker.	6. Nov. Erbrechen. Puls klein und frequent. Das Erbrechen dauert bis zu dem am 4. Tage eintretenden Exitus an.	Letal.	Obductionsbefund: Peritonitis. Der Pylorus, wie die benachbarten Partien der kleinen Curvatur und vorderen Magenwand sind von einem unregelmässig gestalteten, oberflächlich nekrosirten Tumor eingenommen. An der grossen Curvatur, etwa 8 cm vom Pylorus entfernt, die Anastomose. Daselbst eine thalergrosse Lücke in der hinteren Magenwand. Die Nähte haben zum grössten Theile durchgeschnitten.
Gastroenterostomia antecolica anterior.	Nach der Operation starker Collaps, aus dem sich Pat. nicht mehr erholte. 4. März. Exitus letalis.	Letal.	Obductionsbefund: Pylorus-Stenose bedingt durch ein Ulcus rotundum. Magen hochgradig dilatirt. Anastomose für den Daumen bequem durchgängig. Naht intact.

Nr.	Geschlecht, Alter	Beschwerden	Befund	Datum der Operation. Operateur.	Befund bei der Operation
12	m. 35 J.	Seit einem Jahre klagt Pat. über Appetitlosigkeit, häufigem sauren Aufstossen und Druckgefühl nach dem Essen. Seit 3 Monaten stechende, in den Rücken ausstrahlende Schmerzen im Magen. Häufiges Erbrechen.	Gracil gebauter, abgemagerter Mann mit beiderseitigem Spitzencatarrh. In der Mitte zwischen Nabel u. Processus xiphoideus fühlt man einen mit seiner Längsrichtung horizontal gestellten Tumor von ca. Hühnereigrösse, grobhöckerig und hart.	20. März 1894. *Schnitzler.*	Am Pylorus ein grobhöckeriger desselben in 3 Quer fingerbreite circulär umgreifender Tumor welcher mit der Leber verwachsen ist.
13	w. 41 J.	Seit 4 Monaten hat die Frau Magenbeschwerden, welche anfangs in häufigem Aufstossen, später in einem Gefühl von Druck und Unbehagen nach dem Essen und schliesslich in Erbrechen sich äusserten, welches in der letzten Zeit regelmässig 2 bis 3 Stdn. nach der Nahrungsaufnahme eintrat. Starke Abmagerung u. zunehmende Schwäche.	Schwächlich gebaute, abgemagerte Frau. Im rechten Hypochondrium ein kindsfaustgr., harter, druckempfindlicher Tumor zu tasten. In der linken Axilla ein Packet geschwollener Lymphdrüsen, welche auf Druck ausstrahlende Schmerzen erzeugen.	3. Mai 1894. *Schnitzler.*	Am Pylorus ein kleinfaustgrosser, höckeriger Tumor, an seiner Vorderfläche zwei haselnussgrosse, derb infiltrirte Lymphdrüsen. An der kleinen Curvatur kleine subseröse sitzende Knötchen.
14	m. 42 J.	Seit etwa einem Jahre hat der Mann Ekel beim Essen, Uebelkeiten nach demselben und zeitweiliges Erbrechen. In den letzten Monaten hat er nach dem Essen, auch wenn er nur geringe Mengen von Nahrung zu sich nimmt, so heftiges Druckgefühl und Schmerz im Magen, dass er durch Einführen des Fingers an die hintere Rachenwand Erbrechen hervorruft. Seit einem Jahre beträgt die Gewichtsabnahme 30 kg.	Hochgradig marastisches Individuum. Unter dem rechten Rippenbogen fühlt man einen kindsfaustgrossen länglichen Tumor. Derselbe reicht nach links über die Mittellinie. Bedeutende Magendilatation.	7. Mai 1894. *Albert.*	Etwa faustgrosser mässig derber Tumor am Pylorus. Der Pylorus strictur... dass der Finger nicht eindringen kann.
15	w. 53 J.	Vor einem halben Jahre begann das jetzige Leiden mit Schmerzen im Magen, welche mit Aufstossen besonders nach dem Essen verbunden waren. Seit 4 Monaten verbreiten sich die Schmerzen über den ganzen Bauch, am heftigsten sind dieselben in d. Nabelgegend u. werden daselbst als bohrend bezeichnet.	Schwächliches, stark abgemagertes Individuum. Die Oberbauchgegend erscheint aufgetrieben, stärker gespannt. In der Gegend des Pylorus eine Resistenz.	17. Juni 1894. *Schnitzler.*	Am Pylorus ein denselben stark stric turirender Tumor von flachrundlicher Gestalt; zahlreiche derbe vergrösserte Lymphdrüsen im Mesenterium.

Art der Anastomose	Verlauf	Ausgang	Anmerkung
Gastroenterostomia retrocolica post.	Am ersten Tage nach der Operation Erbrechen, seither nicht mehr. Die Speisen werden mit Appetit gegessen und gut vertragen. 30. März. Wunde per primam verheilt. Am 3. April begann Pat. hoch zu fiebern. Es setzte ein Lungenprocess mit schliesslichem Pyopneumothorax ein, dem Pat. am 5. Juni erlag.	Letal.	Obductionsbefund: Chronische Tuberculose der rechten Lunge mit acutem Nachschub. Rechtsseitiger Pyopneumothorax mit Durchbruch. Exulcerirtes Carcinom des Pylorus mit hochgradiger Stenosirung. Die Anastomose kreisrund, für einen Finger bequem durchgängig.
Gastroenterostomia retrocolica post.	In den ersten 5 Tagen nach der Operation Temperatursteigerung wegen diffuser Bronchitis. Nach der Nahrungsaufnahme keine Beschwerden. 13. Mai. Hautwunde per primam geheilt.	27. Mai. Entlassen. Subjectives Wohlbefinden. Gutes Aussehen. Appetit gut.	Nachfragen unbeantwortet
Gastroenterostomia retrocolica post.	In den ersten Tagen wiederholtes äusserst schmerzhaftes Erbrechen. 11. Mai. Schmerzen im Bauch. Meteorismus. Singultus. 19. Jan. Exitus letalis.	Letal.	Obductionsbefund: Diffuse Peritonitis nach Gastroenterostomie. Pylorus-Stenose durch ein zerfallendes Carcinom. Lobuläre confluirende Pneumonie im rechten Unterlappen.
Gastroenterostomie nach Brenner.	18. Juni. Andauerndes Erbrechen von massenhaftem Mageninhalt u. blutig schleimigen Massen. 19. Juni. Collaps u. Exitus letalis.	Letal.	Obductionsbefund: Infiltrirendes Carcinom des Pylorus mit Stenose in hochgradiger Dilatation des Magens. Metastasen in der Leber. Beginnende Peritonitis. Mehrere Nähte durchgeschnitten.

Nr.	Geschlecht Alter	Beschwerden	Befund	Datum der Operation. Operateur	Befund bei der Operation
16	m. 44 J.	Seit 4 Monaten leidet Pat. an zeitweisen heftigen, kolikartigen Schmerzen in der Magengegend. Nach jeder Nahrungsaufnahme Magendrücken, Aufstossen, vor einem Monat Erbrechen von schwarzen, kaffeesatzartigen, stinkenden Massen. Seit einem Monat rapide Abmagerung.	Sehr abgemagerter, gracil gebauter Mann. Rechtes Epigastrium auf Druck schmerzhaft. Daselbst ungefähr in der Mitte zwischen Nabelhöhe und Rippenbogen ein Tumor zu fühlen. Der Magen reicht bis 2 Querfinger unter den Nabel. Deutliche Peristaltik sichtbar. Im Magensaft Salzsäure in Spuren, Milchsäure negativ.	25. Aug. 1894. *Schnitzler.*	Am Pylorus ein [illegible] wa kindsfaustgross stark strict[illegible] Tumor zu fühle[illegible] kleine Curvatu[illegible] Querfinger von B[illegible] reiche des Tum[illegible] hart infiltrirt
17	m. 37 J.	Vor 11 Jahren hatte Pat. deutliche Ulcussymptome, welche sich vor 5 Jahren wiederholten. Dann Wohlbefinden bis vor einem halben Jahre. Seit dieser Zeit beobachtet er nach jeder Nahrungsaufnahme eine Auftreibung des Bauches in der Magengegend und heftige Schmerzen daselbst. Erbrechen war nicht vorhanden.	Abgemagerter Patient von 40 kg Körpergewicht. Bei der Palpation des Abdomen hört man in der Magengegend lautes Plätschern. Der Magen reicht bis 1 Querfinger unter den Nabel. Im Magensaft freie HCl, keine Milchsäure. Nach dem Essen vermehrte Peristaltik deutlich sichtbar.	4. Novbr. 1894. *Schnitzler.*	Der Magen [illegible] latirt, seine Wand[illegible] verdickt, am pyl[illegible] schen Theil eine [illegible] Strictur (Narbe). [illegible] seiner Umgebung [illegible] häsionen.
18	m. 58 J.	Seit 2 Monaten leidet Pat. an Erbrechen. Dasselbe stellt sich gewöhnlich etwa eine Stunde nach der Nahrungsaufnahme ein. Er hat nach dem Essen ein Druckgefühl im Magen, welches sich zu starken Schmerzen steigert, und erst nach eingetretenem Erbrechen nachlässt.	Schwächlicher, abgemagerter Mann, von kachektischem Aussehen. Im rechten Hypochondrium ein Tumor zu fühlen, von derber Consistenz und anscheinend glatter Oberfläche, der Magen sehr dilatirt, sein unterer Rand, welcher bis 1 Querfinger unter den Nabel reicht, scheint in den Tumor überzugehen.	18. Novbr. 1894. *Schnitzler.*	Am Pylorus [illegible] kleinfaustgrosser T[illegible] mor, welcher an sein[illegible] Basis am Pankre[illegible] fixirt ist. Magen s[illegible] dilatirt.
19	w. 56 J.	Seit 12 Jahren leidet die Frau an Schmerzen in der Magengegend, die sich besonders nach dem Essen steigern. Seit 3 Monaten sind die Schmerzen nach der Nahrungsaufnahme besonders heftig. Dieselben steigern sich, bis Erbrechen erfolgt. Das Erbrochene enthält immer eine grosse Menge von unverdauten Speisen, auch Reste von solchen, welche sie vor mehreren Tagen genossen hat.	Schwache, sehr abgemagerte Frau von 34 kg Körpergewicht. Abdomen eingesunken, nirgends druckempfindlich. Rechts vom Nabel eine deutliche Resistenz, von derber Beschaffenheit und hühnereigrösse. Die untere Magengrenze reicht bis 2 Querfinger unter den Nabel.	19. Novbr. 1894. *Schnitzler.*	Am Pylorus ein [illegible] wa apfelgrosser str[illegible] tuirender Tumor v[illegible] derber Consistenz. D[illegible] subserösen Lymph[illegible] fässe in seiner U[illegible] bung infiltrirt. Za[illegible] reiche Lymphdrüse[illegible] metastasen.

Art der Anastomose	Verlauf	Ausgang	Anmerkung
astroenterostomia retrocolica anterior.	27. August. Exitus letalis.	Letal.	Obductionsbefund: Marasmus universalis ex inanitione propter stenosem pylori ex ulcere ventriculi rotundo permagno. Die Anastomosennaht intact.
astroenterostomia retrocolica anterior.	Am ersten Tage nach der Operation Erbrechen, dann Wohlbefinden. Heilung der Hautwunde durch einen Nahtabscess im unteren Wundwinkel complicirt.	16. Dec. Vollkommenes Wohlbefinden, Pat. verträgt die Fleischnahrung ohne jede Beschwerden und hat guten Appetit. Seit der Operation 5 kg Gewichtszunahme.	Am 3. März 1898 stellt sich Patient vor. Sein Körpergewicht beträgt 60 kg. Sein Aussehen ist blühend. Kein Tumor fühlbar, keine Magendilatation, keine Druckempfindlichkeit in der Regio pyloria. Keine Ventralhernie. Nach reichlicher Mahlzeit Blähungen, weshalb er nur kleine Quantitäten in geringeren Pausen zu sich nimmt.
astroenterostomie ach v. Hacker.	Am ersten Tage wiederholtes Erbrechen. Am 2. Exitus unter Collapserscheinungen.	Letal.	Obductionsbefund: Carcinom am Pylorus auf Basis eines Ulcus rotundum. Marasmus. Beginnende Peritonitis. Anastomose sufficient.
astroenterostomie nach v. Hacker.	An den ersten 2 Tagen wiederholtes Erbrechen von blutig gefärbten Massen. Dann kein Erbrechen mehr und keine Schmerzen nach dem Essen. Hautwunde per primam geheilt.	26. Decbr. Andauerndes Wohlbefinden. Gewichtszunahme seit der Operation beträgt $10^1/_2$ kg.	Nachfragen blieben unbeantwortet.

Nr.	Geschlecht Alter	Beschwerden	Befund	Datum der Operation. Operateur	Befund bei [illegible] Operat[illegible]
20	m. 52 J.	Seit 10 Wochen hat Pat. nach der Nahrungsaufnahme ein heftiges Druckgefühl im Magen, welches sich nach dem Genuss von festen Speisen zu unerträglichen Schmerzen steigert. Erbrechen bestand nicht.	Grosser, kräftig gebauter Mann, ziemlich stark abgemagert. Im Abdomen ausser einer bedeutenden Magendilatation nichts durch Palpation nachzuweisen.	30. Decbr. 1894. *Schnitzler.*	Der stark [illegible] Magen lässt [illegible] schwer vorzieh[illegible] Pylorus ein [illegible] Tumor, in [illegible] Umgebung [illegible] Packete [illegible] Drüsen.
21	w. 49 J.	Seit 2 Jahren leidet die Frau an Magendrücken. Seit etwa 3 Monaten erbricht Pat. auch häufig, hauptsächlich nach dem Essen, worauf sie etwas Erleichterung verspürt. Starke Appetitlosigkeit und Abmagerung.	Kleine, gracil gebaute, abgemagerte Frau. Im rechten Epigastrium fühlt man einen faustgrossen, derben, höckerigen Tumor. Gewicht 38 kg.	31. Decbr. 1894. *Ewald.*	Am Pylorus [illegible] wallnussgrosser [illegible] stricturirender [illegible] mor. In dessen [illegible] gebung zahlr[illegible] vergrösserte Lym[illegible] drüsen.
22	w. 35 J.	Seit 7 Monaten ist Pat. magenleidend. Im Anfange litt sie nur an häufigen überaus quälenden Aufstossen von übelriechenden Gasen. Im weiteren Verlaufe Erbrechen, dessen Häufigkeit immer zunimmt und krampfartige Schmerzen in der Nabelgegend, besonders nach den Mahlzeiten. Nach eingetretenem Erbrechen vorübergehende Erleichterung.	Kleine schwächliche, sehr magere Frau. Durch die Bauchdecken im rechten Epigastrium ein walzenförmiger, derber Tumor zu palpiren, der deutliche respiratorische Verschieblichkeit zeigt. Magen sehr ectatisch. Deutliche Peristaltik nach geringem Reiben der Magengegend sichtbar.	20. Mai 1894. *Schnitzler.*	—
23	m. 51 J.	Seit 10 Jahren magenleidend, Druckgefühl nach dem Essen, Aufstossen und Sodbrennen. Seit einem Jahre Erbrechen, welches gewöhnlich 2—3 Stunden nach dem Essen auftritt. Das Erbrochene war sehr reichlich und enthielt oft Reste von Speisen, welche Pat. 2—3 Tage vorher genossen hatte.	Mittelgrosser, schwächlicher Mann von schlechtem Ernährungszustande und sehr blasser, fahler Hautfarbe. Im Abdomen 2 Querfinger oberhalb und nach rechts vom Nabel ein länglich runder Tumor palpabel. Ueber dem Magen deutliches Quatschen. Im Magensaft keine freie Salzsäure, Milchsäure positiv, lange Bacillen.	4. März 1895. *Schnitzler.*	Pylorus mit kle[illegible] Curvatur von [illegible] harten Tumor [illegible] nommen. An der [illegible] ta hepatis [illegible] Drüsen. Magen [illegible] ektatisch.
24	w. 42 J.	Vor 3 Jahren Hämatemesis. Nach 2 monatlichem Spitalaufenthalt Wohlbefinden bis vor 4 Wochen. Seither 2 bis 3 maliges Erbrechen täglich und heftige Schmerzen in der Magengegend.	Mittelgrosse, kräftig gebaute, abgemagerte Frau. Magenschall bis 2 Querfinger unter den Nabel reichend. Deutliche Plätschergeräusche. Tumor nicht palpabel. Körpergewicht 33 kg.	31. März 1895. *Ewald.*	Nach Eröffnung [illegible] Peritoneums [illegible] sich der überaus [illegible] dilatirte Magen [illegible] Der Pylorus fühlt [illegible] sehr derb an [illegible] so stricturirt, [illegible] Finger nicht [illegible] gen kann.

Art der Anastomose	Verlauf	Ausgang	Anmerkung
Gastroenterostomia retrocolica anterior.	Unmittelbar nach der Operat. Erbrechen, dann in den ersten 2 Tagen Wohlbefinden. 2. Januar. Schmerzen im Rücken. Beiderseitige starke Bronchitis. 3. Januar. Exitus.	Letal.	Obductionsbefund: Pneumonia lobular. confluens pulmon. fere totius dextr. partim in suppuratione. Carcinoma in Ulcere rotundo ventriculi ad pylorum. Anastomose sufficient.
Gastroenterostomia retrocolica poster.	1. Jan. Wiederholtes Erbrechen von stinkenden, blutig gefärbten und bräunlichen Massen. Am Abend nach Magenausspülung grosse Erleichterung. Im weiteren Verlaufe kein Erbrechen mehr. Appetit gut. Allgemeinbefinden befriedigend. Hautwunde per primam geheilt.	21. Januar entlassen. Aussehen sehr gut. Keinerlei Beschwerden.	Wohlbefinden bis 3 Monate nach der Operation. Dann wieder zunehmende Beschwerden und Exitus nach 5 Monaten.
Gastroenterostomia retrocolica poster.	In den ersten 9 Tagen nach der Operation kein Erbrechen, Appetit gut, keinerlei Beschwerden. Am unteren Winkel der Hautnaht ein Abscess, welcher incidirt wird. Am 31. Mai erbricht die Pat. nach dem Essen, grünlich gefärbte stark sauer riechende Massen. Das Erbrechen stellt sich beinahe täglich bis zum 14. Juni ein. Als Pat. das Bett verlässt, sistirt das Erbrechen. Allgemeinbefinden bessert sich. Appetit sehr gut.	Mitte Juli verlässt Pat. das Spital. Sie hat keinerlei Beschwerden von Seiten des Magens. Ihr Aussehen sehr befriedigend.	Schriftliche Nachfragen blieben unbeantwortet.
Gastroenterostomia retrocolica poster.	In den ersten 2 Tagen mehrmaliges Erbrechen, von bräunlichen schleimigen Massen. Dann kein Erbrechen mehr. Andauerndes Wohlbefinden. Hautwunde per primam geheilt.	Am 16. Mai 1895 frisches Aussehen, keinerlei Beschwerden. Eine Grössenzunahme des Tumors nicht constatirbar.	Im November 1895 gestorben.
Gastroenterostomia retrocolica poster.	1. April. Gestern und heute zweimaliges Erbrechen von bräunlich gefärbten Schleim. 14. April Hautwunde per primam geheilt.	25. April. Keinerlei Beschwerden. Sichtliche Zunahme an Körpergewicht.	—

Nr.	Geschlecht, Alter	Beschwerden	Befund	Datum der Operation. Operateur.	Befund bei der Operation
25	w. 40 J.	Seit 8 Jahren Schmerzen im Magen und wiederholtes Erbrechen. Seit 2 Monaten rasches Zunehmen der Beschwerden in solchem Grade, dass Pat. beinahe keine Nahrung zu sich nehmen kann. Seit 4 Wochen auf einer internen Abtheilung in Behandlung.	Schwächliche kleine Person, unendlich abgemagert. Bei Palpation Schmerzen knapp oberhalb des Nabels. Tumor nicht constatirbar. Hochgradige Gastroectasie bis handbreit unter den Nabel. Lebhafte Peristaltik sichtbar. Die Untersuchung des Magensaftes ergiebt reichliche freie Salzsäure, keine Milchsäure.	14. April 1895. *Schnitzler.*	Der Magen sehr d latirt. Am Pylorus e klein-faustgrosser T mor, welcher geg die Leber zu fixirt i Der Pylorus sta stricturirt.
26	m. 49 J.	Seit 2 Jahren Magenbeschwerden u. zeitweises Erbrechen. Im Juli 1894 suchte er wegen seiner Beschwerden eine interne Klinik auf. Damals konnte weder durch physikal., noch durch chem. Untersuchung eine pathologische Veränderung des Magens constatirt werden. Im Januar 1895 Hämatemesis und seither wiederholtes Erbrechen von dunkelgefärbten, mit frischen Blutgerinnseln durchzogenen Massen.	Sehr magerer, blasser, kachektisch aussehender Mann. Im rechten Hypochondrium ist eine wurstförmige Vorwölbg. sichtbar. Dieselbe ist durch einen hinter den Bauchdecken liegenden derben höckerigen Tumor bedingt.	8. Mai 1895. *Ewald.*	Am Pylorus e derber, grosser T mor, der nach hint fest fixirt ist. Zah reiche vergrössert Lymphdrüsen im P ritoneum. Beim Ve suche, den Magen vo zuziehen, reisst d Serosa desselben ei Es kann wie ein kl ner Zipfel der vord ren Wand vorgehalt werden.
27	w. 45 J.	Seit einem Jahre hat die Frau nach dem Essen Aufstossen, Uebelkeiten und Schmerzen in der Magengegend. Seit den letzten 3 Monaten immer häufiger auftretendes Erbrechen.	Sehr abgemagertes, blasses Individuum. Die Palpation des Abdomen ergiebt im rechten Epigastrium knapp oberhalb des Nabels eine druckempfindliche, flachrundliche Resistenz.	16. Juni 1895. *Schnitzler.*	Der Pylorus eing nommen von eine kindsfaustgrossen sehr harten Tum welcher plattenart auf die vordere M genwand infiltrir Zahlreiche infiltrir mesenteriale Lymp drüsen.
28	w. 39 J.	Seit 2 Monaten Druckgefühl im Magen, Erbrechen beinahe nach jeder Mahlzeit. Hämatemesis war nicht vorhanden.	Patientin ist sehr abgemagert. Magen sehr ektatisch, deutliche Peristaltik über demselben nach mechanischen Reizen zu constatiren. Rechts und knapp über dem Nabel eine wallnussgrosse und derbe Geschwulst zu constatiren. Körpergewicht 32 kg.	18. Juni 1895. *Schnitzler.*	Am Pylorus e über nussgrosse derber Tumor, w cher frei beweglich ist. Die Stenose hochgradig, dass d untersuchende Fing nicht passiren kan

Art der Anastomose	Verlauf	Ausgang	Anmerkung
Gastroenterostomia colica anterior.	Nach der Operation relatives Wohlbefinden, kein Erbrechen, keine Schmerzen. Am Abend starker Meteorismus. Puls klein u. frequent. Am 16. April Exitus unter zunehmenden Collapserscheinungen.	Letal.	Die Obduction ergab hochgradigen Marasmus, am Pylorus eine Narbe nach Ulcus und eine ganz enorme Magendilatation: „Beim Eröffnen der Bauchhöhle repräsentirt sich der Magen collossal aufgebläht, die ganze Bauchhöhle einnehmend, die Darmschlingen in das kleine Becken verdrängend, erfüllt von Gasen und massenhaftem, dunkel gefärbtem, flüssigem und breiigem Inhalt. Am Pylorus ein circuläres, absolutes Magengeschwür. Die Wand an dieser Stelle mit Gallenblase und Leber verwachsen. An der vorderen Magenwand, wenige cm von der grossen Curvatur, die mit der obersten Jejunumschlinge angelegte, für den Daumen bequem durchgängige Anastomose.“
Gastroenterostomia colica anterior.	Heilung der Hautwunde per primam. Seit der Operation kein Erbrechen mehr; bedeutende Kräftigung.	Am 28. Mai wird Pat. entlassen. Er hat seit der Operation keinerlei Beschwerden.	—
Gastroenterostomia retrocolica poster.	Nach der Operation sehr heftiges Erbrechen von massenhaften, bräunlich und gallig gefärbten Massen, welches durch Tage hindurch anhält, so dass Pat. mit Nährklysmen gefüttert werden muss. Magenausspülung ohne Erfolg. Am 27. Juni entschliesst man sich zu einer 2. Laparotomie, in der Absicht, die Ursache des Erbrechens beseitigen zu können. Im Peritonealcavum findet sich seröse, leicht getrübte Flüssigkeit. Die Darmschlingen atonisch gebläht. Anlegung einer Dünndarmfistel. 28. Juni Exitus letalis.	Letal.	Obductionsbefund: Diffuse Peritonitis. Infiltrirendes Carcinom am Pylorus.
Gastroenterostomia retrocolica poster.	Am Tage der Operation Erbrechen, dann nicht mehr. Keinerlei Beschwerden nach der Nahrungsaufnahme. Hautwunde per primam geheilt.	15. Juli. Körpergewicht 39 kg. Frisch. Aussehen. Subjectives Wohlbefinden.	—

Nr.	Geschlecht Alter	Beschwerden	Befund	Datum der Operation. Operateur	Befund bei der Operation
29	w. 49 J.	Seit einem halben Jahre leidet die Pat. an Schmerzen in der Magengegend und an Erbrechen. Das Erbrochene bestand meist aus Speiseresten, einige Male aber auch aus kaffeesatzartigen Massen.	Mittelgrosses Individuum von sehr schlechtem Ernährungszustand. Bei der Palpation fühlt man in der Mittellinie des Abdomen dicht oberhalb des Nabels einen flachrundlichen derben Tumor von beinahe Faustgrösse. Der Magen hochgradig dilatirt und druckempfindlich.	25. Juni 1895. *Schnitzler.*	Nach der Eröffnu des Peritoneums fü man einen faustgr senTumor amPylor Derselbe ist mit d Pankreas verwachse Magen sehr dilati Der Pylorus für d kleinen Finger kau durchgängig.
30	w. 45 J.	Seit 7 Monaten hat Pat. nach dem Essen saures Aufstossen. Seit 4 Monaten bemerkt sie im l. Epigastrium eine kleine schmerzlose Geschwulst. Seit dieser Zeit häufiges Erbrechen, meist nach den Mahlzeiten u. starke Abmagerung.	Kräftig gebaute, abgemagerte Patientin von 39 kg Körpergewicht. Im Abdomen kann man die Conturen des ektatischen Magens sehen. Rechts neben dem Nabel eine klein apfelgrosse harte bewegliche Geschwulst.	27. Juni 1895. *Schnitzler.*	Der kleinapfelgro se Tumor gehört de Pylorus an und i sehr hart von glatt Oberfläche („Narbe" Keine Lymphdrüse Metastasen.
31	m. 46 J.	Seit einem halben Jahre Erbrechen, welches gewöhnlich 1—2 Stunden nach der Mahlzeit auftritt. Das Erbrochene bestand meistens aus Speiseresten, einmal auch aus bräunlich gefärbten Massen. Seither auch heftige Schmerzen im Epigastrium, besonders nach Nahrungsaufnahme.	Blasser, stark abgemagerter Mann. Magen stark erweitert, seine untere Grenze reicht bis 2 Querfinger unter den Nabel. Im Epigastrium rechts von der Mittellinie ein klein - apfelgrosser druckempfindl. Tumor.	7. Juli 1895. *Ewald.*	Die Untersuchu bei offenem Periton um ergibt einen d Pylorus einnehme den hühnereigross Tumor, der gegen d Pankreas zu fixirt i Die Magenwand hyp trophisch u. ungeme brüchig.
32	w. 45 J.	Im Herbst 1894 litt die Frau an Magenkrämpfen u. zeitweil. Erbrechen. Diese Erscheinungen liessen nach mehrwöchentlicher Dauer nach. Erst seit 3 Monaten hat sie wieder heftige krampfartige Schmerzen, besonders nach dem Essen und immer häufiger eintretendes Erbrechen. Hämatemesis bestand nie.	Patientin ist gross, blass u. abgemagert. Die Palpation ergibt eine hochgradige Magendilatation und leichte Druckempfindlichkeit knapp oberhalb des Nabels. Ein Tumor nicht nachzuweisen.	13. Decbr. 1895. *Schnitzler.*	Magen dilatirt. D Ostium pyloricu stark stenosirt. (Narbe.)

Art der Anastomose	Verlauf	Ausgang	Anmerkung
Gastroenterostomia colica poster.	Am Tage nach der Operation einmaliges Erbrechen, dann andauerndes Wohlbefinden. Hautwunde per primam geheilt.	Am 13. Juli 1895 verliess Pat. das Spital. Im weiterem Verlaufe fühlte sich d. Frau vollständig wohl, nahm an Körpergewicht bedeutend zu. Erst im Januar 1897 stellten sich wiederum Schmerzen im Bauch und Erbrechen ein. Bei ihrer Aufnahme an die Klinik im Februar 1897 war sie von sehr kachektischem Aussehen, sie konnte keine Nahrung zu sich nehmen, ohne dass Erbrechen eintrat. Es wurde Jejunostomie gemacht. 4 Wochen nach der Operation, 10. März 1897, erlag die Pat. ihrem Leiden.	Die Obduct. ergab ein exulcerirtes Carcinom der pars pylorica vom ostium pyloricum bis zu der Stelle sich erstreckend, woselbst vor 1¾ Jahren eine Gastrojejunostomie gemacht wurde. Das Carcinom greift bereits auf die Jejunumschleimhaut über; der Eingang in den abführenden Schenkel enger als der in den zuführenden. Carcinom-Metastasen in der Leber. Beiderseitige eitrige Bronchitis und Lobulär-pneumonie in d. Unterlappen.
Gastroenterostomia colica poster.	Seit der Operation kein Erbrechen mehr. 4. Juli. Appetit gut. Auch nach dem Genuss von Fleischspeisen keinerlei Beschwerden. Hautwunde per primam geheilt.	Am 15. Juli entlassen. Gewichtszunahme seit der Operation 2½ kg. Aussehen befried. Keine Beschwerd.	Nach einer brieflichen Mittheilung gestorben.
Gastroenterostomia colica poster.	2 Tage nach der Operation mehrmal. Erbrechen. Dann Wohlbefinden. Hautwunde per primam geheilt.	Am 29. Juli entlassen. Keinerlei Beschwerden. Aussehen frisch. Appetit gut.	Anfrage unbeantwortet.
Gastroenterostomia colica poster.	Nach der Operation durch 3 Tage mehrmal. Erbrechen. Dann andauerndes Wohlbefinden. Hautwunde per primam geheilt.	Am 31. Juli entlassen. Keinerlei Beschwerden.	Durch 2 Jahre nach der Operation vollständiges Wohlbefinden. Sie kann auch jetzt alles essen, nur hat sie das Gefühl d. Völle im Magen und leidet nach dem Essen an Aufstossen. Tumor nicht palpabel. Auf Druck leichtes Gurren.

Nr.	Geschlecht Alter	Beschwerden	Befund	Datum der Operation. Operateur	Befund bei der Operation
33	m. 57 J	Seit 5 Jahren magenleidend. Häufige Schmerzen und Uebelkeiten nach dem Essen. Seit den letzten 4 Monaten ausserdem Erbrechen beinahe nach jeder Mahlzeit.	Stark abgemagerter, kachektischer Mann. Bei der Inspection des Abdomens findet man die Magengegend etwas vorgewölbt. Die Percussion ergiebt eine mächtige Dilatation des Magens. In der Regio pylorica tastet man eine Resistenz, ohne das deutliche Empfinden eines begrenzbaren Tumors zu haben.	15. Juli 1895. *Ewald.*	Der Pylorus sowohl als auch ein grosser Theil der kleinen Curvatur und beinahe die ganze hintere Magenwand von einem Tumor substituirt.
34	w. 39 J.	Seit 15 Jahren leidet die Frau an verschieden häufig auftretenden krampfartigen Schmerzen in der Magengegend. Seit 5 Monaten Schmerzen nach jeder Nahrung und Erbrechen. Blut hat sie nie erbrochen, doch bemerkt sie in den letzten Wochen einige Male Abgang von ganz schwarzgefärbtem Stuhl.	Im rechten Epigastrium ein respiratorisch deutlich verschieblicher, kindsfaustgrosser Tumor palpabel, von derber Consistenz, u. höckeriger Oberfläche.	29. Juli 1895. *Schnitzler.*	An der kleinen Curvatur des Magens in der Regio pylorica ein grösstentheils der vorderen mit d. kleineren Antheil der hinteren Magenwand angehöriger, halbkugeliger derber Tumor. Zahlreiche vergrösserte Lymphdrüsen i. Peritoneum.
35	m. 36 J.	Seit 4 Monaten Erbrechen nach den Mahlzeiten, starke Schmerzen in der Nabelgegend, rasche Abmagerung und Schwächegefühl.	Ausserordentlich abgemagerter, kachektischer Pat. In der Pylorusgegend ein gänseeigrosser Tumor zu palpiren. Die unt. Magengrenze reicht bis 2 Querfinger unter den Nabel.	28. August 1895. *Schnitzler.*	Am Pylorus ein über gänseeigrosser denselben stark stricturirender Tumor. Magen stark dilatirt.
36	w. 30 J.	Seit 3 Monaten Magenschmerzen, welche sich nach dem Essen in krampfartigen Anfällen steigern. Seit 6 Wochen häufiges meist nach den Mahlzeiten auftretendes Erbrechen. Hämatemesis bestand nie.	Kleine, schwächliche, abgemagerte Frau. Im rechten Epigastrium eine flachrundliche, derbe, handtellergr. Geschwulst von deutlicher respiratorischer Verschieblichkeit. Magen hochgradig dilatirt; seine untere Grenze reicht bis 2 Querfinger unter den Nabel.	23. Octbr. 1895. *Ewald.*	—

Art der Anastomose	Verlauf	Ausgang	Anmerkung
roenterostomia colica anterior.	16. Juli. Pat. fühlt sich wohl, hat gestern nur einmal erbrochen. Die flüssige Diät wird vertragen. An d. Hautwunde eine kleine Nahteiterung im unteren Winkel. Kein Erbrechen, keine Schmerzen.	17. August entlassen. Subjectives Wohlbefinden.	Am 16. Octbr. 1895 gestorben.
troenterostomia colica anterior.	Kein Erbrechen seit der Operation. EinmaligeTemperatursteigerung wegen Nahteiterung.	19. August entlassen. Gewichtszunahme seit der Operation 2 kg. Keinerlei Beschwerden v. Seite des Magens.	—
troenterostomia rocolica poster.	Am Abend des Operationstages starke Dyspnoë und Herzklopfen. Die Nahrung wird gut vertragen. 30. August. Collaps u. exitus letal.	Letal.	Obduct. Diagnose: Carcinoma ventriculi scirrhosum, partem pyloricam et parietem infiltrans. Peritonitis et pericarditis acuta. Gastroenterostomia facta.
troenterostomia rocolica poster.	In den ersten 2 Tagen mehrmaliges Erbrechen von stinkenden Massen. Dann Wohlbefinden. Wunde per primam geheilt.	13. Novbr. entlassen. Aussehen befriedigend. Keinerlei Beschwerden.	Am 27. April 1896 gestorben.

Nr.	Geschlecht Alter	Beschwerden	Befund	Datum der Operation. Operateur	Befund bei der Operation
37	w. 45 J.	Seit einem Jahre heftige Magenschmerzen, welche besonders nach dem Essen auftreten. Seit 3 Monaten auch Erbrechen. Das Erbrochene besteht aus Resten von Speisen, manchmal von solchen, welche Patientin 2—3 Tage vorher genossen hat.	Kleine, gracil gebaute, magere Frau. Bauchdecken schlaff und welk: In der Nabelgegend eine flache Vorwölbung. Daselbst ein kindsfaustgrosser harter Tumor zu tasten, welcher sich beim Aufblähen des Magens nach rechts verschiebt.	13. Novbr. 1895. *Ewald.*	Beim Vorziehen des Magens lässt sich am Pylorus ein circulär stark stricturirendes Tumor constatiren. In der Umgebung zahlreiche vergrösserte Lymphdrüsen.
38	w. 41 J.	Seit einem halben Jahre Erbrechen und sehr heftige Schmerzen in der Magengegend besonders nach dem Essen. Vor 2 Monaten erbrach sie kaffeesatzartige Massen. Seit dieser Zeit rapide Zunahme der Beschwerden. Seit 14 Tagen ist Pat. auf einer internen Abtheilung, woselbst sie mit Nährklysmen gefüttert wurde, da sie gar keine Nahrung per os verträgt.	Gracil gebaute, sehr abgemagerte Frau, von blasser Hautfarbe. In der Gegend des Nabels ein überkindsfaustgrosser derber Tumor zu palpiren. Körpergewicht 37½ kg.	15. Novbr. 1895. *Ewald.*	Der Pylorus von einem kleinapfelgrossen derben Tumor eingenommen, welcher sein Lumen auf mehr als Kleinfingerdicke stenosirt. Der Magen sehr ektatisch.
39	m. 22 J.	Seit 4 Monaten häufiges Erbrechen 1 bis 2 Stunden nach dem Essen. Seit 2 Monaten Erbrechen beinahe nach jeder Nahrungs-Aufnahme. Dabei tritt die Magengegend nach dem Essen wie aufgebläht vor, und hat Pat. heftige Schmerzen. Hämatemesis bestand nie, der Stuhl war aber einige Male ganz schwarz gefärbt.	Anämischer, abgemagerter schwächlicher Pat. Abdomen nirgends druckempfindlich. Bei der Palpation fühlt man einen derben länglich rundlichen quergestellten Tumor 3 Querfinger unter dem Process. xiphoideus.	5. Decbr. 1895. *Schnitzler.*	Der Tumor ist höckerig und mässig derb, stricturirt ringförmig den Pylorus und sendet strahlenförmige Stränge gegen die kleine Curvatur. Basiswärts ist dieselbe fixirt.
40	w. 54 J.	Seit 4 Monaten heftige Magenbeschwerden, starke krampfartige Schmerzen nach den Mahlzeiten, häufiges Aufstossen, doch nie Erbrechen.	Blasses, schwächliches, sehr abgemagertes Individuum. Magen sehr dilatirt, über demselben deutliches Plätschern u. nach mechanischen Reizen deutliche Peristaltik zu constatiren.	15. Mai 1896. *v. Friedländer.*	Nach Eröffnung des Peritoneums findet man in der Pars pylorica einen kleinapfelgrossen derben Tumor, welcher die vordere Wand infiltrirt und auf die kleine Curvatur übergreift. Zahlreiche vergrösserte Lymphdrüsen.

Art der Anastomose	Verlauf	Ausgang	Anmerkung
astroenterostomia etrocolica poster.	Nach der Operation einmal. Erbrechen. Dann Wohlbefinden. Keine Schmerzen. Hautwunde per primam geheilt.	Am 7. Decbr. unter Schüttelfrost und Temperatur von 39° Pneumonie im rechten Unterlappen. 8. Decbr. Exitus letalis.	Obduct. Bfd. Pneumonia lob. infer. et med. pulm. dextr. Carcinoma pylori. Gastroenterostomia facta. Anastomose sufficient, bequem für einen Finger durchgängig.
astroenterostomia ntecolica anterior. Die Jejunumschlinge wurde in dem Falle durch Jodoformgaze-Streifen während der Anlegung der Anastomose abgebunden.)	Am Abend des Operationstages plötzlicher Collaps. In der Nacht exitus letalis.	Letal.	Die Obduction ergab eitrige diffuse Peritonitis nach einer Schnittwunde im Jejunum, welche offenbar beim Aufschneiden des abschnürenden Jodoformgazestreifens entstanden und übersehen worden war. Am Pylorus fand sich ein auf der Basis eines Ulcus rotundum entstandenes Carcinom mit zahlreichen Lymphdrüsen-Metastasen. Die Anastomosen-Naht vollkommen sufficient, eine kreisrunde Communicat. zwischen Magen und Darm bildend.
Gastroenterostomia ntecolica anterior.	6. December erbricht d. Pat. mehrmals m. Blut vermengten Mageninhalt. Das Erbrechen dauert durch 6 Tage an, weshalb man sich am 11. December zu einer 2. Laparotomie entschliesst. Bei derselben findet man in der Anastomose keinen Anhaltspunkt für das Erbrechen. Mit Rücksicht auf den schlechten Kräftezustand des Patienten wird eine Jejunostomie angelegt. Am 1. Tage nach der Operation noch Erbrechen, welches dann sistirt. Am 17. Decbr. exitus letalis.	Letal.	Obduct. Bef. Ca scirrhosum in degeneratione colloid. partem pyloric. infiltr. Gastroenterostomie u. Jejunostomie, die letztere am abführenden Schenkel der zur Anastomose herangezogenen Schlinge. Recente eitrige Peritonitis. Ein Theil der Anastomosennähte durchgeschnitten.
Gastroenterostomia antecolica anterior.	Wiederholt. Erbrechen in den ersten 2 Tagen. Am 17. Mai Collaps u. exitus.	Letal.	Obduct. Bef. Carcinoma ventriculi exulceratum in regione pylor. Thrombosis venae renal. sin. et venae hypogastric. Multiple Thrombenbildung in der linken Niere. Naht sufficient.

Nr.	Geschlecht Alter	Beschwerden	Befund	Datum der Operation. Operateur	Befund bei der Operation
41	m. 51 J.	Seit 3 Jahren hatte Pat. häufig Schmerzen nach dem Essen und manchmal auch Erbrechen. Seit einigen Wochen sind die Schmerzen sehr heftig, und erbricht er beinahe nach jedem Essen. Seit dieser Zeit hat er um 24 kg abgenommen.	Patient ist schwächlich, sehr herabgekommen und v. leicht icterischer Hautfarbe. Tumor in abdomine nicht palpabel. Magen sehr dilatirt. Die Untersuchung des Mageninhaltes ergiebt freie Salzsäure, Milchsäure in Spuren, keine langen Bacillen.	5. Juni 1896. *Ewald.*	An der kleine Curvatur oberhal vom Pylorus eine guldenstückgros se, weisse von Seros überkleidete flach Prominenz. Am Py lorus selbst ein harte gegen die Lebe adhärenter Tumor.
42	w. 48 J.	Vor 2 Monaten wurde an der Patientin eine Uterusexstirpation wegen Myom ausgeführt; sie hatte schon vor dieser Zeit leichte Magenerscheinungen, wie Uebelkeiten und zeitweises Erbrechen. Im Laufe der letzten 4 Wochen hat Pat. Schmerzen nach dem Essen und beinahe nach jeder Mahlzeit auftretendes Erbrechen.	Kleine ziemlich magere blasse Frau. Ein Tumor in der Magengegend nicht palpabel. Magen sehr dilatirt. Im Magensaft keine freie Salzsäure, hingegen Milchsäure.	8. August 1896. *v. Friedländer.*	Am Pylorus ei flachrundlicher Tu mor. Die hinter Magenwand beinah vollständig infiltrirt die vordere frei Pylorus sehr strictu rirt.
43	m. 40 J.	Im Mai 1896 verspürte Pat. eine Geschwulst unter gleichzeitigem Auftreten heftiger ziehender Schmerzen in der Magengegend, besonders nach Nahrungs-Aufnahme. Stuhl oft auffällig schwarz. Seit Juni 1896 Erbrechen ohne Uebelkeiten. Nach dem Erbrechen stets Erleichterung d. Schmerzen, die allmählich einen krampfartigen Typus angenommen hatten. Grosses Schwächegefühl und Abmagerung.	Schwächlicher abgemagerter Mann von kachektischem Aussehen. In der Höhe des Nabels ein kleinapfelgrosser Tumor zu fühlen, von anscheinend glatter Oberfläche und deutlicher respiratorischer Verschieblichkeit. Chemischer Befund: Keine freie Salzsäure, reichlich Milchsäure, — Lange Bacillen.	17. August 1896. *v. Friedländer.*	Der Pars pylorica entsprechend ein über apfelgrosser harter Tumor, mit der Leber verwachsen. Metastatischer Knoten am Leberrand. Pylorus hochgradig stenosirt.
44	w. 38 J.	Seit 3/4 Jahren Magenbeschwerden, Appetitlosigkeit, Ekelgefühl vor dem Essen, Aufstossen und Druckgefühl nach demselben. Seit 2 Monaten immer häufiger auftretendes Erbrechen.	Blasse, stark abgemagerte Frau. In der recht. Regio hypochondr. ein etwa faustgrosser, ziemlich verschieblicher Tumor von höckeriger Oberfläche zu fühlen, welcher bei der Palpation schmerzhaft ist. Magen sehr ektatisch. Die Untersuchung d. Magensaftes ergiebt Mangel von Salzsäure, Spuren von Milchsäure.	24. Septbr. 1896. *Ewald.*	Am Pylorus ein faustgrosser Tumor, circulär und auf die kleine Curvatur übergreifend. Der Tumor ist beweglich. Im Peritoneum zahlreiche Lymphdrüsen-Metastasen.

Art der Anastomose	Verlauf	Ausgang	Anmerkung
oenterostomia olica poster. h Vorziehung obersten Jeju- Schlinge wird n vulnerablen sen sehr reiche colon stumpf trennt" ....)	Nach der Operation kein Erbrechen. Andauerndes Wohlbefinden. Hautwunde per primam geheilt.	Am 24. Juni mit 2 kg Gewichtszunahme und ohne irgendwelche Beschwerden entlassen.	Patient befand sich bis zum Februar 1897 vollständig wohl. Dann erkrankte er wieder mit Schmerzen im Bauch und zeitweiligem Erbrechen. Er liess sich auf eine interne Abtheilung aufnehmen, woselbst er am 18. April 1897 verstarb. Die Obduct. ergab ein fibröses Carcinom am Pylorus mit hochgradiger Stenose u. Metastasen im Peritoneum. Eitrige Cholecystitis u. Cholangitis mit consecutiver Peritonitis. Die vor 10 Monaten angelegte Anastomose genügend breit u. vollkommen entsprechend. Im Quercolon vernarbte Ulcerationen nach circumscripter Gangrän der Schleimhaut.
oenterostomia olica anterior.	Am Abend nach der Operation trat Erbrechen ein, welches bis zum 48 Stunden post operationem eintretenden Exitus andauert.	Letal.	Obduct. Bfd. Volvulus jejuni supremi in longitudine 80 cm. Carcin. ventriculi in regione curvatur. parv. et pylor. ulcerat. Bronchitis purulenta: der oberste Jejunumabschnitt in der Ausdehnung von 80 cm blutig inbibirt u. gebläht. Die Schlinge läuft 80 cm peripher von der Flexura duodenojejunalis unter dem um 180° gedrehten Mesenterium durch u. nimmt dort unvermittelt ihre normale Farbe u. Structur an. Am Pylorustheil d. Magens ein die hintere Magenwand vollständig, die vordere nur zum kleinen Theil bedeckendes Geschwür mit derben infiltrirten Rändern u. Boden. Der Pylorus für den Finger nicht durchgängig. Naht sufficient.
roenterostomia ocolica poster.	Befinden d. Patienten bis zum 27. August andauernd gut. Keine Temperatursteigerung, kein Erbrechen, keine Schmerzen. Bis zum 25. Aug. flüssige Diät, am 26. August zum ersten Male Brathuhn. In der Nacht vom 27. zum 28. plötzlich Schmerzen im Abdomen, Am 28. sehr collabirt. Temp. 37,8°. 9 Uhr morgens Laparotomie. Aus dem Peritonal-cavum entleert sich eitriges Exsudat. Perforation nicht auffindbar. Drainage der Bauchhöhle. Exitus 4 Uhr nachmittags.	Letal.	Obduct. Bfd. Carcinoma medullare exulceratum regionis pylorica ventriculi m. Metastasen in der Leber u. in den Lymphdrüsen. Diffuse eitrige Peritonitis. Dehiscenz einer Naht.
troenterostomia ocolica poster.	25. Septbr. Abortus. Manuelle Entfernung der Placenta. 26. Septbr. exitus.	Letal.	Obduct. Bfd. Stenosis pylori per Carcinoma ad basim ulceris rotundi. Peritonitis diffusa. Naht sufficient.

Nr.	Geschlecht, Alter	Beschwerden	Befund	Datum der Operation. Operateur.	Befund bei der Operation
45	w. 38 J.	Seit 6 Monaten Erbrechen beinahe nach jeder Mahlzeit ohne Schmerzen. Seit 14 Tagen heftige krampfartige Schmerzen nach dem Essen. Eine Linderung d. Schmerzen tritt nach dem Erbrechen ein.	Sehr abgemagerte, blasse Person. Die Magengegend vorgewölbt, die Conturen des ausgedehnten Magens, welcher bis unter den Nabel reicht, durch die schlaffen Bauchdecken sichtbar. In der Gegend des Pylorus ein kindsfaustgrosser Tumor. Keine freie Salzsäure, Mischsäure positiv.	5. Nov. 1896. *Ewald.*	Kleinapfelgrosser circulärer Tumor a. Pylorus mit plattenartiger Infiltration d. ganzen hinteren Magenwand.
46	w. 51 J.	Seit 3/4 Jahren Schmerzen in der Magengegend, welche gegen die linke Lende bis in den Rücken ausstrahlen, manchmal steigern sich dieselben krampfartig besonders nach dem Genusse fester Nahrung. Seit 3 Monaten kann sie nur flüssige Nahrung nehmen.	Gracil gebaute, sehr blasse Frau von schlechtem Ernährungszustande. Magen stark dilatirt, oberhalb des Nabels Schmerzhaftigkeit. Tumor nicht constatierbar. Magensaft enthält keine freie Salzsäure, Milchsäure in Spuren.	11. Nov. 1896. *Ewald.*	Am Pylorus ei derb sich anfühlen der, höckeriger Tu mor, welcher auch di hintere Magenwan infiltrirt, und basi wärts adhärent ist.
47	w. 52 J.	Seit 4 Jahren Diabetes. Seit einem halben Jahre Magenschmerzen und rapide Abmagerung. Seit 6 Wochen Erbrechen einige Stunden nach der Nahrungs-Aufnahme.	Sehr blasses abgemagertes Individuum von marastischem Aussehen. Bedeutende Glycosurie. Magen sehr dilatirt. Die Untersuchung des Magensaftes ergiebt Mangel von freier Salzsäure, keine Milchsäure.	12. Nov. 1896. *Ewald.*	Am Pylorus ei über wallnussgross derber Tumor. Pyl rus stark stricturir Zahlreiche harte M senterial-Lymphdrüsen.
48	m. 39 J.	Seit Sommer 1895 Magenbeschwerden, drückende Schmerzen, Brennen und saures Aufstossen. Seit August zeitweises Erbrechen, welches an Häufigkeit in den letzten Wochen bedeutend zunimmt. In den letzten Monaten um 19 kg abgenommen.	Sehr abgemagerter Mann mit subikterischer Hautfarbe. Der Magen grenzt sich percutorisch deutlich ab und ist auch sichtbar, einen Querfinger unter die Nabellinie nach abwärts reichend. Deutliche peristaltische Bewegungen von links nach rechts. Magensaftuntersuchung ergiebt: keine freie Salzsäure, Milchsäure positiv, spärliche Milchsäure-Bacillen.	14. Nov. 1896. v. *Friedländer.*	Nach Eröffnung d Peritoneums fühlt m die kleine Curvat vom Tumor vollstä dig infiltrirt. D hintere Magenwa enthält zahlreich derbe bis erbsengros Knötchen. Mag stark dilatirt. Py rus für den Fing nicht durchgängig.

Art der Anastomose	Verlauf	Ausgang	Anmerkung
troenterostomia colica anterior.	6. Nov. Wiederholtes Erbrechen. Grosse Schwäche. Nährklysmen. Das Erbrechen dauerte bis zu dem am 16. Nov. erfolgten Exitus an.	Letal.	Obduct. Bfd. Carcin. pylori tendens ad fundum ventriculi. Gastrojejunostomie-Naht sufficient. Inanition infolge von Spornbildung: Es besteht ein stark vorspringender Sporn, der sich ventilartig über die Mündung des abführenden Jejunum-Schenkels legte. Der zuführende Schenkel stark ausgedehnt.
stroenterostomia rocolica poster.	In der Nacht nach der Operation Erbrechen, dann Wohlbefinden. Hautwunde per primam geheilt. Auch die feste Nahrung wird ohne jede Beschwerden vertragen.	Am 23. Nov. exitus nach vorhergegangenem Wohlbefinden.	Die Obduct. ergab Embolie der Pulmonal-Arterie. Thrombosis in venis varicosis extremitatum inferior. Carcinoma region. pylor. exulceratum cum carcinomate secundar. glandular. lymphat. ad portam hepatis. Anastomosen-Naht sufficient.
stroenterostomia rocolica poster.	Nach der Operation bis zum Exitus am 4ten Tage wiederholtes Erbrechen. Keine Temperatur-Steigerung. Keine Schmerzen.	Letal.	Infiltrirender Scirrhus d. Pylorus mit hochgradiger Stenosirung. Fettige Degeneration der Leber, chron. Nephritis beiderseits. Anastomose intact.
stroenterostomia tecolica anterior.	Die ersten 7 Tage nach der Operation erbricht Patient jede Nahrung so dass er mit Nährklysmen gefüttert werden muss. Dabei besteht keine Schmerzhaftigkeit des Abdomens. Kein Meteorismus und keine Temperatur-Steigerung. Dann sistirt das Erbrechen einige Tage, um bald darauf wieder einzutreten. Hautwunde per primam geheilt.	Am 25. Dec. exitus letalis nach langsam zunehmendem Kräfteverfall.	Die Obduct. ergab hochgradigen Marasmus. Ein stenosirendes Pylorus-Carc. mit zahlreichen Metastasen im Peritoneum. Keine Peritonitis. Anastomose gut für einen Daumen durchgängig.

Nr.	Geschlecht, Alter	Beschwerden	Befund	Datum der Operation. Operateur.	Befund bei der Operatio
49	w. 65 J.	Seit einem Jahre Schmerzen in der Magengegend, welche nach dem Essen besonders sehr heftig auftreten. Seit mehreren Wochen nach jedem Essen Erbrechen; nach demselben momentane Erleichterung.	Mittelgrosse, kräftig gebaute, abgemagerte Frau. Magengegend etwas vorgewölbt. Die untere Magengrenze reicht bis 2 Querfinger unter den Nabel. Im Magensaft freie Salzsäure, keine Milchsäure.	25. Nov. 1896. *Ewald.*	Der Pylorus durc eine circulär verlau fende, mit radiäre Ausstrahlungen ver sehene Narbe stricti rirt.
50	m. 34 J.	Seit einem Jahre starke Schmerzen im Magen und zeitweiliges Erbrechen. Das Erbrechen bestand mehrmals aus kaffeesatzartigen bräunlichen Massen. Seit 5 Wochen ist er wegen hochgradiger Schwäche bettlägerig und wurde nun durch 14 Tage in einer internen Abtheilung mit Nährklysmen ernährt.	Ungemein marastischer schwächlich gebauter Mann. Magen sehr ektatisch, deutliche Peristaltik, auf mechanische Reize sichtbar. Tumor nicht zu palpiren. Die Untersuchung des Magensaftes ergiebt freie Salzsäure, keine Milchsäure.	13. Dec. 1896. v. *Kundrat.*	In der Regio pylo rica ein stark stricti rirender überaus derber circulärer kin derfaustgrosser Tu mor.
51	w. 41 J.	Vor 1½ Jahren begannen Magenbeschwerden, welche darin bestanden, dass nach schwerer verdaulichen Speisen Brechreiz und Druckgefühl im Magen auftrat. Nach einigen Monaten bekam sie auch krampfartige Schmerzen nach jedem Essen. Seit 3 Monaten erbricht Pat.; einmal wurden auch braunrothe Massen in grosser Menge erbrochen.	Abdomen leicht aufgetrieben, weich, mit schlaffen Decken. Keine auffällige Gastrectasie. Bei tiefem Palpiren fühlt man links von der Mittellinie, 2 Querfinger vom Rippenbogen eine fingerdicke, weiche Resistenz. Bei Druck daselbst in den Rücken ausstrahlende Schmerzen. Im Magensaft freie Salzsäure, keine Milchsäure, keine Milchsäure-Bacillen.	18. Dec. 1896. *Ewald.*	Der Magen sehr aus gedehnt, der grösst Theil der hintere Magenwand und de Pylorus von einen harten brettartig sich ausdehnenden Tumo eingenommen.
52	w. 59 J.	Vor ungefähr 10 Jahren litt die Frau viel an Magenkrämpfen. Dann keine Beschwerden bis vor 6 Monaten. Seit dieser Zeit sehr häufiges Aufstossen. Wenn sie feste Nahrung zu sich nimmt hat sie heftige drückende Schmerzen im Magen, so dass sie manchmal durch mechanische Reize Erbrechen hervorruft, um sich Erleichterung zu verschaffen.	Stark abgemagerte, blasse Frau mit schlaffen Bauchdecken. Im Abdomen oberhalb des Nabels ein Tumor tastbar, welcher die Grösse eines Hühnereies hat und aus 2 Höckern zu bestehen scheint. Der Magen reicht vom linken Rippenbogen bis 3 Querfinger unter den Nabel. Deutliches Plätschern. Durch leichtes Reiben lassen sich sichtbare peristaltische Stellen auslösen. Im Magensaft keine freie Salzsäure, wohl aber Milchsäure.	22. Jan. 1897. *Ewald.*	Der Tumor is apfelgross und er streckt sich vom Py lorus auch auf di kleine Curvatur.

Art der nastomose	Verlauf	Ausgang	Anmerkung
enterostomia olica poster.	Seit der Operation kein Erbrechen mehr. Auch nach dem Genuss von fester Nahrung keine Beschwerden. Hautwunde per primam geheilt.	Am 20. Jan. 97. entlassen. Aussehen gut, Pat. ist bedeutend gekräftigt und hat keinerlei Beschwerden.	Am 19. Juli 1897. Im Abdomen etwas nach rechts von der linearen Narbe ein etwa faustgrosser, bei Druck schmerzhafter Tumor. Ernährungszustand ziemlich schlecht. Subjectiv keine Beschwerden.
oenterostomia colica poster.	11 Stunden post operationem exit.	Letal.	Obduct. Bfd: Carcinoma fibrosum ad basinem ulceris rotundi in regione pylorica. Marasmus eximius. Bronchitis catarrh. lob. infer. dextr. Pneumonica incip. Naht sufficient.
roenterostomia colica poster.	Die ersten 2 Tage Erbrechen und geringe Schmerzen im Abdomen. Dann Wohlbefinden. Am 28 Dec. abermals Schmerzen und Erbrechen. Hautwunde per primam geheilt.	Am 16. Jan. 97 entlassen.	Bis December 1897 Wohlbefinden. Dann abermals Stenosen-Beschwerden. Häufiges Erbrechen und heftige Schmerzen nach der Nahrungs-Aufnahme. Jejunostomie verweigert. — Exitus am 23. März 1898.
oenterostomia colica poster.	Nach der Operation mehrmaliges Erbrechen. Dann dauerndes Wohlbefinden. Hautwunde bis auf eine kleine Nahteitrung an einer Stelle per primam geheilt.	Am 11. Febr. 97 entlassen. Aussehen gut. Keine Schmerzen nach dem Essen.	Am 16. Jan. 98 ist das Aussehen der Pat. ein blühendes. Körpergewicht 52 kg. Subjective Beschwerden bestehen in zeitweisem Aufstossen. Erbrechen niemals. Im Abdomen knapp über dem Nabel ein kleinapfelgrosser, derber frei beweglicher Tumor zu palpiren. Ektasie des Magens nicht nachweisbar.

Nr.	Geschlecht Alter	Beschwerden	Befund	Datum der Operation. Operateur	Befund bei der Operation
53	m. 47 J.	Seit October vorigen Jahres Appetitlosigkeit, Gefühl grosser Mattigkeit und Abmagerung. Im November häufiges Erbrechen nach dem Essen, manchmal auch von Kaffeesatz ähnlichen Massen. In letzterer Zeit krampfartige Schmerzen im Magen. Seit 3. Dec. 1897 befindet sich Pat. auf einer medicin. Abtheilung, wo er mit Nährklysmen gefüttert wurde.	Pat. ist von gracilem Knochenbau, dürftiger Musculatur und enorm abgemagert. Haut auffallend trocken. Magen sehr dilatirt, Tumor nicht palpabel. Im Magensaft keine freie Salzsäure, Milchsäure positiv.	28. Febr. 1897. *v. Kundrat.*	Magen sehr ausg dehnt. Pylorus ft den Finger nic durchgängig. Narb Stricture!
54	m. 36 J.	Vor 3 Jahren stellten sich krampfartige Magenschmerzen nach den Mahlzeiten ein, auch hatte er häufig saures Aufstossen. Seit 2 Jahren wiederholt Erbrechen der genossenen Speisen. Seit vier Monaten rapide Steigerung der Krankheitserscheinungen. Erbrechen nach jeder Mahlzeit und sehr heftige Schmerzen.	Mittelgrosser Mann von gracilem Knochenbau, geringer Musculatur und mager. Ein Tumor im Abdomen ist nicht zu palpiren. Magen sehr ectatisch. Die Untersuchung des Magensaftes ergiebt Mangel von Salzsäure, Anwesenheit von Milchsäure Körpergewicht 40 kg.	9. März 1897. *v. Kundrat.*	—
55	w. 42 J.	Vor 12 Jahren Magenkrämpfe mit gegen den Rüken ausstrahlenden Schmerzen. Nach 2jähriger Krankheit Wohlbefinden bis vor 1 Jahr, als die Krämpfe sich wieder einstellten. Seit zwei Monaten erbricht Pat. sehr häufig und hat auch dauernde von der Nahrungsaufnahme unabhängige Schmerzen.	Ueber mittelgrosse gracil gebaute, blasse Frau. Das Abdomen zeigt in der Nabelgegend eine leichte Prominenz, welche bei der Palpat. als apfelgrosser, länglich rundlicher Tumor sich erweist. Magen stark dilatirt. Im Magensaft keine freie Salzsäure, Milchsäure in Spuren.	13. März 1897. *v. Friedländer.*	Pylorus stark stric tuirt. Der Tum nimmt die ganze Regi pylorica ein und e streckt sich weit i die grosse Curvatu und in die hinte Magenwand. Es mus daher die Anastomos sehr hoch und vor angelegt werden.
56	w. 37 J.	Die Krankheit begann vor 8 Jahren mit Schmerzen im Hypochondrium von ausstrahlendem Charakter. In den Jahren 1895 und 1896 hatte Pat. keine Schmerzen. Im October 1896 ein neuerlicher Anfall, der von häufigem Erbrechen begleitet war; das Erbrochene war nicht von auffallender Farbe. Das Erbrechen unabhängig von der Nahrungsaufnahme. Die Schmerzanfälle nahmen in letzter Zeit an Häufigkeit und an Intensität zu.	Sehr magere, schwächliche Frau. Bauchdecken sehr schlaff. Die Leber reicht in der vorderen Axillar- und Mamillarlinie bis 2 Querfinger unter den Rippenbogen. Der Leberrand, der sehr scharf und hart ist (die palpirende Hand kann denselben von der unteren Fläche aus aufheben) reicht bis zur Nabelhöhe. Im Epigastrium ein gänseeigrosser, harter höckeriger Tumor; über demselben gedämpft tympanitischer Schall. Der Tumor ungemein druckempfindlich. Im Magensaft freie Salzsäure.	13. April 1897. *v. Friedländer.*	Der linke Lebe rand ist über die vo dere Magenwand ge zogen und daselb durch sulzige Adhä sion fixirt. Die hin tere Magenwand voll ständig frei.

der tomose	Verlauf	Ausgang	Anmerkung
terostomia ica poster.	Nach der Operation Erbrechen. Am 1. März Temp. 39,6° starke Bronchitis. 2. März Collaps und exitus letalis.	Letal.	Obduct. Bfd: Strictura pylori e cicatrice post ulcus rotundum, subsequente carcinomate incipiente cicatricis. Marasmus. Bronchopneumonie. Naht sufficient.
nterostomia lica poster.	Seit der Operation kein Erbrechen mehr. Keine Schmerzen nach dem Essen. Hautwunde per primam geheilt.	30. März 1897 entlassen. Aussehen sehr gut. Subjectives Befinden ausgezeichnet. Gewichtszunahme seit der Operation 5½ kg.	Pat. schrieb im März 1898, dass er nun 61 kg wiege, blühend aussehe und seit der Operation gar keine Beschwerden habe.
enterostomia v. Hacker.	Seit der Operation täglich mehrmaliges Erbrechen. 19. März. Schmerzen in der Magengegend. Erbrechen anhaltend. 22. März. Exitus letalis.	Letal.	Obductionsbefund: Peritonitis recens ex perforatione intestini tenuis. Carcinoma infiltrans partem pylor. ventriculi. Die Wand der angenähten obersten Jejunumschlinge ist knapp vor der Anastomosennaht in Form einer stecknadelkopfgr. Lücke von einer an der Magenwand hängenden Serosanaht durchtrennt.
oenterostomia colica poster.	Nach der Operation zweimaliges Erbrechen von blutig gefärbten schleimigen Massen. Vom 2. Tage an Wohlbefinden. Keine Schmerzen. Hautwunde per primam geheilt.	Am 2. Mai entlassen. Pat. sieht gut aus, verträgt jede Nahrung ohne Schmerzen.	Nach einer brieflichen Mittheilung vom März 1898 andauerndes Wohlbefinden.

Nr.	Geschlecht Alter	Beschwerden	Befund	Datum der Operation. Operateur	Befund bei der Operation
57	m. 42 J.	Seit einem halben Jahre bemerkt Pat. nach dem Essen ein Gefühl des Vollseins im Magen, welches nach jeder Mahlzeit einige Stunden andauert, auch wenn er nur wenig zu sich nahm. Vor 2 Monaten zum erstenmal Erbrechen. Im Erbrochenen fanden sich Reste von Speisen, welche er vor drei Tagen genossen hatte. Seither häufiges Erbrechen und Schmerzen.	Abgemagerter, blasser Mann. Abdomen eingesunken. Durch die schlaffen Bauchdecken lässt sich kein Tumor palpiren. Magen sehr ektatisch bis unter den Nabel reichend.	24. Mai 1897. *Ewald.*	Es besteht am P lorus ein kleiner T mor, welcher dens ben derart veren dass der kleine Fin nicht passiren ka
58	w. 41 J.	Die Erkrankung begann vor 10 Monaten mit heftigen Schmerzanfällen im Magen und Erbrechen. Die Anfälle wiederholen sich seither in immer kürzeren Intervallen. Im Erbrochenen fanden sich oft Reste von Speisen, welche Pat. mehrere Tage vorher genossen hatte. Hämatemesis bestand. Starke Abmagerung.	Mittelgrosse, schwächliche Frau von blassem Aussehen. Bei der Palpation des Abdomens ist oberhalb des Nabels und etwas nach links von demselben ein etwa hühnereigrosser, ziemlich harter Tumor zu tasten.	12. Aug. 1897. *Ewald.*	In der Regio py rica ein handfläch grosser, ziemlich h ter, jedoch ziemli scharf begrenzter T mor, welcher sta d. Pylorus strictur Zahlreiche vergrö serte Mesenteria lymphdrüsen.
59	m. 44 J.	Vor einem Jahre krampfartige Schmerzen in der Magengegend, welche nach Milchdiät im October 1896 auf längere Zeit nachliessen. Seit 3 Monaten leidet Pat. ungemein an Magendrücken, so dass er nur sehr wenig Nahrung zu sich nehmen kann. Seit 2 Monaten immer häufigeres Erbrechen und rapide Abmagerung. Hämatemesis bestand nie.	Grosser, kräftig gebauter Mann, mit geringem Panniculus und blasser Hautfarbe. Abdomen flach und schlaff. Oberhalb und etwas nach rechts vom Nabel ein harter, etwas druckempfindlicher, respiratorisch verschieblicher Tumor zu tasten.	18. Aug. 1897. *v. Friedländer.*	Am Pylorus ei kleinapfelgrosser, sehr derber Tumo der mit der Umg bung fest verwachse ist, insbesondere m dem Pankreas. D hintere Magenwan infiltrirt.

Art der Gastomose	Verlauf	Ausgang	Anmerkung
enterostomia olica poster.	25. Mai. Pat. erbricht mehrmals gallige Massen. 26. Mai. Das Erbrechen dauert an. Das Erbrochene ist gallig gefärbt und hat einen fäculenten Geruch. 28. Mai. Exitus.	Letal.	Obductionsbefund: Carcinoma parietis posterioris regionis pyloricae ventriculi sub forma infiltrationis circumscriptae mucosae. Hypostasis pulmonum cum pneumonia et pleuritide loborum inferiorum incipicente. An der hinteren Wand des Pylorus ein flaches Carcinom. Hinter demselben eine für den kleinen Finger knapp durchgängige Strictur. Die beiden Fixationsnähte, mit welchen die Jejunumschlinge an den Magen oberhalb der Anastomose angeheftet war, waren durchgeschnitten. Die Schlinge vollständig geknickt, der zuführende Theil gefüllt, der abführende leer und extrahirt.
enterostomia olica poster.	Nach der Operation kein Erbrechen. Nach der Nahrungsaufnahme keine Beschwerden. Hautwunde per primam geheilt.	31. Aug. entlassen. Aussehen gut. Sehr guter Appetit. Keine Beschwerden.	Im Januar 1898 sieht die Frau leidend aus. Sie klagt seit 14 Tagen über Appetitlosigkeit und häufiges Aufstossen. Tumor deutlich gewachsen, besonders nach links von der Mittellinie ein derbes Infiltrat. In den nächsten Wochen stellten sich Schmerzen in der rechten Hüfte und im Brustbein ein. Am 27. Februar verstarb die Kranke im Franz-Josef-Spital. Die Obductions-Diagnose lautete: Carcinoma partis pyloricae ventriculi exulceratum lumen stenosans, cum carcinomate secundario glandularum lymphaticarum bronchial. et colli. Metastas. carc. in corporibus vertebr. III. et lumbal. ultim. Metastas. sterni et solitaria cutis. Gastroenterostomia facta ante menses VI.
roenterostomia olica anterior.	In der Nacht nach der Operat. wiederholtes Erbrechen. Am nächsten Morgen wird der Kranke aufgesetzt und etwas nach rechts gelagert. Seither kein Erbrechen mehr. Am 20. Aug. Abendtemp. 39,1° Wunde reactionslos. Am 21. Aug. lässt sich die den rechten Unterlappen betreffende Pneumonie feststellen, welcher der Pat. am 24. August erliegt.	Exitus nach croupöser Pneumonie.	Obductionsbefund: Pneumonia crouposa cum hepatisatione grisea lob. infer. pulmon. dextr. Degeneratio adiposa myocardii et renum. Carcinoma polypos. ad. region. pylor. cum stenose. Anastomose tadellos.

Nr.	Geschlecht, Alter	Beschwerden	Befund	Datum der Operation. Operateur	Befund bei der Operation
60	w. 39 J.	Seit einem Jahre litt die Frau an heftigen sich immer steigernden Magenschmerzen; seit 6 Monaten spürt sie eine Geschwulst in der Magengegend, und seither stellte sich auch wiederholt in der letzten Zeit beinahe regelmässig Erbrechen nach der Mahlzeit ein.	Blasse Frau von kräftigem Knochenbau, schwacher Musculatur, sehr mager. Die Palpation des Abdomens ergiebt einen derben, grobhöckerigen, taubeneigrossen Tumor; die untere Magengrenze reicht bis zur Nabelhöhe. Deutliches Plätschern. Im Magensaft keine freie Salzsäure, keine Milchsäure.	10. Nov. 1897. *v. Friedländer.*	Der Pylorus w einem länglichen derben, eigrossen T mor substituirt, d nach hinten am Pa kreas fixirt ist. I Mesogastrium einig harte, vergrösser Drüsen zu fühlen.
61	w. 55 J.	Seit 3 Monaten Appetitlosigkeit und Magenschmerzen, welche besonders nach dem Essen auftraten. Die Beschwerden nahmen stetig zu; vor 2 Monaten Erbrechen einer kaffeesatzartigen Flüssigkeit.	Sehr abgemagerte, kachektisch aussehende Frau. Im Abdomen, etwas über dem Nabel und nach rechts von demselben ein ca. kindsfaustgrosser, derber grobhöckeriger Tumor zu fühlen. Der Magen stark vorgewölbt, so dass sich seine Contur durch die Bauchdecken sehen lässt. Die untere Magengrenze reicht bis zum Nabel. Im Magensaft keine Salzsäure, hingegen Milchsäure enthalten.	21. Nov. 1897. *v. Friedländer.*	In der Pylorus gegend ein kleinapfe grosser, grobhöcker ger, derber Tumo welcher mit der Leb verwachsen ist. Py lorus stark strictu rirt.
62	m. 53 J.	Seit 3 Monaten leidet der Mann an Appetitlosigkeit, saurem Aufstossen und einem unerträglichen Gefühle von Völle im Magen. Das letztere nimmt besonders nach Nahrungsaufnahme so zu, dass er häufig durch Einführen des Fingers in den Rachen Erbrechen hervorruft, um sich so vorübergehende Erleichterung zu verschaffen. In den letzten Wochen während seines Aufenthaltes auf einer internen Abtheilung erbrach er zweimal schwarzbraun, kaffeesatzähnliche Massen.	Mittelgrosser, sehr abgemagerter Mann von blasser Hautfarbe. Im Abdomen kein Tumor tastbar. In der Magengegend, welche etwas vorgewölbt ist, bei mechanischen Reizen deutliche von links nach rechts gehende Peristaltik sichtbar. Die Magensaftuntersuchung ergiebt keine freie Salzsäure, Milchsäure in Spuren.	23. Nov. 1897. *v. Friedländer.*	Am Pylorus ein in filtrirender Tumo welcher theilweise m der Leber verwachse ist. Pylorus so ver engt, dass der palpi rende Finger nich einzudringen verma

Art der Anastomose	Verlauf	Ausgang	Anmerkung
Gastroenterostomia retrocolica poster.	Am ersten Tage nach der Operation Erbrechen, vom zweiten Tage an dauerndes Wohlbefinden. Hautwunde per prim. geheilt.	30. Nov. Patientin hat sich sehr erholt, sieht gut aus und hat guten Appetit. Nach der Nahrungsaufnahme keinerlei Beschwerden.	Nach einer brieflichen Mittheilung vom März 1898 hat Patientin seit der Operation zugenommen. Ausser manchmal auftretenden Schmerzen im Magen hat sie keine Beschwerden. 6. März 1898. Aussehen der Patientin gut. Hinter der zarten Narbe ein kleinfaustgrosser, harter Tumor palpabel. Keine Magendilatation nachweisbar.
Gastroenterostomie retrocolica poster.	Seit der Operation kein Erbrechen mehr, jedoch sehr häufiges Aufstossen und Appetitlosigkeit. Nach Verabreichung von Salzsäure hat sich der Appetit gebessert. Hautwunde per prim. geheilt.	6. October entlassen. Appetit gut, keinerlei Beschwerden.	Nach einer brieflichen Mittheilung von Seiten des Gatten am 13. Novbr. 1897 gestorben.
Gastroenterostomia retrocolica poster.	Seit der Operation kein Erbrechen mehr. Nach der Nahrungsaufnahme keine Beschwerden. Hautwunde per primam geheilt.	Am 11. Oct. in sichtlich erholtem Zustande entlassen. Durch 2 Monate fühlte sich Patient nach der Operation vollkommen wohl u. nahm um 5 kg an Körpergewicht zu. Ende December 1897 trat öfters Erbrechen von schwarzbraunen Massen auf.	Am 23. Januar, 4 Monate nach der Operation, gestorben.

Nr.	Geschlecht, Alter	Beschwerden	Befund	Datum der Operation. Operateur	Befund bei der Operation
63	m. 37 J.	Seit einem halben Jahre besteht Erbrechen, besonders nach Nahrungsaufnahme. Im Erbrochenen waren wiederholt Reste von Speisen, welche der Patient mehrere Tage vorher genossen hatte. In den letzten Wochen nimmt das Erbrechen an Häufigkeit sehr zu, auch treten Schmerzen im Epigastrium auf.	Sehr abgemagerter, blasser Mann. Die untere Grenze des vorgewölbten Magens reicht bis unter die Nabelhöhe. Deutlich sichtbare Peristaltik. Tumor nicht deutlich zu tasten. Die Untersuchung des Magensaftes ergiebt Mangel von Salzsäure, Anwesenheit von Milchsäure.	27. Sept. 1897. *v. Friedländer.*	Nach Eröffnung d Peritoneums tast man zahlreiche ver grösserte Lymphdrü sen, sowohl längs de kleinen Curvatur, al auch an der Leber pforte. Am Pylorus fühlt man einen, be sonders die hinter Wand einnehmende Tumor von derbe Consistenz, welche fest mit seiner Unter lage verwachsen ist
64	w. 45 J.	Seit 10 Monaten zeitweises Erbrechen nach den Mahlzeiten. Dasselbe enthielt anfangs nur Speisereste, später manchmal auch schwarzbraune Massen. Zugleich bestand heftiges Aufstossen. In den letzten Wochen auch Schmerzen in der Magengegend.	Hochgradig abgemagerte Frau von 35 kg Körpergewicht. Bindehäute leicht ikterisch. Abdomen flach; im rechten Epigastrium eine flache, nicht scharf abgrenzbare Resistenz, welche etwas druckempfindlich ist. Magen sehr ektatisch.	4. Oct. 1897. *Ewald.*	Nach Eröffnung de Peritoneums stellt sich die mit zahlreichen Pseudomembranen bedeckte Leber oberfläche ein, de vom Netz bedeckte Tumor lässt sich nicht ergreifen. Die Palpation ergiebt, dass derselbe der Regio pylorica angehört, von Ganseigrösse ist, den Pylorus hochgradig strictурirt. Er besitzt eine grobhöckerige Oberfläche, harte Consistenz und ist durch feste Adhäsionen in der Gallenblasengegend fixirt.
65	w. 33 J.	Seit 1½ Jahren brennende Schmerzen in der Magengegend. Nach dem Essen quälendes Druckgefühl, so dass Patientin durch Trinken warmen Wassers Erbrechen hervorruft, nach welchem eine Erleichterung einzutreten pflegt. Seit den letzten Monaten häufiges Erbrechen einige Stunden nach dem Essen.	Grosse, abgemagerte, blasse Patientin von 38 kg Körpergewicht. Abdomen nicht aufgetrieben, nicht schmerzhaft. Nach Reiben und Klopfen sehr lebhafte Peristaltik sichtbar, die Wellen bis handbreit unter den Nabel reichend. In der Nabelgegend ein kindsfaustgrosser, derber Tumor zu tasten. Im Magensaft keine freie Salzsäure, hingegen Milchsäure.	31. Oct. 1897. *Ewald.*	Magen sehr dilatirt Am Pylorus ein beweglicher, kindsfaustgrosser, derber Tumor. Zahlreiche, derb infiltrirte bis haselnussgrosse mesenteriale Lymphdrüsen.

Art der Anastomose	Verlauf	Ausgang	Anmerkung
Gastroenterostomia retrocolica poster.	Durch 3 Tage nach der Operation wiederholtes Erbrechen blutig schleimiger Massen. Nach Verabreichung von Salzsäure kein Erbrechen mehr. Hautwunde per prim. geheilt.	Am 16. October entlassen.	Bis Weihnachten 1897 vollständiges Wohlbefinden, seitdem wieder täglich mehrmals Erbrechen. Seit der Operation hat Patient zuerst zugenommen, seit den letzten Wochen wieder Abmagerung. Am. 3. März 1898 kann man im Abdomen einen faustgrossen Tumor constatiren. Der Tumor liegt in der Mittellinie und ist respiratorisch verschieblich. Keine Magenektasie. Narbe zart. Er kann seinen Geschäften nachgehen.
Gastroenterostomia retrocolica poster.	Nach der Operation zweimaliges Erbrechen, dann Wohlbefinden. Sehr guter Appetit und keine Beschwerden. Die Hautwunde bis auf eine kleine Stichkanaleiterung per primam geheilt.	Am 24. October entlassen.	Nach einer brieflichen Mittheilung vom 16. Februar 1898 hat die Frau seit der Operation keine Beschwerden mehr. Sie hat guten Appetit und kann ausser Mehlspeisen alles essen. Ihr Körpergewicht beträgt nunmehr 50 kg.
Gastroenterostomia retrocolica poster.	Nach der Narkose heftiges Erbrechen. Am 2. Tage kein Erbrechen mehr. Nach dem Genusse von Fleischnahrung brennende Schmerzen im Magen. Nach internem Gebrauch v. Acid. muriat. dilut. andauerndes Wohlbefinden. Hautwunde per prim. geheilt.	28. Nov. entlassen mit $6^1/_2$ kg Gewichtszunahme.	2. Februar 1898. Blühendes Aussehen, 59 kg Gewicht. In der Mittellinie, hinter der Laparotomienarbe ein quergestellter, verschieblicher, kleinfaustgrosser Tumor zu tasten. Oefters Blähungen und Auftreibung des Bauches in der Nabelgegend nach Genuss von Mehlspeisen u. Obst. Dieselben sind nicht schmerzhaft. Appetit vortrefflich. Pyrrhosis hat ganz aufgehört. Sie hat keinerlei Klagen.

Nr.	Geschlecht, Alter	Beschwerden	Befund	Datum der Operation. Operateur	Befund bei der Operation
66	m. 42 J.	Seit einem Jahre häufige Uebelkeiten nach dem Essen und öfters Erbrechen. In den letzteren Monaten heftige Schmerzen in der Magengegend und sehr häufiges Erbrechen.	Mittelgrosser, schwächlicher, sehr magerer Mann. In der Magengegend, etwa in der Mitte zwischen Processus ensiformis und Nabel ein kindsfaustgr., etwas druckempfindlicher, derber Tumor zu fühlen. Magen sehr erweitert. Die chemische Untersuchung des Magensaftes ergiebt freie Salzsäure, keine Milchsäure.	11. Nov. 1897. *v. Friedländer.*	Magen sehr erweitert. Am Pylorus ein sehr derber, kleinapfelgrosser Tumor. Zahlreiche, vergrösserte Lymphdrüsen im Peritoneum.
67	w. 55 J.	Vor einem Jahre traten schneidende Schmerzen in der Magengrube auf. Dieselben waren constant, wurden jedoch durch Nahrungsaufnahme beträchtlich gesteigert; die Schmerzen verbreiteten sich bald gegen beide Seiten und strahlten auch gegen die Schulterblätter aus. So verschlimmerte sich ihr Zustand immer mehr; seit 4 Monaten erbricht sie fast jede Nahrung. Seit dieser Zeit bemerkt sie auch, dass sich in ihrem linken Hypochondrium manchmal etwas wie eine Kugel aufstellt und gegen die Mittellinie zu sich wälzt.	Mittelgrosse, gracil gebaute Frau, von schlechtem Ernährungszustande. Körpergewicht 47 kg. Magen sehr dilatirt, in der linken Parasternallinie bis einen Querfinger unter die Nabellinie reichend, deutliches Plätschern. Vom Nabel etwas nach rechts und oben ein quergestellter, kleinapfelgr, höckeriger Tumor zu tasten. Derselbe ist druckempfindlich und respiratorisch verschieblich.	8. Decbr. 1897. *Albert.*	Nach Eröffnung des Peritoneums sieht man den stark dilatirten Magen. Am Pylorus ein kindsfaustgr., stricturirender Tumor, an welchem das Netz adhärent ist.

Art der Anastomose	Verlauf	Ausgang	Anmerkung
roenterostomia ocolica poster. Murphy-Knopf.	Nach der Operation mehrmaliges Erbrechen. Am 2. Tage kein Erbrechen, doch Fremdkörpergefühl im Magen. Bis zum Abgang des Knopfes am 15. Tage nach der Operation ist das Befinden sehr wechselnd. Manchen Tag vollkommen befriedigend, dann klagt Pat. wieder über ein Gefühl der Völle im Magen, hat häufiges Aufstossen m. Appetitlosigkeit. Vom 16. Tage ab hat Pat. nach der Nahrungsaufnahme keine Beschwerden von Seiten des Magens mehr. Hautwunde per primam geheilt. Vom 3. Decbr. 1897 angefangen hustet Pat. sehr viel. Die Untersuchung der Lungen ergiebt deutliche Cavernensymptome. Im Sputum reichliche Tuberkelbacillen. Am 19. December heftige Leibschmerzen und Exitus unter Collaps.	19. Dec. Exitus. (Perforation eines tuberculösen Geschwüres im Ileum).	Obductionsbefund: Peritonitis diffusa recens ex perforatione ulceris tuberculosi ilei. Tuberculosis chronica et subacuta disseminata pulmonum cum cavernis. Ulcera tuberculosa multiplicia intestini tenuis. Carcinoma pylori infiltrans. Gastroenterostomia ante hebdomat. VI. Die Anastomosen-Stelle zeigt von aussen keinerlei entzündliche Veränderungen der Serosen, abgesehen v. Verdickungen an den Verklebungsstellen. Sowohl der zuführende, wie der abführende Schenkel gefüllt. Nach Eröffnung von Magen u. Dünndarm erscheint sie für den Zeigefinger bequem durchgängig, kreisrund, von glatter Schleimhaut ausgekleidet, so dass Schleimhaut des Magens ununterbrochen in die des Dünndarmes überzugehen scheint.
stroenterostomia rocolica poster. Murphy-Knopf.	9. Decbr. Dreimaliges Erbrechen. 12. Decbr. Wohlbefinden. Fleischnahrung. In den folgenden Tagen wiederholt vorübergehende Uebelkeiten, doch kein Erbrechen. Am 18. Dec. Wunde per prim. geheilt. Durch die dünnen Bauchdecken lässt sich d. Knopf durchtasten. Derselbe scheint sich noch an derselben Stelle zu befinden. Vom 26. Decbr. andauerndes Wohlbefinden. Der Knopf ist nicht abgegangen, lässt sich aber an der ursprüngl. Stelle nicht mehr constatiren.	13. Jan. 1898 entlassen. Appetit gut. Keinerlei Beschwerden. Aussehen viel frischer. Doch keine Gewichtszunahme.	Nach einer brieflichen Mittheilung vom 15. März 1898 befand sich Patientin 3 Wochen nach der Entlassung vollständig wohl. Seither manchmal Erbrechen von bitter schmeckendem, grünlich-gelbem Schleim. Auch bestehen leichte Schmerzen links von der Laparotomienarbe. Körpergewicht 49 kg.

XXIII.

Radicaloperation der Hernien.

Von

S. Lebensohn.

(Mit 2 Abbildungen.)

In der ganzen Chirurgie giebt es kaum noch eine Operation, die so viele verschiedene Methoden aufweisen könnte, wie die sogenannte Radicaloperation der Hernien, besonders der äusseren Inguinalhernien. Seit vielen Jahrhunderten haben die Chirurgen verschiedene Versuche gemacht, dieses so ausserordentlich verbreitete, mit Gefahren der mannigfachsten Art verbundene, den Lebensgenuss und die Arbeitskraft sehr oft beeinträchtigende Leiden durch eine operative Behandlung zu beseitigen. Dieses ideale Ziel wurde von den Chirurgen seit Einführung der antiseptischen Wundbehandlung mit besonderer Energie verfolgt. Es entstanden eine ganze Menge von Methoden, die eine „Radicalheilung" herbeiführen sollten. Die statistische Untersuchung über den Erfolg dieser verschiedenen Methoden lehrte aber später, dass die Hauptbedingungen, die eine operative Behandlung eines Bruches zu erfüllen hat, d. h. 1. den Bruch ohne Lebensgefahr für den Patienten zu beseitigen, und 2. die Sicherheit zu gewähren, dass kein Recidiv eintritt, — von keiner dieser Methoden erreicht wurde — besonders hinsichtlich des Hauptpunktes: des Endresultates. Ich will darum über ein Verfahren berichten, das von Herrn Prof. Kocher seit 1893 mit dem bestem Erfolg geübt wird. Es ist dies die sogenannte laterale Verlagerungsmethode. Nebenbei werden auch die anderen Methoden, die auf der Berner Klinik Anwendung finden, erwähnt und auf ihre Resultate statistisch untersucht.

Das mir zur Verfügung stehende Material umfasst die Krankengeschichte von 163 Patienten mit 197 Hernien. In dieser Zahl sind 129 Patienten mit je einer Hernie, 30 mit je 2 Hernien und 2 Pat. mit je 4 Hernien belastet. Die folgende Tabelle stellt das Material nach Geschlecht und Bruchart dar:

Geschlecht	H. ing. extr.			H. ing. int.			H. crur.			H. umbilic. epigastricae ventrales	Total
	d.	*s.*	*b.*	*d.*	*s.*	*b.*	*d.*	*s.*	*b.*		
Männner . .	61	45	16	4	4	3	4	3	2	11	153
Weiber . . .	8	2	—	—	—	—	4	2	—	7	23
Total	69	47	16	4	4	3	8	5	2	18	176

Anmerkung: In dieser Tabelle ist *d* — dextra, *s* — sinistra, *b* — bilateralis.

Aus der angeführten Tabelle ist ersichtlich, dass die äussere Inguinalhernie 148 mal zur Operation kam. Die innere Inguinalhernie wurde 14 mal operirt, die Cruralhernie 17 mal, die Umbilicolhernie, Ventral- und epigastrische Hernie zusammen 18 mal.

Was das Alter der Patienten anbetrifft, so ist dasselbe in 162 Krankengeschichten angegeben. Es kamen zur Operation

im	Alter	von	1	Jahr	bis	5	Jahren	6	Patienten
"	"	"	6	Jahren	"	10	"	11	"
"	"	"	11	"	"	15	"	3	"
"	"	"	16	"	"	20	"	15	"
"	"	"	21	"	"	25	"	22	"
"	"	"	26	"	"	30	"	21	"
"	"	"	31	"	"	35	"	11	"
"	"	"	36	"	"	40	"	12	"
"	"	"	41	"	"	45	"	12	"
"	"	"	46	"	"	50	"	13	"
"	"	"	51	"	"	55	"	12	"
"	"	"	56	"	"	60	"	10	"
"	"	"	61	"	"	65	"	9	"
"	"	"	66	"	"	71	"	5	"

Aus dieser Tabelle ist zu ersehen, dass ungefähr $^2/_3$ der zur Operation gelangten Patienten zwischen dem 20. und 50. Lebensjahr standen. Sehr stark sind vertreten die zwanziger Jahre. Der jüngste Patient ist 1 Jahr alt, der älteste 71.

Auf die Frage, wie lange die Brüche bestehen, konnte ich bei 142 Hernien eine Antwort auffinden, die die ungefähre Bruchdauer angiebt. Ich unterscheide da, wie es Beresowsky und Leuw

thaten, 3 Kategorien. Die erste Kategorie umfasst alle Brüche, die weniger als ein Jahr bestanden, — die zweite Kategorie — von 1 bis 10 Jahren, — die dritte umfasst die Brüche, die bereits mehr als 10 Jahre bestanden. Ich erhielt 3 Gruppen mit folgenden Zahlen:

I.	unter 1 Jahr	26 Hernien
II.	von 1 bis 10 Jahren	78 =
III.	über 10 Jahre	38 =

Ueber das Alter, in welchem die Patienten standen, als sie ihr Bruchleiden bemerkten, konnte ich, wie es auch zu erwarten war, nur annähernde Auskunft bekommen. Viele Patienten beobachteten sich zu wenig, um mit Bestimmtheit den Moment angeben zu können, in dem der Bruch entstand. Bei vielen Patienten, die die Zeit der Entstehung des Bruches zwar mit Bestimmtheit angegeben haben, kann dies natürlich nicht im absoluten Sinne gelten, da die Möglichkeit nicht ausgeschlossen ist, dass der Bruch bereits längere Zeit bestand und nur aus Mangel von Selbstbeobachtung vom Patienten nicht bemerkt wurde, bis irgend ein Vorfall — Trauma, Geburt, Husten, körperliche Ueberanstrengung — den Bruch etwas vergrösserte und auf diese Weise die Aufmerksamkeit des Patienten auf ihn richtete. Das Material giebt über die aufgeworfene Frage folgende Auskunft:

Es entstanden	bis	zum	5	Lebensjahre	24	Hernien
vom	6.	=	=	10	=	3	=
=	11.	=	=	15	=	7	=
=	16.	=	=	20	=	16	=
=	21.	=	=	25	=	23	=
=	26.	=	=	30	=	16	=
=	31.	=	=	35	=	14	=
=	36.	=	=	40	=	10	=
=	41.	=	=	45	=	10	=
=	46.	=	=	50	=	9	=
=	51.	=	=	55	=	6	=
=	56.	=	=	60	=	4	=
=	61.	=	=	65	=	6	=
=	66.	=	=	70	=	1	=

Diese Zusammenstellung beweist, dass die Hernien besonders häufig im zarten Kindesalter und während der zwanziger bis Mitte der dreissiger Jahre entstehen. Im ersten Falle mag als prädisponirendes Moment in Betracht fallen die Zartheit der Gewebe, — im zweiten — die vielen Anstrengungen dieses Alters.

Wie bekannt ist die frühere Ansicht, dass die Brüche infolge eines Traumas entstehen, jetzt verworfen. Man nimmt heutzutage an, dass sie infolge einer angeborenen oder erworbenen Prädisposition, und dass sie ferner allmählich entstehen. Diese Ansicht bestätigte das Material. Bei 53,6 Proc. aller Patienten war die Heredität des Leidens nachweisbar. Ferner müssen wir nach unserem Material annehmen, dass die Brüche allmählich entstehen, denn wir fanden in keinem Status, dass die Umgebung eines Bruches blutig suffundirt gewesen, oder dass überhaupt irgend welche Zeichen einer gewaltsamen Zerreissung erwähnt wären. Nach dem oben gesagten ist es klar, dass den Aussagen der Patienten, der Bruch sei durch Husten, körperliche Ueberanstrengung, Geburten u. s. w. entstanden, nur die Bedeutung eines begünstigenden Momentes, nicht aber einer veranlassenden Ursache zuzuschreiben ist. Ein Bruch ist nämlich, wie Kingdon[1]) richtig hervorhebt, eine Krankheit und nicht ein Unfall, ein pathologischer Zustand und nicht blos eine mechanische Verletzung.

In Bezug auf die Grösse der Hernien unterscheide ich mit Beresowsky, Leuw und Mayor 3 Grössen und bezeichne die kindskopfgrossen und zweifaustgrossen als grosse Hernien, — hühnerei-, gänseei- und faustgrosse — als mittlere Hernien und die taubeneigrossen, nussgrossen — als kleine Hernien. Die Angaben, die sich im Material in Bezug auf diese Frage finden, sind in folgender Tabelle zusammengestellt:

Hernien	H. ing. extr.	H. ing. int.	H. crur.	H. H. umbil. epigastricae ventrales	Total
I. Kleine . . .	51	8	6	12	77
II. Mittlere . .	73	6	7	4	80
III. Grosse . . .	12	—	1	1	14
Total	136	14	14	17	171

Neben der Grösse des Bruches ist für die Operation die Grösse der Bruchpforte von besonderer Bedeutung. Ich habe meine Aufmerksamkeit darauf gerichtet und folgende Tabelle zusammengestellt. Ich unterscheide Brüche, deren Bruchpforte für den kleinen Finger (Kategorie I), — Brüche, deren Bruchpforte für den Zeigefinger (Kategorie II), — Brüche, deren Bruchpforte für 2 Finger (Kategorie III), — und Brüche, deren Bruchpforte für drei und mehr Finger durchgängig ist (Kategorie IV).

1) Graser, Die Unterleibsbrüche. Seite 243.

Kategorie	H. ing. extr.	H. ing. int.	H. crur.	H. H umbil. epigastricae ventrales	Total
I.	9	—	—	—	9
II.	63	6	5	1	75
III.	29	5	1	—	35
IV.	7	—	—	1	8
Total	108	11	6	2	127

Es ist aus dieser Tabelle zu ersehen, dass die meisten Hernien in Bezug auf die Grösse der Bruchpforte der II. und III. Kategorie angehörten.

Als Indication zur Operation wurde bei 77 Patienten der Wunsch derselben angenommen, bei 59 Patienten wurde zur Operation geschritten wegen Beschwerden.

Herniae inguinales externae. Laterale Verlagerungsmethode (Tabelle I).

Diese Methode ist jetzt auf der Berner Klinik die üblichste. Gewöhnlich wird das Operationsfeld beim Patienten einen Tag vor der Operation rasirt, mit Wasser, Schmierseife und Bürste gereinigt und dann mit Aether und 1 Prom. Sublimatlösung abgerieben. Dann wird die ganze Gegend mit aseptischem Stoff umgeben. Gleich vor der Operation wird die Operationsstelle noch einmal mit Aether und Sublimat gereinigt. Die Technik des Verfahrens wollen wir hier so vorführen, wie es von Herrn Prof. Kocher im Archiv für klinische Chirurgie, Bd. L, angegeben ist. „Durch einen Schnitt über die ganze Länge des Leistenkanales und lateralwärts etwas über denselben hinaus wird die Fascie des Musculus obliq. abdominis freigelegt und unter Spaltung der Fascia infundibuliformis (tunica vaginalis communis funiculi spermatici) der Bruchsack sehr exact von den Gebilden des Samenstranges gelöst und isolirt. Danach wird gegenüber der Gegend des hinteren Leistenringes in der Fascia obliqua externa eine Oeffnung gemacht und unter dem Schutze des in den Leistenkanal eingeführten Fingers eine gebogene Kornzange durch den Leistenkanal (vor dem Samenstrang) zum vorderen Leistenring herausgeführt. Die Spitze des isolirten Bruchsackes wird gefasst, durch den Leistenkanal zurück und zu der kleinen Oeffnung in der Fascia obliqua externa herausgezogen, und zwar sehr energisch. Nun wird der Bruchsack lateralwärts auf die Aussenfläche der Fascia obliqua externa über den lateralen Theil des Lig. Poup. angelegt und hier mit 3 Nähten befestigt und dann der grösste Theil

abgeschnitten. Nach Cadaverstudien ist die wichtigste und hauptsächlichste Naht dabei diejenige, mittels welcher das durch die Bauchwand durchtretende Stück des Bruchsackes umgangen und sammt der durchtretenden Stelle zusammengeschnürt wird. Nunmehr wird mittels tiefer Kanalnähte der Leistenkanal verengt, und zwar wird mit besonderer Sorgfalt die der Durchtrittsstelle des Bruchsackes nächste (d. h. oberste) Naht tief durchgelegt, immerhin natürlich oberhalb des Samenstranges, welcher durch kräftiges Abwärtsziehen und Controle mit dem Finger geschützt wird."

Wenn die Chirurgen in Bezug auf die Operationsmethode bis jetzt auch noch nicht einig sind, so stimmen doch die meisten in Bezug auf die Bedingungen, denen eine Operationsmethode zu genügen habe, vollständig überein. Diese Bedingungen sind hauptsächlich folgende zwei: 1. der Bruchsack muss möglichst hoch unterbunden, und 2. die Bruchpforte soll möglichst exact geschlossen werden. Das erste Postulat muss gestellt werden, um den normalen Zustand des Peritoneums an der inneren Pforte wieder herzustellen, so das dasselbe an dieser möglichst glatt verlaufe. Das zweite Postulat ist ohne weiteres verständlich. Inwiefern entspricht nun die laterale Verlagerungsmethode diesen beiden Hauptforderungen? In der Figur 1 ist schematisch dargestellt, wie das Peritoneum verlaufen muss, wenn die Methode richtig ausgeführt wurde, d. h. — wenn die Oeffnung in der Fascia obliqua gerade gegenüber dem hinteren Leistenring angelegt ist und der Bruchsack durch dieselbe durch und nach oben und lateralwärts energisch angezogen und fixirt wurde. Das Peritoneum muss dann über der Fovea stark gespannt werden, die Fovea muss eigentlich fast vollständig verschwinden. Wir können also mit vollem Recht behaupten, dass in Bezug auf die

Fig. 1.

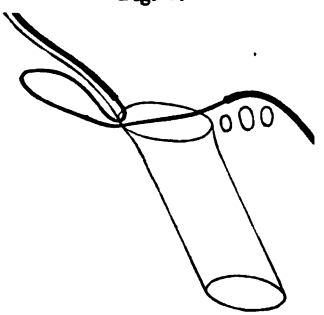

Eine richtig ausgeführte Radicaloperation nach der Kocher'schen lateralen Verlagerungsmethode.

Fig. 2.

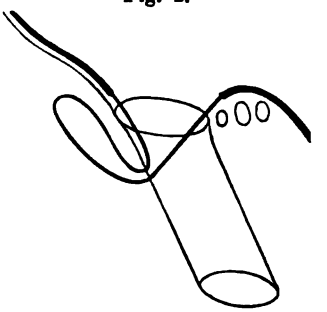

Eine unrichtig ausgeführte Radicaloperation nach der gleichen Methode.

erste Bedingung die laterale Verlagerungsmethode das vollkommenste bietet. Wir müssen aber darauf aufmerksam machen, dass bei der Anlegung der Oeffnung in der Fascia obliqua ein Fehler begangen werden kann, der den Erfolg der Operation in Bezug auf das Endresultat vereiteln kann. Man muss sich nämlich bei Anlegung dieser Oeffnung sorgfältig überzeugen, dass sie gerade gegenüber den hinteren Leistenring zu liegen kommt, denn wenn man dieselbe etwas nach vorn und unten zu macht, so muss sich im oberen Theile des Leistenkanales bis zu dieser Oeffnung ein kleiner Trichter bilden, wie das aus der schematischen Figur 2 zu ersehen ist. Dieser Trichter kann sich später zu einer Hernie ausbilden. Wir möchten daher vorschlagen, bevor man die Oeffnung anlegt, mit dem Finger in den Leistenkanal hineinzugehen und sich zu überzeugen, dass man sie an der richtigen Stelle anlegt.

Die zweite Hauptbedingung einer Radicaloperation wird durch die oben angegebenen Kanalnähte völlig erreicht. Diese Kanalnähte verengern die Lichtung des Leistenkanales, indem sie seine vordere und obere Wand bis zum Poupart'schen Band heranziehen. Der Leistenkanal soll nach dieser Verengerung gar kein eigentliches Lumen haben, sondern seine Wandungen sollen sich an den Samenstrang dicht anlegen. Auf diese Weise wird dem Leistenkanal seine physiologische Weite gegeben. Dabei muss darauf geachtet werden, dass man bei der Ausführung dieses Theiles der Operation den Samenstrang weder verletzt, noch ihn in die Naht hineinhängt. —

Wenn wir die laterale Verlagerungsmethode mit der jetzt beliebten Radicaloperation nach Bassini vergleichen, so stellen sich die Vortheile der ersteren gegenüber der letzteren leicht heraus. Der Hauptvorzug des Kocher'schen Verfahrens besteht nämlich darin, dass der Leistenkanal gar nicht geöffnet wird, während nach dem Bassini'schen die vordere Wand des Leistenkanales gespalten werden muss. Dieser Vorzug ist deshalb von besonderer Bedeutung, weil im Falle von Eiterung bei der Bassini'schen Methode der Leistenkanal weiter wird als vor der Operation, dass man also einen noch schlimmeren Zustand als zuvor schafft, während bei der Verlagerungsmethode dies unmöglich ist. Eine Eiterung kann dem Enderfolg einer Radicaloperation nach der Verlagerungsmethode nicht schaden. Diese Beobachtung ist auf der Berner Klinik mehrfach gemacht worden, — sie wurde auch von anderer Seite her bestätigt.[1])

1) Greiffenhagen, Radicaloperation der Hernien. St. Petersburger medicinische Wochenschrift 1895, Nr. 50.

In der Tabelle I wurde die Heilung bei den Nrn. 21, 47, 50, 54 und 63 durch Eiterung gestört. Ueber den jetzigen Gesundheitszustand der Nrn. 21, 54 und 63 konnten wir uns informiren — sie sind recidivfrei. Dieser grosse Vortheil, den das Kocher'sche Verfahren bietet, wird deshalb noch erhöht, weil die Möglichkeit einer Eiterung nach Operationen am Leistenkanal auch bei strengster Beobachtung der Aseptik nicht ausgeschlossen ist.

In der folgenden Tabelle I sind 97 Patienten angeführt, an denen die laterale Verlagerungsmethode ausgeführt wurde. Von diesen 97 Patienten ist kein einziger gestorben. In der Arbeit von Beresowsky sind 29 Patienten angeführt, an denen die gleiche Methode ohne einen einzigen Todesfall ausgeführt wurde. Wir haben also unter 126 Fällen keinen einzigen Todesfall. Die Sterblichkeit bei der Anwendung der lateralen Verlagerungsmethode ist demnach = 0.

Das allein genügt freilich nicht. Der Patient will nicht nur am Leben bleiben — er will auch dauernd geheilt sein. Auch in Bezug auf die Endresultate bietet die laterale Verlagerungsmethode das Beste. Die nachstehende Tabelle I beweist dies.

Tabelle I.

Nummer	Name, Beruf, Hernia	Alter	Datum Eintritt	Operation	Austritt	Status	Wie lange besteht der Bruch	Operation
			1894					
1	Hostettler, Friedrich, Kutscher. H. ing. extr. d.	37 J.	—	—	—	Scrotal, kleineigross, reponibel, vorderer Leistenring bequem für das Nagelglied des Zeigefingers durchg.	—	Laterale Verlagerungsnaht. Fixation des Bruchsackes [illegible] aussen durch 3 Knopfnähte Seide.
2	Schwendimann, Rudolf. H. ing. extr. d.	6 J.	7. Mai	4. Juni	11. Juni	Scrotal, taubeneigr., reponib., Bruchpforte für die Kuppe des kleinen Fingers passirbar.	3 J.	Laterale Verlagerungsnaht.
3	Frl. Zehnder, Lehrerin. H. ing. extr. d.	23 J.	4. Juni	6. Juni	20. Juni	Längliche, weichelastische Geschwulst, im Stehen tritt sie etwas mehr vor als im Liegen.	—	Laterale Verlagerungsnaht.
4	Frl. Kunz, Emilie. H. ing. extr. d.	21 J.	—	—	—	Kleinhühnereigross, reponib., Bruchpforte nicht zu fühlen.	5—6 J.	Laterale Verlagerungsnaht. Fixation des Bruchsackes [illegible] Nickelknopfnähten.
5	Wallat, Wirth und Spezierer. H. ing. extr. d.	37 J.	16. Juni	20. Juni	—	Rechts gänseeigross, links blos eine flache Vorwölbung; beide reponibel. Bruchpforte rechts für das Nagelglied des Daumens passirbar.	—	Rechts: laterale Verlagerungsmethode. Links: die gleiche Methode.
6	Weber, Joh., Landwirth. H. ing. extr. d.	65 J.	30. Juli	3. Aug.	—	Wallnussgross, reponibel, Bruchpforte für die Spitze des Zeigefingers passirbar.	1/6 J.	Laterale Verlagerungsnaht.
7	Scheuermann. H. ing. extr. d.	38 J.	1. Juli	3. Juli	17. Juli	Scrotal, hühnereigr., Bruchpforte für einen Finger gut durchgängig.	2 J.	Laterale Verlagerungsnaht.
8	R. v. Waldkirch. H. ing. extr. d.	18 J.	20. Juli	21. Juli	10. Aug.	Beide interstitiell u. leicht reponibel.	Rechts 13, links 2 J.	Rechts: Da die Hernie [illegible] nicht zum vorderen Leistenring gelangt ist, so wird der Leistenkanal in seinem oberen [illegible] gespalten, der Herniensack [illegible] lirt, lateralwärts kräftig [illegible] zogen und nach Kocher mit einem Nadelumgang kräftig [illegible] schnürt u. dann die tiefe Kanalnaht angelegt. Links: Da Bruch in der letzten Zeit [illegible] ausgetreten ist, so wird [illegible] eine tiefe Kanalnaht angelegt.
9	Perreten, Christian, Fuhrknecht. H. ing. extr. d.	56 J.	9. Juli	—	—	Scrotal, gänseeigr., reponibel, vorderer Leistenring für den Daumen passirbar.	15 J.	Laterale Verlagerungsnaht. Fixation des Bruchsackes mit Nickelknopfnähten, Kanalnaht mit Nickel, Drainage.

loquuntur.

teur	Indication	Heilungsverlauf	Abgangs-resultat	Endresultat	Bemerkenswerthes
	—	—	—	Geheilt, trägt kein Bruch-band.	—
-	Wunsch.	Heilung per primam	Heilung in 7 Tagen.	Geheilt, trägt kein Bruch-band.	—
of. her.	Wunsch.	Heilung pr. prim.	—	Geheilt, trägt kein Bruch-band.	Der Bruchsack ist mit einer klaren Flüssigkeit gefüllt. Der Sack communicirt mit dem Periton der Bauchhöhle.
-	Be-schwerden.	—	—	Geheilt, trägt kein Bruch-band.	—
-	Wunsch.	—	—	—	Links wird ein in dem Bruchsack adhärentes Appendix epiploico abgetragen.
-	Wunsch.	—	—	Geheilt, trägt kein Bruch-band.	Dem Patient wurde zu gleicher Zeit eine Hydrohämatocele auf der gleichen Seite operirt.
of. her.	Wunsch.	Heilung pr. prim.	Heilung in 15 Tagen.	Geheilt, trägt kein Bruch-band.	—
of. her.	Wunsch.	Heilung pr. prim.	Heilung in 20 Tagen.	Geheilt, trägt kein Bruch-band.	—
—	Wunsch.	—	—	Geheilt, trägt kein Bruch-band.	—

Nummer	Name, Beruf, Hernia	Alter	Datum Eintritt	Datum Operation	Datum Austritt	Status	Wie lange besteht der Bruch	Operation
10	Kunz, Emilie, Schneiderin. H. ing. extr. d.	21 J.	5. Juli	12. Juli	—	Labial, hühnereigr., reponibel.	5 J.	Verlagerungsmethode. Fixation des Bruchsackes mit Nickeldrahtnähten. Anheftung des Bruchsackes auf die vordere Wand des Leistenkanals
11	Bopp, Joh., Fabrikarbeiter. H. ing. extr. d.	20 J.	7. Aug.	21. Aug.	—	Interstitiell, reponibel. Leistenkanal für die Zeigefingerspitze leicht eindringbar.	—	Laterale Verlagerungsmethode
12	Bischhof, S., H. ing. extr. d. H. ing. int. s.	46 J.	8. Aug.	11. Aug.	30. Aug.	Rechts interstitiell und reponibel.	—	Rechts: Laterale Verlagerungsmethode.
13	Ruch, Albert, Knecht. H. ing. extr. d.	26 J.	25. Oct.	1. Nov.	8. Nov.	Scrotal, faustgross, reponibel. Bruchpforte für 2 Finger durchgängig.	5 J.	Laterale Verlagerungsmethode. Fixation des Bruchsackes durch zwei tiefgreifende Knopfnähte. Kanalnaht wie gewöhnlich.
14	Jenger, Magdalena. H. ing. extr. d.	47 J.	25. Oct.	12. Nov.	28. Nov.	Labial, kirschgross, reponibel. Bruchpforte für den Daumen pas si[illegible]	5 J.	Laterale Verlagerungsmethode
15	Steffen, Andreas, Landarbeiter. H. ing. extr. d.	58 J.	15. Oct.	16. Oct.	24. Oct.	Scrotal, rundoval, faustgross, reponibel. Bruchpforte für 3 Finger passirbar.	24 J.	Laterale Verlagerungsmethode
16	Nyffenegger, Jakob, Landarbeiter. H. ing. extr. d.	51 J.	25. Oct.	8. Nov.	26. Nov.	Scrotal, faustgross, reponib. Bruchpforte für 2 Finger durchgängig.	10 J.	Laterale Verlagerungsmethode
17	Burgherr, Adolf, Mechaniker. H. ing. extr. d.	20 J.	29. Oct.	1. Nov.	8. Nov.	Scrotal, taubeneigr., reponib. Bruchpforte für einen Finger durchgängig.	17 J.	Laterale Verlagerungsmethode. Fixation des Bruchsackes durch 2 Knopfnähte, Seide. Kanalnaht mit 6 Knopfnähten.
18	Gerber, Fritz, Landarbeiter. H. ing. extr. d.	19½ J.	22. Oct.	3. Dec.	22. Dec.	Scrotal, hühnereigr., reponib. Bruchpforte für die Zeigefingerspitze leicht passirbar.	—	Laterale Verlagerungsmethode

rateur	Indication	Heilungsverlauf	Abgangs-resultat	Endresultat	Bemerkenswerthes
—	Be-schwerden.	—	—	Geheilt, trägt kein Bruch-band.	—
—	Wunsch.	—	—	Geheilt, trägt kein Bruch-band.	—
rof. cher.	Wunsch.	Heilung pr. primam.	Heilung in 19 Tagen.	—	Dem Pat. wurde die Hernia ing. extr. d. am 11. März 1893 operirt, er bekam aber nach ungefähr 3 Monaten ein Recidiv und linkerseits eine H. ing. interna.
rof. cher.	Wunsch.	Heilung pr. prim.	Heilung in 8 Tagen.	Geheilt, trägt kein Bruch-band. (Bericht von Herrn Dr. Gerber.)	Bruchsack verwachsen.
—	Be-schwerden.	Heilung pr. prim.	Heilung in 16 Tagen.	Geheilt, trägt kein Bruch-band.	—
—	Be-schwerden.	Heilung pr. prim.	Heilung in 8 Tagen.	Geheilt, trägt kein Bruch-band.	—
ssist.	Wunsch.	Heilung pr. prim.	Heilung in 18 Tagen.	—	Patient hat eine starke Magenektasie.
Prof. cher.	—	Heilung pr. prim.	Heilung in 7 Tagen.	Geheilt, trägt kein Bruch-band.	—
ssist.	Wunsch.	Heilung pr. prim. Am 4. Tage nach der Operation bemerkte man einen geringen serös-eitrig. Ausfluss aus der Wunde, der in einigen Tagen sistirte; sonst heilte die Wunde reactionslos.	Heilung in 19 Tagen.	Geheilt, trägt kein Bruch-band.	Dem Pat. wurde noch eine Varicocele sinistra operirt.

Nummer	Name, Beruf, Hernia	Alter	Datum: Eintritt	Datum: Operation	Datum: Austritt	Status	Wie lange besteht der Bruch	Operation
19	Boss, Joh., Uhrmacher, H. ing. extr. s.	30 J.	12. Nov.	17. Nov.	26. Nov.	Beim Pressen tritt die Hernie vor den äusseren Ring des Leistenkanales, hat eine kugelige Form, von der Grösse des queren Durchmessers eines Hühnereies, ist reponibel.	3 J.	Laterale Verlagerungsmethod
20	Scheidecker, Adolf, Kupferschmied. H. ing. extr. d	26 J.	8. Nov.	13. Nov.	22. Nov.	Links: Hühnereigr., rechts etwas kleiner, beide interstitiell, reponib. Bruchpforten für einen Finger durchgängig.	½ J.	Links: Laterale Verlagerung methode. Rechts: Die alte M thode, da kein Bruchsack g funden wurde, sondern ein s cher erst nach Spaltung d Leistenkanales in ganzer Au dehnung kaum haselnussgr gefunden werden konnte D selbe wird durchstochen u getragen, der gespaltene Leis kanal mit 6 Knopfn. geschlos
21	Garbani, Egidio, Gypsarbeiter. H. ing. extr. d.	22 J.	29. Nov.	8. Dec.	29. Dec.	3—4 cm lang, daumendick, reponibel. Bruchpforte für einen Finger durchgängig.	½ J.	Laterale Verlagerungsmeth Bruchsack durch Seidenna fixirt, vordere Kanalnaht m 4 Catgutnähten genäht. Co dialstreifen.
22	Eberhard, Joh., Melker, H. ing. extr. s	54 J.	26. Nov.	28. Nov.	2. Jan. 1895	Scrotal, 18 cm lang, 11—12 cm dick, reponibel. Bruchpforte für 3 Finger durchgängig.	36 J.	Laterale Verlagerungsmeth Inguinalkanal mit 10 Seid knopfnähten geschlossen.
23	Langenegger, Fritz, H. ing. extr. d.	6 J.	3. Dec	12. Dec.	29. Dec.	Scrotal, klein hühnereigross, reponibel. Bruchpforte für einen Finger passirbar.	Congest.	Laterale Verlagerungsmeth Fixation des Bruchsackes mit 2 Seidennähte, Kanalschl durch 6 Catgutnähte.
24	Gurtner, Alfred. H. ing. extr. d.	6½ J.	17. Dec.	8. Jan. 1895	19. Jan. 1895	Scrotal, klein hühnereigross, reponibel. Bruchpforte für die Kuppe des kleinen Fingers passirbar.	2½ J.	Laterale Verlagerungsmeth Fixation des Bruchsackes m zwei doppelten Seidenfad n K nalnaht nicht angelegt.
25	Erni, J., Landarbeiter. H. ing. extr. d.	20½ J.	27. Dec.	3. Jan. 1895	13. Jan. 1895	Taubeneigross, scrotal, reponibel. Bruchpforte für 2 Finger durchgängig.	—	Laterale Verlagerungsmethod Fixation des Bruchsackes dur 2 Seidenknopfnähte. Schl ssun des Kanales durch 5 Seid knopfnähte.
26	Strähle, Adolf, Coiffeur. H. ing. extr. s.	20 J.	10. Dec	16. Dec.	24. Dec.	Hühnereigross, tritt nur wenig vor dem äusseren Leistenring heraus, reponibel. Bruchpforte für einen Finger durchgängig	½ J.	Laterale Verlagerungsmethod Fixation des Bruchsackes mit einer durch beide Pfeiler d Bruchsack gezogenen Seid u Kanalnaht mit 5 Catgutnäh nähten geschlossen.

rateur	Indication	Heilungsverlauf	Abgangs-resultat	Endresultat	Bemerkenswerthes
sist.	Wunsch.	Heilung pr. prim.	Heilung in 9 Tagen.	—	Dickdarm als Inhalt.
sist.	Wunsch.	Heilung pr. prim.	Heilung in 9 Tagen.	Geheilt, trägt kein Bruch-band.	—
rof. cher.	Wunsch.	Staph. Infection am 9. Tage nach der Operation. Abscedirt ohne jedes Fieber. Heilung per secundam.	Heilung in 21 Tagen.	Geheilt, trägt kein Bruch-band.	Verwachsung des offenbar congenitalen Bruchsackes mit dem Samenstrang.
—	Wunsch.	Wundheilung per primam. Der Verlauf wurde durch ein absolut steriles Hämatom complicirt, das 2mal punktirt wurde.	Heilung in 34 Tagen.	—	Operation einer nussgrossen Hydrocele der Tunica vaginalis propriae an der gleichen Seite.
sist.	Wunsch.	Heilung pr. prim.	Heilung in 17 Tagen.	Geheilt, trägt kein Bruch-band.	—
rof. cher.	Be-schwerden.	Heilung pr. prim.	Heilung in 11 Tagen.	—	Keine Kanalnaht.
sist.	Wunsch.	Heilung pr. prim.	Heilung in 10 Tagen.	Geheilt, trägt kein Bruch-band.	Bei Isolirung des Bruchsackes wurden einige Gefässe des Vas deferens verletzt u. mussten unterbunden werden.
sist.	Wunsch.	Heilung pr. prim.	Heilung in 8 Tagen.	Geheilt, trägt kein Bruch-band.	—

Nummer	Name, Beruf, Hernia	Alter	Datum Eintritt	Datum Operation	Datum Austritt	Status	Wie lange besteht der Bruch	Operation
27	Giauque, Celestin, Zimmermann. H. ing. extr. d.	23 J.	3. Dec	10. Dec.	18. Dec.	Beide interstitiell, taubeneigross. Bruchpforte links für einen Finger durchgängig, rechts etwas kleiner. Beide Hernien treten niemals vor dem äuss. Leistenring heraus.	1/2 J.	Laterale Verlagerungsmeth für beide Hernien. Fixation Bruchsackes mit je 2 Seid nähten, Kanal mit je 5 Kn nähten aus Catgut geschlos
28	Schneider, Jakob, Tagelöhner. H. ing. extr. d.	38 J.	3. Dec.	6. Dec.	13. Dec.	Die rechte Hernie hat d. Grösse eines dicken Apfels, die linke ist kleinhühnereigross. Rechte Bruchpforte ist für 3 Finger und linke für 2 Finger durchgängig. Beide Hernien sind reponibel.	3 J.	Links: Laterale Verlagerur methode. Fixation d. Bruchsac mit 2 Seidennähten, Kanalsch mit 5 Seidennähten. Rechts w die Operation nach der alten M thode ausgeführt, da die Bru pforte zu weit war. Kanalnaht Heraufnähen des Lig. Poup
29	Wittwer, Friedrich, Gärtner. H. ing. extr. d.	27 J.	6. Dec.	11. Dec.	24. Dec.	Scrotal, hühnereigr., reponib., Bruchpforte für 2 Finger durchgängig.	4 J.	Laterale Verlagerungsmetho Fixation des Bruchsackes einer Seidennaht. Kanalsch mit 7 Knopfnähten aus Catg
30	Petermann, Xavier, Strassenarbeiter. H. ing. extr. s	30 J.	27. Dec.	3. Jan. 1895	25. Jan. 1895	Scrotal, gänseeigr., reponib. Bruchpforte für 2 Finger bequem durchgängig.	1/4 J.	Laterale Verlagerungsmetho Fixation des Bruchsackes du 2 Seidenknopfnähte. Schliessu des Kanales durch 5 Seid knopfnähte.
31	Kelly, William. H. ing. extr. s.	71 J.	20. Dec.	24. Dec.	3. Jan. 1895	Taubeneigross, leicht reponib. Bruchpforte für einen Finger passirbar.	2/3 J.	Laterale Verlagerungsmetho Fixation des Bruchsackes du 3 Seidennähte. Kanalnaht 5 Seidennähten.
				1895				
32	Scheuner, Ernst. H. ing. extr. d.	9 J.	17. Jan.	21. Jan.	31. Jan.	Scrotal, hühnereigr., reponib. Bruchpforte für den Mittelfinger durchgängig.	—	Laterale Verlagerungsmetho Fixation des Bruchsackes 2 Seidennähten. Kanal mit Nähten geschlossen.
33	Spring, Karl, Knecht. H. ing. extr. d.	19 J.	10. Jan.	14. Jan.	23. Jan.	Rechts: Wallnussgross, Bruchpforte für 2 Finger passirbar, reponib. Links: kirschgross, reponib. Bruchpforte für den Zeigefinger passirbar.	—	Laterale Verlagerungsmetho für beide Brüche angewandt. Bruchsack rechts und links je 2 Seidennähten fixirt. Kan schluss rechts mit 3 und lin mit 5 Knopfnähten.
34	Stoeckli, Paul, Knecht. H. ing. extr. s.	22 J.	7. Jan.	14. Jan.	23. Jan.	Interstitiell, repon., Bruchpforte für einen Finger durchg. Beim Husten wölbt sich der Leistenkanal walzenförmig auf.	—	Laterale Verlagerungsmetho Fixation des Bruchsackes 2 Knopfnähten. Kanalnaht 3 Knopfnähten. Seide.
35	Richener, Emil, Zuckerbäcker. H. ing. extr. s.	20 J.	31. Jan.	6. Febr.	14. Febr.	Taubeneigross, reponibel. Bruchpforte für 2 Finger durchgängig.	2 J.	Laterale Verlagerungsmetho Fixation des Bruchsackes 2 Knopfnähten. Kanalschluss 4 Knopfnähten. Seide.

Operateur	Indication	Heilungsverlauf	Abgangsresultat	Endresultat	Bemerkenswerthes
Assist.	Beschwerden.	Heilung pr. prim.	Heilung in 8 Tagen.	Geheilt. (Bericht von Herrn Dr. Edmund Weber.)	Rechts: Netz. Links ebenfalls Netz, das verwachsen war. Es wurde deshalb resecirt.
Assist.	Wunsch.	Heilung pr. prim.	Heilung in 7 Tagen.	Geheilt, trägt kein Bruchband.	Rechts als Inhalt Netz und Darm. Das Netz wurde resecirt.
Assist.	Beschwerden.	Heilung pr. prim.	Heilung in 13 Tagen.	Recidiv seit Juli 1896.	Netz.
Assist.	Wunsch.	Absolut fieberloser Verlauf. Hämatom am 6. Tage nach der Operation geöffnet. Heilung per secund.	Heilung in 22 Tagen.	Geheilt, trägt kein Bruchband.	—
Prof. Kocher.	Beschwerden.	Heilung per prim.	Heilung in 9 Tagen.	—	—
Assist.	Wunsch.	Heilung pr. prim.	Heilung in 10 Tagen.	—	Es bildete sich nach der Operation ein Hämatom im Scrotum, das von selbst verschwand.
Assist.	Wunsch.	Heilung pr. prim.	Heilung in 9 Tagen.	Geheilt, trägt kein Bruchband.	—
—	Wunsch.	Heilung pr. prim.	Heilung in 9 Tagen.	Geheilt, trägt kein Bruchband.	—
Assist.	Wunsch.	Heilung pr. prim.	Heilung in 8 Tagen.	Geheilt, trägt kein Bruchband.	Pat. hatte auf der gleichen Seite eine Varicocele. Die Vena spermat. wurde doppelt unterbunden.

Nummer	Name, Beruf, Hernia	Alter	Datum Eintritt	Datum Operation	Datum Austritt	Status	Wie lange besteht der Bruch	Operation
36	Zbinden, Johann, Maler. H. ing. extr. d.	19 J.	31. Jan.	16. Febr.	—	Bruchpforte für die Kuppe des Zeigefingers passirbar. Die Hernie ist reponibel.	Cong.	Laterale Verlagerungsme... Fixation des Bruchsackes ... 3 Knopfnähten, keine Kan... naht.
37	N. N. H. ing. extr. d.	20 J.	8. Jan.	17. Jan.	31. Jan.	Mässig gross, leicht reponibel. Der vordere Leistenring lässt die Fingerspitze eindring.	—	Laterale Verlagerungsme... 3 Fixationsnähte und 3 Ka... nähte.
38	Hunsiker, Samuel, Landwirth. H. ing. extr. d. Hernia umb.	37 J.	7. Jan.	10. Jan.	19. Jan.	Scrotal, Länge 5 cm, Durchmesser 3 cm, reponibel. Bruchpforte für 2 Finger durchgängig.	1 J.	Laterale Verlagerungsme... Fixation des Bruchsackes ... 2 Knopfnähten. Kanalnaht ... 2 Knopfnähten. Seide.
39	Fiechter, Hans, Landarbeiter. H. ing. extr. d.	27 J.	31. Jan.	6. Febr.	10. Febr.	Scrotal, kleinhühnereigr., reponib., Bruchpforte für ein. Finger durchgängig.	26 J.	Laterale Verlagerungsme... Fixation des Bruchsackes m... Nähten, Kanalnaht mit 4 N... Seide.
40	Müller, Jakob, Zimmermann. H. ing. extr. d.	54 J.	17. Jan.	23. Jan.	3. Febr.	Rechts: scrotal, kleinhühnereigross, Bruchpforte für einen Finger durchgäng. Links tritt die Hernie blos vor den äusseren Leistenring kleinkirschgross, Bruchpforte etwas weiter als die rechte.	—	Rechts: Laterale Verlagerun... methode. Fixation des Br... sackes mit 2 Knopfnähten. Ka... mit 4 Knopfnähten verei... Seide. Links: Da der Bru... zu kurz und zu dünn ist, um ... gehörig verlagern zu lasse... wird er durchstochen und z... tragen. Kanal mit 6 Seiden... nähten geschlossen.
41	Jöhrg, Andreas. H. ing. extr. d.	59 J.	17. Jan.	23. Jan.	2. Febr.	Apfelgross, reponibel, Bruchpforte für 2 Finger durchgängig.	—	Laterale Verlagerungsme... Fixation des Bruchsackes ... 2 Nähten. Vordere Kanal... mit 6 Nähten. Seide.
42	Giauque, Louis, Knecht. H. ing. extr. d.	17 J.	7. Febr.	16. Febr.	26. Febr.	Scrotal, daumengr., walzenförmig, Bruchpforte für die Daumenkuppe eindringbar.	½ J.	Laterale Verlagerungsme... Bruchsack mit 3 Nähten ... vordere Kanalnaht mit 5 N... Seide.
43	Flückiger, Elisabeth, Fabrikarbeiterin. H. ing. extr. d.	21 J.	28. Febr.	—	—	Labial, hühnereigr., reponib. Bruchpforte für den Zeigefinger leicht passirbar.	—	Laterale Verlagerungsme... Fixation des Bruchsackes ... 3 Knopfnähten, Kanal ... Knopfnähten geschlossen

rateur	Indication	Heilungsverlauf	Abgangs-resultat	Endresultat	Bemerkenswerthes
—	Wunsch.	—	—	Geheilt, trägt kein Bruchb. Wurde von der Militärcommission als für d. Dienst taugl. anerkannt.	Pat. wurde operirt wegen einer Hydrocele vaginalis communicans. Die Hernie konnte nur bei der Operation constatirt werden.
Prof. ocher.	Wunsch.	Heilung pr. prim.	Heilung in 14 Tagen.	Geheilt, trägt kein Bruchband.	—
—	Wunsch.	Heilung pr. prim.	Heilung in 9 Tagen.	Geheilt, trägt kein Bruchband.	Pat. hatte noch eine linksseitige Varicocele.
Assist.	Wunsch.	Heilung pr. prim.	Heilung in 10 Tagen.	—	—
Assist.	Wunsch.	Heilung pr. prim.	Heilung in 11 Tagen.	Geheilt, trägt kein Bruchband.	Rechterseits hatte Pat. noch eine Hydrocele. Dieselbe wurde auch operirt, recidivirte aber später. Inhalt des Bruchsackes rechts: Netz nicht angewachsen.
Assist.	Wunsch.	Heilung pr. prim.	Heilung in 9 Tagen.	Recidiv.	Pat. wurde am 13. Febr. 1894 wegen doppelseitiger innerer Leistenhernie operirt (Kanalnaht). Die r. Hernie recidivirte später in der Form eines äusseren Leistenbruches. Dieser wurde jetzt operirt. Es wird im Operationsbericht bemerkt, dass es nicht gelungen sei, einen wirklich guten Schluss der Bruchpforte zu machen, da die breiten Bauchmuskeln eine grosse Schlaffheit besassen. Der äussere Leistenring konnte allerdings gut geschlossen werden.
Assist.	—	Heilung pr. prim.	Heilung in 19 Tagen.	Geheilt, trägt kein Bruchband.	Hydrocele testis beiderseits.
—	Wunsch.	—	—	Geheilt, trägt kein Bruchband.	Bruchsack verwachsen.

Nummer	Name, Beruf, Hernia	Alter	Datum: Eintritt	Datum: Operation	Datum: Austritt	Status	Wie lange besteht der Bruch	Operation
44	Müller, Joh. Ulrich, Weber. H. ing. extr. s.	45 J.	21. Febr.	23. Febr.	6. März	Scrotal, gänseeigr., reponib. Bruchpforte für 2 Finger durchgängig.	44 J.	Laterale Verlagerungsmethode. Fixation des Bruchsackes mit 2 Knopfnähten, Kanal mit Knopfnähten verengert.
45	Schär, Gottlieb, Landarbeiter. H. ing. extr. s.	33 J.	7. Febr.	9. Febr.	14. Febr.	Scrotal, hat einen ziemlich gleichmässigen Durchmesser von 5 cm, reponib. Bruchpforte für den Zeigefinger durchgängig.	Cong.	Laterale Verlagerungsmethode. Fixation des Bruchsackes mit 2 Knopfnähten, Kanalnaht mit 4 Knopfnähten. Seide.
46	Allemann, Joh., Landwirth. H. ing. extr. d.	24 J.	7. März	13. März	23. März	Walzenförmig 2 cm im Durchmesser und 4 cm lang, reponibel, Bruchpforte für einen Finger durchgängig.	9 J.	Laterale Verlagerungsmethode. Fixation des Bruchsackes mit 3 Knopfnähten, Kanal mit Knopfnähten verengert. Seide.
47	Handschie. H. ing. extr. d. H. ing. int. s.	—	22. Mai	28. Mai	8. Juli	Im Stehen zeigt Pat. rechts eine Vorwölbung des Leistenkanales. Aus der linken Bruchpforte tritt ein fingerdicker Zapfen heraus.	Rechts seit 18, links seit 8 J.	Rechterseits wird die laterale Verlagerungsmethode, links die alte Methode angewandt.
48	Scheuber, Franz. H. ing. extr. d.	25 J.	10. Mai	15. Mai	25. Mai	Beide Hernien sind reponib. Bruchpforte für die Kuppe eines Fingers durchgängig.	Rechts seit 1, links s. ½ J.	Laterale Verlagerungsmethode für beide Hernien.
49	Stettler, Christian, Landarbeiter. H. ing. int. s.	27 J.	27. Mai	7. Juni	22. Juni	Rechts gänseeigross, links kleiner. Beide Hernien sind reponibel. Bruchpforte linkerseits für einen Finger, rechterseits für 2 Finger durchgängig.	Rechts seit 14, links s. 5 J.	Rechts laterale Verlagerungsmethode. Fixation des Bruchsackes mit 3 Knopfnähten. Kanal mit 4 Knopfnähten verengert. (Ueber die Operation der rechtsseitigen Hernie siehe die betreffende Tabelle.)
50	Grossenbucher, Fr., Knecht. H. ing. extr. d.	64 J.	13. Mai	31. Mai	12. Aug.	Scrotal, gänseeigross, reponib. Bruchpforte für einen Finger gut durchgängig.	2 J.	Laterale Verlagerungsmethode. Fixation des Bruchsackes mit 2 Knopfnähten, Kanal mit Knopfnähten verengert.
51	Schmid, Emil. H. ing. extr. d.	6 J.	13. Juni	3. Juli	15. Juli	Gross, scrotal, reponibel, Bruchpforte etwa 3 cm lang.	1 J.	Laterale Verlagerungsmethode. Fixation des Bruchsackes mit 2 Knopfnähten, Kanal mit Knopfnähten verengert. Seide.
52	Rhyn, Dagobert, Buchbinder. H. ing. extr. d.	26 J.	10. Juni	15. Juni	—	Haselnussgross, reponibel, Bruchpforte für einen Finger bequem durchgängig.	1/12 J.	Laterale Verlagerungsmethode. Fixation des Bruchsackes mit 2 Nähten, Kanal mit 4 Knopfnähten verengert. Seide.
53	Hofer, Albert, Bureauangestellter. H. ing. extr. s.	27 J.	13. Juni	15. Juni	—	Taubeneigross, reponibel. Bruchpforte für einen dicken Finger bequem durchgängig.	¼ J.	Laterale Verlagerungsmethode. Fixation des Bruchsackes mit 3 Knopfnähten, Kanal mit Knopfnähten verengert. Seide.

›rateur	Indication	Heilungsverlauf	Abgangsresultat	Endresultat	Bemerkenswerthes
ssist.	Beschwerden.	Heilung per primam.	Heilung in 13 Tagen.	Geheilt, trägt kein Bruchband.	—
ssist.	Wunsch.	Heilung per primam.	Heilung in 5 Tagen.	Geheilt, trägt kein Bruchband.	Inhalt — Netz. Dasselbe wurde resecirt, weil es nicht reponirt werden konnte.
ssist.	Wunsch.	Heilung per primam.	Heilung in 10 Tagen.	Geheilt, trägt kein Bruchband.	Inhalt — Netz. Dasselbe abgetragen. Auf der gleichen Seite wurde dem Pat. eine Hydrocele testis operirt.
Prof. ›cher.	—	Eiterung. Heilung per secundam.	Heilung in 41 Tagen.	Rechts — ? Links — Recidiv.	—
Prof. ocher.	Beschwerden	Heilung per primam.	Heilung in 10 Tagen.	Beide Hernien geheilt. Trägt kein Bruchband.	Linkerseits hatte Pat. eine Varicocele, die ihm ebenfalls operirt wurde.
—	Wunsch.	Heilung per primam	Heilung in 15 Tagen.	Geheilt, trägt kein Bruchband.	—
—	Beschwerden.	Am 6. Tage nach der Operation zeigt sich in der Wunde Eiter. Heilung pr. secundam.	Heilung in 42 Tagen.	—	—
—	Beschwerden.	Heilung per primam.	Heilung in 12 Tagen.	Geheilt, trägt kein Bruchband.	—
—	Wunsch.	—	—	Geheilt, trägt kein Bruchband.	—
Assist.	Wunsch.	—	—	Geheilt, trägt kein Bruchband.	—

Nummer	Name, Beruf, Hernia	Alter	Datum: Eintritt	Datum: Operation	Datum: Austritt	Status	Wie lange besteht der Bruch	Operation
54	Howald, Elisabeth, Hausfrau. H. ing. extr. d.	42 J.	13. Juni	24. Juni	19. Juli	Wurstförmig ca. 13 cm lang und 4—5 cm dick, reponib. Bruchpforte für einen Finger passirbar.	7 J.	Laterale Verlagerungsmethode Fixation des Bruchsackes mit 3 Knopfnähten, Kanal mit Knopfnähten verengert. Seide
55	Auf der Mauer, Ludwig. H. ing. extr. s. incarcerata.	16 J.	23. Juli	23. Juli	—	Hühnereigross, glatte Form, pralle Consistenz. Die Hernie erschien als eine incarcerata acuta (elastische Einklemmung) wurde aber bei der Untersuchung von den Studenten reponirt.	Cong.	Laterale Verlagerungsmethode Fixation des Bruchsackes mit 3 Knopfnähten, Kanal mit Knopfnähten verengert. Seide
56	Aubry, Paul. H. ing. extr. d.	6. J.	8. Juli	8. Juli	17. Aug.	Die Hernie tritt nur im Stehen bei starker Anstrengung der Bauchpresse aus. Sie geht bis zur oberen Grenze des Scrotums aus. Bruchpforte von einem Durchmesser von 1—2 cm.	6 J.	Laterale Verlagerungsmethode Fixation des Bruchsackes mit 3 Nähten, Kanal mit 2 Nähten verengert. Seide.
57	N. N. H. ing. extr. s.	70 J.	15. Juli	20. Juli	4. Aug.	Scrotal, doppeltfaustgross, leicht reponib.	30 J.	Laterale Verlagerungsmethode 3 Fixationsnähte und 3 Kanalnähte.
58	Wittwer, Frieda. H. ing. extr. d.	8. J.	25. Nov.	2. Dec.	15. Dec.	Wallnussgross, reponibel, Bruchpforte für die Kuppe eines Fingers eindringbar.	2 J.	Laterale Verlagerungsmethode Kanal mit 4 Knopfnähten verengert. Seide.
59	Hangartner, Anton. H. ing. extr. s.	9. J.	14. Nov.	19. Nov.	29. Nov.	Interstitiell, klein, Bruchpforte für die Kuppe eines Fingers eindringbar.	8½ J.	Laterale Verlagerungsmethode Fixation des Bruchsackes mit 2 Knopfnähten, Kanalnaht mit 5 Knopfnähten. Seide.
60	Zahnd, Karl. H. ing. extr. s.	6. J.	21. Nov.	2. Dec.	10. Dec.	Scrotal, birnenförmig, reponibel, der kleine Finger dringt auf 3 cm in den Leistenkanal ohne den hinteren Ring zu erreichen.	2 J.	Laterale Verlagerungsmethode Kanalnaht mit 4 Knopfnähten Seide.
61	Jost, Joh., Schuhmacher. H. ing. extr. d.	52 J.	25. Nov.	30. Nov.	—	Scrotal, eigross, reponibel, Bruchpforte für 2 Finger durchgängig.	6 J.	Laterale Verlagerungsmethode Fixation des Bruchsackes mit 2 Knopfnähten, Leistenkanal mit 4 Knopfnähten verengert.
62	Fischer, Heinrich. H. ing. extr. d.	5. J.	5. Dec.	9. Dec.	24. Dec.	Haselnussgross, reponibel. Beim Husten fühlt man die Hernie in der Gegend des äusser. Leistenringes.	5 J.	Laterale Verlagerungsmethode

erateur	Indication	Heilungsverlauf	Abgangs-resultat	Endresultat	Bemerkenswerthes
—	Be-schwerden.	Eiterung. Heilung per secundam.	Heilung in 24 Tagen.	Geheilt, trägt kein Bruch-band.	—
—	Incar-ceration.	—	—	Geheilt, trägt kein Bruch-band.	Der Inhalt bestand aus dünnen Netzsträngen, die den Samenstrang fest überzogen.
—	Wunsch.	Heilung per primam.	Heilung in 9 Tagen.	Geheilt, trägt kein Bruch-band.	Schon 5 Tage nach der Geburt wurde die Hernie von der Mutter bemerkt.
Prof. ocher.	Wunsch.	Heilung per primam.	Heilung in 13 Tagen.	—	—
Assist.	Be-schwerden.	Heilung per primam.	Heilung in 13 Tagen.	Geheilt, trägt kein Bruch-band.	—
Assist.	Be-schwerden.	Heilung per primam.	Heilung in 10 Tagen.	Geheilt, trägt kein Bruch-band.	—
Assist.	Wunsch.	Heilung per primam.	Heilung in 8 Tagen.	Geheilt, trägt kein Bruch-band.	—
Assist.	Be-schwerden.	—	—	Geheilt, trägt kein Bruch-band.	Pat. hatte noch eine Hydrocele duplex, die schon circa 30 Jahre bestand. Dieselbe wurde ebenfalls operirt.
Assist.	Wunsch.	Heilung per primam.	Heilung in 15 Tagen.	Geheilt, trägt kein Bruch-band.	—

Nummer	Name, Beruf, Hernia	Alter	Datum Eintritt	Operation	Austritt	Status	Wie lange besteht der Bruch	Operation
63	Grogg, Gotthard. H. ing. extr. d.	54 J.	9. Dec.	10. Dec.	18. Jan. 1896	Rechts ist die Hernie scrotal, faustgross, reponibel, Bruchpforte für 3 Finger durchgängig. Links scrotal, gänseeigross, reponibel, Bruchpforte für 2 Finger durchgängig.	Rechts Cong., links seit 1J.	Laterale Verlagerungsmethode für beide Brüche. Die Bruchsäcke sind mit je 2 Nähten fixirt, Kanäle mit je 5 Nähten verengert.
64	Krebs, C. H. ing. extr. s.	44 J.	5. Dec.	23. Dec.	4. Jan. 1896	Scrotal, leicht reponibel.	11 J.	Laterale Verlagerungsmethode
65	Friedli, Ulrich, Handlanger. H. ing. extr. s. H. ing. int. d.	27 J.	9. Dec.	12. Dec.	24. Dec.	Links kleineigross, reponib., Bruchpforte für einen Finger gut durchgängig. Status der rechten Hernie in der Tabelle II.	3 J.	Laterale Verlagerungsmethode Fixation des Bruchsackes mit einer umschnürenden und zwei durchgestochenen Nähten. Verengerung des Kanales mit vier Nähten. Für die rechte Hernie siehe Nr. 8, Tabelle II.
66	Bill, Jakob, Wagner. H. ing. extr. s.	28 J.	9. Dec.	12. Dec.	24. Dec.	Scrotal, gänseeigross, reponibel.	1 J.	Laterale Verlagerungsmethode. Fixation des Bruchsackes mit 2 Knopfnähten, Verengerung des Kanales mit 6 Knopfnähten Seide.
67	Bösiger, Gottfried, Eisenbahnangestellter. H. ing. extr. s.	27 J.	19. Dec.	24. Dec.	2. Jan. 1896	Liegt auf dem inneren Drittel des Lig. Poup. bis auf die Wurzel des Penis heranreichend, rundlich, von 4 cm Durchmesser, reponibel. Bruchpforte für einen Finger durchgängig.	—	Laterale Verlagerungsmethode Fixation des Bruchsackes mit 2 Knopfnähten, Kanal mit 3 Knopfnähten verengert. Seide.
68	Aeberhard, Johann, Melker. H. ing. extr. d.	55 J.	16. Dec.	17. Dec.	26. Dec.	Eigross, reponibel, Bruchpforte für 2 Finger durchgängig.	10 J.	Laterale Verlagerungsmethode. Fixation des Bruchsackes mit 2 Knopfnähten, Kanal mit 3 Knopfnähten verengert. Catgut — Seide.
69	Jentzer, Jakob, Landwirth. H. ing. extr. d.	54 J.	9. Dec.	12. Dec.	19. Dec.	Rechts gänseeigross, scrotal, reponibel. Bruchpforte für einen Finger gut durchgängig. Links pflaumengross, interstitiell, reponibel.	10 J.	Rechts laterale Verlagerungsmethode. Links alte Methode. Da der Bruchsack sehr kurz war, so wurde daher nur der Leistenkanal mit 6 Knopfnähten verengert.
70	Kaspar, Ernst, Drechsler. H. ing. extr. d.	21 J.	—	—	—	Die Hernie tritt in einer Länge von circa 5 cm vor den äusseren Leistenring. Der Kanal wird dabei vorgewölbt. Sie ist reponib., Bruchpforte für einen Finger durchg.	—	Laterale Verlagerungsmethode. Bruchsack mit 3 Knopfnähten fixirt. Kanal mit 5 Knopfnähten verengert.

erateur	Indication	Heilungsverlauf	Abgangs-resultat	Endresultat	Bemerkenswerthes
ssist.	Wunsch.	Heilung pr. secundam.	Geheilt in 39 Tagen.	Geheilt, trägt kein Bruchb.	Rechts war der Inhalt Netz, dasselbe wurde gelöst und reponirt.
Prof. cher.	Wunsch.	Heilung per primam.	Geheilt in 12 Tagen.	Geheilt, trägt kein Bruchb.	Inhalt — Netz.
—	Wunsch.	Heilung per primam.	Geheilt in 12 Tagen.	Geheilt, trägt kein Bruchb.	—
—	Beschwerden.	Heilung per primam.	Heilung in 12 Tagen.	Geheilt, trägt kein Bruchb.	Die Heilung wurde etwas durch ein Haematom verzögert.
Assist.	Wunsch.	Heilung per primam.	Heilung in 9 Tagen.	Geheilt, trägt kein Bruchb.	—
—	Beschwerden.	Heilung per primam.	Heilung in 7 Tagen.	—	—
Assist.	Wunsch.	Heilung per primam.	Heilung in 7 Tagen.	Rechts — Recidiv. Trägt ein Bruchb. Links — geheilt.	Pat. ist nur wegen seines rechten Bruches zur Operat. gekommen. Bei der Operation wurde die Bruchpforte rechts für 3 Finger durchgängig gefunden.
Assist.	Beschwerden.	—	—	Geheilt, trägt kein Bruchb.	Der Bruchsack war sehr stark verdickt. —

Nummer	Name, Beruf, Hernia	Alter	Datum Eintritt	Datum Operation	Datum Austritt	Status	Wie lange besteht der Bruch	Operation
				1896				
71	Giauque, Louis Emil, Knecht. H. ing. extr. s.	18 J.	23. Jan.	25. Jan.	3. Febr.	Interstitiell, wallnussgross, Bruchpforte für einen Finger passirbar.	Cong.	Laterale Verlagerungsmethode. Leistenkanal mit 4 Knopfnähten verengert.
72	Siegenthaler, Emil, Hutmacher. H. ing. extr. d.	25 J.	27. Jan.	30. Jan.	7. Febr.	Scrotal, hühnereigr., leicht reponib.	1 J.	Laterale Verlagerungsmethode. Fixation des Bruchsackes mit 2 Nähten. Kanal mit 4 Nähten verengert.
73	Dürig, Emil, Schneider. H. ing. extr. s.	21 J.	13. Jan.	8. Febr.	14. Febr.	Scrotal, wurstförm., reponib., Bruchpforte für einen Finger durchgängig.	21 J.	Laterale Verlagerungsmethode. Fixation des Bruchsackes mit 2 Knopfnähten. Kanal mit Knopfnähten verengert. Seide.
74	Winzenried, Samuel, Tagelöhner. H. ing. extr. d.	50 J.	9. Jan.	13. Jan.	25. Jan.	Scrotal, gänseeigross, leicht reponib. Bruchpforte für 2 Finger durchgängig.	2 J.	Laterale Verlagerungsmethode. Eine Seidenknopfnaht durch die Fascie und um den Bruchsack dient zur Fixation desselben. Eine zweite weiter oben wird durch Fascie und Bruchsack gestossen. Eine dritte dient zur Verkleinerung der etwas ausgerissenen Fascienöffnung. Leistenkanal mit 4 Seidenknopfnähten verengert.
75	Zimmermann, Johann, Landarbeiter. H. ing. extr. d.	63 J.	23. Jan.	29. Jan.	7. Febr.	Im Stehen taubeneigross, beim Husten gänseeigross, leicht reponib., Bruchpforte für einen Finger durchgängig.	1 J.	Laterale Verlagerungsmethode. Kanal mit 4 Knopfnähten verengert. Seide.

rateur	Indication	Heilungsverlauf	Abgangs-resultat	Endresultat	Bemerkenswerthes
aist.	Wunsch.	Heilung pr. prim.	Heilung in 9 Tagen.	Recidiv.	Bei der Operation zeigte sich, dass der Processus vaginalis peritonei offen geblieben ist. Dem Pat. wurde im vorigen Jahr eine H. ing. extr. d. auf der hies. Klinik operirt, siehe Nr. 42 dieser Tab.
—	Be-schwerden.	Heilung pr. prim.	Heilung in 8 Tagen.	Geheilt, trägt kein Bruchb.	Es wurde bei diesem P. die vordere Wand des Leistenkanals bis ans obere Ende, wo der Bruchsack durchgezogen wurde, gespalten, nur um nachzusehen, wie der durchgezogene Bruchsack den Kanal verschliesst. Es zeigte sich so, dass der Verschluss ein vollkommener war, und dass man mit einem stumpfen Instrument nirgends neben eindringen kann.
—	Wunsch.	Heilung pr. prim.	Heilung in 6 Tagen.	Geheilt, trägt kein Bruchb.	Inhalt — Netz.
—	Be-schwerden.	Heilung pr. prim.	Heilung in 12 Tagen.	Geheilt, trägt kein Bruchb.	Auf dem Halse und Bruchsack ein Lipom vorgefunden.
ıssist.	Be-schwerden.	Heilung pr. prim.	Heilung in 9 Tagen.	Geheilt, trägt kein Bruchb.	P. wurde vor 4 1/2 Jahren auf der hiesigen Klinik wegen eines linksseitigen Leistenbruches nach der alten Methode operirt. Der Bruch recidivirte, u. Patient wurde noch einmal nach der Verlagerungsmethode operirt. Er ist also jetzt von beiden Hernien geheilt.

Nummer	Name, Beruf, Hernia	Alter	Datum: Eintritt	Datum: Operation	Datum: Austritt	Status	Wie lange besteht der Bruch	Operation
76	Troesch, Gottf. H. ing. extr. d.	15 J.	27. Febr.	29. Febr.	13. März	Klein, leicht reponib., Bruchpforte für die Kuppe des Zeigefingers eindringbar.	—	Laterale Verlagerungsmet... Fixation des Bruchsackes d... einer umschlingenden und ... oben durchstochenen Naht. Ka... durch 3 Nähte verengert. Se... und Catgut.
77	Gertsch, Emil, Landarbeiter. H. ing. extr. s.	23 J.	13. Febr.	14. Febr.	21. Febr.	Länglich v. Leistenkanal ins Scrotum sich erstreckend, leicht reponib., Bruchpforte für einen Finger durchgängig.	—	Laterale Verlagerungsmet... d. Leistenkanal mit 5 Seidenk... nähten verengert.
78	Burgherr, Rudolf, Säger. H. ing. extr. d.	37 J.	10. Febr.	13. Febr.	20. Febr.	Rechts — Kleinhühnereigross, leicht reponib., Bruchpforte für einen Finger durchgängig. Links – beim Husten haselnussgross, leicht reponib., Bruchpforte kaum für einen Finger durchgängig.	3 J. 1½ J.	Rechts und links die late... Verlagerungsmethode. Kanal m... je 5 Knopfnähten verengert Seide.
79	A. Menoud. H. ing. extr. d.	29 J.	1. Febr.	6. Febr.	23. Febr.	Nagelglied gross, reponib., Bruchpforte f. einen Finger eindringbar.	10 J.	Laterale Verlagerungsmet... d. Fixation des Bruchsackes m... 3 Knopfnähten. Kanal eb... falls mit 3 Knopfnähten ve... engert.
80	Brucker, Friedrich, Landarbeiter. H. ing. extr. s.	26 J.	13. Febr.	14. Febr.	21. Febr.	Hühnereigr., leicht reponib., Bruchpforte für 2 Finger durchgängig.	19 J.	Laterale Verlagerungsmeth... d. Fixation des Bruchsackes mit... Knopfnähten. Kanal mit... Knopfnähten verengert. Sei...
81	Lanz, Jakob, Landarbeiter. H. ing. extr. s.	28 J.	6. Febr.	8. Febr.	15. Febr.	Hühnereigr., leicht reponib., Bruchpforte für 2 Finger durchgängig.	5 J.	Laterale Verlagerungsmethod... Fixation des Bruchsackes m... 2 Knopfnähten. 3 Knopfn... verengern den Kanal. Catgut Seide.
82	Merz, Rudolf, Messerschm. H. ing. extr. d.	34 J.	24. Febr.	25. Febr.	3. März.	Wurstförmig, 2 Finger dick, leicht reponibel, Bruchpforte für einen Finger kaum durchgängig.	15 J.	Laterale Verlagerungsmeth... d.

rateur	Indication	Heilungsverlauf	Abgangs-resultat	Endresultat	Bemerkenswerthes
—	—	Heilung pr. prim.	Heilung in 13 Tagen.	Geheilt, trägt kein Bruchb.	—
assist.	Be-schwerden.	Heilung pr. prim.	Heilung in 7 Tagen.	—	Patient wurde i. Januar 1891 auf der hiesigen Klinik an einer linken Leistenhernie operirt. Er war völlig wohl u. recidivfrei bis Januar 1896. Der Bruchsack zeigte sich ausserordentlich verdickt u. mit dem Samenstrang verwachsen. — Seine Isolirung war deshalb ziemlich schwer. Die Kuppe des Bruchsacks war mit dem oberen Pol des Hodens verwachsen. Er wurde deshalb quer durchschnitten u. n. Kocher verlagert.
—	Wunsch.	Heilung pr. prim.	Heilung in 7 Tagen.	Geheilt, trägt kein Bruchb.	—
Prof. ocher.	—	Heilung pr. prim.	Heilung in 17 Tagen.	Geheilt, trägt kein Bruchb.	—
—	Wunsch.	Heilung pr. prim.	Heilung in 7 Tagen.	Geheilt, trägt kein Bruchb.	Inhalt — verwachsenes Netz. Dasselbe wurde ligirt und resecirt.
—	Wunsch.	Heilung pr. prim.	Heilung in 7 Tagen.	Geheilt, trägt kein Bruchb.	—
—	Be-schwerden.	Heilung pr. prim.	Heilung in 7 Tagen.	Geheilt, trägt kein Bruchb.	Interessant durch mehrfache Einklemmungs-Erscheinungen. Inhalt des Bruchsackes — Netz. Dasselbe wurde abgebunden.

Nummer	Name, Beruf, Hernia	Alter	Datum Eintritt	Datum Operation	Datum Austritt	Status	Wie lange besteht der Bruch	Operation
83	Nydegger, Benedict, Melker. H. ing. extr. s	43 J.	6. Febr.	7. Febr.	15. Febr.	Hühnereigr., leicht reponib., Bruchpforte für 2 Finger durchg.	15 J.	Laterale Verlagerungsmethode Leistenkanal m. 5 Knopfnäh verengert.
84	Pfohrer, Fritz, Schachtelm. H. ing. extr. s.	30 J.	2. März.	6. März.	14. März.	Hühnereigr., wurstförmig, leicht reponibel, Bruchpforte für einen Finger durchg	18 J.	Laterale Verlagerungsmeth Leistenkanal m. 4 Knopfnäh verengert.
85	Spring, Fritz, Landarbeiter. H. ing. extr. d.	20 J.	5. März.	9. März.	17. März.	Hühnereigr., leicht reponib., Bruchpforte für einen Finger durchgängig.	1 J.	Laterale Verlagerungsmeth Fixation des Bruchsackes 2 Knopfnähten. Kanal mi Knopfnähten verengert. Se
86	Mischler, Rud., Einleger. H. ing. extr. d.	29 J.	6. April.	6. Mai.	—	Kleineigross, leicht reponib., Bruchpforte kaum f. einen Finger durchgängig.	1/24 J.	Laterale Verlagerungsmeth Fixation des Bruchsackes mit Knopfnäthen. Kanal mi Knopfnäthen verengert. Sei
87	Scheidegger, Arnold, Bäcker. H. ing. extr. s.	21 J.	9. April.	13. April.	—	Gänseeigross, leicht reponib., Bruchpforte für einen Finger durchgängig.	—	Laterale Verlagerungsmeth
88	Aebi, Johann, Bahnarbeiter. H. ing. extr. d.	24 J.	18. Mai.	20. Mai.	2. Juni.	Scrotal, kleinfaustgross, leicht reponib., Bruchpforte für einen Finger durchgängig.	18 J.	Laterale Verlagerungsmeth Kanalnaht mit 3 Seidenkno nähten.
89	Jost, Johann, Bäcker. H. ing. extr. s.	25 J.	18. Mai.	22. Mai.	30. Mai.	Hühnereigr., wurstförmig, leicht reponibel, Bruchpforte für einen Finger durchg.	1/24 J.	Laterale Verlagerungsmeth Fixation des Bruchsackes mi Knopfnähten. Kanal mit Knopfnähten verengert. Sei
90	Quelog, Pierre. H. ing. extr. d.	44 J.	18. Mai.	20. Mai.	1. Juni.	Hühnereigr., leicht reponib., Bruchpforte für einen Finger durchgängig.	1/6 J.	Laterale Verlagerungsmeth Fixation des Bruchsackes mi Seidenknopfnähten. Kanal 4 Seidenknopfnähten verengt

rateur	Indication	Heilungsverlauf	Abgangsresultat	Endresultat	Bemerkenswerthes
sist.	Wunsch.	Heilung pr. prim.	Heilung in 8 Tagen.	Geheilt, trägt kein Bruchb.	Inhalt — Netz.
sist.	Beschwerden.	Heilung pr. prim.	Heilung in 8 Tagen.	Geheilt, trägt kein Bruchb.	—
—	—	Heilung pr. prim.	Heilung in 8 Tagen.	Geheilt, trägt kein Bruchb.	—
—	Wunsch.	—	—	Geheilt, trägt kein Bruchb.	Der Bruchsack zeigte starke Verwachsungen.
—	Wunsch.	—	—	Geheilt, trägt kein Bruchb.	—
sist.	Wunsch.	Heilung pr. prim. Am 20. Mai konnten einige Tropfen Eiter aus der Wunde herausgedrückt werden.	Heilung in 13 Tagen.	Geheilt, trägt kein Bruchb.	Am 2. Juni heisst es in d. Krankengesch.: „Wunde bis auf eine kleine Stelle geschlossen. Rechtes Scrotum noch ziemlich stark geschwollen. Beim Husten keine Vorwölbung, keine Schmerzhaftigkeit. Kollodialverband. Entlassung.“
—	Beschwerden.	Heilung pr. prim.	Heilung in 8 Tagen.	—	—
—	Beschwerden.	Heilung pr. prim.	Heilung in 11 Tagen.	Geheilt, trägt kein Bruchb.	Am 25. Mai heisst es im Bericht über den Wundverlauf. „Ein Tropfen Eiter quillt aus der Mitte der Wunde heraus, dabei ein Catgutfaden. Alle Nähte entfernt. Jodbepinselung, Salicyl-Umschläge. Temp. normal. Keine Schmerz. 26. Mai: Die Eiterung bleibt oberflächlich. 1. Juni: Wunde vollkommen verklebt. Entlassung.

Nummer.	Name, Beruf, Hernia.	Alter	Datum: Eintritt	Datum: Operation	Datum: Austritt	Status	Wie lange besteht der Bruch	Operation
91	Tschanen, Alexander. H. ing. extr. d. H. umb. Siehe Nr. 18 der Tabelle IV.	14 J.	11. Juni	16. Juni	—	Hühnereigr., leicht reponibel. Bruchpforte für einen Finger durchgängig.	—	Laterale Verlagerungsmethode. Der Bruchsack ist mit der Tunica communis sehr verwachsen und die Absonderung sehr schwierig — meist nur mit dem Messer möglich. Beim Abziehen des Samenstranges und des Hodens vom Bruchsack reisst das Vas deferens 1 cm vom Hoden ab. Der isolirte Bruchsack ist sehr dünn, wird verlagert und mit einer umschlingenden und durchgestochenen Naht fixirt. Kanal mit 4 Knopfnähten verengert. Das zerrissene Vas deferens wird mit Seide zusammengeheftet, indem an 2 Stellen das umliegende Bindegewebe zusammengenäht wird, so dass die beiden Lumina aufeinander liegen kommen.
92	Stähli, Eduard. Hydrocele communicans dextra mit Netz.	14 J.	1. Juni	15. Juni	—	Hühnereigross, sehr leicht reponibel.	3 J.	Laterale Verlagerungsmethode. Nach Spaltung der Tunica vaginalis communis wurde der Bruchsack leicht gefunden. Er ist nach unten gegen den Hoden zu abgestossen, also keine congenitale Form. Nach Eröffnung zeigt er gar keinen Inhalt. Da der Leistenkanal für den kleinen Finger nicht passirbar war, so wurde er unberücksichtigt gelassen.
93	Kocher, Ernst, Pfarrer. H. ing. extr. d.	31 J.	2. Juni	—	—	Eigross, leicht reponibel. Bruchpforte für einen Finger durchg.	4 J.	Laterale Verlagerungsmethode. 3 Knopfnähte verengern den Kanal.
94	Zing, Jakob. Hydrocele communicans dextra mit Netz.	—	4. Juni	—	18. Juni	Die rechte Scrotalhälfte im Stehen und beim Husten aufs Doppelte angeschwollen. Die Geschwulst ist durchscheinend.	1/6 J.	Laterale Verlagerungsmethode. Leistenkanal mit 3 Knopfnähten geschlossen.
95	Moor, Peter, Landarbeiter. H. ing. extr. d.	52 J.	1. Juni	9. Juni	—	Nussgross, liegt zwischen dem äusseren Leistenring und der Wurzel des rechten Scrotums. Bruchpforte für einen Finger gut durchgängig, leicht reponibel.	1/24 J.	Laterale Verlagerungsmethode.
96	Hopf, H. Cand. med.	21 J.	—	—	—	Daumengross, leicht reponibel. Bruchpforte für einen Finger durchgängig.	—	Laterale Verlagerungsmethode. 6 Knopfnähte verengern den Kanal.
97	Gygax, Gottfried, Landarbeiter. H. ing. extr duplex.	47 J.	9. Mai	13. Juni	—	Rechts — scrotal, gänseeigross, leicht reponib. Bruchpforte für 2 Finger durchg. Links — wallnussgross, reponib. Bruchpforte für einen Finger durchgängig.	42 J. 1/2 J.	Rechts — Kanalnaht. Links laterale Verlagerungsmethode.

rateur	Indication	Heilungsverlauf	Abgangs-resultat	Endresultat	Bemerkenswerthes
—	Wunsch.	—	—	Geheilt, trägt kein Bruchb.	—
ssist.	—	—	—	Geheilt, trägt kein Bruchb.	—
Prof. cher.	—	—	—	Geheilt, trägt kein Bruchb.	Inhalt — Netz.
Assist.	—	—	—	Geheilt, trägt kein Bruchb.	—
—	Be-schwerden.	Heilung per primam.	Heilung in 9 Tagen.	Geheilt, trägt kein Bruchb.	—
—	—	—	—	Geheilt, trägt kein Bruchb.	—
—	—	—	—	Geheilt, trägt kein Bruchb.	—

Fassen wir das Ergebniss der Tabelle kurz zusammen, so sehen wir, dass die laterale Verlagerungsmethode bei 97 Patienten mit 103 Hernien angewandt wurde. Der Wundverlauf ist bei 80 Hernien angegeben. Von diesen 80 Hernien heilten per I 73, also 91,3%. Die mittlere Heilungsdauer beträgt bei ihnen 10,7 Tage. Per II heilten 7 Hernien (die Fälle Nr. 21, 30, 47, 50, 54, 63), also 8,7%. Die mittlere Heilungsdauer einer II. Heilung beträgt 32,6 Tage.

Wir haben ferner die Frage aufgeworfen, ob die Grösse des Bruches auf die Dauer der Heilung von Einfluss sei. Es ergab sich für die Grösse der Categorie I eine mittlere Heilungsdauer von 10,1 Tagen, — für die Grösse der Categorie II eine mittlere Heilungsdauer von 14,4 Tagen. Wenn man aber den Heilungsverlauf per secundam nicht mitrechnet, so bekommt man 9,7 für die Grösse der Categorie I und 11,3 Tage für die Grösse der Categorie II. Wir müssen also annehmen, dass die Grösse des Bruches auf die Dauer der Heilung von Einfluss sei. —

Den sehr naheliegenden Gedanken, dass das Alter eines Patienten auf die Heilungsdauer von Einfluss ist, bestätigte die vorgeführte Tabelle. Ich habe bei der Untersuchung dieser Frage alle Patienten nach ihrem Alter in 2 Categorien eingetheilt. Die 1. Categorie umfasst das Alter von 1—35 Jahren, — die 2. Categorie — das Alter über 35 Jahre. Für die 1. Categorie fand ich eine mittlere Heilungsdauer von 10,8 Tagen. Bei der 2. Categorie beträgt die mittlere Heilungsdauer 14,5 Tage. Dies beweist den Einfluss des Alters auf die Heilungsdauer.

Wie aus der Tabelle zu ersehen ist, konnte das Endresultat der Operation bei 83 Patienten ermittelt werden. Es wurden bei diesen 83 Patienten 88 Hernien operirt. Wenn ich noch die von Herrn Dr. Beresowsky statistisch bearbeiteten 22 Patienten mit zusammen 23 nach der gleichen Methode operirten Hernien berücksichtige, so ergiebt dies 105 Patienten mit 111 Hernien. Von diesen 111 operirten Hernien recidivirten 4*), — also 3,6%. Von den recidivirten Hernien war keine von Prof. Kocher selbst operirt, sondern alle von den Assistenten. Leider sind die Operationsberichte in den betreffenden Krankengeschichten zu ungenau und allgemein abgefasst, um den Fehler der Operation aus ihnen herausfinden zu können. Angeführt muss nur der Umstand werden, dass zwei dieser Patienten (die Nrn. 29 und 69) mit doppelten Brüchen behaftet waren, und dem Patienten Nr. 71 eine Hernie im Jahre 1895 bereits operirt wurde

1) Die Nrn. 29, 41, 69 und 71 der Tabelle I.

(siehe Nr. 42 der gleichen Tabelle), ferner, dass dem Patienten Nr. 41 im Jahre 1894 zwei innere Leistenbrüche operirt wurden, von denen der rechte in der Form eines äusseren Leistenbruches recidivirte und jetzt noch einmal operirt wurde. Allein dies kann nicht als Erklärung oder Entschuldigung der Recidive gelten. Waren doch auch mehrere andere Patienten von doppelten Leistenbrüchen operirt und blieben trotzdem dauernd geheilt. Es muss angenommen werden, dass bei diesen 4 Patienten die Operation theilweise nicht ganz fehlerfrei ausgeführt wurde. —

Es sind nach der vorgeführten Tabelle 23 Operirte über 2 Jahre recidivfrei. Unter diesen waren vier mit doppelten Brüchen belastet. Von diesen 4 sind bei einem (Fall Nr. 7) beide Hernien nach der lateralen Verlagerungsmethode operirt. Bei den anderen 3 Fällen (Nr. 8, 20 und 28) ist eine Hernie nach der lateralen Verlagerungsmethode, die andere nach der alten Methode („Kanalnaht") operirt. Wir haben also nach der lateralen Verlagerungsmethode 24 operirte Hernien ohne Recidiv innerhalb 2 Jahren.

Ueber ein Jahr sind recidivfrei 31 Operirte mit 35 Hernien, — darunter sind vier mit doppelseitigen Brüchen. Beim Patienten Nr. 41. der mit beidseitigem Bruch belastet war, wurde der linke Bruch mittels der alten Methode operirt. Wir können also constatiren, dass 34 Hernien, die mittels der lateralen Verlagerungsmethode operirt wurden, über ein Jahr recidivfrei waren.

25 Operirte mit 26 Hernien waren 6 Monate bis ein Jahr recidivfrei. Alle Patienten wurden entlassen mit guten lineären Narben und durften sofort ihren täglichen Beschäftigungen ohne Bruchband nachgehen.

Andere Operationsmethoden, die ebenfalls sehr gute Resultate ergaben, sind diejenigen von Küster[1]) mit 9% Recidiven auf 67 Fälle, Bassini[2]) 2,8% Recidive auf 246 Fällen, und Mac-Ewen[3]) ein Recidiv auf 98 Fälle[4]). Dem letztgenannten Operationsverfahren ist seine ausserordentliche Complicirtheit vorzuwerfen. Aber auch

1) v. Büngner, Zur Radicaloperation der Hernien. Deutsche Zeitschrift f. Chirurgie. XXXVIII. Bd.

2) Dr. E. Bassini, Zur Behandlung des Leistenbruches. Archiv f. klin. Chirurgie. XL. Bd.

3) Lauenstein, Ueber Mc-Ewen's Radicaloperation der Hernien. Arch. f. klin. Chirurgie. XL. Bd.

4) Die Angabe von v. Büngner (Deutsche Zeitschrift f. Chir. XXXVIII. Bd. S. 602), „dass Mac-Ewen auf 98 Fälle nur 0,6 Proc. Recidive erlebte" beruht auf einem Druck- oder Rechnungsfehler.

der Bassini'schen Methode ist das Kocher'sche Verfahren vorzuziehen, weil es in Bezug auf die Technik bedeutend einfacher ist und dabei gleich gute Resultate in Bezug auf die definitive Heilung ergiebt.

Herniae inguinales internae (Tabelle II).

Es kamen zur Operation 11 Patienten. Von diesen waren drei (die Nrn. 1, 10 und 11) mit doppelten inneren Leistenbrüchen behaftet. Die Nrn. 2, 3, 4, 6, 7 und 8 hatten je einen inneren und einen äusseren Leistenbruch. Patient Nr. 5 hatte ausser seinem inneren Leistenbruche noch einen Nabelbruch.

Operationsverfahren. Die Methode, die da angewandt wurde, ist das ältere von Kocher benutzte Verfahren — die so-

TABELL

Nummer	Name, Beruf, Hernia	Alter	Datum Eintritt	Datum Operation	Datum Austritt	Status	Wie lange besteht der Bruch	Operation
			1894					
1	Stettler, N., Küfer. H. ing. int. duplex.	50 J.	21. Mai	24. Mai	3. Juni	Rechts — gänseeigross, links — hühnereigross. Beide reponibel. Bruchpforte rechts für 2 Finger, links für den Daumen passirbar.	—	„Kanalnaht".
2	N. N. H. ing. int. s. (H. ing. extr. d. siehe Tabelle I Nr. 12.)	46 J.	8. Aug.	11. Aug.	30. Aug.	Interstitiell, reponib.	—	„Kanalnaht".
			1895					
3	Flückiger, Peter, Knecht. H. ing. int. d.	57 J.	10. Jan.	14. Jan.	23. Jan.	Kleinhühnereigross, reponib. Bruchpforte für 2 Finger durchgängig.	8 J.	„Kanalnaht".
4	Zaug, Joh., Landarbeiter. H. ing. int. d.	63 J.	7. März	13. März	23. März	Hühnereigr., leicht reponibel. Bruchpforte für einen Finger sehr bequem durchgängig.	7 J.	„Kanalnaht".

genannte „Kanalnaht“. Sie ist bereits mehrfach in der Litteratur besprochen worden[1]) und besteht in folgendem: der Schnitt wird oberhalb des inneren Drittels des Poupart'schen Bandes gemacht. Der Bruchsack auf stumpfem Wege sorgfältig isolirt, dann angezogen, möglichst hoch mit der Nadel durchstochen, abgeschnürt und abgetragen. Weiter folgt der Schluss der Bruchpforte vermittelst Knopfnähten. Näheres über die operirten Fälle wird in der folgenden Tabelle II angegeben.

1) Siehe Mayor, Dissertatio inaug. Bern 1889. — Th. Kocher, Zur Radicalcur der Hernien. Correspondenzblatt für Schweizer Aerzte. 1892. Nr. 18. — Leuw, Dissertatio inaug. Bern 1892. — Beresowsky, Ueber Radicaloperation nicht eingeklemmter Brüche. Deutsche Zeitschrift f. Chirurgie. XL. Bd.

perateur	Indication	Heilungsverlauf	Abgangsresultat	Endresultat	Bemerkenswerthes
—	Wunsch.	Heilung per primam.	Heilung in 10 Tagen.	—	—
Prof. Kocher.	—	Heilung per primam.	Heilung in 19 Tagen.	—	—
Assist.	Wunsch.	Heilung per primam.	Geheilt in 9 Tagen.	Recidiv.	Dem Patient wurde zu gleicher Zeit eine linksseitige äussere Inguinalhernie nach der „Kanalnaht“-Methode operirt, die ebenfalls recidivirte. Bericht von Herrn Dr. Gerber.
—	Beschwerden.	Heilung per primam.	Heilung in 10 Tagen.	Recidiv.	Dem Patient wurde zu gleicher Zeit eine H. ing. extr. s. nach der Kanalnaht-Methode operirt. Kein Recidiv.

Nummer	Name, Beruf, Hernia	Alter	Datum: Eintritt	Datum: Operation	Datum: Austritt	Status	Wie lange besteht der Bruch	Operation
5	Sägesser, Jakob, Schmied. H. ing. int. d. H. umb. Siehe Tab. Nr. IV.	62 J.	25. Mai	7. Mai	—	Hühnereigross, reponibel. Bruchpforte für einen Finger durchgängig.	20 J.	„Kanalnaht". — Der etwa 8 cm lange Bruchsack wird an seiner Austrittsstelle mit doppeltem Faden durchstochen u. umschnürt, dann abgetragen. Schluss der Bruchpforte durch 5 Knopfnähte.
6	Stettler, Christian. H. ing. int. s. H. ing. extr. d.	27 J.	27. Mai	7. Juni	22. Juni	Status siehe Nr. 49 der Tabelle.	5 J.	„Kanalnaht".
7	N. N. H. ing. int. s. H. ing. extr. d. Siehe Nr. 47 der Tab. I.	—	20. Mai	28. Mai	8. Juli	Aus der Bruchpforte tritt ein fingerdicker Zapfen aus.	—	„Kanalnaht".
8	Friedli, Ulrich, Handlanger. H. ing. int. d. H. ing. extr. s. Siehe Nr. 65 der Tabelle I.	27 J.	9. ?	12. ?	27. ?	Interstitiell, Bruchpforte für einen Finger durchgängig.	—	„Kanalnaht". — Der angezogene Bruchsack wird mit doppeltem Seidenfaden mitten quer durchstochen und nach beiden Seiten hin umschnürt, darüber abgetragen. Kanalnaht mit 3 Knopfnähten. Arteria epigastrica inf. unterbunden.
				1896				
9	Krähenbühl, Joh., Maurer, H. ing. int. s.	55 J.	16. Jan.	20. Jan.	29. Jan.	Kleinfaustgr., oval, leicht reponibel. Bruchpforte für 2 Finger durchgängig.	7 J.	„Kanalnaht".
10	Spieler, Gottlieb, Handlanger. H. ing. int. duplex.	31 J.	16. Jan.	16. Jan.	3. Febr.	Rechts — haselnussgross, leicht reponib. Bruchpforte für 1 Finger durchgängig. Links — hühnereigross, leicht reponib. Bruchpforte für 1 Finger durchgängig.	½ J. 2 J.	„Kanalnaht" für beide Hernien.
11	Eggimann, Samuel, Fabrikarbeiter. H. ing. int. duplex.	40 J.	18. Mai	18. Mai	—	Rechts — von der Grösse eines halben Hühnereies. Links — hühnereigross. Bruchpforte rechts für 2 Finger durchg. — Links etwas enger. Beide Brüche sind reponib.	⅙ J.	„Kanalnaht" für beide Brüche.

erateur	Indication	Heilungsverlauf	Abgangs-resultat	Endresultat	Bemerkenswerthes
—	Be-schwerden.	—	—	—	—
—	Wunsch.	Heilung per primam.	Heilung in 15 Tagen.	Dem P. wurde noch eine H. ing. extr. d. nach der Methode „Kanalnaht" operirt. Kein Recidiv. Geheilt, trägt kein Bruchb.	Inhalt des linken Bruches. — Netz mit dem Bruchsack verwachsen.
Prof. ocher.	—	Heilg. pr. secundam.	Heilung in 41 Tagen.	Links Recidiv.	—
—	Wunsch.	Heilung per primam.	Heilung in 12 Tagen.	Geheilt, trägt kein Bruchb.	Inhalt — vollkommen normales Netz. Dasselbe konnte leicht in die Bauchhöhle zurückgeschoben werden.
—	Wunsch.	Heilung per primam.	Heilung in 9 Tagen.	—	—
—	Be-schwerden.	Heilung per primam.	Heilung in 18 Tagen.	Recidiv (auf welcher Seite, konnte ich nicht erfahren).	—
Assist.	Be-schwerden.	—	—	Geheilt, trägt kein Bruchb.	Inhalt rechts — Netz.

Aus dieser Tabelle sehen wir, dass das Operationsverfahren „Kanalnaht“ bei der Operation von vierzehn inneren Leistenhernien angewandt wurde. Der Heilungsverlauf ist bei 11 Hernien angegeben. Wir haben 10 Heilungen per primam und eine Heilung (Nr. 7.) per secundam. Bei den per primam geheilten Hernien beträgt die mittlere Heilungsdauer 12,7 Tage. Die einzige secunda Heilung dauerte 41 Tage. Die Endresultate sind da sehr ungünstig ausgefallen. Wir haben Bericht von 7 Patienten. Von diesen sieben sind nur drei geheilt, — bei den vier anderen (Nrn. 3, 4, 7 und 10) sind Recidive vorhanden. Diese 4 Patienten waren mit beidseitigen Leistenbrüchen behaftet.

Herniae crurales (Tabelle III).

Es kamen zur Operation 15 Patienten mit 18 Cruralhernien. Von diesen fünfzehn hatte Nr. 2 ausser seiner Cruralhernie noch eine äussere Leistenhernie. Die Nrn. 4 und 9 hatten beidseitige Cruralhernien und beidseitige äussere Leistenhernien.

Operationsverfahren.

Operationsmodus I (Kanalnaht).

Schnitt oberhalb des inneren Drittels des Lig. Poup. Isolirung des Bruchsackes vom umgebenden Bindegewebe und von der Vena femoralis. Der Bruchsack wird dann stark herausgezogen, möglichst hoch mit einer Nadel durchbohrt und nach beiden Seiten hin unterbunden. Der Bruchsack wird nachher abgetragen und die Bruchpforte mit einer oder zwei tiefen Knopfnähten geschlossen. Dieselben

TABELLE

Nummer	Name, Beruf, Hernia	Alter	Datum: Eintritt	Datum: Operation	Datum: Austritt	Status	Wie lange besteht der Bruch	Operation
			1894					
1	Krupsky, Frau. H. cr. sin.	38 J.	28. Mai	4. Juni	22. Juli	Körnig-lappige Geschwulst mit einer stielförmigen Verlängerung nach dem Inguinalkanal.	7 J.	Verlagerungsmethode durch Durchziehen des Bruchsackes über das Lig. Pouparti, Einschnürung und Abtragung.
2	Lauper, Fritz, Landarbeiter. H. cr. s. H. ing. extr. d.	21 J.	21. Juni	5. Juli	—	Links — hühnereigross, reponib. Bruchpforte für den Daumen durchgängig. Rechts — taubeneigross, reponibel. Bruchpforte für 2 Fingerspitzen knapp durchgängig.	—	Kanalnaht für beide Hernien. Nickeldraht.

ziehen das Lig. Poup. zur Fascia pectinea so heran, so dass eine Art Verlängerung des Lig. Gimbernati bis zur Vena femoralis zu Stande kommt. Einen weitergehenden Schluss des Schenkelringes darf man aber nicht machen, um nicht die Vena femoralis zur Thrombose zu bringen.

Operationsmodus II (Verlagerungsmethode.[1])

Dieses Verfahren wurde bei der Operation von 3 Hernien (Nr. 1, 10 und 14) angewandt. Die Operationsmethode besteht hauptsächlich in folgendem:

Nach Isolirung des Bruchsackes wird oberhalb des Lig. Poup. durch das straffe Gefüge des lateralen Schenkels des Leistenringes eine kleine Oeffnung gemacht, die gebogene Zange hinter dem Lig. Poup. abwärts geführt, die Spitze des Bruchsackes gefasst und durch die Fascia obliqua externa hindurchgezogen, eine Naht um die Durchtrittstelle des Bruchsackhalses und um diesen gelegt und fest umschnürt. Der Bruchsack wird abgetragen und die Bruchpforte in der Weise geschlossen, dass man durch das Lig. Poup. und durch die Fascia pectinea sammt dem Lig. Cooperi tief durchsticht. Durch 2—3 Nähte wird so das Poupart'sche Band gleichsam als Stütze und Verlängerung des Lig. Gimbernati auf die Fascia pectinea bis zur Vena femoralis festgenäht, wo man, wegen der Gefahr eine Thrombose herbeizuführen, nicht einen weitergehenden Schluss des Schenkelringes machen darf. Der überflüssige Theil des Bruchsackes wird abgeschnitten.

1) Th. Kocher, Operationslehre.

I.

perateur	Indication	Heilungsverlauf	Abgangs-resultat	Endresultat	Bemerkenswerthes
Prof. Kocher.	—	Heilg. pr. secundam.	Heilung in 48 Stunden.	Geheilt, trägt kein Bruchb.	Der Patientin wurde gleichzeitig ihr Prolapsus uteri operirt.
—	Beschwerden.	—	—	Geheilt, trägt kein Bruchb.	Dem Pat. wurde noch nach der Methode „Kanalnaht" eine H. ing. extr. d. operirt.

Nummer	Name, Beruf, Hernia	Alter	Datum: Eintritt	Datum: Operation	Datum: Austritt	Status	Wie lange besteht der Bruch	Operation
3	Hunkeler, Frau. H. crur. d.	63 J.	9. Juli	14. Juli	25. Aug.	Kindskopfgross, reponibel. Bruchpforte für 2 Finger leicht passirbar.	35 J.	Kanalnaht. Abtragung des Bruchsackes und Vernähung des circa 4 cm langen Stieles mit Seidennaht. Anlegg. v. 3 Nähten von der Fascia pectinea zum Lig. Poup. Pat. soll zum Schutz noch ein Bruchb. tragen, wegen der gewaltig grossen Pforte
4	Ruchti, Friedrich. H. crur. duplex. H. ing. duplex.	63 J.	12. Nov.	26. Nov.	4. Dec.	Rechte crurale Hernie hat die Grösse eines kleinen Apfels — ist leicht reponib. Bruchpforte für 2 Finger durchgängig. Linke crurale Hernie, wallnussgross, reponibel. Bruchpf. nicht deutlich zu fühlen.	½ J.	Kanalnaht. Die Leistenhernien sind nach Bassini operirt.
				1895				
5	Schärer, Elise, Dienstmagd. H. crur. d.	35 J.	—	—	7. Jan.	Klein, reponibel.	5 J.	Kanalnaht. Der dünne Bruchsack wird durchstochen, umschnürt (doppelt), der Rest abgetragen. Vernähung des Lig. Poup. mit der Fascia pectinea durch 3 Seidenknopfnähte.
6	Scheidegger, Anna, Hausfrau. H. crur. d.	67 J.	—	—	22. Apr.	Kindskopfgross, reponibel. Bruchpforte für einen Finger durchgängig.	28 J.	Kanalnaht.
7	Pulver, Christian, Knecht. H. crur. s.	41 J.	1. Juni	9. Juni	18. Juni	Hühnereigross, vollkommen irreponib.	10 J.	Kanalnaht.
8	Meyer, Justin, Landarbeiter. H. crur. d.	55	18. Nov.	21. Nov.	29. Nov.	Pflaumengross, leicht reponib., Bruchpforte für einen Finger nicht gut passirbar.	30 J.	Kanalnaht.
9	Staufer, Jak., Landarbeiter. H. cr. duplex H. ing. ext. duplex.	62	17. Oct.	11. Nov.	25. Nov.	Linke Cruralhernie apfelgross, leicht reponib. Die Status der anderen Hernien fehlen.	—	Kanalnaht für alle Hernien. Bei den Inguinalhernien wurde der Bruchsack nicht gefunden, deshalb Leistenkanal blos verengert.
				1896				
10	Aeschlimann, Christian, Schlosser. H cr. d.	50	30. Jan.	—	—	Hühnereigross, leicht reponib. Bruchpforte ziemlich weit.	8 J.	Verlagerungsmethode.

›erateur	Indication	Heilungsverlauf	Abgangs-resultat	Endresultat	Bemerkenswerthes
Prof. ocher.	—	Heilg. pr. secundam.	Heilung in 42 Tagen.	Geheilt, trägt kein Bruchb.	—
Assist.	Be-schwerden.	Heilung per primam.	Heilung in 7 Tagen.	—	—
—	Be-schwerden.	—	—	Geheilt, trägt kein Bruchb.	Inhalt — Netz.
—	Be-schwerden.	—	—	—	Die Frau hatte einen Prolapsus uteri, der ihr gleichzeitig mit der H. operirt wurde.
—	Be-schwerden.	Heilung pr. prim.	Heilung in 9 Tagen.	Geheilt, trägt kein Bruch-band.	Inhalt — Netz.
—	Be-schwerden.	Heilung pr. prim.	Heilung pr. prim.	Geheilt. Der Bruch soll aber an einer neuen Stelle zum Vor-schein kom-men.	—
—	—	Heilung pr. prim.	Heilung in 14 Tagen.	—	—
Assist.	Be-schwerden.	—	—	—	Hydrocele testis s. eben-falls operirt.

Nummer	Name, Beruf, Hernia	Alter	Datum: Eintritt	Datum: Operation	Datum: Austritt	Status	Wie lange besteht der Bruch	Operation
11	Fuhrimann, Joseph, Tagelöhner, H. crur. d.	50 J.	6. Jan.	7. Jan.	—	Taubeneigross, leicht reponib., Bruchpforte für einen Finger nicht passirbar.	3 J.	Kanalnaht.
12	Jobin, Rosa, Zimmermädchen, H. crur. d.	23 J.	10. Febr.	21. Febr.	12. März	Hühnereigross, leicht reponib., Bruchpforte für einen Finger durchgängig.	½ J.	Kanalnaht.
13	Häsler, Joh., Abwart, H. crur. d.	40 J.	27. Febr.	29. Febr.	7. März	Wallnussgross, leicht reponib., Bruchpforte für einen Finger durchgängig.	7 J.	Kanalnaht.
14	Kummer, Friedrich, Schmied, H. crur. s.	36 J.	5. März	9. März	19. März	Kleinhühnereigross, bis auf einen nussgrossen Knoten reponib., Bruchpforte für einen Finger nicht durchgängig.	—	Verlagerungsmethode.
15	Vacillemier, Marie, Hausfrau, H. crur. s.	35 J.	8. Jun.	15. Jun.	—	Wallnussgross, tritt nur im Stehen aus, beim Liegen geht die H. spontan zurück.	—	Kanalnaht.

Der Heilungsverlauf ist bei 9 Fällen angegeben. 8 Hernien heilten p. primam mit einer mittleren Heilungsdauer von 9,1 Tagen. Einen gestörten Wundverlauf haben wir bei den Nr. Nr. 1, 3 und 12. Beim Fall Nr. 1 dauerte die Heilung 48 Tage, beim Fall Nr. 3 — 42 Tage. Der Fall Nr. 12 wurde mit ungeschlossener Wunde entlassen. Ueber den Enderfolg der Operation habe ich von elf Operirten Bericht erhalten. Alle sind definitiv geheilt. Es sind die Fälle Nr. 1, 2, 3, 5, 7, 8, 11, 12, 13, 14, und 15.

›erateur	Indication	Heilungsverlauf	Abgangs-resultat	Endresultat	Bemerkenswerthes
—	Be-schwerden.	—	—	Geheilt, trägt kein Bruch-band.	Inhalt — Netz. Das-selbe unterbunden und abgetragen. Hydrocele testis duplex gleichzeitig operirt.
—	Be-schwerden.	Am 1. März konnte man constatiren, dass aus der Wunde eine vollkommen klare, wie Urin aussehende Flüs-sigkeit fliesst. Dieser Ausfluss dauerte bis zum 12. März. Die Pat. wurde dann in ärztliche Behandlung entlassen.	—	Geheilt, trägt kein Bruch-band.	Inhalt — Netz.
—	Be-schwerden	Heilung pr. prim.	Heilung in 7 Tagen.	Geheilt, trägt kein Bruch-band.	—
—	Be-schwerden.	Heilung pr. prim.	Heilung in 10 Tagen.	Geheilt, trägt kein Bruch-band	—
—	Be-schwerden.	—	—	Geheilt, trägt kein Bruch-band.	Inhalt — Netz.

Es kamen zur Operation 18 Patienten, — 9 Patienten mit Nabelhernien, 3 mit Bauchhernien und 6 mit epigastrischen Hernien. Das Operationsverfahren bestand hauptsächlich darin, den Bruchsack möglichst tief zu isoliren und dann, wenn es möglich war, den Bruchsackhals zu durchstechen und zu unterbinden und die Bruch-pforte mit Knopfnähten zu schliessen. Darauf folgte eine fortlaufende Hautnaht. Einzelheiten sind in der betreffenden Rubrik der Tabelle IV zu suchen, wo die meisten Operationsberichte fast in extenso ange-führt sind. —

Nummer	Name, Beruf, Hernia	Alter	Datum Eintritt	Datum Operation	Datum Austritt	Status	Wie lange besteht der Bruch	Operation
				1894				
1	Merat, Emilie, Erzieherin. H. ventralis.	45 J.	8. Juni	18. Juni	30. Juni	Von d. Grösse einer mittleren Birne. Die Diastase der Recti beträgt 2 cm. (Der P. wurde im Jahre 1889 von Prof. Chroback ein Myom per laparotomiam entfernt. Auf der Stelle der Narbe bildete sich d. Hernie aus.)	—	Schnitt zwischen Nabel und Symphyse. Durchtrennen der Bauchdecken über der Narbe. Nach Eröffnung d. Peritoneum zeigt sich Netz und nach unten eine Dünndarmschlinge adhärent. Ablösung beider soweit nöthig. Reposition des Darmes u. Netzes. Entfernung der dünnen narbigen Partie. Schluss der Bauchdecken durch Peritoneum-Fascien. Knopfnähte. Hautnaht. Collodialstreifen.
2	Gerber, Alb. H. umbil.	2½ J.	3. Dec.	13. Dec.	22. Dec.	Kirschgross, reponib.	—	Leichter Bogenschnitt über d. Nabel. Der Bruchsack, der wallnussgross ist, kann nicht leicht isolirt werden und muss mit der Nabelnarbe excidirt werden, so dass er nach Durchstechung und Entfernung nicht stark zurückschlüpft. 3 Seidenknopfnähte schliessen den Nabelring, d. h. die Bruchpforte.
				1895				
3	Minig, Marie, Hausfrau. H. umbil.	45 J.	10. Jan.	21. Jan.	—	Kirschgross, reponib.	¼ J.	Nach Durchtrennung des subserösen Fettes erscheint ein traubenförmiger Netzklumpen in einem grossen dünnen Bruchsack, der sofort beim Präpariren zerreisst. Das Netz wird an der Basis durchstochen, doppelt umschnürt und in einer Länge von etwa 3 cm abgetragen. Es werden dann die beiden Recti nach unten in der Länge von etwa 2 cm von einander getrennt u. auch das parietale Blatt des Peritoneums etwas eröffnet. Der Stumpf wird versenkt und die Recti mit 3 Knopfnähten wieder vernäht. Fortlaufende Hautnaht.
4	Hunciker, Samuel, Landwirth. H. umb. H. ing. extr. d. Varicoc. sin. Siehe No. 38 der Tabelle I.	37 J.	7. Jan.	10. Jan.	14. Jan.	Kleinhühnereigross, nicht reponib.	—	Querschnitt über den Tumor. Der Bruchsack ist sehr dünn u. reisst leicht ein. In demselben findet sich ein Netzklumpen u. zu einer Länge von etwa 5 cm das Lig. suspensorium Hepatis. Beide werden umstochen und umschnürt, dann abgetragen. Ueber dem Stumpf wird die Fascie mit 2 Knopfnähten vernäht. Fortlaufende Haut.

perateur	Indication	Heilungsverlauf	Abgangs-resultat	Endresultat	Bemerkenswerthes
—	—	—	Heilung in 12 Tagen.	Nach einigen Monaten nach der Operation ist der Bruch wieder z. Vorschein gekommen. Er hat dieselbe Grösse wie früher. Pat. trägt eine Binde.	Bemerkenswerth durch die Adhäsionen nicht blos des Netzes, sondern auch des Dünndarmes an der Laparotomienarbe.
Assist.	Wunsch.	Heilung pr. prim.	Heilung in 9 Tagen.	—	Die Hernie soll in der 4. Lebenswoche d. Knaben entstanden sein.
Assist.	—	—	—	Geheilt, trägt kein Bruchb.	—
Assist.	Wunsch.	Heilung pr. prim.	Heilung in 4 Tagen.	Geheilt, trägt kein Bruchb.	—

Nummer	Name, Beruf, Hernia	Alter	Datum: Eintritt	Datum: Operation	Datum: Austritt	Status	Wie lange besteht der Bruch	Operation
5	Jungo, Georg. H. ventralis intracostalis traumatica.	5 J.	7. Febr.	—	—	Man sieht eine Vorwölbung der Bauchwand unterhalb der rechten 11. Rippe, ungefähr in der Achsellinie. Bruchpforte für 4 Finger durchgängig	—	Incision in der ganzen Br.. des Muskelrisses u. Freilegu.. desselben. Dann wird das fibrö.. Gewebe, das in den Muskelri.. getreten ist, zurückgewischt .. das Peritoneum freigelegt. Durch den Muskelriss schimmerte die Leber hindurch. Der Muskelriss wurde dann mit 9 Knopfnähten geschlossen.
6	Sägesser, Jak., Schmied. H. umbil. H. ing. int. d. Siehe No. 5 der Tabelle.	62 J.	25. April.	7. Mai.	—	Eigross, reponib.	—	Schnitt quer über den Tu.. Abpräpariren des Bruchsackes. Nach seiner Eröffnung sieht man das Netz frei beweglich, in der Tiefe des Colon Durchstechung und Umschnürung des Bruchsackes, Schluss der Bruchpforte durch 3 Fasciennähte. Fortlaufende Hautnaht.
7	Benag, Fräulein. H. ventralis nach Ovariotomie.	60 J.	10. Juli.	17. Juli	8. Aug	Halbkugelige Geschwulst. Querdurchmesser circa 20 cm., Längsdurchmesser etwas mehr. Leicht reponibel.	2½ J.	Freilegung und Isolirung des Sackes bis zur Bruchpforte. Eröffnung des Sackes. Reposition des Darmes und Abtragen eines adhärenten Netsklumpens. Abtragen des Sackes. Fortlaufende tiefe Naht durch d. Bauchwand (mit Ausnahme der Hautdecke). Fortlaufende Hautnaht.
8	Kuenbühler, Rosa. H. umb.	1 J.	—	8. Aug.	—	Klein reponibel, Bruchpforte für 2 Finger durchgängig.	—	5 cm langer Schnitt über dem Nabel. Abpräpariren d. Bruchsackes von der Haut, mit der er fest verwachsen ist. Der Bruchsack lässt sich in einer Länge von 3 cm hervorziehen. Eine Durchstechung und Umschnürung des Bruchsackes wollte nicht gelingen, da das Kind sehr unruhig schrie und immer wieder die Därme hervorpresste. Das überflüssige Peritoneum wird deshalb abgetragen u. d. Fascie fortlaufend quer genäht. Fortlaufende Hautnaht.
9	Kuenbühler, Marie.	7 J.	8. Juli.	30. Juli.	17. Aug.	Beim Husten kleinapfelgross, ist repon.	—	Radicaloperation.
10	Grogg, G., Landarbeiter. H. epigastr. (Adipocele) H. ing. ext. duplex. (Siehe Tabelle I, No. 63.)	54 J.	9. Dec.	10. Dec.	18. Jan. 1896.	Zwischen Nabel und Processus sensiformis in der Linea alba ein haselnussgr. derbes Knötchen. Es ist reponibel.	—	Freilegung des vorliegenden Fettklümpchens. Incision mit der Scheere an der Kuppe der Adipocele. Man findet kein eigentliches Lumen. Abtragen nach Ligatur. Schluss d. Fascien-Diastase mit einer Seidennaht. Fortlaufende Hautnaht. Collodialverband.

perateur	Indication	Heilungsverlauf	Abgangsresultat	Endresultat	Bemerkenswerthes
Assist.	—	—	—	Recidiv. Der Bruch ist gleich gross wie vor der Operation.	—
—	Beschwerden.	—	—	Patient ist zu Hause an einer unbekannten Krankheit gestorben.	—
Prof. Kocher.	—	Heilung pr. prim.	Heilung in 22 Tagen.	Recidiv. An d. alten Stelle.	—
—	—	—	—	Geheilt, trägt kein Bruchb.	Der Bruch besteht seit der 2. Lebenswoche. Sein Inhalt war Dünndarm u. Netz, das nicht verwachsen war.
—	Beschwerden.	Heilung pr. prim.	Heilung in 17 Tagen.	Geheilt, trägt kein Bruchb.	Inhalt — Netz und Dünndarm.
Assist.	Wunsch.	Heilung pr. prim.	—	Geheilt, trägt kein Bruchb.	—

Nummer	Name, Beruf, Hernia	Alter	Datum: Eintritt	Datum: Operation	Datum: Austritt	Status	Wie lange besteht der Bruch	Operation
11	Zingg, S. 2 epigastrische Hernien.	51 J.	25. Nov.	29. Nov.	7. Dec.	Die erste Vorwölbung befindet sich etwa 5 cm über dem Nabel, — die zweite — etwa 1½ cm über dem Nabel. Sie sind beide klein und leicht reponibel.	1. 10 J. 2. ½ J.	Der erste Bruchsack wird vorgezogen, durchstochen und abgetragen. Die Fascienlücke der Linea alba wurde mit einer Knopfnaht geschlossen. In gleicher Weise wurde auch die zweite Hernie behandelt.
12	Hagen, Joh., Tagelöhner. H. epigastr.	58 J.	8. Dec.	17. Dec.	29. Dec.	In der Linea alba 4 cm über dem Nabel eine flache, derbe zweifrankstückgrosse Vorwölbung, ziemlich druckempfindlich u. nicht reponibel.	⅙ J.	Der Tumor, der mit dem Peritoneum stark verwachsen war, wurde excidirt. Die Naht des Peritoneum war etwas schwierig, weil der Defect in demselben ein ziemlich bedeutender war. Fortlaufende Hautnaht. Collodialstreifen.
				1896				
13	Aellen, Joh., Landwirth. H. epigastr.	55 J.	22. Febr.	—	—	2 cm über dem Nabel, halbwallnussgross, bis auf ein kleines Träubchen reponibel.	32 J.	Nach Durchtrennung d. Schichten bis und mit Peritoneum erkennt man, dass es sich nur um eine properitoneale Fettansammlung und nicht um eine Hernie, d. h. Bruchsackbildung handelte. Der Magen wird vorgezogen, und man erkennt gegen den Pylorus zu starke, narbige Verwachsungen. Das Netz ist daselbst narbig verzogen. Man nimmt Narbenstenose an nach Ulcus ventriculi, womit die Krankengeschichte stimmt. Man legte eine typische Kocher'sche Gastroenterostomie an. Fortlaufende Peritonealnaht, Fascienaht, fortlaufende Hautnaht.
14	Müller, Jakob, Landarbeiter. H. epigastr., bereits einmal operirt.	33 J.	17. Febr.	24. Febr.	2. März	Klein, druckempfindlich, irreponibel.	1½ J.	Incision in der Medianlinie 10 cm lang. Im unteren Ende ein kleines Lipom. Eröffnung des Peritoneums. Im oberen Theil ist dieses mit der Bauchfascie fest verwachsen. Bei Eröffnung sieht man die Leber mit dem Lig. suspensorium hepatis. Etwas weiter unten ist als bleistiftdicker Strang das Netz mit dem Peritoneum verwachsen. Das Netz wird mit Catgut doppelt ligirt und durchschnitten. Fascienperitonealnaht mit Seide. Fortlaufende Hautnaht. Collodiumstreifen.

ɔerateur	Indication	Heilungsverlauf	Abgangs-resultat	Endresultat	Bemerkenswerthes
—	Be-schwerden.	Heilung pr. prim.	Heilung in 8 Tagen.	Geheilt (?) trägt kein Bruchband.	Die Bruchsäcke waren sehr fettreich. — Sie zeigten keinen Inhalt.
Assist.	Be-schwerden.	Heilung pr. prim.	Heilung in 12 Tagen.	—	Der Inhalt der Hernie war Netz, das stark verwachsen war. Dasselbe wurde ligirt und abgetragen.
—	—	—	—	Recidiv des Bruches an der alten Stelle. Von Seiten des Magens hat Pat. keine Beschwerden mehr.	Pat. hat eine Dilatatio ventriculi hohen Grades, dabei Hyperacidität.
—	Be-schwerden.	Heilung pr. prim.	Heilung in 7 Tagen.	Geheilt. Bericht von Herrn Dr. Schwytzer.	—

Nummer	Name, Beruf, Hernia	Alter	Datum: Eintritt	Datum: Operation	Datum: Austritt	Status	Wie lange besteht der Bruch	Operation
15	Kipfer, Joh. J., Holzarbeiter. H. epigastr.	46 J.	27. Febr	5. März	14. März	Haselnussgross, reponibel.	4 J.	Incision und Freilegung eines kleinen Lipoms, bei dessen Durchtrennung das Peritoneum eröffnet wird. Es zeigte sich eine breite Adhärenz eines netzartigen Stranges mit dem Peritoneum in der Linea alba. Diese Adhärenz entpuppte sich als das Lig. rotundum, indem bei Zug die Leber erscheint, und ein fast federkieldicker Strang darin enthalten ist. Das Lig. rotundum wird durchstochen und mit einer doppelten Seidenligatur abgebunden. Das periphere Stück in einer Länge von 3 cm entfernt. Die Bruchpforte wird zusammen mit dem Peritoneum parietale geschlossen. Die Haut darüber fortlaufend genäht und mit einem Collodialstreifen gedeckt.
16	Fankhauser, Anna. H. umb.	58 J.	2. März	16. März	—	Faustgross, Bruchpforte fünffrankstückgross, nicht vollkommen reponibel.	18 J.	Der Nabelring wird durch 3 Seidenknopfnähte geschlossen.
17	Reusser, Ernst. H. umb.	10 J.	11. Mai	15. Mai	23. Mai	Haselnussgross, reponibel. Die Bruchpforte fühlt man als quere Spalte $1^1/_2$ cm lang.	—	Freipräpariren des Bruchsackes. Er wurde herausgezogen und abgeschnitten. Der Inhalt wurde reponirt. Der Bruchsack wurde an seiner Basis durch durchstochene und nach beiden Seiten zugeschnürte Ligatur geschlossen. Fortlaufende Seidennaht der Haut. Collodialstreifen.
18	Tschannen, Alexander. H. umb., H. ing. ext. d. Siehe Tab. I, Nr. 91.	14 J.	11. Jun.	16. Jun.	—	Klein, reponibel, Bruchpforte für einen Finger durchgängig.	—	Hautschnitt 1 cm unter dem Nabel. Abpräpariren der Haut. Der Bruchsack wird isolirt und quer gespalten. Durch 3 Seidenknopfnähte wird Peritoneum mit Fascie zusammen genäht. Schluss durch fortlaufende Hautnaht.

Aus dieser Tabelle ergiebt sich, dass der Heilungsverlauf, der in 9 Fällen angegeben ist, ein sehr guter war. Alle 9 Fälle heilten per primam. Die mittlere Heilungsdauer betrug 10 Tage. Ueber das Endresultat der Operation haben wir von 14 Operirten Bericht erhalten. Von diesen vierzehn sind elf Operirte, darunter der Fall Nr 11 mit zwei epigastrischen Hernien, recidivfrei. Bei den Fällen Nr. 1, 5 und 13 sind jedoch Recidive eingetreten.

rateur	Indication	Heilungsverlauf	Abgangs-resultat	Endresultat	Bemerkenswerthes
ssist.	Be-schwerden.	Heilung pr. prim.	Heilung in 8 Tagen.	Geheilt.	Patient hatte Schmerzen in der Magengegend schon seit 15 Jahren. Diese soll er nach einer Ueberan-strengung bekommen ha-ben. Die Hernie hatte er zum erstenmal vor 4 Jahren bemerkt.
—	Be-schwerden.	—	—	Geheilt, trägt zeitweise eine Binde.	Im Bruchsack wurde ad-härentes Netz gefunden, das theilweise unter-bunden und abgetragen wurde.
ssist.	—	Heilung pr. prim.	Heilung in 8 Tagen.	Geheilt, trägt kein Bruch-band.	Inhalt — Netz.
—	Wunsch.	—	—	Geheilt, trägt kein Bruch-band.	—

Thesen.

1. Die Radicaloperation eines Bruches ist ein ungefährlicher Eingriff und bietet sehr grosse Sicherheit in Bezug auf definitive Heilung. (Radicaloperation der äusseren Leistenhernien, Tabelle I.)

2. Bei Brüchen, die irreponibel oder incoërcibel sind, die schon Einklemmungserscheinungen hervorgerufen haben, ist die Radical-operation unbedingt geboten.

3. Jeder reponible Bruch, der sich durch ein Bruchband nur in einer Weise zurückhalten lässt, die dem Patienten Beschwerden verursacht, soll einer Radicaloperation unterworfen werden.

4. Als Indication zur Radicaloperation darf ferner gelten der Wunsch des Patienten, durch eine Radicaloperation geheilt und vom lästigen Tragen eines Bruchbandes befreit zu werden.

5. Die Operation ist contraindicirt bei gestörtem Allgemeinbefinden, Krankheit lebenswichtiger Organe und bei denjenigen von Potatösen, bei denen Delirium-Ausbrüche zu befürchten sind.

Schliesslich erfülle ich die angenehme Pflicht, meinem hoch verehrten Lehrer, Herrn Professor Th. Kocher, für die gütige Ueberlassung des Materials hier meinen herzlichen Dank auszusprechen. —

XXIV.

Aus der königl. chirurgischen Universitäts-Klinik (Prof. v. Eiselsberg) zu Königsberg i. Pr.

Ueber traumatischen Lufteintritt ins Kniegelenk.

Von

Dr. W. Prutz.

I. Assistenzarzt.

Im Laufe des vorigen Jahres wurde in hiesiger Klinik bei zwei schweren Verletzungen eine Complication beobachtet, die hinsichtlich des Mechanismus ihrer Entstehung ein gewisses Interesse bietet. Es handelt sich um Lufteintritt ins Kniegelenk bei schweren Quetschungen und Schindungen des Beines, und zwar durch kleine, versteckt liegende, nicht direct nachweisbare Kapselrisse. Die Fälle scheinen auch darum einer kurzen Mittheilung werth, weil diese Complication möglicherweise doch häufiger vorkommt, als man nach den auffallend spärlichen Angaben in der Litteratur vermuthen möchte.

Beide Fälle betreffen analoge, nur durch ihre Schwere unterschiedene Verletzungen:

I. Fall. C. B., 42 Jahre alt, Kutscher.

Aus der früheren Anamnese ist nur zu bemerken, dass der Kranke vor 2 Jahren wegen einer complicirten Fractur des rechten Oberschenkels in der Mitte in der Klinik behandelt wurde. Störungen sind nicht zurückgeblieben, auch keine Verkürzung; Patient war völlig arbeitsfähig. Auffallend war damals der besorgnisserregend schwere Shok.

Am 8. Juli 1897 erlitt er wieder eine schwere Verletzung: als er, dicht an einer Weiche stehend, mit dem Vorspannen von Pferden vor einen Pferdebahnwagen beschäftigt war, wurde er von einem von hinten über die Weiche kommenden Pferdebahnwagen zu Boden gestossen. Dass er nicht unter die Räder gerieth, hatte er wohl nur einer die Räder bis dicht an die Schienen deckenden Schutzvorrichtung zu danken. Von dieser aber wurde sein linkes Bein schwer gequetscht. Er blieb fast ohnmächtig liegen und wurde nach Anlegung eines Nothverbandes gleich in die nahe gelegene Klinik geschafft.

Das auffallendste war zunächst wieder der ausserordentlich schwere

Shok. Patient, ein grosser, musculöser Mann, war pulslos, aschfahl, Gesicht und Extremitäten kühl. Es erfolgte unfreiwillige Stuhlentleerung.

Keine Fractur. Am linken Knie aussen ein bis auf die Fascie reichender halbhandtellergrosser Hautdefect, von ihm abwärts ein ca. 25 cm langer Hautriss, in dem der ebenfalls angerissene Aussenrand des Gastronemius sichtbar ist. Von der Kniekehle bis zum unteren Drittel des Unterschenkels ist die Haut an der Aussen-, Hinter- und Innenseite von der Fascie abgerissen. Die Venen sind wohl alle durchrissen, dagegen laufen eine ganze Anzahl stärkerer und mittlerer Nerven frei, wie präparirt, vom Unterschenkel zur Haut. Die Blutung ist nicht erheblich.

Im Bereich des Hautdefectes keine für das Auge nachweisbare Verletzung des Kniegelenkes. Die Contouren der Patella sind minder deutlich wie rechts. Ueber dem oberen Recessus, sowie unterhalb der Patella, nicht dagegen über den Seitentheilen des Gelenkes, deutlicher tympanitischer Schall, hell metallisch klingend. In der Umgebung, insbesondere über den decollirten Partien her, ist er nicht vorhanden, beschränkt sich vielmehr mit Sicherheit auf das Gelenk. Das Knie ist wenig druckempfindlich, kann activ und passiv völlig gestreckt und ebenso bis ca. 80° gebeugt werden. Keine abnorme seitliche Beweglichkeit.

Hautdesinfection. Eine lange Incision innen, je eine kürzere am oberen und unteren Ende hinten. Einlegen von Jodoformgazestreifen. Einige kleine stark gequetschte Hautecken von den Rändern werden abgetragen. Steriler Verband. Schiene.

Der Puls kommt bald wieder, ist klein, 108. Bis zum späten Abend erholt sich der Kranke. Jetzt blutet es einigermaassen durch, doch genügt hiergegen stärkere Hochlagerung.

Der Verlauf war glatt; nur am 9. Juni bestand Fieber.

Die Luft im Kniegelenk war am 9. deutlich, am 10. minder deutlich, dagegen am 11. noch im oberen Recessus nachweisbar, von da an nicht mehr. Am 10. bestand zu beiden Seiten der Patella leichte Druckempfindlichkeit, ebenso wurde durch Schlag auf die Fusssohle mässiger Schmerz im gestreckten Knie ausgelöst. Am 14. war das Knie völlig frei beweglich und auch auf starken Druck kaum mehr empfindlich.

Die Hautränder aussen wurden z. Th. nekrotisch. Nach 2 Wochen hatte die decollirte Haut sich wieder vollkommen angelegt, doch blieben infolge inzwischen eingetretener Schrumpfung derselben ziemlich grosse Defecte zurück. Diese wurden am 30. Juni durch grosse Hautlappen nach Thiersch vom linken Oberschenkel gedeckt. Die Läppchen heilten fast alle an, einige kleine streifenförmige Defecte deckten sich von den Rändern her. Noch bis in die dritte Woche nach der Transplantation wurde Patient durch ein nach dem Aufstehen eintretendes sehr starkes Oedem einen Theil des Tages ans Bett gefesselt und konnte erst am 21. Juli geheilt entlassen werden.

Am 16. November stellte Patient sich wieder vor. Er hat noch viel mit dem Oedem des linken Unterschenkels zu kämpfen. Feste Bindeneinwickelungen helfen nur für einige Stunden. In der Narbe von der hinteren oberen Incisionswunde besteht gerade in der Kniekehle noch ein etwa zehnpfennigstückgrosser, gut granulirender Defect. Das Knie ist

frei beweglich, dabei ist ein feines Knarren zu fühlen. Schmerzen sind nicht vorhanden. Aussen unten am Unterschenkel findet sich ein etwa handgrosser Bezirk mit herabgesetzter Sensibilität. Der Percussionsschall beider Knie ist gleich.

II. Fall. C. M., 47 Jahre alt, Arbeiter.

27. November 1897. Pat. ist vor 2 Stunden (Nachmittag 1/2 5 Uhr) auf folgende Weise zu Schaden gekommen: er war mit fünf anderen Arbeitern beschäftigt, auf einer Ladebühne Getreide aus Waggons auszuladen. Die Bühne hat Oeffnungen, in die das Getreide hineingeworfen wird. Die (eisernen) Deckel dieser Oeffnungen, ca. 1 1/4 m lang und 3/4 m breit, liegen lose daneben. Beim Vorbeischieben eines Zuges wurde nun der Deckel der Oeffnung, an der Patient arbeitete, von einem Waggon, der etwas breiter war, als die übrigen, erfasst und mit erheblicher Gewalt auf die sechs Arbeiter geschoben, die dadurch sämmtlich zu Boden geworfen wurden. Patient wurde wohl zuerst erfasst und wahrscheinlich sein Bein zwischen dem Rand der Oeffnung und dem Deckel hindurchgequetscht. Er empfand einen heftigen Schmerz und wurde ohnmächtig.

Angeblich soll gleich eine ziemlich starke Blutung erfolgt sein. Noch an der Unfallstelle wurde ein Nothverband angelegt und damit die Blutung gestillt.

Status praesens: grosser, kräftig gebauter Mann mit guter Musculatur. Ziemlich starker Shok: Patient ist sehr blass, der Puls klein und weich. Kalter Schweiss. Unwillkürliche Stuhlentleerung. Patient erholt sich bald einigermaassen.

Von der oberen Grenze des Kniegelenkes aussen bis 10 cm oberhalb des Mall. ext., oben die Aussen- und Hinterfläche, an der Grenze des oberen und mittleren Drittels des Unterschenkels fast die ganze Peripherie einnehmend (bis auf eine ca. 6 cm breite Brücke innen), von hier nach unten spitz zulaufend, besteht eine völlige Abreissung der Haut, die oben und unten in grossen, stark gequetschten Fetzen herunterhängt, die an ihren Rändern auch noch mehrfach durchlöchert sind. Ausserdem erstreckt sich aussen eine Hauttasche bis ins mittlere Drittel des Oberschenkels, eine zweite, kleinere nach vorn über der oberen Grenze des oberen Recessus des Kniegelenkes. Die V. saphena magna liegt in 2/3 ihres Verlaufes am Unterschenkel frei, ist etwa in der Mitte dieser Partie durchrissen, ihr oberes Ende hängt ca. 15 cm lang frei herunter und blutet (nachdem es von der anhaftenden Watte befreit ist) in dickem Strahl.

Der äussere Kopf des Gastrocnemius ist an der Grenze des mittleren und unteren Unterschenkeldrittels abgerissen, der obere Ansatz ist freigelegt, unverletzt. Der Aussenrand des Soleus ist fetzig eingerissen. Ebenso ist der Vastus ext. eingerissen und aus seinen Verbindungen mit den anderen Muskeln gelöst; an seinem Hinterrande gelangt man in eine Tasche, die unmittelbar am Femur, dessen Periost unverletzt erscheint, bis zum mittleren Oberschenkeldrittel in die Höhe reicht. Der Ansatz des Biceps liegt frei. Die Kniekehle selbst ist unverletzt, man kann weder von oben, noch von unten in sie eindringen (Untersuchung mit dem Finger).

Die Contouren des linken Knies unterscheiden sich insofern von

denen des rechten, als der obere Recessus und die Tasche unter der Quadricepssehne deutlich mehr vortreten als rechts. Die Patella ist leicht verschieblich, tanzt nicht. Bei Druck aufs Knie hört man ein gurrendes, quietschendes Geräusch. Die Percussion ergiebt hohen tympanitischen Schall mit metallischem Klang. Derselbe beschränkt sich durchaus auf das Kniegelenk. Ueberall sonst ist der Schall absolut gedämpft. Eine Oeffnung der Gelenkkapsel ist nicht aufzufinden. Das Knie ist seitlich abnorm beweglich, jedoch nicht sehr ausgesprochen. Streckung und Beugung sind activ und passiv normal ausführbar und ebenso wie Druck auf das Gelenk ganz schmerzlos.

Dicht unter dem Köpfchen ist die Fibula entblösst, rauh. Anscheinend keine Infraction.

Hautdesinfection. Unterbindung der V. saphena magna. Abtragen der zerquetschten Hautränder. Drainage der Hauttasche am Oberschenkel aussen von einer Gegenöffnung am oberen Ende. Ausgiebige Tamponade mit Jodoformgaze. Verband mit dorsaler Gypshanfschiene mit Suspension.

Am 28. November bei gutem Allgemeinbefinden Abendtemperatur von 38,6°, am 29. November von 39,3°. Die Reste der Hautlappen beginnen sich von den Rändern her zu verfärben. Am 30. November werden (klinische Vorstellung) die gangränösen Lappen abgetragen, die Hauttasche am Oberschenkel wird gespalten. Die Percussion des linken Knies ergiebt nach wie vor einwandsfrei hellen tympanitischen Schall. Bewegungen sind in mässigen Grenzen, ohne wesentliche Schmerzen, auch activ ausführbar. Am 2. December stieg die Morgentemperatur auf 39,1°. Es werden noch einige Incisionen gemacht, kleine Taschen in der Musculatur breit eröffnet und ausgestopft. Es entleert sich dabei nirgends Eiter. Permanente Tamponade. Schmerzen bestehen nicht, auch nicht im Knie. Der tympanitische Schall über dem linken Knie ist jetzt nicht mehr deutlich. Zunächst ging die Temperatur noch einmal etwas herunter. Am 4. December wurde der Kranke aber gegen Abend unruhig, am 5. December schnellte die Temperatur, die morgens noch 38,4° betragen hatte, auf 40,1° in die Höhe, es stellte sich eine spastische Contractur in den Armen ein, ausserdem zunehmende Benommenheit. An der Wunde war nichts zu finden, namentlich kein Anzeichen einer Vereiterung des Kniegelenkes, ebensowenig etwa eine progrediente Phlegmone oder auch nur schmerzhafte Drüsenschwellung in der Leistenbeuge. Am 6. December (Morgentemperatur 40,2°) ist der Kranke stark verfallen, tief benommen. Die Spasmen in den Armen sind eher stärker, gelegentlich treten in ihnen leichte Zuckungen auf. Die gestern noch nicht zugegebene Oberschenkelamputation ist jetzt aussichtslos. Tod 6 Uhr abends.

Section am 9. December. (Prof. Nauwerck.) Hirn und Hirnhäute sehr blass. Hirnsubstanz mit äusserst spärlichen Blutpunkten, feuchtglänzend. Consistenz wenig vermindert. Basale Sinus mit wenig flüssigem Blut gefüllt.

Am linken Bein besteht ein mächtiger Haut-, Fascien-, z. Th. auch Muskeldefect von der Mitte des Oberschenkels bis handbreit vom Fussgelenk. Am Unterschenkel ist der Defect circulär, am Oberschenkel ist

die Aussenseite zerstört. Die Weichtheile sehen z. Th. granulirend roth aus, z. Th. sind sie granulirend grau, z. Th. etwas missfarbig, graugelblich und stellenweise mit kleinen nekrotischen Gewebsfetzen bedeckt. Das Kniegelenk quietscht bei Bewegungen.

Auf der Kuppe der Patella eine pfennigstückgrosse Bursa praepatellaris. Die Haut über derselben dünn, etwas verwachsen.

Im Kniegelenk findet sich sehr wenig trübe, gelbröthliche, eitrige Flüssigkeit. Der obere Recessus ist mit gleichem Inhalt, sowie mit eitrig infiltrirten Blutcoagulis gefüllt. Das vordere Lig. cruciatum ist zerrissen. Seine Stümpfe sind geschwellt, sugillirt und eitrig infiltrirt. An der Aussenseite des Cond. ext. fem. 1 cm vom Knorpelrand entfernt findet sich eine für eine dicke Sonde bequem durchgängige Gelenkperforation, welche in dem beschriebenen Defect ausmündet, und zwar nach hinten, aussen von der Kniekehle. Die Gelenkknorpel sind im allgemeinen unverändert, nur auf der äusseren Gelenkfläche der Tibia ist der Knorpel an einer umschriebenen Stelle missfarbig, weich und abhebbar. Die Synovialis ist geschwellt, geröthet durch Injection und zahlreiche Hämorrhagien; auch das periarticuläre Gewebe ist vielfach sugillirt. Die Blutgefässe der Kniekehle sind frei. Die Fibula ist nicht fracturirt. Ihr Gelenk mit der Tibia ist frei. An der Aussenseite der Fibula in der Nähe der Gelenke liegt der Knochen in geringer Ausdehnung vom Periost entblösst frei vor.

Rückenmark und seine Häute ohne Besonderheiten.

Gut entwickelter Panniculus. Kräftige, braunrothe, nicht auffallend trockene Musculatur.

Bauchsitus und Zwerchfellstand normal.

Partielle Pleuraverwachsungen links. Leichte Dilatation und Hypertrophie des rechten Ventrikels. Unbedeutende Trübung der Musculatur links, Klappen frei.

Linke Lunge lufthaltig, stark ödematös, ziemlich blutarm. Bronchialdrüsen ohne Besonderheiten. Rechts ebenso.

Milz leicht vergrössert, 14:9:5, weich, mit gespannter Kapsel. Pulpa auf dem Durchschnitt zerfliesslich, Follikel und Trabekel undeutlich.

Nieren geschwellt, Rinde trübe, etwas verbreitert, von graugelblicher Farbe.

Leber vergrössert, stark fetthaltig, mit angedeuteter Muskatnusszeichnung. Unter der Leberkapsel ein verkalktes Knötchen (Pentastomum). — Gastromalacie.

Anat. Diagnose: Grosser Weichtheildefect am linken Bein mit Eröffnung des Kniegelenkes. Eitrige Gonitis. Anämie und Oedem des Gehirnes. Lungenödem. Weicher Milztumor. Trübe Schwellung der Nieren. Fettige Muskatnusszeichnung der Leber. Gastromalacie.

Der Eintritt einer grösseren klinisch nachweisbaren Menge Luft ins Kniegelenk als Complication perforirender Verletzungen ist eine Seltenheit. Die reichhaltigsten Sammlungen von Fällen von Gelenkverletzungen, der Bericht über den Amerikanischen Secessions-

krieg[1]), und der Bericht über die Verwundungen durch Kriegswaffen bei den deutschen Heeren im Kriege 1870—71[2]) bringen nichts darüber, ebenso wenig die gebräuchlichen Hand- und Lehrbücher[3]). Auch casuistische Mittheilungen habe ich nicht gefunden[4]).

Nur Lossen[5]) und König[6]) erwähnen je einen Fall.

Ersterer sah am Tage nach der Verletzung einen Studenten, der sich beim Uebersteigen eines eisernen Geländers durch Auffallen mit flectirtem Knie auf eine scharfe Spitze eine perforirende Wunde neben dem Lig. patellae zugezogen hatte. Das Knie war „um das Doppelte vergrössert" und zeigte „überall hellen tympanitischen Schall." Die Wunde blutete nicht, entleerte keine Synovia. Ueber den an angeführter Stelle nicht weiter angegebenen Ausgang der Verletzung verdanke ich der Güte von Herrn Prof. Lossen die Mittheilung, dass nach kurzer Zeit reactionslose Heilung mit beweglichem Gelenke eintrat.

Der Fall von König betrifft einen Kranken mit Stichverletzung des Knies, der mit dieser noch einen halben Tag gearbeitet hatte. Auch er kam erst nach 24 Stunden in Behandlung. Der obere Recessus war prall mit Blut und Luft gefüllt. Entleerung des Gelenkes und Naht führten zu primärer Heilung.

In beiden Fällen handelte es sich um relativ grosse Verletzungen an der Vorderseite des Kniegelenkes, deren perforirender Charakter wohl ohne weiteres zu erkennen war. Nicht so in unseren. Bei dem zweiten, der durch Sepsis tödtlich endete, konnten Lage und Grösse der Kapselperforation bei der Section genau controlirt werden. Das Loch war klein, liess nur etwa einen Gänsefederkiel passiren. Im ersten Fall dürften ähnliche Verhältnisse vorgelegen haben.

Bezüglich der Entstehung dieser kleinen Kapselperforationen könnte man zunächst vielleicht an eine Durchquetschung der Kapsel denken. Die einwirkende Gewalt müsste die Kapsel so gegen den Knochen gedrückt haben, dass sie durchlocht wurde. Dagegen

---

1) Medical and surgical history of the war of the rebellion (George A. Otis u. Huntington). III. Thl. II. Bd. S. 359ff.

2) Die Verwundungen durch Kriegswaffen bei den deutschen Heeren im Kriege gegen Frankreich 1870/71. Herausgegeben von der Militär-Medicinal-Abtheilung des königl. preuss. Kriegsministeriums u. s. w. III. Bandes spec. Theil, II. Abth., III. Chir. Theil: A. Verwundungen (der Gliedmaassen).

3) Albert, Lehrbuch. — Billroth, Allgem. chir. Pathol. u. Therapie u. Chirurg. Klinik 1860—1867. — Fischer, Handb. der Kriegschirurgie (Deutsche Chirurgie). — Hueter-Lossen, Grundriss. — v. Pitha, Die Krankheiten der Extremitäten (Pitha-Billroth). — Volkmann, Krankheiten der Bewegungsorgane (ebenda). — Tillmanns, Lehrbuch. — Vidal-Bardeleben, Lehrbuch.

4) Virchow-Hirsch, Jahresbericht 1866—1895. — Schmidt's Jahrb. Bd. 180—254. — Centralbl. f. Chirurgie.

5) Lossen, Die Verletzungen der unteren Extremitäten. Deutsche Chirurgie. 65. Lieferung. 1880. S. 160.

6) König, Lehrbuch der spec. Chir. VI. Aufl. 1894. III. 562.

spricht bei dem zweiten Fall aber wohl die Lage der Perforation aussen hinten, wo die Kapsel von beträchtlichen Weichtheilen überlagert ist. Eine solche Durchlochung könnte eher weiter vorn am Rande der Tibia oder an den Condylen zu den Seiten der Patella vorkommen, wo die Kapsel ganz oberflächlich liegt. Ich möchte glauben, dass es sich um wirkliche Einriss handelt. Beide Verletzte haben einer ähnlichen Gewalteinwirkung unterlegen, und diese — einmal der in Bewegung befindliche Pferdebahnwagen, das andere Mal der durch den Waggon schnell weiter geschobene schwere Deckel — haben wohl weniger wie eine Presse als nach Art einer Walze gewirkt. Beide Male entsprach die Art der Verletzung ja auch mehr einer Schindung als einer einfachen Quetschung.

Fasst man die Kapselperforationen nun als wirkliche Einrisse auf, so bleiben zwei Möglichkeiten für ihre Entstehung. Einmal kann die Kapsel mit den bedeckenden Theilen so weit verschoben worden sein, dass sie einriss (Riss durch Schindung), oder sie kann durch eine abnorme Ausbiegung des Gelenkes so gespannt worden sein, dass sie gesprengt wurde, wie bei der Luxation (Riss durch Ueberdehnung). Beide Male wäre die Kleinheit des Risses auffallend. Doch scheint das möglich angesichts einer Beobachtung von Riedel[1]). Er sah zweimal bei Patellarfracturen Perforationen des oberen Recessus mit Ausbreitung des grossen Blutergusses in die Oberschenkelmusculatur. Ein Fall kam frisch zur Section (Narkosentod), und es wurde das Vorhandensein kleiner Einrisse am oberen Ende des Recessus nachgewiessn. Hier dürfte es sich wohl sicher um directe Sprengung gehandelt haben.

Die tiefe Lage der Perforation unter den Weichtheilen in unserem zweiten Fall spricht ebenso wie gegen eine directe Durchquetschung bis zu einem gewissen Grade auch gegen einen Riss durch Schindung. Am nächstliegenden scheint mir in unseren Fällen ein Einriss durch Ueberdehnung. Und das wird um so wahrscheinlicher angesichts der im zweiten Fall gefundenen weiteren Gelenkverletzung, der Zerreissung des vorderen Lig. cruciatum. Diese findet sich nach den Versuchen von Dittel häufig als Folge einer gewaltsamen Hyperextension des Kniegelenks. Dass eine solche in unseren Fällen stattgefunden, ist freilich nicht direct nachzuweisen, denn über den näheren Hergang der Verletzungen konnte nichts festgestellt werden. Sie ist aber sehr wohl möglich. Beide Male wirkte die Gewalt auf den Unterschenkel ein, und zwar auf den mit der Innenseite platt

1) Riedel, Die Perforation des oberen Recessus bei der Patellarfractur. Centralbl. f. Chir. 1890. Nr. 12. S. 217.

auf dem Boden liegenden. Die Masse des auf der Erde liegenden Körpers bildete gewiss ein genügendes Gegengewicht, um den Unterschenkel bei dem Hindurchquetschen zwischen der Erde und dem Wagen, resp. dem schweren Deckel kräftig zu hyperextendiren, wenn man nur annimmt, dass die Gewalt von hinten her einwirkte. Letzterem entspricht auch die Lage des Kapselloches hinten im zweiten Fall.

Die Anwesenheit von Luft im Knie war beide Male zweifellos. Der helle, metallisch klingende tympanitische Schall, der sich zudem genau auf die Vorderseite des Gelenkes beschränkte, war sehr charakteristisch. Er wurde mit dem Percussionsschall des anderen Knies, sowie des Ober- und Unterschenkels in jedem Fall genau verglichen und unterschied sich deutlich. Das normale Knie zeigt zwar nicht typisch den absolut leeren „Schenkelschall", aber auch über ihm ist der Schall, wenn auch höher, so doch stets völlig gedämpft. Entsprechende Nachuntersuchungen an einer Anzahl von Patienten ergaben durchgehend das gleiche Resultat.

Der Eintritt der Luft ins Gelenk dürfte wohl so zu Stande gekommen sein, dass die Luft in das durch Hyperextension theilweise zum Klaffen gebrachte Gelenk aspirirt wurde. Das entspricht dem ganzen Mechanismus der Verletzung, ein Einpressen ist nicht anzunehmen.

Im ersten Fall war die Luft zuletzt am dritten Tage im Gelenk nachweisbar. Die Gelenkverletzung heilte hier primär, ein Bluterguss war nicht festzustellen, auch trat später keine seröse Exsudation ein. Völlig normal war das Knie ein halbes Jahr nach der Verletzung freilich nicht. Wenn auch die Beweglichkeit nicht gestört war, so bestand doch ein deutliches feines Knarren, das auf der gesunden Seite fehlte. Zeichen einer Bänderzerreissung fehlten.

Der zweite Fall nahm leider einen ungünstigen Verlauf. Neben der Luft war deutlich flüssiges Blut im Gelenk vorhanden. Bei Druck entstand ein lautes quatschendes Geräusch. Die gewaltige, vielfach gebuchtete, fetzige Wunde war stark verunreinigt, die Schmutzpartikel fest in die Oberfläche eingerieben. Trotzdem gab der Verlauf zunächst zu besonderen Sorgen keinen Anlass. Local wurde die durchaus nicht progrediente Eiterung durch weitere Spaltungen sorgsam verfolgt. Am 7. Tage stellte sich nach bisher gutem Allgemeinbefinden eine Besorgniss erregende Benommenheit ein, etwa von der Mitte des 8. Tages ab änderte sich ziemlich plötzlich das Bild, und am 9. Tage erfolgte nach rapidem Verfall der Tod. Die vielleicht noch rettende Amputation wurde zur rechten Zeit nicht zu-

gestanden. Sehr auffallend war das Fehlen aller Erscheinungen von Seiten der Kniegelenkseiterung. Noch am Abend des 6. Tages war das Knie ohne Schmerzen in mässigen Grenzen activ beweglich. Eine Schwellung desselben trat überhaupt nicht ein.

Der ungleiche Ablauf beider Verletzungen, für deren Zustandekommen ein analoger Mechanismus wahrscheinlich gemacht werden konnte, war in den besonderen Eigenheiten jedes Falles begründet. Bei dem unglücklichen Ablauf des zweiten hat der Umstand, dass das Kniegelenk eröffnet war, zweifellos eine hervorragende Rolle gespielt. Im ersten Fall ist der kleine Kapselriss, nachdem die Luft durch ihn eingetreten war, durch die darüberliegenden Weichtheile gleich wieder zugedeckt worden und in dieser versteckten Lage, die noch durch das Fehlen jeglichen Austrittes von Synovia angezeigt war, glatt geheilt. Im zweiten Fall hat der Kapselriss, wie ebenfalls durch das Fehlen von Synoviaaustritt wahrscheinlich gemacht wurde, wohl auch nicht direct mit der Oberfläche communicirt, aber die viel tiefer gehende Zerreissung der Weichtheile brachte ihn hier der inficirten äusseren Wunde viel näher und erleichterte das Uebergreifen der Infection auf das Gelenk, dessen Vereiterung nach dem Verlauf mit Wahrscheinlichkeit als eine secundäre anzusehen ist.

Das therapeutische Vorgehen bei solchen Verletzungen bietet zu Bemerkungen keinen Anlass. Die versteckte Lage der kleinen Kapselrisse ist ihr bester Schutz, und man wird sie nicht aufsuchen. Ein sicheres Fernhalten etwa eintretender schwerer Eiterung vom Gelenk ist nicht möglich. Mit jedem Tag, dass das Gelenk frei bleibt, wird die Prognose besser werden, die überhaupt angesichts der anatomischen Verhältnisse im Vergleich zu der allgemeinen Prognose der perforirenden Kniegelenkverletzungen verhältnissmässig günstig erscheint.

Es dürfte von Interesse sein, bei gleichen und ähnlichen Verletzungen auf das Vorhandensein von Luft im Kniegelenk zu achten. Dieses als einziges Symptom einer sonst wohl kaum auffindbaren perforirenden Kniegelenksverletzung beansprucht bei Fällen wie den geschilderten, die zunächst als reine Haut-Muskel-Verletzungen imponiren können, gewiss grosse Beachtung.

XXV.

Aus dem Seemannskrankenhause zu Hamburg (Oberarzt Dr. C. Lauenstein).

Excisio stricturae urethrae.

Von

Dr. Max Lübbe,

früherer Volontärarzt.

Führt die Behandlung der Stricturen der männlichen Harnröhre durch Sonden oder Katheter nicht zum Ziele, ist die Verengerung impermeabel, ist Harnverhaltung oder ein falscher Weg mit seinen Folgeerscheinungen vorhanden, dann treten die chirurgischen Operationen in ihr Recht: die Urethrotomia interna, die Urethrotomia externa und in neuerer Zeit die Excision der Strictur in ihrem ganzen Umfange.

Diese letzte Operationsmethode, die Excision der Strictur, ist aber durchaus nicht so neu, wie man zunächst wohl glauben möchte, sie ist schon lange, wenn auch nur vereinzelt ausgeübt worden, allerdings erst in neuerer Zeit als besondere Operationsmethode mehr zur Geltung gekommen. Schon im Jahre 1828 veröffentlichte ein Aachener Arzt Dr. Kriemer eine Broschüre über von ihm ausgeführte Excisionen grosser Callusmassen bei Stricturen der Harnröhre.

Im Jahre 1836 beschreibt ein W. H. Robert im Southern Journal einen von Dugas operirten Fall von impermeabler Strictur in der Pars pendula der Harnröhre, die durch vollständige Excision mit glücklichem Erfolg beseitigt wurde (Schmidt's Jahrbücher Nr. XVIII).

Aber es sind immer nur einzelne Versuche, die wenig Nachahmung fanden, und noch 1855 schreibt Dr. Heinr. Lippert, prakt. Arzt in Hamburg, in seinem Lehrbuche „die Erkenntnis und Heilung der Harnröhrenverengerung:“ „die sogenannte Resection der Stricturen ist schon deshalb a priori als unnütz zu verwerfen, weil sich

bei derselben unfehlbar ein neues Narbengewebe bildet." So konnte Bourguet in einer Arbeit: „Ueber die Urethrotomie von aussen durch Collateralschnitt und Excision der krankhaften Gewebe in Fällen impermeabler Strictur" 1865 (Schmidt's Jahrbücher Nr. CXXX.), die Excision der Strictur der Harnröhre als sein neues Verfahren bezeichnen, dessen Vorzüge er darin findet, dass dasselbe mehr als jede andere Urethrotomie eine radicale Heilung ermögliche, da nach Abtragung des indurirten Gewebes eine einfache Wunde mit gesunden Rändern zurückbleibt.

Nach der Excision organisire sich um den eingelegten Katheter ein neues Schleimhautgewebe, die secundäre Retraction geschehe vorzugsweise auf Kosten der Länge. Hierzu komme, dass die Wandungen des neuen Kanals dünner und deshalb leichter zu dilatiren seien.

Bourguet machte die Excision in 3 Fällen von impermeabler Strictur; in dem einen Falle entfernte er eine Strecke von 3 cm Länge; das Resultat war noch nach 8 Jahren sehr gut; die beiden anderen Fälle endeten mit tödtlichem Ausgang, aber nicht infolge der Operation.

Bourguet empfiehlt diese Operation insbesondere bei den sehr harten, callösen oder knorpelartigen, ganz impermeablen Strictureu, die durch eine umfangreiche Verhärtung oder knotige Verdickung gebildet werden, allen bis jetzt in der Chirurgie bekannten Behandlungsweisen widerstehen und bisher als ganz unheilbar angesehen wurden; ferner bei impermeablen Strictureu, die mit Harninfiltration und Abscessen complicirt sind.

Trotzdem bürgerte sich die neue Operationsmethode nicht ein, man begnügte sich für gewöhnlich mit der einfachen Urethrotomia externa.

Erst 1882 veröffentlichte dann Riedel im Centralblatt für Chirurgie Nr. 33 drei Fälle, in denen er sich nicht auf die einfache Spaltung beschränkte, sondern die ganze verengte Partie in toto exstirpirte so weit, bis sich zwei normal weite Rohre gegenüber lagen. Ihn veranlasste dazu einerseits die Erfahrung, dass nach einfacher Spaltung in einem Falle eine Fistel am Perineum zurückblieb, während andererseits in einem zweiten Falle, in dem er ohne volle Blase verlockt durch gutes Licht operirte, prompte Heilung eintrat, obwohl er verschentlich beim Suchen circa 5 cm Harnröhrenschleimhaut in toto exstirpirt hatte. Er bemerkt dazu: „bei der enormen Verschiebbarkeit der Harnröhre gegen ihre Umgebung, so lange letztere nicht durch Narben verändert ist, traue ich der Tendenz

University of California LIBRARY

der beiden Harnröhrenlumina, wieder mit einander in Verbindung zu treten, mehr, als dem von Roser nachgewiesenen Mechanismus, durch Dehnung nach dem Damm hin ein normal weites Harnröhrenlumen zu constituiren; falls narbiges Gewebe in der Umgebung der stricturirten Partie ist, wird man dasselbe mit besonderer Sorgfalt in toto exstirpiren müssen, um völlig normal verschiebbares Gewebe zu schaffen."

Seine 3 Fälle verliefen sämmtlich gut, nach Verlauf von 1/4—1/2 Jahr war trotz zum Theil gründlicher Vernachlässigung eine Verengerung nicht eingetreten. Seine Nachbehandlung nach der Operation ist sehr einfach: in den ersten 10 Tagen wird nur die Wunde abgespült nach Entleerung des Urins aus derselben — er benutzt also keinen Verweilkatheter — dann wird sofort eine dicke Sonde eingeführt, worauf meist der Urin zum grössten Teil seinen normalen Weg durch die Urethra nimmt; nach 4—6 Wochen ist die Wunde am Damm geschlossen.

Riedel hält die Operation an sich für nicht gefährlich.

Ungefähr zu derselben Zeit schlägt König vor, der Excision der Narbe bei traumatischen Stricturen die Naht nachfolgen zu lassen und dadurch die Heilung zu erzielen (Deutsche Zeitschrift für Chir. XVI), also die beiden Enden der Urethra nach eventueller gehöriger Mobilisirung der Harnröhrenenden durch Catgutnähte systematisch und exact zu vereinigen. In derselben Weise verfuhr Dr. Heusner, Barmen bei Stricturen infolge von Gonorrhoe, er teilt in der Deutschen medic. Wochenschrift 1883 Nr. 28 einen solchen Fall mit, der einen 61jährigen Pat. mit impermeabler Strictur infolge von Gonorrhoe vor 30 Jahren betrifft, wo er die 1 1/2 cm lange Strictur excidirte und dann die beiden Harnröhrenenden mit 3 Catgutnähten vereinigte.

Der Erfolg war sehr gut, und noch nach 2 1/2 Jahren kein Recidiv eingetreten.

Einen ähnlichen Fall, wo die Strictur aber von einem Trauma herrührte, veröffentlichte er in der Berl. klin. Wochenschrift 1887 Nr. 22; Resultat auch hier noch nach 3 Jahren gut.

Da aber in diesen Fällen nie Prima intentio eintrat, sondern die Heilung erst nach längerer Eiterung und Bestehen einer Dammfistel erfolgte, so schlägt Dr. Heusner vor, den Urin durch eine im Blasenhals angelegte Oeffnung vorläufig nach aussen abzuleiten, um die Wunde vollkommen unberührt vom Urin zu erhalten.

In der Petersburger medic. Wochenschrift 1889 N. 47 erwähnt aber Prof. Ed. v. Wahl einen Fall, in welchem ihm auch ohne

diese besondere Ableitung für den Urin durch Excision des Narbencallus (3,5 cm lang) bei traumatischer Strictur mit nachfolgender Urethrorraphie die Prima intentio gelang, indem er die primäre Wundvereinigung dadurch erzielte, dass durch eine sorgfältig mit Catgut angelegte Etagennaht die Dammwunde mit der Harnröhrenwunde verklebte, trotzdem eine kleine dreieckige Lücke von 3 mm Basis in der Harnröhre nach der Naht blieb.

Mori aus Brescia berichtet über 24 Fälle (Jahresbericht über Leistungen in der Medicin 1894 II.), bei denen gleichzeitig mit der Urethrotomia externa die partielle Resection der erkrankten Harnröhre gemacht wurde und zur Reconstruction der Harnröhre sowohl die Harnröhrennaht als auch die Naht der Dammweichtheile angewandt wurde. Nur in einzelnen Fällen liess man die Harnröhrenwunde weit offen und per granulationem heilen. Die Nachbehandlung war sehr einfach: möglichst lange Verweilkatheter, im übrigen entzogen sich die meisten Patienten dem späteren Katheterismus, ohne dadurch das gute oft über eine Reihe von Jahren hinaus constante Endergebnis zu beeinträchtigen.

Einen ähnlichen Fall mit vollkommener Naht erwähnt Rovsing (Centrlbl. für Chir. 1894), der einen 43jährigen Kaufmann (Gonorrhoe vor 20 Jahren) mit impermeabler Strictur betrifft. Excision der 1½ cm langen Strictur in der Pars bulbosa. Die beiden Harnröhrenenden durch 5 Catgutnähte vereinigt; Dammwunde durch Etagennaht vollständig geschlossen. Resultat noch nach 1½ Jahren sehr gut.

Er empfiehlt diese Methode nicht nur bei traumatischen Stricturen, sondern auch bei den schweren gonorrhoischen Stricturen, wo sie dem inneren und äusseren einfachen Harnröhrenschnitt sehr vorzuziehen sei, weil die Heilung eine schnellere und meistens eine radicale werde, während sie keine grösseren Gefahren als die oben genannten Operationen in sich schliesst.

Einen analogen Fall, der aber wegen der Lage der Strictur in der Pars pendula bemerkenswerth ist, führt A. Pousson an (Centralbl. für Chir. 1896) mit andauerndem guten Erfolg. Allerdings bildete sich bei der Erection eine geringe Krümmung aus, die sich aber allmählich wieder verlor.

Aber wo das stricturirte Stück zu lang ist, ist es theils schwierig, eine directe Vereinigung der resecirten Enden zu erzielen, theils wird die Spannung so gross, dass eine Krümmung des Penis entsteht wie in dem letzterwähnten Fall, das Resultat deshalb unbefriedigend.

Diese Schwierigkeiten suchte Wölffler dadurch zu beheben (Schmidt's Jahrbücher CCXXI 1888), dass er nach Excision des

Callus und des callösen Antheils der Harnröhre die granulirende Wunde bis zu den Grenzen der Harnröhrenstümpfe mit Schleimhaut auspflasterte. Wölffler hat die Schleimhauttransplantation bei drei impermeablen Strikturen mit sehr günstigem localen Erfolge ausgeführt. Ein Pat. starb allerdings ½ Jahr post operationem an einer Nierenaffection. Die Transplantationen von Kaninchenconjunctiva und von kleinen Stückchen menschlicher Schleimhaut misslangen. Er trug deshalb die Schleimhaut in gleicher Weise ab, wie dies Thiersch bei der Haut angegeben hat. Er entnahm das Schleimhautmaterial Frauen mit starkem Prolapsus uteri und trug mehrere cm lange, 1—2 cm breite Schleimhautstreifen ab, welche er, ohne sie mit Nähten zu fixiren, einfach auf die granulirende Wunde legte.

Die Schleimhautstreifen wurden mit Jodoformgaze bedeckt, welche auf der Schleimhautseite mit Vaseline bestrichen war, und das Ganze 5—6 Tage lang bei gleichzeitiger Benutzung eines Verweilkatheters liegen gelassen. Bei der Besichtigung der Harnröhre in dem letal endenden Falle zeigte sich, dass die alte und neue Schleimhaut continuirlich zusammenhingen, und dass die Grenzen zwischen beiden kaum mit Sicherheit aufzufinden waren.

Ganz ähnlich verfuhr A. Cappelen, Christiania (Centralbl. für Chir. 1896), nur suchte er das resecirte Stück durch Transplantation von Haut nach Thiersch zu ersetzen, und zwar ebenfalls mit glücklichem Erfolge. Eine Abänderung der Excision empfiehlt Guyon (und schon früher Dittel), indem er vorschlägt, den Callus ohne Eröffnung der Urethra herauszuschälen und darauf die nun bedeutend erleichterte Bougiekur eventuell noch die Urethrotomia interna auszuführen. (Jahresbericht über Leistungen in der Medicin 1894.)

Nach diesem Rückblick sei es mir gestattet, hier über 5 Fälle von Strictur der Harnröhre zu berichten, die im Seemannskrankenhause zu Hamburg vom Oberarzt Dr. C. Lauenstein[1]) operirt wurden, und bei denen ebenfalls die Excision der Strictur gemacht wurde, gewöhnlich mit nachfolgender Naht, die aber nicht allein die Urethra-Schleimhaut fasste, sondern zugleich das periurethrale Gewebe mitfasste und nur eine möglichst grosse Annäherung der Harnröhrenenden aneinander bezweckte. Im übrigen wurde die Weichtheilwunde nie ganz geschlossen und stets ein Verweilkatheter benutzt (der gewöhnlich

1) Meinem verehrten früheren Chef, welchem ich die Anregung zu dieser Arbeit verdanke, spreche ich auch hier meinen verbindlichsten Dank aus.

nach Lauenstein am Tampon befestigt wurde). Als Nachbehandlung wurde eine Bougiekur angeschlossen. Leider war es unmöglich, die Pat. längere Zeit noch zu beobachten.

1. Pat. Cz., 35 Jahre alt, Zimmermann, wurde am 19. Juli 1881 aufgenommen.

Vor 12 Jahren hat Pat. eine Gonorrhoe gehabt, die nach mehreren Wochen, ohne Störungen zu hinterlassen, ausheilte. Vor 5 Jahren, angeblich infolge einer intensiven Erkältung, trat plötzlich Anurie ein, welche volle 3 Tage anhielt und erst nach einigen warmen Bädern nachliess. Seit dieser Zeit haben sich Beschwerden bei der Urinentleerung eingestellt, häufiger Urindrang, Schmerzen im Penis und oberhalb der Symphyse; der Urinstrahl wurde dünner, gedrehter; Pat. musste stark pressen beim Uriniren.

Diese Beschwerden nahmen in den folgenden Jahren mehr und mehr zu, der Urinstrahl wurde schliesslich ganz fein; Pat. musste fast stündlich uriniren. Seit 5 Monaten hat sich Incontinentia urinae eingestellt, die für den Pat. wie für seine Umgebung zu einem ganz unleidlichen Zustand führte. Hand in Hand mit diesen Beschwerden gingen Appetitlosigkeit, hin und wieder Fiebererscheinungen, Abnahme der Körperkraft. Vor 8 Tagen versuchte ein französischer Arzt vergeblich, ein Bougie einzuführen; am folgenden Tage soll ein Heilgehülfe ein Bougie Nr. 5 allerdings unter heftiger Blutung eingeführt haben.

Kräftig gebauter Mann. Abdomen in der unteren Hälfte aufgetrieben und auf Druck empfindlich. Die gefüllte Harnblase 2 Finger breit unter dem Nabel zu fühlen. Aus der Urethra fliesst continuirlich Urin tropfenweise ab; Urin stark ammoniakalisch riechend, trübe und alkalisch; Albumen. Zahlreiche Eiterkörperchen, keine Cylinder.

Beim Bougiren stösst man mit Nr. 9 14 cm vom Orif. ext. auf einen festen Widerstand, in welchen man mit Nr. 1 ca. $1^1/_2$ cm fortdringt, dann aber fest engagirt wird. Von aussen fühlt man in der Gegend der Pars bulb. urethrae einen derben festen Strang, der am vorderen Ende eine erbsengrosse Anschwellung besitzt. Abends Schüttelfrost, Kopfschmerzen, Uebelkeit.

21. Juli. Urethrotomia ext.: Einführung des Itinerariums bis zur Strictur. Längsschnitt vorn ca. 5 cm auf der Sonde. Das centrale Ende präsentirt sich nach einigem Suchen durch Hervorquellen von Eiter und Urin. Die Strictur wird in ihrer ganzen Ausdehnung (3 cm) mit dem Knopfmesser gespalten und die derbe callöse Masse der oberen Wandung der Urethra excidirt; sodann der Katheter à demeure vom Orif. ext. aus in die Blase eingeführt und durch Heftpflasterstreifen befestigt. Carbolölverband. Ausspülungen der Blase zweimal täglich mit 1 proc. Borlösung.

23. Juli. Pat. fieberfrei. Gefühl von Spannung im Unterleib geringer. Wunde reizlos. Urin fliesst zum grössten Theil durch den Katheter ab.

29. Juli. Entfernung des Katheters. Der Urin kommt zum Theil aus der Wunde, zum Theil aus der Urethra. Bougie leicht einzuführen.

31. Juli. Bougie geräth in einen falschen Weg. Bougiren ausgesetzt. Täglicher Verband der Wunde.

5. August. Bougie leicht eingeführt. Tägliches Bougiren.

24. August. Kein Urin mehr aus der Wunde. Pat. bougirt sich selbst (Nr. 9 Silberbougie).

29. August. Wunde geheilt.

7. September. Urin enthält Albumen; Eiterkörperchen, Blasenepithelien, keine Cylinder. Reagirt jetzt sauer, ohne Beschwerden entleert. Bougie Nr. 9 geht glatt durch. Patient verlässt trotz Warnung das Krankenhaus.

Es handelte sich hier um eine ausgedehnte (3 cm) gonorrhoische Strictur, die noch complicirt war mit einer Nierenaffection, welche allerdings noch immer vorhanden ist. Der locale Erfolg aber ist ein durchaus guter. Die Heilung der Wunde verlief ohne wesentliche Störung, und ihre Dauer betrug ca. 6 Wochen. Eine Naht der Wunde war in diesem Falle nicht gemacht. Der Verweilkatheter wurde noch nach alter Methode mit Heftpflaster befestigt.

2. Pat. A. aus Spanien wurde am 24. Juli 1888 aufgenommen; Alter 36 Jahre, Matrose.

Häufig Gonorrhoe gehabt, seit längerer Zeit Urinbeschwerden, sehr häufiger Urindrang, dünner Strahl; aber noch keine völlige Retentio. Im vorigen Jahr mit Bougiren behandelt in Sevilla, führt er sich seit jener Zeit täglich ein elastisches Bougie (ca. Nr. 6 französisch) ein. In den letzten Tagen Zunahme der Beschwerden. — Man fühlt an der Pars bulb. deutlich eine fast Fingerglied lange, harte Schwiele, Bougie dringt bis hierher. Dünnes (franz. Nr. 6) Bougie lässt sich 21 cm weit in die Urethra einführen, stösst dann auf die Strictur, die aber für genannte Nr. 6 passirbar. Anscheinend hat sie eine Länge von 2 cm.

28. Juli. Operation: Excision der ganzen etwa gut Fingerglied langen Strictur; beim Versuche, die Urethraschleimhaut des peripheren und centralen Endes zusammenzunähen, reisst diese aus, daher periurethrale Nähte (sieben, hinten enger als vorn). Dauer - Nélaton. Wunde am Damm wird offen gelassen. Jodoformgaze — T-Binde.

2. August. Nélaton am 31. Juli weggelassen. Anfangs gelang es leicht, ein elastisches Bougie einzuführen; später kam dasselbe jedoch aus der Dammwunde heraus; aus dieser kam auch sämmtlicher Urin. Daher heute in Narkose Auseinanderreissen der Dammwunde und Einführen des Nélaton von hier aus unterstützt. Jodoformgazetamponade. Die Ränder der in der Wunde liegenden Urethra sind in geringer Ausdehnung nekrotisch, besonders peripher.

4. August. Fast bei jedem Uriniren fliegt der Nélaton heraus, es gelingt jetzt aber ziemlich leicht, ihn wieder einzuführen.

14. August. Nélaton entfernt; täglich Kohlrausch Nr. 9 ohne Mühe eingeführt. Fast aller Urin entleert sich aber noch aus der Dammwunde.

10. September. Patient bougirt sich selbst. Jetzt Urin zum grösseren Theil aus dem Orif. ext. Sitzbäder. Orif. ext. wegen Stenose gespalten, jetzt lässt sich Kohlrausch Nr. 11 einführen.

29. September. Vor einigen Tagen hatte sich eine kleine Fistel am Damm gebildet, die aber jetzt wieder sich geschlossen hat. Dammwunde völlig geheilt. Kohlrausch Nr. 11 passirt anstandslos. Pat. nimmt diese Nr. 11 zum Selbstbougiren mit und wird geheilt entlassen.

Die Heilung dauerte in diesem Falle ca. 2 Monate, da die Bougiekur am 2. August unterbrochen werden musste, weil das Bougie stets einen falschen Weg nahm. Es musste wieder ein Verweilkatheter eingelegt werden, dessen mangelhafte Befestigung hier besonders unangenehm wirkte und die Heilung der Dammwunde bedeutend verzögerte. Die directe Naht der Urethra allein gelang nicht, indem die Schleimhaut einriss, es wurden deshalb periurethrale Nähte angelegt.

Das Resultat aber war schliesslich ein durchaus befriedigendes.

3. Pat. K. aus Holland, 37 Jahre alt, Heizer, wurde am 4. Juli 1891 aufgenommen.

Wiederholt Gonorrhoe, zuletzt vor 3 Jahren. Seit ca. 1 Jahr Urinbeschwerden. — Kräftiger Mann. Verschiedene Stricturen in der Urethra: mit einem dicken elastischen Bougie stösst man 8 cm vom Orif. ext. auf einen Widerstand; mit einem etwas dünneren Bougie kommt man 11 cm vom Orif. ext. auf eine 2. Strictur. Und endlich stösst man 15 cm vom Orif. ext. auf eine 3. Strictur, die selbst mit den feinsten Bougies nicht zu passiren ist. Am Damm fühlt man eine sehr derbe Schwiele an der Harnröhre in einer Ausdehnung von mehreren Centimetern durch.

6. Juli. Operation: Zuerst werden die beiden Stricturen der Pars pendula mit dem Holt'schen Instrument gesprengt; Einführung eines festen Bougies Nr. 12 bis zur 3. Strictur. Incision auf dieselbe hin. Die derbschwielige Strictur wird vollkommen isolirt und in ihrer ganzen Länge (ca. 2 cm) excidirt. Einlegung eines Nélaton Nr. 13. Naht der Enden der Urethra, so dass diese möglichst nahe an einander kommen. Befestigung des Nélaton am Jodoformgazetampon (nach Lauenstein).

10. Juli. Hohes Fieber. Totale Vereiterung. Die Enden der Urethra sind weit auseinandergewichen. Täglich Sitzbäder und Blasenausspülungen.

13. August. Eiterungsprocess vorbei. Wunde granulirt gut. Ueber dem eingelegten Nélaton werden mehrere Secundärnähte angelegt, so dass die Wunde fast vollkommen geschlossen wird.

20. August. Täglich ein festes Bougie Nr. 13 eingeführt.

29. August. Wunde vollkommen geschlossen.

3. September. Patient bougirt sich selbst (Nr. 13), wird geheilt entlassen.

Die Heilungsdauer betrug auch hier ca. 2 Monate; eine wesentliche Störung trat durch die totale Vereiterung der Wunde ein, eine Secundärnaht der Wunde beschleunigte aber dann die Heilung. Die neue Art der Befestigung des Verweilkatheters bewährte sich hier gut.

4. Pat. J., Zimmermann, 62 Jahre alt, wurde am 1. December 1894 aufgenommen.

Vor ca. 15 Jahren bekam Pat. mit einer Handspeiche einen Schlag

gegen den Damm, der anschwoll, sich blauroth färbte und schmerzte. Keine Wunde. Blut im Urin? Gonorrhoe? Nach Jahresfrist wurde der Strahl dünner, nach 3 Jahren bildete sich ein „Geschwür", aus dem sich etwas Urin entleerte. Patient wurde deswegen vor ca. 12 Jahren im städtischen Krankenhaus zu Stettin operirt. Bei der nach 4 Wochen erfolgten Entlassung war die Fistel geschlossen, der Strahl kräftig. Im Laufe der Jahre wurde er immer dünner. Mehrtägiger Versuch, den Pat. zu bougiren, gelingt nicht; deshalb

21. Decbr. Operation: Nach Einführung der gerinnten Steinsonde Hautschnitt in der Medianlinie, die Narbe entlang zwischen Scrotum und After. Nach Durchtrennung des schwieligen Unterhautzellgewebes und des hinteren Theiles des Bulbus wird auf die Spitze der Sonde eingeschnitten und die Urethra eröffnet, die hier normal weit ist. Die direct nach hinten sich anschliessende Strictur lässt einen Sondenknopf eben eintreten; sie wird mit der Scheere excidirt (1 cm lang). Hinter ihr klafft das normal weite Lumen der centralen Urethra. Einführung eines dicken Nélaton (Befestigung am Tampon). Annäherung der Urethralenden durch 2 Nähte, die auch das periurethrale Gewebe fassen. In der excidirten Strictur ist ein kleiner Blindsack, unter ihr ausserdem ein zweiter feiner Kanal, der ebenfalls für den Sondenknopf durchgängig ist (fausse route?).

23. December. Nur geringe Menge Urin durch die Wunde; Blasenausspülungen.

2. Januar. Nélaton fort.

4. Januar. Sämmtlicher Urin im Strahl aus der Urethra.

29. Januar. Strahl scheint dünner zu sein, deshalb Bougiekur (Charrière zehn leicht).

2. März. Dammwunde fest vernarbt. Urinentleerung ohne Beschwerden. Geheilt entlassen. Es handelt sich hier um eine traumatische Strictur. Dauer der Heilung ebenfalls ca. 2½ Monate, obgleich keine wesentliche Störung eintrat.

5. Der Pat. Pf., 36 Jahre alt, Zimmermeister, wurde am 2. Oct. 1897 wegen vollkommener Retentio urinae im Seemannskrankenhause zu Hamburg aufgenommen.

Pat. hat sich 1889 eine Gonorrhoe acquirirt; seitdem hat er schon fast immer Urinbeschwerden gehabt; er musste öfters vom Arzt bougirt werden und litt zeitweise an Ischuria paradoxa. In den letzten 4 Wochen verschlimmerte sich der Zustand, d. h. er hatte immerwährend Drang zum Uriniren, der Urin floss aber stets nur tropfenweise ab. Heute Morgen 7 Uhr trat vollständige Retentio urinae ein. Es war dem Arzt unmöglich (Dr. Lauenstein), zu katheterisiren; es wurde deshalb die Capillarpunktion der Blase gemacht und sofort die Urethrotomia externa vorzunehmen beschlossen. — Ziemlich kräftiger Mann. Innere Organe normal. Impermeable Strictur der Urethra eben hinter dem Arcus pubis.

2. Octbr. Operation: Chloroformnarkose. Medianer Dammschnitt. Excision der vollkommen narbig veränderten Urethra in 1½ cm Länge. Das excidirte Stück hat ein Lumen, welches eben für die feinste Sonde durchgängig ist. Einlegung eines Nélaton Nr. 23. Annäherung der beiden Enden der Urethra durch Matrazennähte (zwei). Befestigung der Tampons

durch einen Faden, der zugleich um den Nélaton führt (nach Lauenstein). Stöpselverschluss des Nélaton. T-Binde. — Ordination: mindestens alle 2 Stunden Entleerung des Urins. Blasenspülung mit Borlösung zweimal täglich.

12. October. Vor 8 Tagen spontane Temperatursteigerung auf 38,4° mit Rückkehr zur Norm in 24 Stunden, sonst immer normale Temperatur. Aus der Dammwunde ist nur in den ersten Tagen etwas Urin herausgekommen, und zwar nur so wenig, dass die Vorlage eben durchtränkt war. Der Nélaton war am vierten Tage post operationem gewechselt, das Ende desselben mit Harnsalzen krustenartig besetzt. Der Tampon der Wunde wurde 6 Tage post operationem gewechselt und wird heute definitiv entfernt.

23. October. Bisher stets normale Temperaturen. Befinden gut. Urin sauer. Heute definitive Entfernung des Nélaton, dessen Ende wieder mit Krusten von Harnsalzen besetzt ist. — Beginn der Bougiekur (drei Wochen post. operat.) mit Kohlrausch Nr. 11, der die Urethra glatt passirt und zweimal täglich 1 Stunde liegen bleibt.

24. October. Heute Temperatursteigerung auf 39,5°. Aus der Dammwunde kommt während des Urinirens ca. die Hälfte der Menge heraus. Sitzbäder.

29. October. Temperaturen wieder normal, die Granulationen, die theilweise vernarbt sind, haben sich zu einem fistulösen trichterförmigen Kanal ausgebildet. Die Granulationen sind frisch; im Durchschnitt fliesst beim Uriniren ca. die Hälfte der Menge durch die Dammwunde ab. Heute ohne Narkose Anfrischung der Wundränder und Vereinigung durch Naht, im ganzen 7 Nähte. Einführung eines Nélaton als Verweilkatheter.

5. November. Aus der genähten Dammwunde kommt kein Urin heraus, dagegen hat sich am hodenwärtsgelegenen Wundwinkel ein haselnussgrosser Abscess gebildet, der gespalten wird und etwas bräunlich dünnflüssigen Eiter entleert. Die Nähte werden sämtlich entfernt, ohne dass die Wundränder wesentlich klaffen. Bedeckung mit Silbergaze.

8. November. Die Dammwunde ist zum Theil vernarbt, sieht reizlos aus. Entfernung des Verweilkatheters und Wiederaufnahme der Bougiekur mit Kohlrausch Nr. 11.

9. November. Wie beim letzten Male, so auch gestern wieder nach Herausnahme des incrustirten Verweilkatheters vorübergehende Temperatursteigerung.

15. November. Normale Temperaturen. — Die Dammwunde ist vernarbt bis auf eine enge Fistel, aus der Urin in folgendem Verhältniss kommt: aus dem Orif. ext. urethrae 13. November 1000, 14. November 800, aus der Fistel 13. November 400, 14. November 250 ccm.

24. November. Entlassung. — Patient ist seit einigen Tagen ausser Bett und fühlt sich wohl. Aus der Wunde am Damm, die bis auf eine stecknadelkopfgrosse fistulöse Granulation vernarbt ist, kommt beim Uriniren — und zwar nur dann — das Wasser nur noch tropfenweise heraus. Pat. hat bisher täglich zweimal (à 1 Stunde) Kohlrausch Nr. 11, der leicht passirte, sich selbst eingeführt.

24. April 1898. Ende December 1897 war die Fistel vollkommen geschlossen. Patient fühlt sich wohl, kann ohne Beschwerden Urin im Strahl lassen, führt sich alle 3—4 Tage Kohlrausch Nr. 11 ein. — Die Heilung hat hier ca. 3 Monate in Anspruch genommen. Nach Entfernung des Verweilkatheters trat einige Tage Temperatursteigerung ein, die aber bald wieder der normalen Temperatur wich. Beschleunigt wurde die Heilung erheblich durch die Secundärnaht am 29. October. Es wurde wiederum ein Verweilkatheter eingelegt, um die Weichtheilwunde ungestört heilen zu lassen.

XXVI.

Kleinere Mittheilungen.

1.

Aus der chirurg. Universitätsklinik des Herrn Geheimrath Trendelenburg zu Leipzig.

Ueber einen eigenartigen Fall von acuter Osteomyelitis.

Von

Dr. med. Arthur Birch-Hirschfeld.

(Mit 3 Abbildungen.)

Dass die acute spontane Osteomyelitis zu erheblichen Verbiegungen der langen Röhrenknochen führt, gehört zu den seltensten bei dieser Krankheit beobachteten Erscheinungen. Wenigstens ist in der reichhaltigen Litteratur, die sich gebildet hat, seit Chassaignac zuerst die diffuse Osteomyelitis aus der grossen Gruppe der Knochenerkrankungen abschied und mit besonderem Namen belegte, nur über eine kleine Zahl derartiger Fälle berichtet, die in der Arbeit von Oberst (Münchner med. Wochenschrift 1890. 13) zusammengefasst sind.

Diesen Fällen schliesst sich ein kürzlich in der chirurgischen Universitätsklinik zu Leipzig beobachteter Fall an, der noch in anderer Beziehung einer genaueren Besprechung werth scheint.

Die Anamnese des zehnjährigen Gustav Ficker aus Leipzig ergiebt, dass derselbe von gesunden Eltern stammt und ausser vor 2 Jahren an Masern niemals früher krank gewesen ist. Mitte September vorigen Jahres erkältete er sich angeblich und litt an Lungenkatarrh (Husten, Brustschmerzen, schleimiger Auswurf), wegen dessen er wenige Tage die Schule versäumte. Ende September stellten sich Nasenbluten, Appetitlosigkeit und Schmerzen im rechten Oberschenkel ein, wegen deren ihn die Mutter zum Arzt brachte. Am 1. October wurde der gleiche Arzt (Herr Dr. Kind in Leipzig, dessen Freundlichkeit ich genauere Notizen über den Krankheitsverlauf verdanke) zu dem Knaben gerufen. Er fand ihn hoch fieberhaft im Bett liegen mit ausgesprochenen Schmerzen und geringer Schwellung am unteren Drittel des rechten Oberschenkels. Er diagnosticirte eine zweifellose acute Osteomyelitis. Die Schwellung nahm 8 Tage lang zu (bis 30 cm Umfang) und nahm dann langsam doch stetig ab bis circa 20 cm Umfang. Am 27. October konnte der Knabe das Bein in der Stube gebrauchen, nur hinkte er etwas. Schon

damals soll nach der Aussage der Eltern und des Knaben selbst eine deutliche Verkrümmung oberhalb des rechten Knies bestanden haben, die sich allerdings seitdem noch erheblich vermehrt haben soll. Am ersten Tage, wo er das Bett verliess, fiel Patient bei einem Gang durch das Zimmer auf das Gesäss, konnte jedoch sofort wieder aufstehen und weiter gehen und spürte keine besonderen Schmerzen nach dem Fall. Er war auch die nächsten Tage ausser Bett. Am 4. November trat

Fig. 1.

unter erneutem, heftigem Fieber ein Recidiv ein, diesmal mit mässigem Erguss ins Gelenk, der allmählich zurückging. Der höchste Umfang war 32 cm. Das Fieber war nach 10 Tagen verschwunden, die Schmerzen gingen bedeutend zurück, aber die Schwellung blieb immer mit 30 cm Umfang bestehen. Mitte Januar bekam der Knabe leicht intermittirende Fiebererscheinungen und magerte seit dieser Zeit etwas ab.

Bei der Aufnahme im Krankenhause ergab die Untersuchung folgende Einzelheiten.

Es handelt sich um einen für sein Alter grossen Knaben von dürftigem Ernährungszustand und hochgradiger Anämie der Haut und sicht-

barer Schleimhäute. Am Knochensystem finden sich folgende Veränderungen: der Schädel ist auffallend gross, quadratisch geformt, die Rippenknorpel zeigen mässige Auftreibungen. Am Sternalansatz der linken 8. Rippe fällt ein spitzer, ziemlich derber, nicht druckempfindlicher Vorsprung von der Grösse einer Haselnuss auf. Das sternale Ende der rechten Clavikel ist erheblich verdickt. Die Wirbelsäule zeigt eine geringe Skoliose des Brusttheils nach rechts, des Lendentheils nach links.

Fig. 2.

An den oberen Extremitäten lässt sich nichts Abnormes nachweisen. Dagegen fällt ein starkes Hervorspringen beider Capitula fibulae auf (das auch auf der beigegebenen Abbildung deutlich erkennbar ist). Die beiden Unterschenkel und der linke Oberschenkel zeigen weder Verbiegungen, noch Auftreibungen des Knochens. Am Fusse tritt beiderseits die Abflachung des Fussgewölbes und eine starke Prominenz der Tuberositas ossis navicularis hervor.

Der rechte Oberschenkel steht bei Bettruhe in leichter Flexion und Rotation nach aussen, weil bei dieser Stellung das erkrankte Bein mit der grössten Fläche aufliegt. Das Hüftgelenk ist völlig normal. Hand-

breit über dem Kniegelenk zeigt der Oberschenkel eine rechtwinklige, nach vorn convexe Abknickung. Der Knochen ist an dieser Stelle be-

Fig. 3.

trächtlich verdickt. Eine abnorme Beweglichkeit ist an der Knickungsstelle nicht nachweisbar. Die Schwellung des Oberschenkelknochens setzt sich spindelförmig bis zur Grenze zwischen oberem und mittlerem

Drittel fort, sie lässt sich gut durchfühlen, weil die Musculatur des rechten Oberschenkels schlaff und atrophisch ist. An keiner Stelle des Oberschenkels ist eine besondere Druckempfindlichkeit nachzuweisen. Die Patella hat durch die Abknickung des unteren Femurendes ebenfalls eine Drehung umcirca 90° mitgemacht, so dass sie jetzt statt parallel rechtwinklig zur Längsachse des Oberschenkels steht. Das rechte Kniegelenk ist ohne Schmerzen frei beweglich, von einem Erguss in dasselbe ist nichts nachweisbar. Die Weichtheile am Kniegelenk und Oberschenkel sind völlig normal, nirgends ist an denselben Röthung, Schwellung oder Fluktuation aufzufinden, insbesondere lässt sich keine Fistelöffnung oder eine mit dem Knochen verwachsene Narbe nachweisen. Die Untersuchung der inneren Organe ergiebt, ausser einer Unreinheit des ersten Herztones über allen Klappen völlig normale Verhältnisse. Die Körpertemperatur ist nicht erhöht; der Knabe giebt an, dass er sich völlig wohl fühle, keinerlei Schmerzen verspürt und guten Appetit habe. Nur beim Versuch zu gehen, wobei er die Körperlast auf dem linken Bein ruhen lässt, und wegen der relativen Kürze des rechten Beines mit der Spitze des rechten Fusses auftritt, klagt er über leichten Schmerz im rechten Oberschenkel.

Nach dem im Vorstehenden näher geschilderten Befunde hätte man ohne Kenntnis der Anamnese bei der starken Auftreibung des rechten Femurs, der Abknickung im unteren Teil desselben und bei dem Mangel jeder entzündlichen Erscheinung und jeder Knochenfistel, eher an einen Tumor des rechten Oberschenkels, etwa ein osteogenes Sarkom oder an eine mit starker Callusbildung schlecht geheilte Fractur des Femur, als an die Folgezustände einer acuten Osteomyelitis denken können.

Eine seitliche photographische Aufnahme des erkrankten Knochens nach Röntgen stellt aber sofort die Diagnose einer ausgedehnten Knochennekrose ausser Zweifel. Man erkennt auf der beigegebenen Photographie deutlich einmal die rechtwinklige Abknickung des unteren Theils und die hochgradige spindelförmige Anschwellung des Femur. Ausserdem ist mitten in dem Schatten, den der verdickte Knochen auf der Platte aufgezeichnet hat, ein durch eine dunklere Linie begrenzter Bezirk von 9 cm Länge und 1,5 cm Breite zu sehen, der sich von seiner etwas helleren Umgebung an den meisten Stellen gut abgrenzen lässt. Es konnte nicht zweifelhaft sein, dass es sich hierbei um einen centralen Sequester handelte, der in der Markhöhle, sogut das Bild erkennen liess, allseitig von einer dicken Knochenkapsel umgeben lag. Ob er an allen Stellen gelöst war, blieb zweifelhaft, da seine Abgrenzung nicht überall gleich deutlich war. Nach der Länge der Zeit seit Beginn der Erkrankung war eine vollständige Lösung jedenfalls nicht ausgeschlossen.

Am 17. Februar wurde von Herrn Geheimen Medicinalrat Professor Dr. Trendelenburg die Sequestrotomie ausgeführt. An der Innenseite des rechten Oberschenkels wurde der Höhe der Schwellung entsprechend ein 8 cm langer, parallel der Längsachse des Knochens gerichteter Einschnitt gemacht. Die Weichtheile zeigten keine Veränderung. Der Knochen war von rauher Oberfläche, das Periost theilweise abgehoben. Eine Cloake liess sich, soweit der Knochen freigelegt wurde, nicht nachweisen. Eine solche

ist auch nach der Röntgenaufnahme eher an der Stelle der Einknickung, und zwar an der hinteren Peripherie zu erwarten. Der ziemlich poröse blutreiche Knochen wurde in der Ausdehnung eines Markstückes aufgemeisselt. Nach Eröffnung der Markhöhle zeigte sich diese mit ziemlich derbem Granulationsgewebe ausgefüllt, von Eiterung war keine Spur vorhanden. Die in die Markhöhle eingeführte Sonde hatte erst Mühe, einen Sequester nachzuweisen, und es würde jedenfalls, nachdem ein circa 1 cm langes nekrotisches Knochenstück extrahirt war, von einem weiteren Eingriff abgesehen worden sein, in dem Glauben, dass dies der gesuchte Sequester sei, hätte nicht die Röntgenphotographie das Vorhandensein einer viel ausgedehnteren Knochennekrose annehmen lassen. Nachdem auch an der Aussenseite des Oberschenkels an der entsprechenden Stelle ein Längsschnitt gemacht und der Knochen, der sich hier ebenso verhielt, wie an der inneren Seite, aufgemeisselt worden war, gelang es, den Sequester mit dem Finger deutlich zu fühlen und in zwei Teilen zu extrahiren. Er war 9 cm lang, von weisser Farbe und poröser Beschaffenheit, mit vorspringenden Leisten und Auszackungen, in denen rötliche Granulationen hafteten. Da durch die doppelte Aufmeisselung die Festigkeit des Knochens erheblich gelitten hatte, und eine reactionslose Heilung nicht zu erwarten war, wurde die zum Zweck der Stellungsverbesserung geplante Osteotomie und Geradrichtung des Oberschenkels an der Knickungsstelle aufgeschoben und die Wunde nach gründlicher Ausräumung der Markhöhle mit dem scharfen Löffel trainirt und theilweise genäht. Von den Granulationen der Markhöhle wurden sofort einige auf Agar-Agar verimpft. Sämmtliche 3 Kulturböden waren bereits am folgenden Tage mit zahlreichen typischen Kulturen von Staphylokokkus pyogenes aureus, denen einige wenige Kulturen von Staphylokokkus pyogenes albus beigemengt waren, überdeckt. Aus den Drains entleerte sich in den nächsten Tagen Eiter in reichlicher Menge, ohne dass eine Temperatursteigerung eintrat. Gegenwärtig hat die Sekretion so weit nachgelassen, dass in kurzer Zeit die Osteotomie und Geradrichtung des Oberschenkels wird vorgenommen werden können.

Ueber die Art der Verbiegung des unteren Femurendes gab die Röntgenphotographie ebenfalls näheren Aufschluss. Es handelt sich nicht um eine scharfwinklige Knickung, wie sie bei der Fractur eines langen Röhrenknochens entstehen kann, wobei sich im Röntgenbilde, selbst wenn die Callusbildung schon vorgeschritten ist, die beiden Fragmentenden deutlich von einander scheiden lassen, sondern um eine jedenfalls allmählich eingetretene, durch Erweichung des Knochens herbeigeführte Verbiegung. Der in der Anamnese erwähnte Fall auf das Gesäss liesse an eine Fractur denken oder wenigstens an eine Einknickung des ohnehin schon erweichten Knochens, aber dann wären doch sicherlich sofortige Störungen — Schmerzen, abnorme Beweglichkeit, Unmöglichkeit aufzustehen und zu gehen, eingetreten. Im Gegentheil behaupten die Eltern und der Knabe selbst mit Bestimmtheit, dass schon vor Verlassen des Bettes eine winklige Verbiegung des Oberschenkels bestanden habe. Die mechanischen Momente, die zu derselben geführt haben, und die gerade für diese Art von Verkrümmung eine Erklärung bieten, sind folgende. Einmal hat bei Bettruhe die Schwere des Unterschenkels, die vertical zur Längsachse

wirken musste, zu einer nach vorn convexen Verbiegung beigetragen. Als zweites Moment kommt die Wirkung des Muskelzuges in Betracht. Während die am oberen und mittleren Theil des Oberschenkels inserirenden grossen Beuger (M. psoas, iliacus) im Sinne der Flexion wirkten, musste die Contraction der am oberen Theil des Unterschenkels inserirenden Beuger des Unterschenkels (M. semitendinosus, semimembranosus, biceps femoris) den Theil des Femur unterhalb der erweichten Stelle noch mehr nach hinten abbiegen. Als drittes wichtiges Moment kommt, da der Knabe etwa eine Woche lang ausser Bett war, die Belastung durch das Körpergewicht hinzu, die, da die Schwerlinie des aufrechtstehenden Körpers hinter die Verbindungslinie beider Knie- und Hüftgelenke fällt, zu einer nach vorn convexen Abknickung führen musste. Ob dem einen oder dem anderen der angeführten Momente der Hauptantheil an dem Zustandekommen der Deformität zuzuschreiben ist, lässt sich nicht näher angeben.

Was die in der Litteratur beschriebenen Fälle von Knochenverbiegungen bei acuter Osteomyelitis betrifft, so finden wir in dem einen von Oberst näher berichteten Fall eine grosse Aehnlichkeit mit dem unserigen. Auch hier entwickelte sich bei einem 12jährigen Mädchen handbreit über der Kniegelenksspalte eine erhebliche bogenförmige Krümmung, deren Convexität nach vorn und innen gerichtet war. Was die Aehnlichkeit dieses Falles mit dem beschriebenen noch vermehrt, ist, dass auch hier sich keine Spur von Eiterung bei der Nekrotomie nachweisen liess, dass es niemals zur Fistelbildung an den Weichtheilen gekommen war, während ein charakteristischer centraler Sequester entfernt wurde. Die seitliche Abknickung in diesem Fall ergiebt sich daraus, dass, wie auch die Abbildung erkennen lässt, der osteomyelitische Herd im Knochen, zu dem eine Cloake führte, näher der inneren Peripherie des Femur gelegen war. Ein zweiter ähnlicher Fall ist von Kraske (zur Aetiologie und Pathogenese der acuten Osteomyelites, Verh. der deutschen Ges. für Chirurgie 1886, 5. Fall) beschrieben.

Auch in diesem Falle war eine winklige Verbiegung des Oberschenkels handbreit über dem Knie bei einer recidivirenden Osteomyelitis eingetreten. Endlich hat nach dem Bericht von Oberst Mosetig 3 Fälle von Knochenverbiegung am unteren Femurende, zweimal bei Nekrose beobachtet. Grösser ist die Zahl derjenigen Fälle, wo die Verkrümmung nicht das untere, sondern das obere Ende des Femur betraf (Fälle von Volkmann, Schede und Stahl, Diesterweg ref. bei Oberst l. c.), denen sich die als Ostitis deformans von Recklinghausen (Festschrift für Virchow) beschriebenen und ein neuerdings von Küster (Arch. für klinische Chirurgie 1897) demonstrirter Fall anschliessen.

Hinsichtlich der genaueren pathologischen Verhältnisse, die eine derartige Erweichung von Knochengewebe veranlassen, dass Verbiegungen, wie die beschriebenen, sich einstellen können, ist auf die eingehenden Untersuchungen von Recklinghausen's über Ostitis fibrosa zu verweisen, die zu dem Ergebniss führten, dass nicht nur der fertig gebildete Knochen durch Resorption seiner Kalksalze der Festigkeit beraubt werde, sondern auch das neugebildete Knochengewebe zeitweise kalklos bleibt. Es liegt nahe, ein gleiches auch für die im Gefolge von Osteomyelitis

auftretenden Verbiegungen anzunehmen, umsomehr, da sowohl in dem Falle von Oberst als in dem unserigen trotz erheblicher Verdickung des Knochens die Porosität und Weichheit derselben beim Durchmeisseln auffiel. Es würde dieses Verhalten im Gegensatz stehen zu der ebenfalls bei Osteomyelitis beobachteten Eburneation des Knochengewebes. Eine weitere Thatsache, die in unserem Falle von besonderem Interesse ist, und der Erklärung bedarf, ist das vollständige Fehlen jeder Knochen- und Weichtheilfistel, deren Bildung zu den typischen Symptomen der zur Knochennekrose führenden Osteomyelitis gehört. Es ist unzweifelhaft, dass im vorliegenden Falle den primären Sitz der Erkrankung das Knochenmark selbst darstellt, und dass sich erst secundär der Knochen und das Periost an der Entzündung betheiligten. Sieht man mit Recklinghausen (l. c.) Heineke (Ueber die Nekrose der Knochen Volkmann's klin. Vortr. 63.), Schüller, Volkmann u. a. das Wesen der zu Nekrose führenden Osteomyelitis in einer Combination zwischen Knochenresorption (durch Osteoklasten-Kölliker oder perforirende Kanäle-Volkmann) und einer entzündlichen Neubildung von Knochengewebe, dann liegt es auf der Hand, dass bald der eine, bald der andere Process überwiegen kann. Besonders die vom Periost ausgehende Knochenwucherung wird bald mehr, bald weniger erheblich sein.

In den Fällen, wo das Periost frühzeitig durch Eiterung abgehoben und dadurch unter schlechte Ernährungsbedingungen versetzt wird, wird die periostale Knochenneubildung in der Umgebung des Eiterherdes spärlich und ein frühzeitiger Durchbruch des Eiters durch den Knochen zu erwarten sein. Dagegen kann das Periost, wenn sich die Entzündung im centralen Mark abspielt und von geringer Intensität ist, Zeit gewinnen, durch Bildung einer Knochenkapsel dem Durchbruch des Eiters entgegenzuwirken in ähnlicher Weise, wie es bei einer eitrigen Entzündung der Weichtheile zu einer Abkapslung durch das wuchernde Bindegewebe in der Peripherie des Entzündungsherdes kommen kann. Ist die Virulenz der die Eiterung bedingenden Mikroorganismen gering, dann kann der Process in diesem Stadium zum Stillstand kommen. Aber selbst wenn es in unserem Falle zu einer Bildung von Cloaken, also einem Durchbruch des Eiters aus der Markhöhle gekommen wäre, wie in dem Falle von Oberst — und das lässt sich, da eben nicht der ganze Knochen freigelegt wurde, nicht ausschliessen — so musste darum die Eiterung noch nicht in Fistelgängen bis zur Oberfläche der Haut durchdringen. Es konnte sich eine mehr diffuse Eiterinfiltration der Weichtheile ausbilden, die bei geringer Virulenz der Bakterien in völlige Resorption überging. Für diese Annahme spricht der Umstand, dass die Schwellung der Weichtheile in der Umgebung des erkrankten Knochens, die anfangs beträchtlich war, im weiteren Verlauf der Krankheit allmählich zurückging. —

Es liegt nahe, im vorliegenden Fall noch ein anderes Moment zur Erklärung des eigenartigen Krankheitsverlaufs anzuführen. Bei der Untersuchung fanden sich, wie in der Krankengeschichte angemerkt ist, mehrere Anzeichen, die für eine schon früher durchgemachte Erkrankung des Knochensystems sprechen. Die quadratische Schädelform, die Skoliose der Wirbelsäule, die Verdickung der Rippenknorpel und der beiderseitige

Plattfuss sind sicherlich als rhachitische Veränderungen anzusehen. Aber auch das starke Hervortreten der Capitula beider Wadenbeine, der Ossa navicularia und des Sternalendes der rechten Clavikel kann man auf rhachitische periostale Wucherungen beziehen, wie sie von Roloff und Pommer namentlich an solchen Knochenbezirken nachgewiesen wurden, die dem Muskel- und Sehnenzuge besonders ausgesetzt sind, wo also schon physiologisch eine intensive Apposition stattfindet. Auf Grund dieser Befunde könnte man weiter schliessen, dass auch der späterhin an Osteomyelitis erkrankte rechte Oberschenkel in seiner Knochentextur durch Rhachitis derartig verändert war, dass er auf die Entzündung des Knochenmarks anders reagirte, als ein völlig normaler Knochen, dass besonders die periostale Wucherung unter diesen Umständen grössere Dimensionen annahm, während andererseits besonders günstige Verhältnisse für die Entstehung einer Verbiegung vorlagen.

Eine solche Annahme würde freilich nur eine Hypothese sein, da der Nachweis, dass wirklich rhachitische Veränderungen an dem erkrankten Knochen bestanden, nicht geführt werden konnte. —

Nicht ohne Interesse ist weiterhin in unserem Falle der Befund von reichlichen Staphylokokken in den Granulationen der Markhöhle zu einer Zeit, wo kein Zeichen von Eiterung mehr bestand, und der entzündliche Process nach dem klinischen Verlauf als abgeschlossen gelten konnte.

Hätte in unserem Falle irgendwelche neue Irritation, etwa ein an sich geringfügiges Trauma den rechten Femur betroffen, dann wäre wahrscheinlich ein neuer Ausbruch der Krankheit mit allen Erscheinungen einer acuten recidivirenden Osteomyelitis erfolgt. Unser Fall giebt einen guten Beleg dafür, dass gerade der häufigste Erreger der Osteomyelitis, der Staphylokokkus pyogenes, gleichsam in latentem Zustande in den Granulationen der Markhöhle Monate entwickelungsfähig fortexistiren kann. Es wäre dann nicht nöthig, wie manche Autoren wollen, für jedes Recidiv der Osteomyelitis eine Neuinfection von aussen her anzunehmen.

Das, was uns im vorliegenden Falle besonders bemerkenswerth schien und zu den obigen Ausführungen Anlass gab, lässt sich am Schluss der Arbeit kurz in folgende Sätze zusammenfassen:

1. Durch Muskelzug und Körperbelastung kann es bei acuter spontaner Osteomyelitis zu einer hochgradigen, nach vorn convexen Verbiegung des Femur kommen.

2. Die acute spontane Osteomyelitis, die zur Bildung einer ausdehnten centralen Nekrose führt, kann ohne Fistelbildung verlaufen.

3. In den Granulationen der Markhöhle können sich nach abgelaufener Osteomyelitis noch nach Monaten und ohne Spur von Eiterung entwickelungsfähige Staphylokokken finden.

4. Der Photographie nach Röntgen kommt eine besondere Bedeutung bei der Feststellung und Taxirung der Grösse centraler Sequester zu, besonders dann, wenn die directe Untersuchung mit der Sonde unmöglich ist.

Zum Schlusse drängt es mich, Herrn Geheimrat Trendelenburg für die gütige Ueberlassung des Materials meinen herzlichsten Dank auszusprechen.

2.

Aus der chirurgischen Abtheilung des städtischen Krankenhauses zu Stralsund.

Ueber den Verschluss von Schädeldefecten durch Periost-Knochenlappen von der Tibia.

Von

Dr. Fritz Berndt,

leitender Arzt der chirurgischen Abtheilung.

Bei der Deckung von Knochenlücken im Schädel concurrirten bisher hauptsächlich 2 Methoden, erstens die von Müller-König — gestielter Haut-Periost-Knochenlappen aus der Umgebung des Defects — und zweitens die Plastik mit Celluloidplatten nach Fränkel. Die letztere scheint, trotz einzelner guter Erfolge, nicht recht in Aufnahme gekommen zu sein, hauptsächlich wohl deshalb, weil mehrfach die anfänglich reactionslos eingeheilten Platten wegen späterer Reizerscheinungen, Fistelbildung und dergl. wieder entfernt werden mussten. Hingegen ist die Plastik nach Müller-König eine durchaus zuverlässige Methode, die bei richtiger Ausführung fast stets gelingt. Aber dieselbe ist nicht immer anwendbar. Es giebt Fälle, in denen der Schädel so dünn ist, dass eine Lamelle sich schlechterdings nicht abmeisseln lässt. Czerny erwähnte einen solchen Fall auf dem Chirurgen-Kongress 1895 [1]).

Ausser nach diesen beiden Methoden ist dann der Schädeldefect in einzelnen Fällen durch Knochenstücke von der Tibia ausgefüllt worden, und zwar zuerst von Seydel; derselbe deckte einen Defect von 20 qcm mit mehreren Periost-Knochenläppchen, die er der Tibia desselben Patienten entnommen hatte, und erzielte knöchernen Verschluss des Defectes. Ferner ist das Verfahren in etwas anderer Form von Czerny in 2 Fällen angewandt [1]). Derselbe entnahm der vorderen Tibiafläche einen Knochenlappen ohne Periost, von der Grösse, dass er den Defekt ganz ausfüllte. Beide Fälle heilten ebenfalls mit dauerndem knöchernen Verschluss. —

Ob das Verfahren noch weiter erprobt ist, konnte ich nicht ermitteln; wenigstens fand sich in der von mir — allerdings nur flüchtig — durchgesehenen Litteratur nichts darüber. Doch lässt sich wohl annehmen, dass auch noch andere Chirurgen damit ebenso gute Erfolge erzielt haben.

Bei der immerhin kleinen Anzahl der diesbezüglichen Mittheilungen scheint es mir gerechtfertigt, über 2 Fälle zu berichten, in denen sich das Verfahren ebenfalls vorzüglich bewährt hat.

Der erste wurde von mir im Jahre 1892 operirt, ohne dass ich damals Kenntniss von dem Seydel'schen Fall hatte. Die Krankengeschichte ist kurz folgende:

1. Fall. Arbeiter Lünse, 21 Jahr alt, aus Stralsund.

Patient wurde von einem Mitarbeiter im Streit mit einer eisernen Schippe auf den Kopf geschlagen, lief den Tag über herum und kam abends ins Krankenhaus.

1) Verhandlungen des Congresses 1895. S. 13.

21 Nov. 1892 Status: 5 cm lange Wunde über dem linken Scheitelbein. Knochen zertrümmert und deprimirt. Keine Lähmung.

In Narkose Erweiterung der Wunde, Entfernung der Knochentrümmer, die zusammen die Grösse eines (silbernen) Fünfmarkstückes haben, Glättung der Knochenränder (Tabula interna weiter abgebrochen als externa). Dura unverletzt. — Tamponade. Verband.

1. Dec. Fieberloser Verlauf. Wunde völlig reactionslos. In Narkose und Blutleere Umschneidung und Zurückklappen eines Hautlappens am linken Unterschenkel, Abmeisselung eines Periost-Knochenlappens von der Tibia. Derselbe wird in den Schädeldefect hineingepasst, mit dem Periost auf die Dura gelegt, darüber die Haut vernäht. Naht der Wunde am linken Unterschenkel.

Reactionslose Heilung beider Wunden.

1. Jan. 1898 geheilt entlassen. Defect knöchern geschlossen.

(Vorstellung des Pat. im November 1897 im Aerzteverein des Reg. Bez. Stralsund: Defect dauernd knöchern geschlossen, keinerlei Beschwerden.)

Wenige Tage später bot sich Gelegenheit, einen ähnlichen Fall zu operiren, ich verfuhr diesmal nach der Methode von Müller-König.

2. Fall. Möller, Tapezirerlehrling, 16 Jahre alt, aus Stralsund.

Patient wurde von einem anderen Lehrling vor 5 Tagen mit einem Tapezirerhammer auf den Kopf geschlagen. Da die Wunden stark eiterten, kam er ins Krankenhaus.

13. December 1892. Status: Auf der rechten Stirnseite an der Haargrenze zwei kleine Wunden mit gequetschten und gerötheten Rändern, aus denen sich Eiter entleert. Sonde führt auf blossliegenden Knochen. Kein Fieber. Desinfection, Verband.

17. December. In Narkose Freilegung des Knochens durch Erweiterung der Wunde. Stirnbein an 2 Stellen wie mit einem Locheisen durchbohrt und um diese beiden Löcher herum noch etwa markstückgross fracturirt und deprimirt. Nach Entfernung der Knochentrümmer zeigt sich die Dura mehrfach zerrissen. Das vorliegende Hirn ist stark hämorrhagisch infiltrirt. Tamponade mit Jodoformgaze.

In den ersten Tagen nach der Operation hohes Fieber, diffuser Kopfschmerz. Verband alle 4 Tage gewechselt. Wunde eitert stark.

2. Januar 1893. Wunde gereinigt. Abkratzen der Granulationen von Dura und Hirn, Kauterisation der Wunde. Tamponade.

10. Januar 1893. Plastik nach Müller-König. Der abgemeisselte Knochen bricht vielfach ein.

17. Januar 1893. Wunde per primam geheilt.

17. Februar 1893. Mit knöchernem Verschluss entlassen.

Was mir bei dieser Operation, im Gegensatz zu Fall 1., besonders auffiel, war die verhältnissmässig starke Blutung. Während in Fall 1 kaum einige Tropfen Blut verloren gingen, war der Blutverlust in Fall 2 bei dem Umschneiden und Abpräpariren, resp. Meisseln des Lappens, trotz Zuklemmens der grösseren Gefässe, doch recht bedeutend, ich beschloss deshalb, in Zukunft derartige Defecte wie in Fall 1 zu decken. Gelegenheit dazu bot sich mir erst kürzlich.

3. Fall. Reinert, Kutscher, 34 Jahre alt, aus Stralsund.

Dem Pat. gingen die Pferde durch, er stürzte kopfüber vom Wagen auf die Strasse, wo er bewusstlos liegen blieb.

14. Februar 1898. Kräftiger Mann; bewusstlos, reagirt auch auf lautes Anrufen nicht. Puls langsam, kräftig; Atmung schnarchend.

Auf dem rechten Scheitelbein eine unregelmässige Wunde. Knochen dort fracturirt und tief eingedrückt. — Mehrere Wunden im Gesicht.

Erweiterung der Schädelwunde, Entfernung der Knochenstücke, die $1^1/_2$ cm tief deprimirt sind, Glättung der Ränder des Defects, der etwa die Grösse eines silbernen Fünfmarkstückes hat. Dura intact. Tamponade. Alles ohne Narkose, ohne irgend welche Reaction des Patienten.

16. Februar. Pat. reagirt auf Anrufen, entwortet zuweilen mit ja oder nein, ist aber im übrigen völlig unbesinnlich, lässt unter sich.

18. Februar. Patient etwas klarer, sonst derselbe Zustand, kein Fieber bisher.

19. Februar. In Narkose und Blutleere Freilegung der r. Tibia durch Lappenschnitt (Basis nach aussen), Abmeisselung eines Periost-Knochenlappens. Derselbe wird in den Schädeldefect hineingepasst und mit dem Periost auf die Dura gelegt. Darüber wird die Haut durch Nähte vereinigt. Naht der Wunde am Unterschenkel.

25. Februar. Nähte entfernt. Heilung per primam. — Wegen dauernder Unruhe und relativer Unbesinnlichkeit des Pat. wird zum Schutz der Wunde an Kopf und Bein ein Gypsverband angelegt.

15. März. Pat. ist jetzt völlig klar, giebt richtige Antworten und benimmt sich verständig.

25. März. Geheilt entlassen. Schädeldefect fest und knöchern geschlossen. Keinerlei Beschwerden.

Zwei Vortheile scheint mir das Verfahren vor dem von Müller-König voraus zu haben, erstens grössere Einfachheit und Leichtigkeit der Ausführung, zweitens die Vermeidung von Blutverlust, wenigstens bei frischen Fällen, bei denen es auf Blutsparung ankommt.

Die Technik zunächst ist die denkbar einfachste. Vorweg möchte ich bemerken, dass alle Maassnahmen unter strengster Asepsis ausgeführt werden müssen. — Nachdem man den Schädeldefect revidirt und reactionslos befunden, resp. bei secundärer Plastik, nach Abpräparirung des den Defect deckenden Hautlappens, umschneidet man unter Blutleere am Unterschenkel einen Hautlappen mit der Brücke an der Crista Tibiae und präparirt ihn zurück. Czerny hat dabei das Periost mit zurückgeklappt. Es scheint mir zweckmässiger, das Periost auf der Tibia zu lassen und nun einen Periost-Knochenlappen abzumeisseln, der dann mit dem Periost auf die Dura gelegt wird. Dadurch vermeidet man erstens eine directe Berührung, resp. Verwachsung zwischen der rauhen Knochenplatte und der Dura, und zweitens behält die abgemeisselte Knochenscheibe, wenn sie auch vielfach einbricht, doch besser ihren Zusammenhang, als ohne Periost. (In Zukunft würde ich übrigens die Entnahme der Knochenscheibe nicht mit Hammer und Meissel, sondern mit der Gigli'schen Drahtsäge machen, wodurch eine Splitterung durchaus vermieden werden kann.) Den Lappen nach einem Papiermodell des Schädeldefects zu formen, wie Czerny empfiehlt, halte ich für überflüssig. Man

nimmt ihn besser etwas grösser, als der Defect ist, und schneidet ihn dann, nachdem man ihn abgemeisselt, mit einer Knochenscheere zurecht, bis er glatt in den Defect hineinpasst. Darüber wird dann die Haut vernäht. Endlich wird der Hautlappen an der Tibia wieder an seine Stelle geklappt und ebenfalls mit einigen Nähten befestigt. Bei unruhigen Kranken empfiehlt es sich, um Kopf und Bein in der ersten Zeit über den eigentlichen Verband noch einen Gypsverband zu legen, zur Vermeidung von Selbstbeschädigung.

Interessant ist die Frage, was aus dem überpflanzten Knochenstück wird. Nach den Untersuchungen von Barth muss man annehmen, dass es in toto nekrotisch wird und erst allmählich durch neugebildetes Knochengewebe sich ersetzt. Nach David behält es eine gewisse vita minima, die sich unter den neuen Lebensbedingungen allmählich bis zu völligem Wiederaufleben, resp. Weiterleben steigert. — Praktische Bedeutung hat diese Frage, wie ich glaube, nicht. Es ist jedenfalls durch die bisher operirten Fälle bewiesen, dass der Defect durch das überpflanzte Knochenstück fest und knöchern geschlossen wird. Das dieses Resultat ein dauerndes ist, beweist unter anderem mein Fall 1, der jetzt, $5\frac{1}{2}$ Jahre nach der Operation, denselben festen Verschluss zeigt wie bei der Entlassung.

Wegen seiner Einfachheit, leichten Ausführbarkeit und Sicherheit im Erfolg, sowie seiner fast bedingungslosen Anwendbarkeit in allen Fällen von Schädeldefect verdient das Verfahren, wie ich glaube, häufigere Anwendung, als es bisher gefunden.

XXVII.

Besprechungen.

1.

Schmerzlose Operationen, örtliche Betäubung mit indifferenten Flüssigkeiten u. s. w. Von Dr. C. L. Schleich. 3. Auflage. Berlin 1898.

Neben den theoretischen in ihrer Bedeutung schon früher genügend gekennzeichneten Ausführungen des ersten Theiles des Werkes giebt Verf. in einem zweiten Theile Anleitung zur Erlernung der nach ihm benannten Infiltrationsanästhesie. Da sich in der That eine grosse Anzahl chirurgischer Eingriffe ohne Schaden für den glatten Heilungsverlauf schmerzlos vornehmen lassen, so ist die Anwendung dieser localen Anästhesie dem Arzte dringend empfehlenswerth. Sehr gross ist weiterhin die Anzahl derjenigen Operationen, die sich mit relativ geringer Schmerzempfindung bei verständigen Menschen durchführen lassen und ist deshalb die Infiltrationsanästhesie dem Chirurgen in vielen Fällen und vor allem in solchen, bei denen die Allgemeinnarkose contraindicirt ist, z. B. Shok, Diabetes, Herzfehler ein unentbehrliches Hülfsmittel für das Gelingen der Operation. Die tiefgreifenden und in ihrer Ausdehnung anfangs nicht übersehbaren Operationen, wie Exstirpation grosser Geschwülste, Incision diffus entzündlicher Processe verbleiben nach wie vor unbedingt der Allgemeinnarkose. Selten hat man auch bei Kindern Erfolg mit der Anwendung. Im Uebrigen werden die Erfolge auch bei den geeigneten Fällen immer abhängig sein von der mehr oder weniger grossen Uebung des Operateurs.

Hinsichtlich der Lösungen, welche für die Infiltrationsanästhesie anwendbar sind, verdient die Eucain B-lösung wegen der unbegrenzten Haltbarkeit und Auskochbarkeit bei gleicher Wirksamkeit vor der Cocainlösung den Vorzug. H. Braun empfiehlt eine Lösung

Eucain B 1,0
Kochsalz 8,0
Wasser 1000,0

Wer sich also über die Technik der Schleich'schen Infiltrationsanästhesie orientiren will, wird in diesem Buche die beste Anleitung finden.

Dr. Buchbinder (Leipzig).

2.

Marcel Baudouin, Les opérations nouvelles sur les voies biliaires. II. Edition. Paris 1897.

Verfasser beabsichtigt eine geschichtliche Uebersicht aller der in der Litteratur von ihm aufgefundenen Operationen an den Gallenwegen zu geben und für dieselben analoge Bezeichnungen festzulegen, wie sie für die Operationen an anderen Kanälen bestehen. Er behandelt also die Eingriffe am Ductus cysticus, hepaticus und choledochus.

Unter den Operationen am Ductus cysticus widmet Verf. besonders seine Aufmerksamkeit der Cysticotomie, d. h. der Incision des Ductus cysticus zum Zweck der Extraction eines Steines. Diese wird in typischer und idealer Weise mit folgender Naht des Ductus gemacht, atypisch unter Fixation der Incisionsöffnung in die Bauchwunde. Sie ist indicirt bei grossen Steinen, die in diesem Kanal eingeklemmt sind, wenn der Erhaltung der Gallenblase nichts im Wege steht. Sie wird in solchen Fällen die Cholecystectomie ersetzen können und an Terrain gewinnen, je mehr man sich von der Unschädlichkeit und Haltbarkeit der primären Naht der Gallenwege überzeugt hat. Sie ist ferner vorzuziehen der Lithotripsie und Massage des Ductus cysticus, Verfahren, deren forcirte Anwendung mit oder ohne Instrumente wegen der leichten Zerreisslichkeit der Wände dringend zu widerrathen sind. Unter den 14 angeführten Fällen ist nur ein Todesfall zu verzeichnen, der überdies complicirt war mit folgender Cystectomie.

Während die Cystico-Enterostomie und die Cysticectomie nur historisches Interesse bieten, hofft Verf., dass die Massage und Lithotripsie wegen ihrer Gefahren mehr und mehr verschwinden möchten, zumal sie sich in den meisten Fällen als unnütz erwiesen haben.

Seltener noch als die Eingriffe am Ductus cysticus sind naturgemäss die Operationen am Ductus hepaticus, welche bis jetzt meist nur theoretisch erwogen und vorgeschlagen sind. Am häufigsten dürfte noch die Lithectomie des Ductus hepaticus sein, d. h. die Entfernung eines Steines von dem Ductus choledochus aus, wie sie von Courvoisier, Abbe und Kehr ausgeführt wurden. Die Fixation des D. hepaticus in die Bauchwunde, die Kocher ausführte, hatte eine Abnickung des D. choledochus zur Folge, wird also besser unterlassen.

Am besten durch die Erfahrung fundirt sind die Eingriffe am Ductus choledochus, unter denen Verf. die Choledochotomie und Choledochostomie ausser Betrachtung lässt. Er warnt bei der Massage des D. choledochus und bei der Choledocholithotripsie vor brüskem Vorgehen und hält sie nur indicirt bei kleinen, leicht verschieblichen Steinen, welche am besten in das Duodenum zu schieben sind. Unter 36 Fällen von Lithotripsie konnte er 5 Todesfälle constatiren. Die Extraction von Steinen im D. choledochus von der Gallenblase aus — Lithectomie choledochienne — mit oder ohne vorherige Zertrümmerung des Steines, ist meist unausführbar gewesen und gefährlicher als die directe Choledochotomie. Günstiger wird sich vielleicht später die Exstirpation von Theilen des Ductus choledochus — Choledochectomie — stellen, wenn die Kranken rechtzeitig zur Operation kommen. Die Resection des mittleren Theiles des Ductus chole-

dochus ist bei eingeklemmten Steinen, sowie bei kleinen Tumoren wohl anwendbar. Allerdings wird es hierbei meist auf die Vereinigung des centralen Endes mit dem Darm hinauskommen — Choledocto-enterostomie —, die analog der Cholecystenterostomie eine Fistel vermeiden will.

Bei heftigen Entzündungen der Gallenwege ist die Drainage des D. choledochus und hepaticus, d. h. die Einlage eines Drains in diese Kanäle nach Kehr und Sprengel empfehlenswerth.

Zum Schluss führt Verf. noch die Operationsverfahren an, welche vom Duodenum aus den D. choledochus haben zugänglich machen wollen, Verfahren, welche bei retroduodenalen Steinen und bei Tumoren an der Oeffnung des Ductus indicirt sind. Mit Kocher zieht er den transversalen Einschnitt in das Duodenum wegen der Lage der Gefässe und des leichten Zuganges zur Ampulle dem longitudinalen vor.

Das Buch bildet einen interessanten Beitrag zur Geschichte der Chirurgie der Gallenwege, wenn auch die Schlussfolgerungen durch die bisher gewonnenen Erfahrungen, wie Verf. selbst zugiebt, nur dürftig gestützt erscheinen.

Dr. Buchbinder (Leipzig).

Druck von J. B. Hirschfeld in Leipzig.

ST.

2829